

## ALARGAMIENTO DE CORONA CLÍNICA POR ERUPCIÓN PASIVA ALTERADA

## CLINICAL CROWN LENGTHENING BY ALTERED PASSIVE ERUPTION

Juan Reyes Doimi<sup>1</sup>, Priscilla Cervantes Yabar<sup>2</sup>, Jorge Noriega Castañeda<sup>3</sup>

## RESUMEN

Las alteraciones en la erupción pasiva en las que la corona anatómica del diente se ve cubierta por un exceso de tejido blando son situaciones que se presentan muy a menudo. Son en ocasiones difíciles de diagnosticar y hoy en día están adquiriendo relevancia clínica debido al aumento de la demanda de tratamientos de odontología estética. El exceso de encía al sonreír depende de muchos factores, como la excesiva dimensión vertical del maxilar superior y las malposiciones dentarias debido a una gran sobremordida. Las modalidades de tratamiento van desde una gingivectomía hasta el levantamiento de un colgajo para la remoción de hueso excedente, con la finalidad de lograr un resultado satisfactorio para el paciente. En el presente artículo se muestra un caso de erupción pasiva alterada, sus alteraciones, diagnóstico y ubicación dentro de la clasificación. Igualmente se expondrán las posibles alternativas terapéuticas para la corrección de las alteraciones estructurales del componente mucogingival y se describirán las técnicas quirúrgicas más utilizadas.

**Palabras clave:** erupción dental, alargamiento de corona, gingivectomía, colgajos quirúrgicos, osteotomía. (fuente: DeCS BIREME)

## ABSTRACT

Changes on passive eruption in which the anatomic crown of the tooth is covered by an excessive soft tissue, are very common situations. Occasionally they are difficult to diagnose and are currently acquiring clinic relevance due to its great demand on cosmetic dentistry treatments. The excessive displayed gum when smiling depends of many factors, like the excessive upper maxillary vertical dimension and not aligned teeth due to an overbite. Treatment option may vary from a gingivectomy to a full flap for remodeling surplus bone, to achieve patient's satisfaction. This article pretends to show an altered passive eruption case, its alterations, diagnosis and location in the current classification. Likewise we will present all the possible therapeutic alternatives for the correction of the mucogingival component structural changes and describe the most used surgical techniques.

**Key words:** tooth eruption, crown lengthening, gingivectomy, surgical flaps, and osteotomy. (source: MeSH NLM)

<sup>1,2</sup> Práctica Privada en la Especialidad de Periodoncia, Lima, Perú.

<sup>3</sup> Docente de la Facultad de Odontología, Universidad de San Martín de Porres Lima, Perú.

## Correspondencia

Juan Reyes Doimi

Correo electrónico: drreyesdoimi@hotmail.com

## INTRODUCCIÓN

La percepción estética de la sonrisa se encuentra influenciada por contornos, formas y colores, siendo algunos de los determinantes dientes blancos festoneados por una franja rosada, coronada por un recubrimiento labial suficiente. El borde inferior del labio superior asume un papel determinante ya que limita la cantidad de gingiva que se muestra cuando una persona sonríe. Los pacientes con una línea de sonrisa alta exponen una gran cantidad de tejido gingival y puede resultar incómodo para algunos.

La forma de los labios y la posición de los mismos durante el habla y la sonrisa no puede ser cambiada fácilmente, pero el operador puede controlar la forma de los dientes y papilas interdentes así como la posición del margen gingival y el borde incisal de los dientes. Muchos de estos pacientes son diagnosticados con erupción pasiva alterada (EPA), la cual se observa cuando el margen gingival se encuentra en una posición incisal u oclusal con respecto a la línea amelo cementaria (LAC) de dientes en edad adulta<sup>1</sup>.

**Tabla 1. Clasificación de erupción pasiva alterada.**

<b>Tipo I</b> Dimensión ápico – coronal de la encía mayor que lo normal.	<b>A.</b> Cresta alveolar casi a nivel de la unión cemento esmalte.
<b>Tipo II</b> Dimensión del margen gingival hasta la unión mucogingival dentro del parámetro normal.	<b>B.</b> Distancia de la cresta alveolar a la unión cemento esmalte 2mm.

**Tabla 2. Tratamiento de la sonrisa gingival: erupción pasiva alterada o exceso maxilar vertical.**

Condición	Opción de tratamiento
Erupción pasiva alterada tipo 1-A	Gingivectomía
Erupción pasiva alterada tipo 1-B	Colgajo con osteotomía
Exceso maxilar vertical grado 1	Ortodoncia Ortodoncia y periodoncia Periodoncia Periodoncia y operatoria
Exceso maxilar vertical grado 2	Periodoncia y operatoria Cirugía ortognática
Exceso maxilar vertical grado 3	Cirugía ortognática + periodoncia y operatoria si fuese necesario

El tratamiento quirúrgico consiste en gingivectomía o colgajo apicalmente reposicionado con o sin remodelado óseo.

El objetivo de este artículo es mostrar un caso clínico de EPA describiendo los pasos realizados para el diagnóstico y presentar una modalidad de tratamiento.

### CASO CLÍNICO

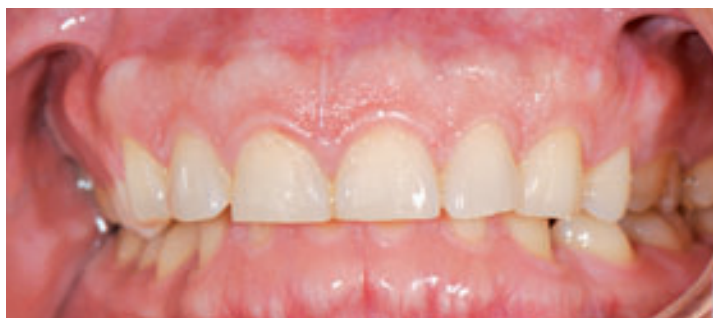Paciente de sexo masculino de 29 años de edad acude a la Clínica Especializada en Odontología de la Universidad de San Martín de Porres manifestando que sus dientes son muy pequeños. No presenta ningún antecedente médico de interés. No toma ningún medicamento que interfiera con nuestro tratamiento. Su régimen de higiene oral es de dos veces al día con cepillo manual de cerdas suaves y utiliza seda dental una vez al día.

En el paciente observamos una encía con biotipo periodontal grueso, inflamación gingival localizada, ausencia de bolsas periodontales, sangrado al sondaje localizado y el índice de placa inferior al 30%.

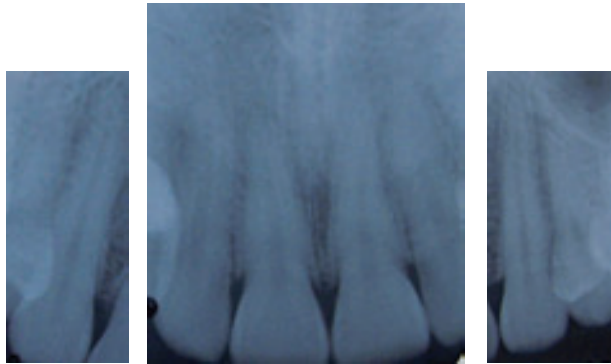
Realizamos un sondaje previo para localizar la unión cemento esmalte (UCE). Tomamos radiografías periapicales para así obtener la distancia real del margen gingival a la UCE y de la misma a la cresta ósea. A partir de la inspección clínica realizada al paciente y de las radiografías tomadas diagnosticamos una erupción pasiva alterada tipo 1 subgrupo A, según la clasificación de Coslet <sup>2</sup>.

Para guiar nuestras incisiones primero identificamos con la sonda periodontal el UCE y delimitamos en dónde sería el nuevo cenit de cada diente. El tipo de incisión realizada fue a bisel externo limitándonos únicamente al aspecto vestibular pero no proximal de cada diente. Procedimos a eliminar el ribete de tejido blando con una cureta Crane Kaplan seguido de una osteotomía con un cincel Fedi siguiendo el contorno anatómico de la UCE.

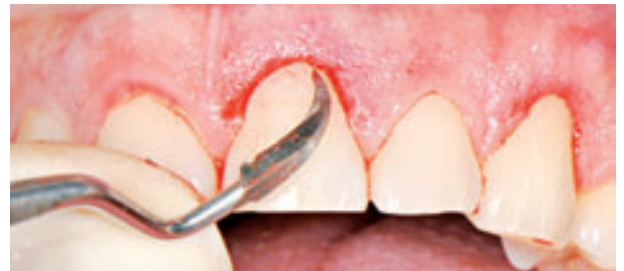Luego se remodeló el tejido marginal remanente con una fresa de diamante de grano fino para finalmente obtener una cicatrización por segunda intención mediante la utilización de un apósito quirúrgico.



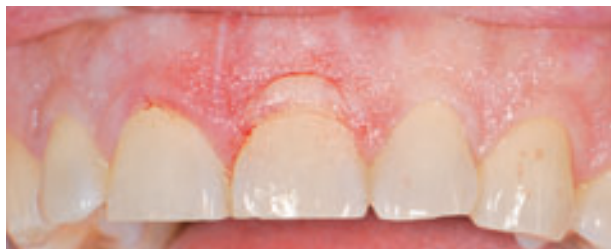**Figura 1.** Fotografía inicial. Obsérvese la dimensión de las coronas en relación con la encía adherida. Coronas cortas y antiestéticas.



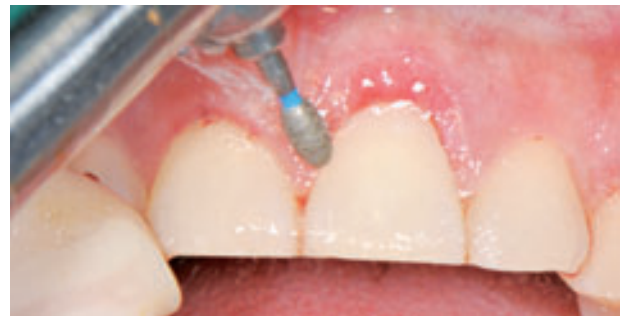**Figura 2.** Al observar la altura de la cresta ósea en relación con el LAC se sugiere realizar una gingivectomía acompañada de una osteotomía.



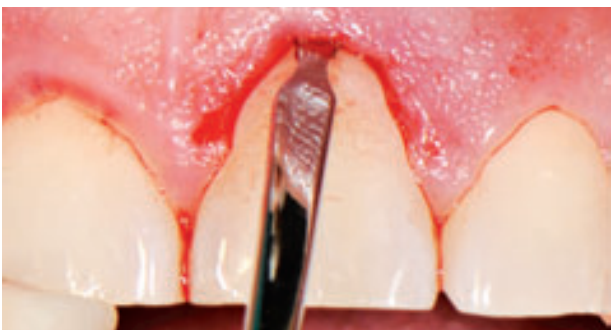**Figura 5.** Cureta Crane Kaplan para eliminar el ribete de tejido blando.



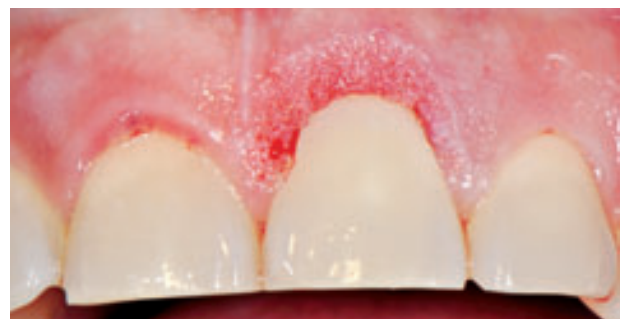**Figura 3.** La incisión a bisel externo se realiza con una hoja de bisturí número 15C para obtener mejores resultados estéticos.



**Figura 6.** Contorneado final con fresa de diamante.



**Figura 4.** Uso de cincel Fedi para la osteotomía.



**Figura 7.** Aspecto del margen gingival de la pieza 2.1 inmediatamente después de la cirugía.

## DISCUSIÓN

Algunos profesionales piensan que la gingivectomía permite corregir las alteraciones de la erupción pasiva. Sin embargo, el conocimiento de la biología de los tejidos periodontales, con la existencia de un espacio biológico desaconseja este procedimiento por lo impredecible de sus resultados y el riesgo de recidiva del cuadro. Atendiendo a la posición de la línea mucogingival y del hueso en relación con la unión amelocementaria, Coslet et al. (1997) establecieron cuatro tipos de alteración de la erupción pasiva.

El tratamiento de estos casos dependerá de la cantidad de encía queratinizada y de la distancia de la LAC a la cresta ósea. La EPA se clasifica según Coslet<sup>2</sup>:

– Tipo 1 subgrupo A. Existe una cantidad importante de encía adherida y la línea mucogingival está alejada del nivel de la unión amelocementaria. El hueso se sitúa a 1,5-2 mm de la unión amelocementaria.

– Tipo 1 subgrupo B. Existe una cantidad importante de encía adherida y la línea mucogingival está alejada del nivel de la unión amelocementaria. El hueso alcanza la unión amelocementaria.

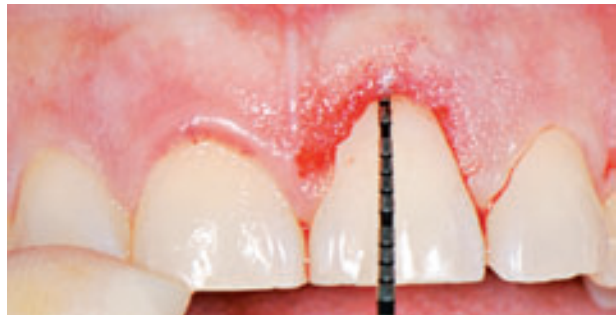– Tipo 2 subgrupo A. La línea mucogingival se localiza a la altura de la unión amelocementaria. El hueso se sitúa a 1,5-2 mm de la unión amelocementaria.

– Tipo 2 subgrupo B. La línea mucogingival se localiza a la altura de la unión amelocementaria. El hueso alcanza la unión amelocementaria.

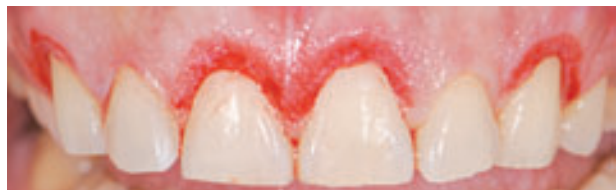Las técnicas para lograr un alargamiento de corona incluyen:

1. Gingivectomía a bisel interno: Esta técnica se emplea cuando existe espacio suficiente entre la cresta ósea y el LAC. El espacio entre ambos debe ser de 2 mm. Para determinar la posición de la cresta ósea se realizará un sondaje a hueso. Además, es necesario tener una banda de encía queratinizada lo suficientemente ancha para mantener la posición de dicha encía una vez realizada la técnica<sup>3</sup>.

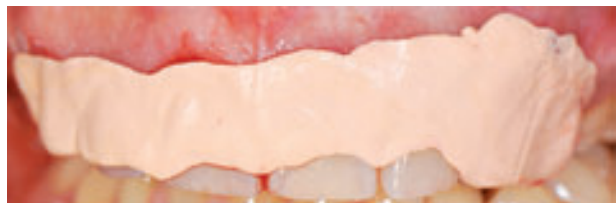La incisión debe situarse al nivel del LAC y paralela a este con un bisel de 45° hacia el diente, procediéndose a la eliminación del rodete gingival.



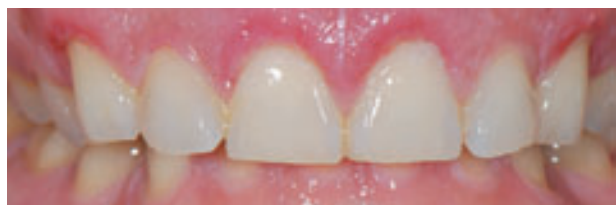**Figura 8.** Sondaje para corroborar la nueva distancia de 3 mm entre la cresta alveolar y el margen gingival.



**Figura 9.** Vista final inmediatamente después de la cirugía.



**Figura 10.** Colocación de un apósito quirúrgico para proteger el lecho quirúrgico y obtener una buena cicatrización por segunda intención.



**Figura 11.** Control post operatorio pasada una semana.

Esta técnica no requiere sutura puesto que no se eleva colgajo.

2. Cirugía a colgajo: esta técnica se utiliza cuando la banda de encía queratinizada es estrecha o la cresta ósea se encuentra a menos de 2 mm del LAC<sup>4</sup>. La incisión inicial se puede diseñar como la descrita para la gingivectomía. En el caso de que exista poca encía insertada, se hará intrasulcular. Se realiza un colgajo mucoperióstico que se elevará por encima de la línea mucogingival. En el caso de que la cresta ósea se encuentre próxima al LAC se realizará cirugía ósea resectiva hasta dejar dicha cresta a una distancia de 2-2,5 mm del LAC<sup>5</sup>.

El colgajo es reubicado apicalmente a una posición próxima al LAC. En caso de que la adaptación del colgajo no sea buena se procederá a su adelgazamiento.

La sutura se realiza mediante puntos simples.

Los cuidados postoperatorios en ambas técnicas se limitan a favorecer el control de placa mediante el empleo de clorhexidina durante las primeras 2-4 semanas tras la intervención y cepillado suave a partir de la primera semana.

En nuestro paciente, con una alteración tipo 1A se indicó el tratamiento con gingivectomía; sin embargo, muchos pacientes presentan pequeñas variaciones de la distancia hueso-unión amelocementaria a lo largo de un mismo diente y de un diente a otro, por lo que se prefiere una cirugía a colgajo que permitiría corregir la anatomía ósea y conseguir así un resultado estético más predecible. En el tipo 1B se precisa inexcusablemente la realización de ostectomía con eliminación del tejido blando sobrante. En los tipos 2A y 2B la realización de un colgajo de reposición apical permitiría conservar una adecuada cantidad de encía queratinizada (Coslet).

Algunos estudios sobre alargamientos de corona clínica han reportado la relación que existe entre el nivel de la cresta ósea alveolar definida durante la cirugía y el margen gingival<sup>6</sup>. Sin embargo, hay estudios como el de Pontoriero y Carnevale, que mostraron un repoblamiento de tejido supragingival de 3,2 mm en áreas interproximales y de 2,9 mm en sentido buco-lingual un año después del alargamiento de corona clínica<sup>7</sup>.

Se concluye que la técnica de aumento de corona clínica exige por parte del profesional un pleno conocimiento anatómo-biológico de los tejidos comprometidos, mas allá de un discernimiento extremadamente refinado de lo que se dice con respecto a los conocimientos de los principios de estética dentofacial.

Esta técnica, correctamente indicada, planeada y ejecutada, es uno de los procedimientos de cirugía plástica periodontal con resultados muy previsibles en un índice alto de éxito y satisfacción de los pacientes.

#### FUENTE DE FINANCIAMIENTO

Autofinanciado

#### CONFLICTO DE INTERÉS

Los autores declaran no tener conflicto de interés en la publicación de este artículo.

#### REFERENCIAS BIBLIOGRÁFICAS

1. Lindhe J, Lang NP, Karring T, editors. *Clinical periodontology and implant dentistry*. 5th ed. Oxford: Blackwell; 2008.
2. Coslet JG, Vanarsdall R, Weisgold A. Diagnosis and classification of delayed passive eruption of the dentogingival junction in the adult. *Alpha Omegan*. 1977; 70(3):24-8.
3. Dolt AH 3rd, Robins JW. Altered passive eruption: an etiology of short clinical crowns. *Quintessence Int*. 1997;28(6):363-72.
4. Prichard J. Gingivectomy, gingivoplasty and osseous surgery. *J Periodontol*. 1961; 32:257-62.
5. Allen EP. Surgical crown lengthening for function and esthetics. *Dent Clin North Am*. 1993;37(2):163-79.
6. Brägger U, Lauchenauer D, Lang NP. Surgical lengthening of the clinical crown. *J Clin Periodontol*. 1992;19(1):58-63.
7. Pontoriero R, Carnevale G. Surgical crown lengthening: a 12-month clinical wound healing study. *J Periodontol*. 2001;72(7):841-8.

Recibido: 08/11/10

Aceptado para su publicación: 25/03/11