

## CASO CLÍNICO PILOTO: INJERTO LIBRE DE TEJIDO CONJUNTIVO SUBEPITELIAL PALATINO DE BOSCO-DÍAS

### PILOT CLINICAL CASE: FREE SUBEPITHELIAL CONNECTIVE TISSUE GRAFT PALATAL OF BOSCO-DIAS

Carmen Castro Ruiz <sup>1</sup>

#### RESUMEN

Los dientes con restauraciones subgingivales y zonas estrechas de encía queratinizada tienen puntajes altos de inflamación gingival superiores a los dientes con restauraciones similares y áreas de encía insertada ancha. En tales casos, las técnicas de aumento de encía insertada se consideran como técnicas quirúrgicas periodontales preprotésicas; teniendo como objetivos: mejorar la eliminación de la placa alrededor del margen gingival, mejorar la cosmética y reducir la inflamación que circunda a los dientes restaurados. Estudios han demostrado buenos resultados y predictibilidad de los injertos de tejido conectivo subepitelial (TCSE) en zonas donde se requiere el aumento de encía queratinizada, logrando ganar de 3 mm de grosor a 3 mm de altura. La toma de un injerto palatino de adecuadas dimensiones, sin embargo, puede complicarse dependiendo de las variaciones anatómicas en tamaño y forma del paladar; o el caso de paladares sometidos previamente a otro tipo de intervenciones. Estas características no ideales pueden dificultar la técnica quirúrgica y crear complicaciones en el sitio donador. Se han descrito varias técnicas para recolectar el injerto de la zona donadora, pero todas ellas en paladares sin previas intervenciones quirúrgicas. El siguiente reporte de caso tiene como finalidad sugerir el uso de la técnica Bosco - Días en este tipo de pacientes. La variación que esta técnica ofrece es la de reposicionar en la zona donadora el epitelio cuidadosamente retirado del injerto obtenido. El objetivo es facilitar la obtención del injerto en tejidos palatinos, además de favorecer la cicatrización y disminución de molestias en el sitio donador.

**Palabras Clave:** Injerto, tejido conectivo, encía.

#### ABSTRACT

Teeth with restorations subgingivales and areas close gum queratinizada have high scores higher gingival inflammation of the teeth with restorations and similar areas gum inserted wide. In such cases, the techniques of increased gum inserted regarded as preprotésicas periodontal surgical techniques, with the following objectives: improve the removal of plaque around the gingival margin, improved cosmetics and reduce inflammation around the teeth restored. Studies have shown good results and predictability of the connective tissue grafts subepithelial (TCSE) in areas where it requires increased queratinizada gum, making winning 3 mm thickness 3 mm in height. Taking a graft palatal appropriate size, however, may be complicated depending on the anatomical variations in size and shape of the palate, or if palates previously subjected to other interventions. These features not ideal can impede the surgical technique and create complications in the donor site. Several techniques have been described to collect the donor graft in the area, but all of them palates without prior surgery. Following a case report is intended to suggest the use of technical Bosco Días in these patients. Variation that this technique offers is the repositioning in the area donor epithelium carefully removed graft obtained. The aim is to facilitate the procurement graft in palatal tissue, in addition to supporting Healing and decreased discomfort at the donor site.

**Key Words:** transplantation, connective tissue, gingiva.

<sup>1</sup> Carmen Castro Ruiz .CD. Maestrando en Periodoncia de la Universidad de San Martín de

Porres .Lima -Perú

Correspondencia:

CD. CARMEN CASTRO RUIZ

Av. Petit Thouars 5171 Miraflores

Correo electrónico:Castroruiz77@hotmail.com

#### INTRODUCCIÓN

Los dientes con restauraciones subgingivales y zonas estrechas de encía queratinizada tienen puntajes altos de inflamación gingival superiores a los dientes con restauraciones similares y áreas de encía insertada ancha<sup>1</sup>. En tales casos, las técnicas de aumento de encía insertada se consideran como técnicas quirúrgicas periodontales preprotésicas; teniendo como objetivos: mejorar la eliminación de la placa alrededor del margen gingival, mejorar la cosmética y reducir la inflamación que circunda a los dientes restaurados<sup>2</sup>.

Estudios han demostrado buenos resultados y predictibilidad de los injertos de tejido conectivo

subepitelial (TCSE) en zonas donde se requiere el aumento de encía queratinizada<sup>1</sup>, logrando ganar de 3 mm de grosor a 3 mm de altura. Posteriormente la técnica fue modificada por Miller, Holbrook y Ochsenbein utilizándola con buenos resultados en recubrimientos radiculares<sup>4,5,6</sup>.

La toma de un injerto palatino de adecuadas dimensiones, sin embargo, puede complicarse dependiendo de las variaciones anatómicas en tamaño y forma del paladar<sup>7,8</sup>; o el caso de paladares sometidos previamente a otro tipo de intervenciones. Estas características no ideales pueden dificultar la técnica quirúrgica y crear complicaciones en el sitio donador.

Se le propone la realización de una cirugía para aumentar esta encía queratinizada mediante un injerto de tejido conectivo subepitelial palatino previo a la restauración estética. La paciente refiere haberse realizado previamente la toma de injertos palatinos en ambos lados del paladar por lo que se opta por utilizar la técnica Bosco-Días (reposicionar en la zona donadora el epitelio cuidadosamente retirado del injerto obtenido)<sup>13</sup>.

### TÉCNICA QUIRÚRGICA

Realizar la preparación del sitio receptor; se debe tener los dientes alisados y sin escalones lo que requiere alisado radicular, además un pulido leve con fresas de alta velocidad y cauchos dentales. Este punto es importante debido a que nos proporciona una correcta adaptación del injerto permitiendo un buen aporte sanguíneo<sup>15</sup>. Se anestesia la zona receptora y se realiza una incisión horizontal a mediano espesor (Fig. 3) en las papilas interproximales desde distal de la pieza 4.1 a distal de la pieza 3.1, dejando como mínimo 1 mm de distancia antes del diente vecino<sup>14</sup>, a la altura del nivel donde se desea que la futura encía adherida llegue. Se debe tener en cuenta que esta incisión será la limitante superior del la encía queratinizada. Luego se realizan las liberantes a mediano espesor de forma ligeramente oblicua (Fig. 4), hasta llegar de 3 a 5 mm apicales a la raíz de los dientes contiguos, con la finalidad de asegurar suficiente la encía queratinizada<sup>14</sup>. Se decola con cuidado el colgajo. Se analiza el biotipo del tejido del colgajo para decidir si se reposiciona apicalmente y si se utiliza para cubrir el injerto. En este caso se reposiciona apicalmente con tres puntos simples de ácido poliglicólico 4/0. Con papel aluminio estéril se confecciona un molde con las medidas requeridas del injerto llevándolo luego al paladar. Se marcan con la sonda periodontal cuatro puntos referenciales según molde, aumentando 1 mm más para compensar la futura contracción del injerto<sup>14</sup>. Luego de retirar el aluminio se realiza las incisiones de 1,5 a 2 mm de profundidad con la ayuda de una hoja de bisturí 15C<sup>13</sup>. Se levanta un colgajo parcial desde las incisiones. Se realiza el decolado tratando de que el injerto tenga un espesor uniforme y que el periostio quede intacto (Fig 5). Se coloca el injerto en una gasa embebida en solución salina. Con una nueva 15 C se biseca el injerto obteniendo una parte con epitelio y otra sin él, retirando todo resto de tejido epitelial de nuestra parte de tejido conectivo (Fig. 6-8). El injerto con epitelio se reposiciona en el paladar. Se presiona con una gasa con solución salina con la finalidad de reducir el espacio muerto y prevenir la formación de un coágulo excesivo. Se estabiliza y se cubre con Coe-Pack (de 7 a 10 días) y un paladar acrílico para minimizar las molestias postoperatorias.(Fig.9) Si el sangrado persiste se debe suturar previamente; se sugiere suturas

paralelas o cruzadas. En este caso no fue necesario. En la zona receptora se posicionó el injerto con suturas suspensorias alrededor de los dientes sin atravesar el injerto con ácido poliglicólico 5/0. Es importante dejar los nudos fuera del área quirúrgica, y para el éxito sobre todo lograr estabilidad y la completa inmovilidad del injerto (Fig.10).

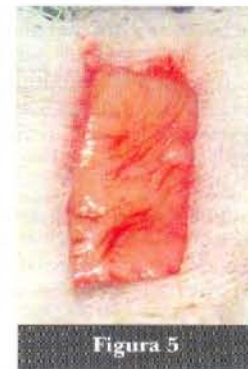

Figura 5

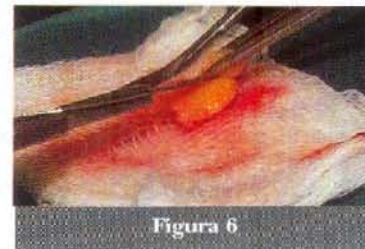

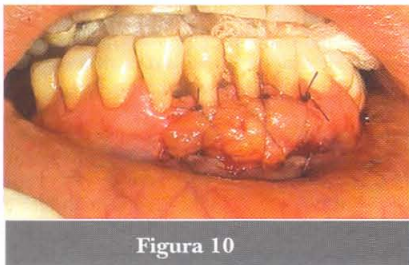
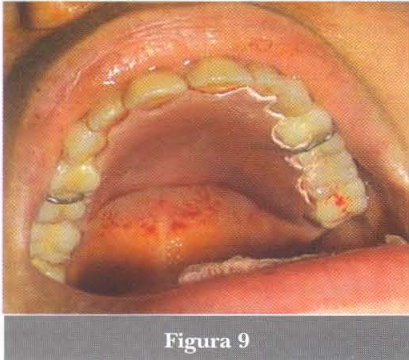
Figura 6

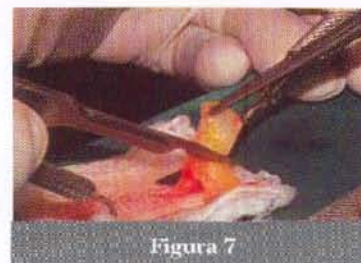

Figura 7

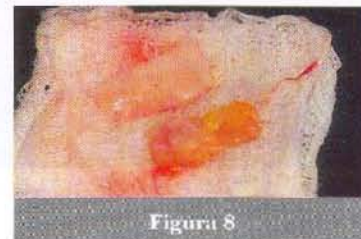
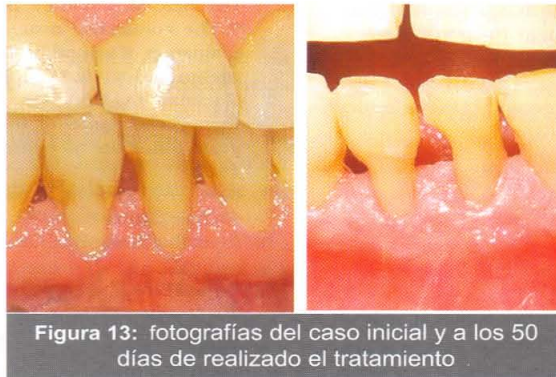
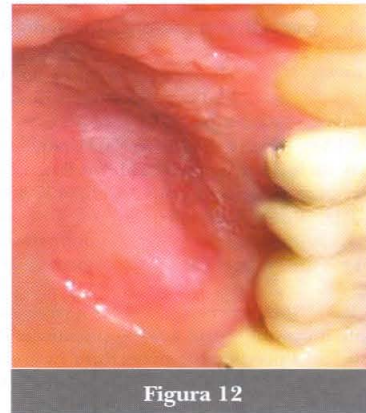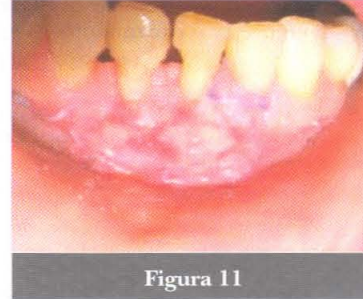Figura 8



## DISCUSIÓN

Desde que Edel introdujo la técnica TRAP DOOR en 1974, otros métodos han sido propuestos para brindar un mejor post operatorio y acelerar el proceso de cicatrización,<sup>3,7,15,16,17,18,19</sup> entre ellos la técnica Bosco Dias (Fig.11)<sup>15</sup>. Además, la mucosa del paladar debe ser suficientemente gruesa para asegurar un injerto adecuado y prevenir daño a estructuras neurovasculares que podrían complicar el postoperatorio,<sup>7</sup> lo cual es difícil de lograr con

una técnica común en paladares de los cuales se ha tomado injertos previamente. Se ha observado que reponer el epitelio en el sitio donador promueve una reepitelización y cicatrizado mas rápido que otras sustancias o técnicas (Fig.12).<sup>20,12,22,23</sup>

## CONCLUSIÓN

Considerando los buenos resultados obtenidos en esta técnica, se concluye que permite una obtención de

injerto segura y fácil en paladares de mucosa no ideal con aplicación en diversos tratamientos (Fig13).

#### Agradecimiento:

Al C.D. Luis Sueldo Gálvez, profesor de Periodoncia de la Facultad de Odontología de la U.S.M.P por su asesoramiento en la presentación de este caso.

#### REFERENCIAS BIBLIOGRÁFICAS

1. Stetler KJ, Bissada NF : Significance of the width of keratinized gingiva on the periodontal status of teeth with sub marginal restorations. *Jperiodontol.* 1987; 58:696
2. Newman MG,Takei Henry H.,Carranza FA. Carranza. *Periodontología Clínica.* 9na edición. México: Mc.GrawHill; 2002.
3. Harris RJ.The connective tissue and partial thickness double pedicle graft: a predictable method of obtaining root coverage. *J Periodontol.*1992; 63:477-486.
4. Miller P.D. Root coverage using a free soft tissue autograft following citric acid application. Part I. Technique. *Int. J. Periodontics Restorative Dent.*1982; 2(2): 65-70.
5. Miller P.D. Root coverage using a free soft tissue autograft following citric acid application. Part III. A successful and predictable procedure in areas of deep recession. *Int. J. Periodontics Restorative Dent.*1985; 5(2):15-37.
6. Holbrook T,Ochsenbein C. Complete coverage of denuded root surface with a one -stage gingival graft. *Int. J.Periodontics Restorative Dent.*1983; 3(3):9-27.
7. Reiser GM, Bruno JF, Mahan PE, Larkin LH. The subepithelial connective tissue graft palatal donor site: Anatomic considerations for surgens. *Int J Periodontics Restorative Dent* 1996; 16: 131-137.
8. Brassher WJ, Ress TD, Boyce WA. Complications of free grafos of masticatory mucosa. *J Periodontol* 1975; 46:133-138.
9. Muller HP, Schaller N, Thomas E, Heinecke A. Thickness of masticatory mucosa. *J Clin Periodontol* 2000; 27:431 -436.
10. Wara-Aswapati, Pitiphat W, Chandrapho N, Rattanayatikul C, Kirimbox N. Thickness of palatal masticatory mucosa associated with age. *J periodontal* 2001;72:1407-1412.
11. Muller HP, Eger T. Masticatory mucosa and periodontal phenotype: A review. *Int J Periodontics Restorative Dent* 2002; 22:172-183
12. Studer SP, Allen EP, Ress TC , Kouba A. The thickness of masticatory mucosa in the human hard palate and tuberosity as potential donor site for ridge augmentation procedures. *J Periodontal* 1997; 68:145-151
13. Bosco FA, Bosco JM. An Alternative Technique to the harvesting of a Connective Tissue Graft from a thin palate: Enhanced Wound healing. *Int J Periodontics Restorative Dent Vol* 27 (2) 2007.
14. Sato N. *Periodontal Surgery: A Clinical Atlas.* Tokio: Quintessence Publishing Co Inc; 2000.
15. Edel A. Clinical evaluation of free connective tissue grafts used to increase the width of keratinised gingiva. *J Clinical Periodontol* 1974; 1:185-196.
16. Harris Rj. A comparison of two techniques for obtaining a connective tissue graft from the palate. *Int J Periodontics Restorative Dent* 1997; 17: 261-271.
17. Carrio J,Hallmon WW. A technique for augmenting the palatal connective tissue donor site: Clinical case report and histological evaluation. *Int J periodontics Restorative Dent* 2005; 25:257-263.
18. Bruno JF. Connective tissue graft technique assuring wide root coverage. *Int J Periodontics Restorative Dent* 1994;14:127-137
19. Huzeler MB,Weng D. A single incision technique to harvest subepithelial connective tissue graft from the palate. *Int J Periodontics Restorative Dent* 1999;19:279-287.
20. Farnoush A. Techniques for protection and coverage of donor sites in free sofa tissue grafo. *J Periodontol* 1978; 49:403-435
21. Del Pizzo M, Modica F, Bethaz N, Priotto P, Romagnoli R.The connective tissue graft: A comparative clinical evaluation of wound healing at the palatal donor site. A preliminary study. *J Clin Periodontol* 2002;29:848-854.
22. Rossman JA, Rees TD. A comparative evaluation of hemostatic agents in the management of soft tissue graft donor site bleeding. *J Periodontol* 1999;70:1369-1375.
23. Bosco AF, Pereira SLS, Lacerda N Jr, Milanezi LA. Analise clinica das areas doadoras de enxerto gingival livre. *Rev Assoc Paul Chir Dent* 1996,50:515-521.

Presentado:  
20-02-2005  
Aceptado para su publicación:  
25-03-2005