


FACULTAD DE MEDICINA HUMANA

**EXPERIENCIA DEL INTERNADO MÉDICO EN EL HOSPITAL
NACIONAL HIPÓLITO UNANUE 2023-2024**

TRABAJO DE SUFICIENCIA PROFESIONAL



**PARA OPTAR
EL TÍTULO PROFESIONAL DE MÉDICO CIRUJANO
PRESENTADO POR
GUILLERMO ALARCÓN ALCALÁ**

ASESORA

YOVANNA ELIZABETH MAYOR HERNANDEZ

LIMA - PERÚ

2024



**Reconocimiento - No comercial - Sin obra derivada
CC BY-NC-ND**

El autor sólo permite que se pueda descargar esta obra y compartirla con otras personas, siempre que se reconozca su autoría, pero no se puede cambiar de ninguna manera ni se puede utilizar comercialmente.

<http://creativecommons.org/licenses/by-nc-nd/4.0/>



FACULTAD DE MEDICINA HUMANA

**EXPERIENCIA DEL INTERNADO MÉDICO EN EL HOSPITAL
NACIONAL HIPÓLITO UNANUE 2023-2024**

TRABAJO DE SUFICIENCIA PROFESIONAL

PARA OPTAR

EL TÍTULO PROFESIONAL DE MÉDICO CIRUJANO

PRESENTADO POR

GUILLERMO ALARCÓN ALCALÁ

ASESORA

DRA. YOVANNA ELIZABETH MAYOR HERNANDEZ

LIMA- PERU

2024

JURADO

Presidente: Dr. Espinoza Tarazona Edgar Kelvin

Miembro: Dra. Quispe Casas Rosa Luz

Miembro: Dr. Rojas Olivera Hugo Efrend

ÍNDICE

RESUMEN	III
ABSTRACT	IV
INTRODUCCIÓN	1
CAPITULO I: TRAYECTORIA PROFESIONAL	3
<i>1.1 Rotación en Medicina Interna:</i>	<i>3</i>
<i>1.2 Rotación en Cirugía General:</i>	<i>9</i>
<i>1.3 Rotación en Ginecología y Obstetricia:</i>	<i>14</i>
<i>1.4 Rotación en Pediatría:</i>	<i>17</i>
CAPÍTULO II: CONTEXTO EN EL QUE SE DESARROLLÓ LA EXPERIENCIA	22
CAPÍTULO III: APLICACIÓN PROFESIONAL	23
<i>3.1 Rotación en Medicina Interna</i>	<i>23</i>
<i>3.2 Rotación en Cirugía General</i>	<i>27</i>
<i>3.3 Rotación en Ginecología y Obstetricia</i>	<i>30</i>
CAPITULO IV: REFLEXIÓN CRÍTICA DE LA EXPERIENCIA	39
V. CONCLUSIONES	42
VI. RECOMENDACIONES	43
VII. FUENTES BIBLIOGRÁFICAS	44

RESUMEN

Objetivo: Este trabajo de investigación tuvo como objetivo analizar el desarrollo del programa de internado médico tras poner en práctica los conocimientos prácticos y teóricos de los seis años previos de la carrera de medicina humana en el ámbito hospitalario y en el primer nivel de atención, además de estudiar patologías de relevancia para la salud pública del país que se trataron en el Centro de Salud La Molina y el Hospital Nacional Hipólito Unanue durante el periodo de 1 de Abril del 2023 hasta el 31 de Enero del 2024.

Metodología: Este fue un estudio descriptivo y reporte de casos clínicos. Se desarrollaron dos casos clínicos por cada una de las rotaciones de importancia en la formación del interno: cirugía general, medicina interna, pediatría y ginecología obteniéndose un total de ocho casos clínicos que se desarrollaron durante el programa de internado médico. Se describió la anamnesis, plan de trabajo y los diagnósticos posibles de cada uno de los casos que se presentan en este estudio.

Conclusiones: Se demostró la importancia que tiene el desarrollo objetivo y tangible del internado médico hospitalario como en el primer nivel de atención. Los diagnósticos, tratamientos y seguimientos individualizados por cada paciente se realizaron centrándose en medicina basada en evidencia además de tomar en cuenta las enseñanzas basadas en la experiencia del personal médico a cargo del interno de medicina. Finalmente, la experiencia del internado médico en relación con el primer nivel de atención en salud es importante debido al contacto que se tiene con la realidad que se vive a nivel nacional en cuanto a la atención básica que recibe la población general.

Palabras clave: Internado médico, Educación Médica, Ginecología, Cirugía General, Medicina Interna, Pediatría

ABSTRACT

Objective: This research work aimed to analyze the development of the medical internship program after putting into practice the practical and theoretical knowledge of the previous six years of the human medicine career in the hospital setting and at the first level of care, in addition to study pathologies of relevance to the public health of the country that were treated at the La Molina Health Center and the Hipólito Unanue National Hospital during the period from April 1, 2023 to January 31, 2024.

Methodology: This was a descriptive study and clinical case report. Two clinical cases were developed for each of the important rotations in the intern's training: general surgery, internal medicine, pediatrics, and gynecology, obtaining a total of eight clinical cases that were developed during the medical internship program. The anamnesis, work plan and possible diagnoses of each of the cases presented in this study were described.

Conclusions: The importance of the objective and tangible development of the hospital medical internship as in the first level of care was demonstrated. The diagnoses, treatments and individualized follow-ups for each patient were carried out focusing on evidence-based medicine in addition to considering the teachings based on the experience of the medical staff in charge of the medicine intern. Finally, the experience of the medical internship in relation to the first level of health care is important due to the contact that is had with the reality that exists at the national level in terms of the basic care that the general population receives.

Keywords: Medical internship, Medical Education, Gynecology, General Surgery, Internal Medicine, Pediatrics.

NOMBRE DEL TRABAJO

**EXPERIENCIA DEL INTERNADO MÉDICO
EN EL HOSPITAL NACIONAL HIPÓLITO U
NANUE 2023-2024**

AUTOR

GUILLERMO ALARCÓN ALCALÁ

RECUENTO DE PALABRAS

11485 Words

RECUENTO DE CARACTERES

64572 Characters

RECUENTO DE PÁGINAS

64 Pages

TAMAÑO DEL ARCHIVO

803.2KB

FECHA DE ENTREGA

Mar 27, 2024 3:45 PM GMT-5

FECHA DEL INFORME

Mar 27, 2024 3:46 PM GMT-5

● **12% de similitud general**

El total combinado de todas las coincidencias, incluidas las fuentes superpuestas, para cada base de datos.

- 12% Base de datos de Internet
- Base de datos de Crossref
- 2% Base de datos de publicaciones
- Base de datos de contenido publicado de Crossref

● **Excluir del Reporte de Similitud**

- Base de datos de trabajos entregados
- Material citado
- Coincidencia baja (menos de 10 palabras)
- Material bibliográfico
- Material citado

INTRODUCCIÓN

Los estudiantes de medicina en el último año de estudios realizan prácticas preprofesionales en los diversos establecimientos de salud en nuestro país, lo cual se le denomina como internado médico(1). Este proceso es un periodo formativo en el cual los estudiantes de medicina humana ponen en práctica todas las capacidades y aptitudes obtenidas en los años de formación previos en el ambiente clínico y hospitalario. Es una etapa muy importante en la formación del futuro profesional médico debido que el interno de medicina es observador y participe en primera fila en cuanto a la atención médica en los establecimientos de salud gubernamentales por lo que la experiencia involucra la participación del estudiante en la relación médico-paciente para desarrollar habilidades blandas en relación a la comunicación con el paciente y con los familiares de este, para lo cual se debe tomar en cuenta muchos factores que serán de gran aporte para el desarrollo íntegra de la práctica médica del estudiante no solo para el diagnóstico y tratamiento de las enfermedades en las que deba involucrarse, sino también en el desarrollo de estrategias pertinentes para la prevención y promoción de la salud que es parte fundamental para la salud pública en nuestro país.

Cabe resaltar que el interno de medicina está a cargo de diferentes profesionales de la salud con basta experiencia en los diferentes establecimientos y sedes hospitalarias en las que se desarrolla el internado médico.

Tras la pandemia que se desencadenó en diciembre del año 2019 que se relacionó a una nueva enfermedad asociada a un tipo de coronavirus denominada COVI-19(2) muchos escenarios tuvieron un cambio circunstancial en múltiples aspectos a nivel global y uno de esos escenarios afectados fue la educación médica. El problema principal fue la suspensión de las clases presenciales en todo nivel educativo en nuestro país, en el caso de los estudiantes de medicina esto se vio reflejado también con el internado médico ya que por la coyuntura de la pandemia todos los estudiantes de medicina que

cursaban los ciclos de estudios hospitalarios no pudieron asistir a clases presenciales en los establecimientos de salud durante aproximadamente 2 años, esto relacionado con el alto riesgo de contagio. Tras esta pandemia se vio la necesidad de reducir la duración del internado médico de 12 meses a 10 meses además de la implementación de que el interno de medicina acuda a establecimientos de salud del primer nivel de atención. Estas medidas que se tomaron aún siguen vigentes hasta el momento del internado médico 2023-2024 por lo que las desventajas con respecto al tiempo de duración del internado y las oportunidades de mejorar y adquirir nuevas habilidades en estudiantes de medicina siguen siendo afectadas. No obstante, el adquirir la experiencia de primera mano del primer nivel de atención en nuestra realidad en salud suma experiencias que anteriormente no se tomaban en consideración en la formación del futuro médico.

En este trabajo de suficiencia profesional se desarrolló para describir ocho casos clínicos de importancia para la salud pública del Perú que se han podido observar y ser partícipe del desarrollo de la patología desde el ingreso de los pacientes hasta el desarrollo de su tratamiento durante el internado médico desarrollado en el Centro de Salud La Molina y el Hospital Nacional Hipólito Unanue.

CAPITULO I: TRAYECTORIA PROFESIONAL

I.1 Rotación en Medicina Interna:

Caso clínico N°1

Paciente varón de 46 años con tiempo de enfermedad actual de 04 días refiere malestar generalizado, dolor abdominal de intensidad 9/10, deposiciones escasas y de consistencia dura asociado a vómitos biliosos y alimentarios fétidos en 04 oportunidades motivo por el que es traído por emergencia por familiares al Hospital Nacional Hipólito Unanue.

Antecedentes:

- Neoplasia Maligna de Colon Derecho Metastásico + carcinomatosis peritoneal quimioterapia con folfox. (2023)
- Laparotomía exploratoria. (2023)

Funciones Vitales:

- SatO₂: 97%
- FC: 84x'
- FR: 18x'

Funciones Biológicas:

- Apetito: disminuido
- Deposición: disminuido
- Sed: conservado
- Diuresis: aumentado

Examen Físico:

Piel: Tibia, seca, poco elástica, palidez ++/+++, llenado capilar menor de 2 segundos.

Tórax y Pulmones: Tórax simétrico, amplexación conservada, murmullo vesicular disminuido en hemitórax izquierdo.

Cardiovascular: No ingurgitación yugular, no choque de punta, ruidos cardíacos rítmicos, no ruidos agregados.

Abdomen: Globuloso, poco depresible, doloroso a la palpación del hemiabdomen derecho, timpánico en hemiabdomen izquierdo, presencia de matidez en hemiabdomen derecho, ruidos hidroaéreos disminuidos.

Genitourinario: Puño percusión lumbar (-), puntos renoureterales (-).

SOMA: Moviliza 04 extremidades respetando el rango articular.

SNC: Lucido, orientado en tiempo, espacio y persona; escala de Glasgow 15/15.

Se realiza el diagnóstico inicial de: Neoplasia maligna de colon y su oclusión intestinal.

Neoplasia maligna de colon derecho IV + carcinomatosis peritoneal, peritonitis bacteriana probable, síndrome emético, injuria renal aguda.

El plan de trabajo fue el siguiente:

Antibioticoterapia y manejo paliativo del dolor.

Se solicitan exámenes auxiliares:

Imágenes:

Ecografía abdominal.

De laboratorio:

Hemograma, PCR, Urea, Creatinina, electrolitos, calcio, potasio, magnesio.

Interconsulta al área de cuidados paliativos.

Los resultados fueron:

- Anemia moderada: 8.8 g/dL
- Trombocitosis: 1088 mcL
- PCR: 25.13 mg/dL
- Creatinina: 1.27 mg/dL
- Ecografía abdominal: Hígado con signos de secundarismo. Masa en relación con neoplasia maligna, correlacionar con antecedentes. Líquido libre según descripción.
- Los demás exámenes en valores normales.

Diagnóstico final: Neoplasia maligna de colon derecho IV + carcinomatosis peritoneal, peritonitis bacteriana probable, síndrome emético.

El manejo durante su estancia nosocomial fue:

Dieta blanda a tolerancia + líquidos a voluntad; NaCl 0.9% 1000cc a 60cc por hora; ceftriaxona 2 gramos vía endovenosa cada 24 horas por 7 días; morfina 20mg 1 ampolla, Metoclopramida 10mg 2 ampollas, Hioscina 20 mg 3 ampollas, NaCl al 0.9% 100cc, todo en infusión endovenosa 5cc por hora como manejo paliativo de molestias abdominales y dolor, lactulosa 20cc cada 8 horas vía oral, omeprazol 40 mg vía endovenosa cada 24 horas, metamizol 1 gramo vía endovenosa condicional a temperatura mayor a 38 grados Celsius.

El paciente presentó una evolución favorable por lo que se decide suspender la ampolla de morfina y sustituirla por tramadol 50mg SC condicional a dolor. Es dado de alta con las indicaciones correspondientes del servicio de oncología.

Caso clínico N° 2

Paciente de varón de 85 años es traído por familiar quien brinda información pues paciente en cuestión no camina, usa pañal, requiere alimentación asistida, no habla, sin embargo, responde a estímulos.

Familiar refiere que hace 15 días los dedos del pie derecho inician a tornarse color rojo, tres días después, se agrega sensación de alza térmica no cuantificada con termómetro y escalofríos, además refiere que lo medica con paracetamol y la sensación de alza térmica cede, pero que con el pasar de los días los dedos del pie ya mencionado esta vez de tornan de color oscuro, motivo por el que es llevado al Hospital De Chosica, donde es referido al Hospital Nacional Hipólito Unanue.

Antecedentes:

- ACV isquémico hace 4 años tratado en el Hospital de Huacho.
- HTA en tratamiento con Losartán 50mg cada 24 horas, atenolol 50mg cada 24 horas, amlodipino 5mg cada 24 horas.
- Niega antecedentes quirúrgicos, niega hábitos nocivos, niega hospitalizaciones, niega RAM.

Funciones vitales:

- PA: 120/70 mmHg
- FC: 78x'
- FR: 21x'
- SatO₂: 97%
- FiO₂: 0.21

Examen Físico:

Piel y Faneras: Tibia, elástica, mucosas húmedas, llenado capilar menor a 2 segundos, cianosis distal en miembros inferiores, no ictericia, necrosis en

segundo y tercer dedo del pie derecho; adicionalmente lesión ulcerada necrosada en talón en pie derecho.

Tórax y pulmones: Tórax simétrico, murmullo vesicular pasa correctamente en ambas bases de los campos pulmonares.

Cardiovascular: Ruidos cardiacos rítmicos de buena intensidad, no ruidos agregados.

Abdomen: Ruidos hidroaéreos aumentados, blando y depresible, leve dolor a la palpación profunda en cuadrante superior derecho no presenta signos peritoneales.

Genitourinario: Puño percusión lumbar (-), puntos renoureterales (-), diuresis espontánea.

Neurológico: Despierto, pupilas isocóricas foto reactivas, escala Glasgow 13/15, fuerza proximal y distal en MMSS 5/5; miembro inferior derecho no colabora, miembro inferior izquierdo fuerza 3/5, no presenta signos meníngeos.

SOMA: presenta limitación al movimiento de las 04 extremidades.

Se plantean los siguientes diagnósticos iniciales: Enfermedad Arterial de MMII con necrosis en dedos de pie derecho, ACV secuelar, HTA controlada, Síndrome de dismovilidad hace 4 años, adulto mayor frágil.

El plan de trabajo fue el siguiente:

Cobertura antibiótica, manejo del dolor, control de la presión arterial, curación de la herida diariamente.

Se solicita exámenes auxiliares:

- De Laboratorio: Hemograma, glucosa, Urea, Creatinina, Electrolitos.
- Imágenes: Ecografía Doppler arterial.

Se realiza interconsultas a los servicios de:

- Traumatología y Ortopedia
- Cardiología
- Neumología
- Anestesiología
- Cirugía torácica y cardiovascular
- PROCITS.

Los resultados fueron:

- Ecografía Doppler: ausencia de flujo en arteria tibial anterior, calcificaciones en paredes de arterias de miembro inferior derecho en todo su trayecto.
- Exámenes de laboratorio en valores normales.

El manejo nosocomial se llevó a cabo de la siguiente manera:

Dieta blanda molida, ceftriaxona 2 gramos en 24 horas vía endovenosa, clindamicina 600mg cada 8 horas vía endovenosa, Losartán 50mg 1 tableta vía oral cada 12 horas, amlodipino 5mg cada 24 horas (a las 20:00 horas), atorvastatina 40mg vía oral cada 24 horas, captopril 25mg condicional a PA> 160/100 milímetro de mercurio, tramadol 50mg 01 ampolla junto con dimenhidrinato 50mg 01 ampolla con NaCl 0.9% 100cc cada 8 horas vía endovenosa, lactulosa 30cc cada 8 horas vía oral, curación de herida, cuidados de sonda Foley, control de funciones vitales y balance hidroelectrolítico.

Las interconsultas realizadas a cada uno de los diferentes servicios fueron respondidas, fue donde el servicio de Traumatología y Ortopedia indicó que se trataba de un paciente tributario de amputación supracondílea derecha.

Una vez realizada la cirugía el paciente continuó con cobertura antibiótica por 7 días, sin dejar de lado sus antihipertensivos, adicionalmente curaciones 2 veces al día, con lo que presenta una evolución favorable y consigue el alta médica con

los diagnosticos finales de: Post operado de amputación supracondílea por insuficiencia vascular periférica, ACV secuelar, Hipertensión arterial controlada

I.2 Rotación en Cirugía General:

Caso clínico N°1

Paciente varón de 42 años refiere que hace 1 mes presenta dolor abdominal en hemiabdomen superior, este es de tipo cólico, con intensidad 6/10, asociado a pérdida de peso de un aproximado de 10kg. Hace 5 días este dolor incrementa agregándose deposiciones sólidas y también líquidas de manera alternada; desde ayer no logra defecar convirtiendo el dolor a insoportable, motivo por el que es traído a emergencias del Hospital Nacional Hipólito Unanue.

Antecedentes:

- Litiasis ureteral izquierda, post operado laparotomía exploratoria + revisión sistemática + resección de tumoración en colon izquierdo + colostomía tipo Hartmann + lavado de cavidad + dren P.R.
- Transfusión de 03 paquetes globulares por anemia 04/04/2021

Funciones vitales:

- PA: 120/70
- SatO₂: 98%
- FC: 69x'
- FR: 19'
- T: 36,2 c°

Funciones Biológicas:

- Apetito: disminuido
- Sed: conservado
- Diuresis: conservada

- Deposición: disminuida.

Examen Físico:

Piel y faneras: Tibio, hidratado, elástico, llenado capilar menor a 02 segundos, se observa una palidez ++/+++, no ictericia.

Tórax y Pulmón: Tórax simétrico, amplexación conservada, sonoridad conservada, murmullo vesicular pasa correctamente en ambos campos pulmonares, no se perciben ruidos agregados.

Cardiovascular: No se observa ni se palpa choque de punta, matidez cardiaca conservada, ruidos cardiacos rítmicos de buena intensidad, no soplos.

Abdomen: Se observan cicatrices en región supraumbilical de aproximadamente 18cm de tipo queiloide, portador de colostomía con contenido fecal. Ruidos hidroaéreos presentes. Sonoridad conservada. Blando, depresible, se palpa masa reductible de aproximadamente 10cm de diámetro, adyacente a cicatriz supraumbilical longitudinal en medio izquierdo, no cambios de coloración, no dolorosa a la palpación y al decúbito dorsal no protruye,

SOMA: Movimiento activo y pasivo conservado.

Neurológico: Paciente orientado en tiempo, espacio y persona, EG: 15/15.

Ingresa con diagnóstico de: eventración abdominal no complicada, portador de colostomía tipo Hartmann.

El plan de trabajo fue el siguiente:

Exámenes preoperatorios:

- Radiografía de Tórax
- Electrocardiograma
- Hemograma completo

- Glucosa sanguínea
- Urea
- Creatinina
- Tiempo de coagulación y sangría
- Riesgo Cardiológico con resultado de EKG
- Evaluación Anestesiológica

Programar sala de operaciones

Interconsulta al servicio de nutrición

Resultados:

- Hemoglobina: 12.4 g/dL
- Plaquetas: 310000
- Leucocitos: 11.000
- Grupo sanguíneo: O+
- Tiempo de coagulación: 5min y 30 seg.
- Tiempo de sangría: 1min y 28 seg.
- Glucosa: 98mg/dL
- Urea: 19mg/dL
- Creatinina: 0.9 mg/dL

Tratamiento:

- NPO
- CINA 0.9% 1000cc
- CFV + BHE
- Se realiza una restitución intestinal por portador de colostomía + síndrome adherencial moderado + eventroplastía abdominal+ Dren Pen rose.

Se progresó antibioticoterapia con cefazolina 2 gramos STAT intravenosa en sala, retiro de sonda Foley y deambulaci3n asistida; el paciente evoluciona

favorablemente y es dado de alta 5 días después con el retiro del dren pen rose teniendo cita por consultorio externo en 7 días.

Caso clínico N°2:

Paciente varón de 70 años ingresa por emergencia tras una caída a nivel por lo que refiere un dolor intenso y limitación funcional en tobillo derecho.

Antecedentes:

- Litiasis vesicular.

Funciones vitales:

- FC: 97x'
- PA: 125/90
- FR: 18'
- SatO2: 98%

Funciones biológicas:

- Apetito: Conservado
- Deposiciones: conservado
- Sed: conservado
- Diuresis: conservado

Examen físico:

Piel y faneras: Tibio, húmedo y elástico, llenado capilar menor a dos segundos.

Tórax y pulmón: Murmullo vesicular pasa disminuido en ambos campos pulmonares, no se perciben ruidos agregados.

Cardiovascular: Ruidos cardiacos rítmicos de buen tono, no soplos agregados.

Abdomen: Blando, depresible, no doloroso a la palpación.

Miembro inferior derecho: aumento de volumen, equimosis, deformidad en articulación, doloroso a la digitopresión y limitación funcional del tobillo.

Ingresó con un diagnóstico inicial de: Contusión en tobillo derecho, descartar fractura de tibia y peroné distal derecha.

El plan de trabajo fue el siguiente:

Analgésicos (Tramadol vía subcutánea STAT),

Inmovilización con férula de yeso muslo-pedia,

Se solicita radiografía de tobillo derecho.

Exámenes preoperatorios:

- Radiografía de Tórax
- Electrocardiograma
- Hemograma completo
- Glucosa sanguínea
- Urea
- Creatinina
- Tiempo de coagulación y sangría
- Riesgo Cardiológico con resultado de EKG
- Evaluación Anestesiológica
- Riesgo Neumológico

Resultados:

- Hemoglobina: 11.1 g/dL
- Plaquetas: 290000
- Leucocitos: 13.000
- Grupo sanguíneo: O+
- Tiempo de coagulación: 5min y 45 seg.
- Tiempo de sangría: 1min y 48 seg.

- Glucosa: 90 mg/dL
- Urea: 21mg/dL
- Creatinina: 1 mg/dL
- Los servicios de Cardiología, Neumología y Anestesiología catalogan como tributario de la cirugía al paciente.

En la radiografía se observa:

- Luxofractura bimaléolar de tobillo derecho (fractura del maléolo tibial y peroneo).

El diagnóstico definitivo es Luxofractura bimaléolar de tobillo derecho.

Se realiza una reducción abierta con fijación interna, con material de osteosíntesis (placa +tornillos); pasa a hospitalización 1 día, y se da de alta con analgésicos y antibióticos.

I.3 Rotación en Ginecología y Obstetricia:

Caso clínico N°1

Paciente de 31 años gestante de 36 semanas por fecha de última regla refiere pérdida de líquido vaginal claro de aproximadamente 100 mililitros, de color ligeramente amarillento, inoloro, no presenta sangrado, asociado a dolor tipo contracción con una frecuencia de 3 en 10 minutos en promedio, una intensidad de nivel 6 considerando del 1 al 10 con una duración de 20 segundos, percibe movimientos fetales, hace aproximadamente 10 horas antes de acudir por emergencia al Hospital Nacional Hipólito Unanue.

Funciones vitales:

- PA: 100/80
- FC: 72x'
- FR: 16x'
- SatO2: 98%

Antecedentes:

- G1P0000
- Controles prenatales: 04

Examen Físico:

AU: 31cm

Dinámica uterina: esporádica

Latidos cardiacos fetales: 145x'

Movimientos fetales: ++/+++

Dilatación: 7cm

Incorporación: 90%

AP: +1

Membranas rotas.

Los diagnósticos planteados son los siguientes: Primigesta de 36 semanas por fecha de ultima regla, Ruptura prematura de membranas, Fase activa de trabajo de parto.

Plan de trabajo: Observación y monitoreo materno fetal. Antibioticoterapia de forma profiláctica con 7 días con una combinación de ampicilina intravenosa (2 g cada 6 horas) y eritromicina (250 mg cada 6 horas) durante 48 horas, seguido de amoxicilina oral (250 mg cada 8 horas)

Se realiza una reevaluación a la paciente donde se halla una dilatación de 10cm, cuello totalmente incorporado y AP +3, motivo por el que se ingresa a sala de partos; este fue un parto sin complicaciones, el producto fue un recién nacido varón, con un peso de 2550 gramos, APGAR 8'9', líquido amniótico claro, se realiza apego precoz de 40 minutos; la paciente pasa a puerperio en el pabellón

B1 junto al recién nacido que luego ser dado de alta por el servicio de neonatología es dado de alta por el servicio de ginecología y obstetricia, después de un poco más de 24 horas del parto, ya que no presentó complicaciones.

Caso clínico N°2

Paciente de 25 años acude por emergencia con un tiempo de enfermedad de 5 días donde presenta flujo anómalo abundante, prurito intenso en región genital asociado a dolor al tener relaciones sexuales.

Sin antecedentes de importancia, se realiza el examen físico:

Piel y faneras: tibia, húmeda, elástica, llenado capilar menor a dos segundos.

Tórax y pulmón: murmullo vesicular pasa correctamente en ambos campos pulmonares, no se perciben ruidos agregados.

Cardiovascular: ruidos cardiacos rítmicos de buena intensidad, no soplos.

Genitales Externos: Se observa flujo vaginal blanquecino cremoso, no maloliente, asociado a eritema y edema en dicha región con prurito intenso. Se realiza una medición de pH con hisopo vaginal, el cual arroja un valor de 4.3. Se complementa además con un test de aminas, el cual arroja aminas moderadas, también positivo.

Especuloscopia: Se logra observar tracto vaginal eritematoso con presencia de adherencias grumosas y placas blanquecinas junto a eritema en el cérvix.

Tacto vaginal: El cuello es de ubicación posterior, blando, de aproximadamente 1cm, con dolor a la movilización, anexos no palpables.

Se da el diagnostico de micosis vaginal.

El plan de trabajo fue el siguiente: 150mg de fluconazol en dosis única; tratamiento es ambulatorio, se reevalúa en una semana hallando remisión de la patología.

I.4 Rotación en Pediatría:

Caso clínico N°1

Tiempo de enfermedad: 21 días.

Signos y síntomas principales: Aumento de volumen en región submandibular asociado a signos de flogosis.

Paciente varón de 6 años, acude por emergencia con un tiempo de enfermedad de 21 días, refiere que evidencia un aumento de volumen en la región submandibular asociado a dolor a la digitopresión motivo por cual acude a la clínica donde le administran tratamiento intramuscular y vía oral que no recuerda el nombre. Sin embargo, una semana después la lesión aumenta de tamaño, sube de temperatura local por lo que acude acompañado de su madre donde le diagnostican adenitis submaxilar y le indican amoxicilina más ácido clavulánico (250 + 62.5 mg/5ml) 5 ml c/8hrs por 5 días por vía oral e ibuprofeno 5m c/8hrs por 2 días por vía oral. Madre cumple tratamiento, y al no observar mejora, acude a emergencia nuevamente, esta vez agregados signos de flogosis.

Funciones Vitales:

- FC: 89 latidos por minuto.
- FR: 21 respiraciones por minuto.
- SatO₂: 99%

Funciones Biológicas:

- Deposición: 2v/todos los días
- Diuresis: normal
- Apetito: conservado
- Sed: conservado

Antecedentes:

- Natales: RNAT (40 semanas) parto por cesárea debido a macrosomía PN: 3836

- Llanto inmediato al nacer. Alta conjunta
- Fisiológicas: inmutaciones completas (no muestra carne)
 - LME: 6 meses Ablactancia: 6 meses
- Desarrollo psicomotor: control cefálico: 4 meses
 - Hablar: 7 meses Caminar: 11 meses
- Patológicos: RAMS: niega Alergias: niega Qx: niega
 - Enfermedades: Varicela (a los 6 meses), mano - pie - boca: en 2 oportunidades (julio 2023/octubre 2022)

Examen Físico:

Peso: 19 kg

Talla: 113 cm

Piel y faneras: Tibio, hidratado y elástico, llenado capilar menor a 2 segundos, aumento de volumen en región submaxilar de 3cm de diámetro aproximadamente, discretamente eritematoso, no elevación de temperatura en dicha región, no secreción, doloroso a la palpación, no móvil.

Tórax y pulmón: Murmullo vesicular pasa correctamente en ambos campos pulmonares, no ruidos agregados.

Cardiovascular: Ruidos cardiacos rítmicos de buena intensidad. No soplos.

Abdomen: Ruidos hidroaéreos presentes, blando, depresible, no doloroso a la palpación.

Neurológico: Activo y reactivo a estímulos externos, no signos meníngeos.

Impresión diagnóstica:

- Absceso Submandibular foco odontológico.
- Absceso Submandibular foco infeccioso (TBC)
- Caries Dental.

Plan de trabajo:

Rotar la antibioticoterapia a oxacilina 950mg cada 8 horas por 7 días(150mg/kg/día) en combinación con clindamicina 250mg cada 8 horas por 7 días (40mg/kg/día) vía endovenosa, realizar interconsulta al servicio de odontología pediátrica, se solicitó Bk en secreciones, hemograma, PCR, Perfil hepático, Examen de orina, Creatinina, glucosa en sangre, Ecografía de partes blandas en región submentoniana y en base a la evolución, de ser necesario, realizar adicionalmente otra interconsulta al servicio de cirugía pediátrica (para drenaje)

Los resultados todos fueron normales a excepción de los siguientes:

- PCR: 1.27 mg/dL, elevado posiblemente por la inflamación presente.
- Ecografía: Colección de partes blandas de 22x18x24mm con un volumen de 5.2cc, con grasa adyacente y ganglios aumentados de tamaño siendo el mayor de 9x8mm.

Paciente presenta evolución estacionaria gracias a los antibióticos donde principalmente cubren cocos grampositivos aerobios y anaerobios y se programa para sala de operaciones por parte del servicio de odontología pediátrica, quienes ingresan para una cirugía de exploración y drenaje por absceso submentoniano; 5 días luego de la intervención, al completar su nueva terapia antibiótica es dado de alta con indicaciones.

Caso clínico N°2

Tiempo de enfermedad: 17 días

Signos y síntomas principales: Fiebre, aumento de volumen asociado a flogosis en región perianal.

Paciente masculino de 4 años acude por emergencia al presentar desde hace 17 días un progresivo aumento de volumen asociado a dolor y calentura local en región perianal; en emergencia del Hospital Nacional Hipólito Unanue le brindan tratamiento de cefalina (100mg/ 5ml) 4,5 ml c/12 horas, y paracetamol 120mg/5ml y mupirocina por 5 días. Al finalizar dicho tratamiento vuelve por emergencia con fiebre de 38.6 grados y se hospitaliza.

Funciones vitales:

- FC: 110 latidos por minuto.
- FR: 24 respiraciones por minuto.
- SatO₂: 98%

Funciones biológicas:

- Deposición: 1v/todos los días
- Diuresis: normal
- Apetito: disminuido
- Sed: conservado

Antecedentes:

- RNAT 40ss, eutócico.
- Episodio convulsivo en 1 oportunidad hace 2 años.
- Refiere inmunizaciones completas, no presenta carne de vacunación.

Examen físico:

Piel y faneras: caliente, elástico, hidratado, llenado capilar inferior a los dos segundos. Tumorción dolorosa a la digitopresión de aproximadamente 3 centímetros de diámetro a nivel anal en cuadrante posterior, con signos de flogosis y fluctuación central.

Tórax y pulmón: Murmullo vesicular para correctamente en ambos campos pulmonares.

Cardiovascular: Ruidos cardiacos rítmicos de buena intensidad, no se perciben soplos.

Abdomen: Ruidos hidroaéreos presentes. Blando, depresible, no doloroso a la palpación, no visceromegalias.

Neurológico: activo y reactivo a estímulos externos.

Ingresa con el diagnostico de: Celulitis perianal + absceso perianal, a descartar fistula perianal.

Plan de trabajo:

Rotar cobertura antibiótica, se solicitan, test de Graham, parasitológico seriado, Hemograma, electrolitos, PCR, Urea, Creatinina, ecografía de partes blandas región glúteo izquierdo y región perianal, interconsulta a cirugía pediátrica (por posible drenaje)

Tratamiento:

Oxacilina 950mg cada 8 horas por 7 días(150mg/kg/día) en combinación con clindamicina 250mg cada 8 horas por 7 días (40mg/kg/día) vía endovenosa.

Los resultados fueron:

- Parasitológico seriado: quistes de blastocistos hominis 4-6/ campo
- Urea: 15.73 mg/dL
- Creatinina: 0.38 mg/dL
- Leucocitos: 16.34 k/uL
- Ecografía: colección perianal localizada.

El paciente tuvo una evolución favorable gracias a los antibióticos, aun así hubo una intervención de parte de cirugía pediátrica al 5to día de la cobertura antibiótica para un drenaje de buen resultado, estuvo 5 días más con cobertura antibiótica y luego fue dado de alta con indicaciones.

CAPÍTULO II: CONTEXTO EN EL QUE SE DESARROLLÓ LA EXPERIENCIA

El internado médico se desarrolló durante el periodo que comprende desde el 1 de Abril del 2023 hasta el 31 de Enero del 2024-.

La primera rotación se llevó a cabo entre el periodo del 1 de Abril del 2023 al 30 de Mayo del 2023, esta rotación se realizó en el Centro de Salud La Molina, el cual se encuentra ubicado en Calle El Haras sin número esquina cuadra 4 avenida Prado Ugarteche, perteneciente a la urbanización el Haras en el distrito de La Molina, en la provincia de Lima, departamento de Lima y perteneciente a la Dirección de Redes Integradas de Salud (DIRIS) de Lima Este en donde se desarrolló la etapa del internado dedicada a la experiencia en el primer nivel de atención en el país.

Mientras que, la rotación hospitalaria se desarrolló en el Hospital Nacional Hipólito Unanue que es un hospital de nivel III-1 que pertenece a la DIRIS de Lima Este, se ubica en la avenida Cesar Vallejo N°1390 en el distrito de El Agustino, provincia de Lima, Departamento de Lima, fue fundado el 24 de Febrero de 1949 y atiende a una población de más de dos millones de personas aproximadamente de los distritos de San Juan de Lurigancho, Lurigancho-Chosica, Chaclacayo, Cieneguilla, Pachacámac, La Molina, Ate, San Borja, La Victoria, Lima, El Agustino y Santa Anita y brinda servicio de atención en medicina, neumología, cirugía de tórax y cardiovascular, cirugía, pediatría, gastroenterología, cardiología, nefrología, estomatología, medicina tropical, cirugía pediátrica, neurología, gineco-obstetricia, hematología, medicina física y rehabilitación, enfermería, emergencias, anestesiología y centro quirúrgico, nutrición y dietética, servicio social, psicología y farmacia. Esta etapa del internado médico dura del 1 de Junio del 2023 al 31 de Enero del 2024.

CAPÍTULO III: APLICACIÓN PROFESIONAL

3.1 Rotación en Medicina Interna

Caso clínico N°1: Cáncer de Colon

El cáncer de colon es el cuarto tipo de patología maligna en cuanto a prevalencia y es el cáncer más frecuente en el tracto gastrointestinal, además de ser la segunda causa de muerte en Estados Unidos, en el año 2021 se estima que existieron 104 610 nuevos casos de cáncer de colon y además se estimó también que 53 200 personas morirán de este tipo de cáncer aproximadamente.(3,4) La incidencia de esta patología esta presentando un aumento de aproximadamente 1% en las personas que tienen entre 50 y 64 años y un aumento anual de cerca del 2% en aquellas personas que son menores de 50 años, además la tasa de mortalidad también está asociadas a la edad.(5) La edad promedio en la que se diagnostica el cáncer de colon es de 68 años en hombres y de 72 años en las mujeres y de acuerdo a la ubicación de la lesión cancerosa un 41% se desarrollan en el colon proximal y un 22% se desarrollan en el colon distal.(6)

En relación con los factores que están asociados al desarrollo de esta patología tenemos a los factores genéticos con los que se asocian del 5% al 10% de casos de cáncer de colon, otros factores que están relacionados con la aparición del cáncer de colon son el consumo de alimentos procesados, dieta rica en grasa, consumo de alcohol y tabaco, sedentarismo, edad, diabetes y síndrome metabólico entre los principales factores de riesgo(7).

La estadificación es fundamental no solo para la estimación de un pronóstico como tal sino para poder definir las distintas rutas terapéuticas para poder reducir el riesgo de mortalidad se puede tomar en cuenta la clasificación TNM en cáncer de colon (ANEXO 1). (8) La estadificación puede ser dividida en dos tomando en

cuenta la distancia y el avance regional de la enfermedad que incluye el avance del tumor en la pared, el estado de los nódulos linfáticos. El mejor examen para el diagnóstico del cáncer de colon es la colonoscopia ya que este estudio permite visualizar el tumor y además es posible tomar una muestra del tejido afectado, sin embargo la colonoscopia es un examen auxiliar invasivo y que está relacionado con sangrado y riesgo de perforación y eso sumándole el gasto económico que implica no es posible que sea utilizada como la primera opción para la población general(9).

Según el tiempo o momento del diagnóstico realizado al paciente del 10% al 15% consultan con un cáncer de colon localmente avanzado en estos casos se procede a la extirpación en bloc todo dependiente al pronóstico del paciente. Hay casos reportados en los que se presenta un cáncer de colon derecho a la vez que en el lado izquierdo, por lo que en estos casos la terapéutica se debe individualizar. Recordar que la supervivencia a 5 años está relacionada a la etapa del cáncer de colon, en la etapa I se presenta 90% de supervivencia a los 5 años, en la etapa II 75% a 80% de supervivencia, en la etapa III 50% a 60% de supervivencia y finalmente en la etapa 4 solo un 20% de supervivencia.(9)

Tomando en cuenta los avances tecnológicos y de diagnóstico en la medicina moderna se debe establecer una marcada importancia en cuanto a la prevención y promoción de la salud con respecto al cáncer de colon que es también un problema de salud pública para nuestro país.

Caso clínico Nº 2: Enfermedad Arterial Periférica

La enfermedad arterial periférica es una patología que se caracteriza por una disminución del flujo sanguíneo en las arterias periféricas como resultado de una estenosis o por alguna obstrucción de este flujo, se excluyen de este grupo de patologías aquellas que afectan a los vasos coronarios e intracraneales, esta obstrucción puede ser debido a factores intrínsecos o extrínsecos(10). Entre las

formas en como puede presentarse esta enfermedad se encuentran la claudicación intermitente, el dolor en reposo y la isquemia de miembros inferiores. Los factores de riesgo que se encuentran asociados y documentados por la evidencia actual se encuentran el tabaquismo, diabetes mellitus, el sexo masculino, la edad, dislipidemias e hipertensión arterial, en los últimos años se han realizado estudios para determinar la asociación con la predisposición genética, lipoproteínas, fibrinógeno, hiperhomocisteinemia, proteína C reactiva y la hipercoagulabilidad(11,12).

La enfermedad arterial periférica afecta principalmente entre el 15% al 20% de personas mayores de 70 años ello sin tomar en cuenta a los pacientes con una presentación de enfermedad asintomática, siendo esta razón la principal para el déficit del diagnóstico de esta patología. La prueba que se realiza para el diagnóstico en mayor frecuencia es el índice tobillo-brazo teniendo una sensibilidad mayor de 95% y una especificidad que se encuentra cerca al 100% en comparación con la arteriografía(13).

Las manifestaciones clínicas de la enfermedad arterial periférica pueden presentarse de manera asintomática principalmente en los primeros estadios de esta patología es por ello la importancia de una buena historia clínica., estos signos y síntomas están organizados según la clasificación de Fontaine y la clasificación de Rutherford (ANEXO 2), además del cuestionario de Edimburgo como una metodología estandarizada para determinar la presencia de la claudicación intermitente (ANEXO 3), lo cual nos puede servir para sospechar el nivel de estenosis u obstrucción que presentan los vasos arteriales. También podríamos utilizar como examen auxiliar para el diagnóstico una ecografía Doppler la cual es un buen método diagnóstico para conocer la extensión anatómica de la enfermedad y también para evaluar hemodinámicamente las estenosis que presenta el paciente(13,14).

Entendemos como insuficiencia o enfermedad arterial periférica a un conjunto de síntomas y signos que se presentan de manera aguda o crónica que generalmente se relacionan con un evento oclusivo u obstructivo de los vasos arteriales, en la mayoría de las ocasiones están relacionadas con la enfermedad aterosclerótica lo cual afecta principalmente la vascularización de los miembros inferiores(15). Tomando en cuenta lo ya explicado fisiopatológicamente se podría tomar en cuenta la isquemia que provoca este conjunto de enfermedades en el paciente, se clasifican en funcional y crítica, la isquemia funcional ocurre cuando la insuficiencia arterial se da durante el ejercicio presentándose como una claudicación intermitente, mientras que la isquemia crítica se produce cuando la reducción del flujo sanguíneo se presenta en el reposo o se presentan lesiones tróficas en los miembros inferiores(16).

El tratamiento médico de los pacientes con enfermedad arterial periférica tiene dos objetivos fundamentales, el primero es mejorar la funcionalidad de la extremidad afectada por la isquemia producida por esta patología y prevenir los eventos secundarios a la distribución afectada por la sintomatología de la enfermedad. Los pacientes con enfermedad arterial periférica que cursan con una presentación de la enfermedad con sintomatología tienen un pronóstico a largo plazo muy negativo, es por ello que es importante el diagnóstico precoz de esta enfermedad(17,18).

Se debe tomar en cuenta también la población de riesgo más afectada en cuanto a la presentación de esta patología, una historia clínica correctamente desarrollada nos brindará un conjunto de información que posiblemente nos guíen al diagnóstico correcto o a la sospecha de esta enfermedad sin necesidad previa de tener exámenes de laboratorio o imágenes auxiliares. La importancia en la salud pública radica sobre todo en el conocimiento de esta enfermedad, saber identificar los síntomas y signos que están relacionados a esta enfermedad

y tener más tiempo para corregir el problema en los pacientes de manera individualizada debido a los factores de riesgo que podría tener cada uno.

3.2 Rotación en Cirugía General

Caso clínico N°3: Eventración Abdominal

Una eventración es la salida del peritoneo que puede ser junto con otra víscera o no de la región abdominal por una zona u orificio de la pared abdominal que se encontró previamente debilitada por diferentes razones, quirúrgicas o no de manera patológica. Esta patología no tiene una etiología única o específica y en cuanto a los factores que estén asociados se encuentra la infección de una herida operatoria, errores técnicos o mecánicos quirúrgicos, tipo de incisiones realizadas, obesidad, complicaciones pulmonares, hipertensión arterial, Ascitis y el síndrome compartimental abdominal(19).

La eventración se produce debido a una debilitación de las capas de la pared abdominal, esta relacionada con la primera semana post quirúrgica de alguna operación en la zona mencionada, esta dehiscencia o disrupción que se presenta en la pared abdominal se presenta generalmente en la primera semana de postoperado de alguna intervención quirúrgica en la zona pertinente.(20)

La prevalencia de las eventraciones va entre el 10% al 13% relacionados con laparotomías y entre el 3% al 8% de las incisiones para el ingreso de los puertos laparoscópicos, la prevalencia de esta enfermedad es mayor en las mujeres que en los varones y esto debido a una debilidad y flacidez mayor de los tejidos de la pared abdominal femenina que la masculina. La sintomatología o la presentación de esta patología es fácil de detectar debido a que se deben detectar los signos de una tumoración e inflamación.(21)

Existen cuatro tipos de eventración principalmente la hernia incisional o eventración abdominal complicada, la hernia incisional o eventración abdominal no complicada, eventración abdominal simple y finalmente la eventración abdominal compleja, pero también se pueden clasificar según su cronicidad siguiendo la línea dolor, tumor reductible o irreductible y cambios tróficos en la piel de la zona afectada. El ultrasonido es el estudio de elección, tiene una sensibilidad del 70% y una especificidad de casi el 100% se requiere una tomografía abdominal en caso de presentar una eventración no reductible (ANEXO 4). (22)

Las eventraciones son, en nuestra realidad salubre, una de los eventos quirúrgicos más comunes, debido a ello se debe tener en cuenta todos los detalles en cuanto a la prevención de la salud con respecto a las eventraciones, principalmente brindando tratamiento de la obesidad que llegara a presentar el paciente, además de un tratamiento específico para la enfermedad pulmonar obstructiva crónica, enfermedades que originen aumento de presión intraabdominal, tratamiento que pueden causar retardo en la cicatrización.

Caso clínico Nº.4: Luxo fractura maleolar

Las luxofracturas de tobillo son consideradas las fracturas más habituales sin diferencia de sexo, sin embargo, tiene una mayor prevalencia e incidencia en mujeres mayores de 50 años y personas deportistas. Los factores que están relacionadas de manera intrínseca con esta patología son el sobrepeso, edad, sexo, morfología del pie, alteraciones propioceptivas, desequilibrio, balance muscular o lesiones ligamentosas que establezcan un escenario desfavorable para el paciente(23).

Las fracturas bimaléolares se generan como consecuencia de la una aplicación continua de diferentes mecanismos traumáticos, en un inicio no debería existir una ruptura ligamentosa. Este tipo de luxofracturas se producen debido a un traumatismo de alta energía en donde se producirá una entorsis o giro forzado del tobillo lo cual produce un daño en las estructuras de soporte del tobillo lo que da lugar a la aparición de fracturas en ambos maléolos y a su vez una posible luxación del astrágalo que se encuentra entre estas estructuras(24,25).

Las luxofracturas pueden clasificarse para su evaluación y tratamiento de dos maneras: Lauge-Hansen y Weber (ANEXO 5 y ANEXO 6). La clasificación de Lauge-Hansen en esta clasificación asocia patrones específicos de la fractura al mecanismo de lesión entre los principales se encuentran la supinación y rotación externa, supinación-aducción, pronación y rotación externa y pronación abducción además de agregarle una escala de severidad que va desde el grado I al grado IV. La clasificación de Danis-Weber es la más sencilla y se basa prácticamente en las características de la fractura del maléolo peroneo identificando el nivel y grado del desplazamiento de la fractura y se pueden clasificar en infrasindesmal A, transindesmal B y suprasindesmal C(26).

En relación al diagnóstico de las luxofracturas bimaléolares se destaca la evaluación radiológica que deberían incluir las proyecciones anteroposterior, lateral y oblicua, también puede ser de ayuda una tomografía axial computarizada, la evaluación del paciente en cuanto al dolor que presenta también es importante y está relacionado con el tratamiento de elección que puede ser conservador o quirúrgico y dependerá mucho del tipo de fractura que se ha producido y la gravedad de la lesión que se presente, en cuanto al tratamiento conservador está relacionado con la inmovilización debajo de la rodilla con algún aparato externo de yeso, fibra de vidrio o aparato ortésicos,

mientras que el tratamiento quirúrgico tiene como principal objetivo la reducción de la luxación y la estabilización de la articulación afectada(27).

Este tipo de lesiones traumáticas son de las más frecuentes que se presentan en la atención hospitalaria en nuestro medio, se debe tomar en cuenta algunos factores en cuanto al tratamiento, pero sobre todo se debe también dar importancia en la rehabilitación física para poder restituir la funcionalidad de la articulación afectada, es por ello también importante establecer información certera acerca de la funcionalidad del paciente previo al evento del traumatismo.

3.3 Rotación en Ginecología y Obstetricia

Caso clínico Nº5: Ruptura Prematura de Membranas

La Ruptura Prematura de Membranas (RPM) es una patología que se conceptualiza como la ruptura espontánea de las membranas por lo menos dos horas antes del inicio de trabajo de parto, puede ocurrir en embarazos a término (37 semanas o más) o en embarazos pretérmino (menor a 37 semanas). La mayoría de RPM son a término y el parto continuará su curso, incluso si las condiciones cervicales son desfavorables. No se conoce aún un mecanismo específico etiológico que desencadene la ruptura, pero se le considera la principal causa de prematuridad y mortalidad materna(28,29).

Los factores de riesgo que están asociadas a esta patología son principalmente antecedentes de RPM en embarazos anteriores, se encontró una recurrencia de RPM pretérmino del 13.5% en mujeres con antecedente de RPM en embarazos anteriores, las infecciones del tracto urinario inferior aumentan el riesgo de sufrir RPM asociándose con más frecuencia a la vaginosis bacteriana, hemorragias del primer y segundo trimestre del embarazo está asociado al riesgo de RPM de 3 a

7 veces, el tabaquismo, polihidramnios, malformaciones uterinas, embarazo múltiple, desprendimiento de la placenta, colagenopatías, bajo nivel socioeconómico y trauma abdominal son algunos de los factores que están relacionados al riesgo de RPM(30,31).

La RPM usualmente se presenta con una salida brusca y sin alguna razón aparente de líquido transparente por la vagina, en ocasiones este líquido se

presenta de manera escasa e intermitente, el diagnóstico usualmente se realiza mediante una minuciosa historia clínica y principalmente por observación directa a la paciente. El tiempo de diagnóstico y todo lo ocurrido previo a la llegada de la paciente al establecimiento de salud es de importancia para el correcto tratamiento de la RPM(32).

La ecografía obstétrica podría indicar una disminución del volumen de líquido amniótico por lo que puede sumar a la confirmación del diagnóstico, el diagnóstico diferencial es en cuanto al líquido que se puede confundir con orina, flujo o incluso líquido seminal. Las RPM se pueden clasificar en 4: RPM término que se presenta después de las 37 semanas, pretérmino, que se presenta antes de las 37 semanas, RPM prolongado, más de 24 horas de ruptura y RPM previsible que es la que ocurre antes de las 24 semanas de gestación(33).

Las complicaciones que están relacionadas con la RPM son tanto maternas como fetales, estas complicaciones tienen una asociación con la edad materna, es decir, a más edad materna existe más riesgo de tener las complicaciones como la prematuridad, muerte fetal, deformidades fetales como la hipoplasia pulmonar principalmente que se presenta en el 30% de los casos y representa una mortalidad perinatal mayor al 70% de los casos, pueden ocurrir también presentaciones anómalas fetales, desprendimiento placentario, hemorragias, infecciones maternas y perinatales principalmente la corioamnionitis y la endometritis puerperal(34).

En las pacientes gestantes a término con RPM la finalización de la gestación se debe realizar de forma inmediata o dentro de las primeras 24 horas posteriores a la ruptura para poder disminuir el riesgo de una corioamnionitis y endometritis debido a que mantener una conducta solo expectante puede conllevar a aumentar el riesgo la morbimortalidad materna y neonatal, se puede tener en

cuenta que para el manejo de las RPM es importante tomar en cuenta la edad gestacional (ANEXO 7)(35,36).

Tomando en cuenta que esta patología tiene una incidencia muy importante para la salud pública en nuestro país es importante señalar que se deben manejar estrategias educativas para las gestantes con respecto a los signos de alarma que se deben tomar en cuenta y las actitudes y prácticas que se deben tener para cuando ocurra alguno de los escenarios en los que se pueda desarrollar una RPM. El manejo de estos casos debe ser individualizado y va a depender de la edad gestacional, del bienestar fetal en la que se encuentre en ese momento y de las complicaciones que se puedan presentar durante la pérdida del líquido amniótico.(37)

Caso clínico N.º6: Micosis Vaginal

La Micosis Vaginal es una de las infecciones de transmisión sexual más frecuentes a nivel global, es tratable. Esta patología es causada por un organismo que se conoce como *Trichomonas vaginalis*, este organismo es un parásito unicelular que posee flagelo que usualmente se puede encontrar en la flora natural de la uretra masculina. En los hombres es la causa más frecuente de la uretritis no gonocócica mientras que en las mujeres es una de las causas más frecuentes de vaginitis(38,39).

La Micosis Vaginal tiene principalmente manifestaciones clínicas que pueden presentarse en cualquier parte del tracto genito-urinario, aunque una gran parte de casos también cursan sin mostrar ningún síntoma, dentro de los síntomas que pueden presentarse descarga vaginal, prurito, disuria, dispareunia, irritación volver. En los hombres la resolución de la enfermedad se da de manera espontánea mientras que en las mujeres puede persistir una infección en el tracto

uro genital. Al examen físico se puede observar que el flujo vaginal puede adoptar un color en particular mientras que el más común es de color verdusco espumoso, la severidad de los síntomas está relacionada con el nivel de inflamación que se manifieste en la paciente dentro de los que existen factores que pueden influir en la respuesta inflamatoria como factores hormonales, flora vaginal y la concentración de los microorganismos como tal.(40) La incidencia de la infección relacionada por tricomonas vaginal está asociada con factores de riesgo tales como múltiples compañeros sexuales, presencia o previa infección con alguna infección de transmisión sexual como el Hermes, VIH, hepatitis, candidiasis, gonorrea, entre otras, prostitución, drogadicción, encarcelación y en mujeres de edad joven aumenta el riesgo de contraer una infección por tricomona vaginal. (41)

El método diagnóstico considerado como el Gold estándar son las técnicas de amplificación de ácidos nucleicos (ANEXO 8). En el caso de la mujer la muestra de elección para poder establecer un diagnóstico es el fluido vaginal y en el hombre la muestra que debe utilizar es el semen, el método más apropiado es el cultivo en los medios de Roiron y de Diamond debido al 98% de sensibilidad y el 100% de especificidad que tiene esta prueba. La reacción en cadena de polimerasa ha dado buenos resultados en secreción vaginal y orina, además de la enzimoimmunoanálisis y la inmunofluorescencia directa tienen menor sensibilidad frente a los otros métodos diagnósticos(42).

El ph alcalino es ideal para que este parásito produzca una infección, los mecanismos de patogenicidad de la tricomonas son de dos clases las que son dependientes o independientes del contacto, el transporte del parásito entre las mucosas durante el acto sexual se hace mediante las secreciones de quienes participan en el coito como el flujo vaginal, liquido preseminal y el semen. En las

mujeres suele localizarse preferentemente en las glándulas de Bartolino y para uretrales, además de la vagina y el cérvix. En el hombre coloniza principalmente el surco balanoprepucial, glándulas prepuciales, la uretra prostática y las vesículas seminales(43,44).

El impacto en la salud pública de esta patología no está bien evaluada y comprendida, de hecho, las investigaciones con respecto a las infecciones de transmisión sexual y sus factores asociados en la población general son escasos y desactualizados, tomando en cuenta que la población que está en riesgo es muy amplia. Los resultados de este tipo de investigaciones son de mucha ayuda para generar estrategias para la prevención y promoción de la salud en nuestro país.

3.4 Rotación en Pediatría

Caso clínico N°7: Absceso Cervical

Los abscesos cervales infantiles son un grupo de patologías poco frecuentes en la práctica clínica-hospitalaria diaria pero su diagnóstico y tratamiento son importantes debido a la gravedad y las posibles complicaciones que pueden presentarse en los pacientes que tienen también relación con las tasas de mortalidad infantil(45).

La presentación clínica que tienen estos abscesos no tiene algún patrón específico, los signos y síntomas que se relacionan con estas patologías son la odinofagia o la fiebre además de las limitaciones de la movilidad cervical, esto complica un diagnóstico temprano y rápido provocando que se puedan exacerbar las limitaciones que se puedan presentar. La tomografía axial computarizada y la ecografía cervical son de importancia en el diagnóstico debido a que son exámenes auxiliares de imagenología más utilizados para el diagnóstico de estas patologías, mientras que el uso de radiografía está cada vez siendo menos utilizada(46,47).

Existen diferentes tipos de abscesos cervicales como la adenopatía abscesificada, absceso parafaríngeo, absceso retrofaríngeo, absceso parotídeo, absceso submandibular y absceso periamigdalino (ANEXO 9),(48) y el grupo etario más frecuente en el que se presentan estas patologías son en pacientes que se encuentran entre 3 y 6 años. En los niños el diagnóstico de estos abscesos puede ser difícil es por ello la importancia de una correcta anamnesis y el examen físico, los signos que más orientan a este tipo de diagnósticos son la presencia de masas específicas, limitación en la movilidad cervical sobre todo la fiebre y la odinofagia(49).

Con respecto al tratamiento que se puede utilizar frente a estos escenarios optan por un tratamiento conservador, dejando el tratamiento quirúrgico siempre que haya un compromiso respiratorio o la gravedad de la presentación del absceso, como en abscesos que midan más de dos centímetros; la neumonía aspirativa, abscesos pulmonares, empiema e incluso la asfixia pueden ser consecuencia de rupturas de abscesos hacia la laringe o tráquea con la aspiración del contenido purulento. El síndrome de Horner y las parálisis por los pares craneales IX y XII suelen ser infecciones que invaden el espacio carotideo, en cuanto al tipo de cirugía empleada varía según la presentación del caso, lo más frecuente es realizar una incisión o drenaje, también se puede considerar una cervicotomía, esto dependerá de la extensión del absceso(50,51).

La clindamicina se enfoca en los cocos grampositivos aerobios y anaerobios, que en combinación con la oxacilina y su particularidad con ciertas especies de estafilococos logran un buen espectro terapeutico en infecciones de piel y partes blandas.

Tenemos que tomar en cuenta que, a pesar de ser una entidad poco frecuente en el medio hospitalario peruano, es una de las situaciones en las que se debe actuar de manera más eficiente y eficaz con respecto al diagnóstico y tratamiento de este tipo de abscesos. Es importante conocer la situación actual en cuanto la clasificación de esta enfermedad además de todos los factores que podrían favorecer al desarrollo o el empeoramiento de este tipo de patologías. El tratamiento sea conservador o quirúrgico se deberá elegir de manera individualizada.

Caso clínico N°8: Absceso Perianal

El absceso perianal es un foco de supuración que se origina en alguna glándula de la región perianal y en el inicio se establece en el espacio Inter esfinteriano. El absceso puede ser una respuesta a cuerpos extraños, traumatismos, enfermedades inflamatorias intestinales o procesos infecciosos específicos, tumores. La clasificación en cuanto a los abscesos perianales se divide en 5 tipos de presentación: perianal, isquiorrectal, postanal profundo, interesfinteriano y supraelevador(52).

La forma de presentación más frecuente es el tipo de presentación perianal, representando 50% de todos los abscesos anorrectales, esta patología se manifiesta clínicamente por un cuadro de proctalgia intensa que aumenta el dolor en relación con la defecación y la posición de estar sentado. Los abscesos

isquiorrectales son los que se presentan segundos en cuanto a frecuencia y se manifiestan por la presencia de una zona indurada y eritematosa en la región glútea baja, son extremadamente dolorosos, se presenta con fiebre y leucocitosis. El absceso postanal profundo se caracteriza por un foco de supuración entre el esfínter anal externo y el músculo elevador del ano e la línea media posterior que puede ser muy difícil diagnosticar (ANEXO 10). (53)

La sintomatología en general que se puede observar o esperar en el paciente con un absceso perianal son: la presencia de una tumoración de aspecto inflamatorio con hiperemia local, rubefacción y prurito; fiebre, dolor caracterizado por ser de tipo punzante, intensa e incapacitante, presencia de edema e inflamación, material purulento e irritación de la piel circundante a la zona afectada(54). El diagnóstico de los abscesos perianales tiene relación a una buena anamnesis y exploración física sobre todo una exploración proctológica completa, el realizar correctamente un tacto rectal, exploración bajo anestesia de la región anal, perianal y del periné. En cuanto al apoyo imagenológico se encuentra la resonancia magnética pélvica, la ecografía endoscópica anal además del ultrasonido endoanal y endorrectal, en cuanto a los exámenes de laboratorio que se pueden tomar en cuenta para el diagnóstico son el hemograma completo, exámenes bioquímicos, coagulación y serología. (55)

En cuanto al tratamiento, el espectro antibacteriano de la clindamicina es en contra de la mayoría de los cocos grampositivos, aerobios y anaerobios, que en combinación con la oxacilina y su particularidad con ciertas especies de estafilococos logran un buen espectro terapeutico en infecciones de piel y partes blandas.

La identificación temprana de este tipo de patologías es importante y debe ser objetivo prioritario para no demorar mas en establecer el tratamiento específico de estas patologías, es demandante que por más poco frecuente sea la

presentación de estos casos es importante estar preparados desde reconocer la etología y tener la mejor decisión individualizada y basada en medicina en evidencia para poder establecer un tratamiento óptimo para el paciente y recuperar la mayor parte de funcionalidad posible.

CAPITULO IV: REFLEXIÓN CRÍTICA DE LA EXPERIENCIA

El internado médico se realizó en el Centro de Salud La Molina y en el Hospital Nacional Hipólito Unanue ubicados en los distritos de La Molina y El Agustino respectivamente.

La rotación en el establecimiento de primer nivel de atención se desarrolló en el Centro de Salud La Molina en donde se obtuvieron experiencias ligadas a la atención primaria para la población general, de las cuales el principal reto fue entender, comprender y aprender el flujo correcto que deben seguir los pacientes en relación con una correcta y eficiente atención por parte del centro de salud, pasada la pandemia por COVID-19 se pudo volver a la atención normal en dichos establecimientos lo cual brindó una experiencia de primera mano con respecto a los problemas que se presentan en dicho nivel de atención, la presencialidad es el principal factor para que el interno de medicina pueda llevar a cabo las aptitudes y competencias requeridas para terminar su formación en pregrado, sin embargo las limitaciones principales fueron la falta de insumos de uso frecuente en la atención médica, la falta de capacidad resolutive en algunos casos por parte del centro de salud, sobre todo por factores de infraestructura. Tomando en cuenta todo ello, se logró obtener conocimientos acerca de tópicos poco evaluados y estudiados durante la formación del médico profesional, principalmente en ejes temáticos sobre gestión en salud, administración en salud, y el diseño de diferentes estrategias para poder abarcar la atención eficiente y eficaz para la población a cargo del Centro de salud en donde se realizó esta primera rotación.

Es determinante destacar la importancia que tuvo el desarrollo del internado médico en una sede de primer nivel de atención pues esta experiencia brindó la oportunidad de fortalecer conocimientos básicos sobre la carrera en cuanto a cuestiones teóricas y prácticas y favoreció el desenvolvimiento del interno de medicina y el fortalecimiento de la relación médico-paciente.

En cuanto a la rotación hospitalaria realizada en el Hospital Nacional Hipólito Unanue se pudieron concluir de manera satisfactoria las rotaciones establecidas para el internado médico que cubrieron las cuatro grandes áreas de atención hospitalaria: pediatría, medicina interna, cirugía general y ginecología y obstetricia. A lo largo del periodo realizado en el hospital se pudieron cumplir los objetivos en cuanto a las competencias que se deben generar en el interno de medicina como futuro profesional médico, se pudieron acceder de manera concreta a una atención médica directa con los pacientes e incluso con los familiares de estos.

El desarrollo de conocimientos no solo teórico prácticos con respecto a las principales patologías que se atienden en el hospital, sino en el desarrollo de diversas habilidades blandas y específicas como la relación médico-paciente, el desarrollo de habilidades en cuanto a gestión hospitalaria y el liderazgo fueron algunas de las virtudes que se pudieron desarrollar a través del desarrollo del internado médico en esta sede hospitalaria. La oportunidad de desarrollar el internado médico en una sede hospitalaria del Ministerio de Salud brindó la confianza y capacidad al interno de medicina de aprender de primera mano conceptos de diagnóstico y tratamiento de diversas patologías relacionadas con las áreas en donde se desarrolló el internado médico, además de compartir la experiencia de docentes especializados en cada una de sus áreas para lo cual fue provechoso para la formación profesional del interno de medicina.

Finalmente, resaltar que el desarrollo del internado médico en ambas partes fue satisfactorio y se cumplieron los objetivos de formación para el estudiante de medicina.

V. CONCLUSIONES

El desarrollo de habilidades teórico prácticas sumadas al desarrollo de habilidades blandas por parte del estudiante de medicina durante el internado médico son de suma importancia para el correcto aprendizaje y consolidación de la relación médico-paciente, la cual es importante en cualquier nivel de atención hospitalaria.

El internado médico se mantiene con la integración y la rotación en los servicios del primer nivel de atención, al seguir realizándose estas rotaciones en un establecimiento de salud de primer nivel es provechoso para el interno de medicina debido a que suma experiencias nuevas desde el punto de vista profesional a la vez del manejo de documentación e implementación de las estrategias gubernamentales en cualquier nivel de atención.

El aprendizaje acerca del tratamiento y diagnóstico de las enfermedades o patologías más comunes en nuestro medio hospitalario estuvieron basadas en las experiencias de los médicos a cargo de los internos de medicina y también basadas en la evidencia científica tomando de manera individualizada cada uno de los casos presentados.

El manejo interdisciplinario en los diferentes casos que se presentaron durante el internado médico fue importante para el manejo y el tratamiento de los pacientes, así como para aumentar el conocimiento teórico-práctico del interno de medicina.

El internado médico al seguir desarrollándose tanto en el ámbito hospitalario como el en el primer nivel de atención brinda la oportunidad al interno de medicina de fijar y desarrollar los conocimientos adquiridos durante la carrera.

VI. RECOMENDACIONES

Tomando en cuenta que ya pasaron tres años tras lo ocurrido por la pandemia del COVID-19 debemos tomar en cuenta que el desarrollo del internado médico continúa en un proceso de volver al tiempo de desarrollo normal y las formas clásicas en como se desarrollaba este importante hito en la formación del futuro profesional médico. Uno de los factores determinantes para querer volver a la llamada normalidad en cuanto al tiempo de desarrollo del internado médico está justamente relacionado a que actualmente el internado médico al durar 10 meses se ha visto reducido el tiempo que se toma por cada rotación de importancia hospitalaria que son pediatría, ginecología y obstetricia, cirugía general y medicina interna.

No obstante, tras la nueva realidad que se vive en el ámbito del internado médico se debe tomar en cuenta también que actualmente el internado médico no solo se desarrolla en sedes hospitalarias, sino también en sedes del primer nivel de atención de salud, lo cual torna una experiencia bastante importante para el interno de medicina debido a que es observador en primera fila de como es el desarrollo del servicio de salud en el país, las estrategias que se implementan para la población en general tomando los programas específicos de las principales enfermedades que nos afectan como país.

Se sugiere continuar con la experiencia dentro del internado médico acerca del servicio del primer nivel de atención, además de generar la posibilidad de capacitaciones para el interno de medicina previo al inicio de su servicio en las sedes correspondientes y no solo dedicados a las responsabilidades teórico-práctico que deberá desarrollar el interno, sino capacitaciones acerca del desarrollo de diferentes habilidades blandas que sumen y ayuden al interno para aprovechar cada una de las oportunidades que se les presente durante los 10 meses de servicio.

VII. FUENTES BIBLIOGRÁFICAS

1. Arroyo-Ramirez FA, Rojas-Bolivar D, Arroyo-Ramirez FA, Rojas-Bolivar D. Internado médico durante la pandemia del COVID-19: la problemática de los practicantes preprofesionales de medicina ante la legislación peruana. *Acta Médica Peru* [Internet]. octubre de 2020 [citado 4 de marzo de 2024];37(4):562-4. Disponible en: http://www.scielo.org.pe/scielo.php?script=sci_abstract&pid=S1728-59172020000400562&lng=es&nrm=iso&tlng=pt
2. Herrera-Añazco P, J. Toro-Huamanchumo C, Herrera-Añazco P, J. Toro-Huamanchumo C. Educación médica durante la pandemia del COVID -19: iniciativas mundiales para el pregrado, internado y el residentado médico. *Acta Médica Peru* [Internet]. abril de 2020 [citado 5 de marzo de 2024];37(2):169-75. Disponible en: http://www.scielo.org.pe/scielo.php?script=sci_abstract&pid=S1728-59172020000200169&lng=es&nrm=iso&tlng=pt
3. Fabregas JC, Ramnaraign B, George TJ. Clinical Updates for Colon Cancer Care in 2022. *Clin Colorectal Cancer*. septiembre de 2022;21(3):198-203.
4. Benson AB, Venook AP, Al-Hawary MM, Arain MA, Chen YJ, Ciombor KK, et al. Colon Cancer, Version 2.2021, NCCN Clinical Practice Guidelines in Oncology. *J Natl Compr Cancer Netw JNCCN*. 2 de marzo de 2021;19(3):329-59.
5. Vogel JD, Felder SI, Bhama AR, Hawkins AT, Langenfeld SJ, Shaffer VO, et al. The American Society of Colon and Rectal Surgeons Clinical Practice Guidelines for the Management of Colon Cancer. *Dis Colon Rectum*. 1 de febrero de 2022;65(2):148-77.
6. Torrecillas-Torres L, Cervantes-Sánchez G, Cárdenas E, Martínez B, Reyes-Pérez JA, Sánchez IC, et al. Recomendaciones para diagnóstico y tratamiento del cáncer de colon y recto en México. *Gac Mex Oncol* [Internet]. diciembre de 2019 [citado 5 de marzo de 2024];18(4):265-327. Disponible en: http://www.scielo.org.mx/scielo.php?script=sci_abstract&pid=S2565-005X2019000400265&lng=es&nrm=iso&tlng=es

7. Díaz GU, Rodríguez LP, Yanes PT. Cáncer colorrectal: factores de riesgo en pacientes mayores de 50 años en Cienfuegos. Rev Enfermedades No Transm Finlay [Internet]. 2021 [citado 5 de marzo de 2024];11(3):272-8. Disponible en: <https://www.medigraphic.com/cgi-bin/new/resumen.cgi?IDARTICULO=110371>
8. López-Köstner F, Carrillo G K, Zárate C A, Brien S AO, Ladrón de Guevara H D. Cáncer de recto: diagnóstico, estudio y estadificación. Rev Chil Cir [Internet]. abril de 2012 [citado 5 de marzo de 2024];64(2):199-209. Disponible en: http://www.scielo.cl/scielo.php?script=sci_abstract&pid=S0718-40262012000200016&lng=es&nrm=iso&tlng=es
9. Francisco LK. Actualizaciones en el diagnóstico y tratamiento quirúrgico de los pacientes con cáncer de colon. Rev Médica Clínica Las Condes [Internet]. 1 de julio de 2013 [citado 5 de marzo de 2024];24(4):645-53. Disponible en: <https://www.elsevier.es/es-revista-revista-medica-clinica-las-condes-202-articulo-actualizaciones-el-diagnostico-tratamiento-quirurgico-S0716864013702037>
10. Shamaki GR, Markson F, Soji-Ayoade D, Agwuegbo CC, Bamgbose MO, Tamunoinemi BM. Peripheral Artery Disease: A Comprehensive Updated Review. Curr Probl Cardiol. noviembre de 2022;47(11):101082.
11. Espinola-Klein C. [Peripheral arterial disease]. Dtsch Med Wochenschr 1946. octubre de 2023;148(20):1273.
12. Campia U, Gerhard-Herman M, Piazza G, Goldhaber SZ. Peripheral Artery Disease: Past, Present, and Future. Am J Med. octubre de 2019;132(10):1133-41.
13. Bevan GH, White Solaru KT. Evidence-Based Medical Management of Peripheral Artery Disease. Arterioscler Thromb Vasc Biol. marzo de 2020;40(3):541-53.
14. Firnhaber JM, Powell CS. Lower Extremity Peripheral Artery Disease: Diagnosis and Treatment. Am Fam Physician. 15 de marzo de 2019;99(6):362-9.
15. Conde ID, Baumann F. Medical Management of Peripheral Arterial Disease. Tech Vasc Interv Radiol. septiembre de 2022;25(3):100837.

16. Czihal M, Henke T. [Peripheral arterial disease - are there any news?]. *MMW Fortschr Med.* junio de 2023;165(12):30-4.
17. Attar A. Apolipoproteins and peripheral arterial disease. *Eur J Prev Cardiol.* 9 de febrero de 2022;28(18):1978-9.
18. Patel T, Baydoun H, Patel NK, Tripathi B, Nanavaty S, Savani S, et al. Peripheral Arterial Disease in Women: The Gender Effect. *Cardiovasc Revascularization Med Mol Interv.* marzo de 2020;21(3):404-8.
19. Kustalik S, Klejszmit P, Kordiak J, Santorek-Strumiłło E, Jabłoński S. Analysis of the influence of selected protein markers as markers of nutritional status and inflammation on the occurrence of eventration after laparotomy. *Pol Przegl Chir.* 12 de octubre de 2023;96(1):42-8.
20. Bombil I, Ngobese L. The spectrum of abdominal wall desmoid fibromatosis and the outcomes of its surgical treatment. *South Afr J Surg Suid-Afr Tydskr Vir Chir.* septiembre de 2021;59(3):124-6.
21. Gainant A, Fredon F. Cirugía de las eventraciones de la pared abdominal. *EMC - Téc Quirúrgicas - Apar Dig [Internet].* 1 de febrero de 2014 [citado 6 de marzo de 2024];30(1):1-22. Disponible en: <https://www.sciencedirect.com/science/article/pii/S1282912913666416>
22. Jiménez BA, Bernal ADM. Eventración diafragmática congénita. *Arch Investig Materno Infant [Internet].* 28 de septiembre de 2023 [citado 6 de marzo de 2024];13(1):24-6. Disponible en: <https://www.medigraphic.com/cgi-bin/new/resumen.cgi?IDARTICULO=112744>
23. Vosoughi AR, Dashtdar B, Emami MJ, Solooki S, Pourabbas B. Simultaneous Pantalar Dislocation and Bimalleolar Ankle Fracture. *J Am Podiatr Med Assoc.* 1 de mayo de 2020;110(3):Article_13.
24. Sarrel K, Girard P. Gustilo IIIA Open Bimalleolar Fracture Dislocation of Ankle with Ipsilateral Achilles Tendon Rupture: A Case Report and Review of Literature. *JBJS Case Connect.* 21 de mayo de 2021;11(2).
25. Alvarado FMR, Matamoros GRO, Dumes AAM, Ferreira EGP, Gómez ECE. Efectividad del tratamiento quirúrgico de las fracturas de tobillo tipo Weber B según resultados anatomofuncionales. *J Am Health [Internet].* 14 de febrero de 2022 [citado 6 de marzo de 2024];5(1). Disponible en: <https://jah-journal.com/index.php/jah/article/view/119>

26. Navarro DMFC, Zafra DCA, González DMDMI, Such DCF, Martín DJBL, Aguilar DDJMD, et al. FRACTURAS DE TOBILLO: IMPORTANCIA DE LA RADIOGRAFÍA SIMPLE Y TCMC PARA UNA ADECUADA CLASIFICACIÓN Y PLANIFICACIÓN QUIRÚRGICA. Seram [Internet]. 26 de mayo de 2022 [citado 6 de marzo de 2024];1(1). Disponible en: <https://piper.espacio-seram.com/index.php/seram/article/view/9220>
27. Martín Sánchez MI, Sanchís Colas T, Medrano Hernández A, Juan Alejandro A, Bricio Medrano C, Rodríguez Grande RM. Cuidados de enfermería durante la cirugía de reducción de fractura de tobillo mediante osteosíntesis. Rev Sanit Investig [Internet]. 2021 [citado 6 de marzo de 2024];2(7 (Edición Julio)):51. Disponible en: <https://dialnet.unirioja.es/servlet/articulo?codigo=8068617>
28. Lee WL, Chang WH, Wang PH. Risk factors associated with preterm premature rupture of membranes (PPROM). Taiwan J Obstet Gynecol. septiembre de 2021;60(5):805-6.
29. Factores de riesgo asociados con la ruptura prematura de membranas pretérmino en pacientes de un hospital del Callao, Perú [Internet]. [citado 6 de marzo de 2024]. Disponible en: https://www.scielo.org.mx/scielo.php?pid=S0300-90412020000100005&script=sci_arttext
30. Ramos-Uribe W. FACTORES MATERNOS DE RIESGO ASOCIADOS A RUPTURA PREMATURA DE MEMBRANAS. Rev Médica Panacea [Internet]. 10 de marzo de 2020 [citado 6 de marzo de 2024];9(1):36-42. Disponible en: <https://revistas.unica.edu.pe/index.php/panacea/article/view/295>
31. Skupski D. Preterm premature rupture of membranes (PPROM). J Perinat Med. 26 de julio de 2019;47(5):491-2.
32. Gibson KS, Brackney K. Periviable Premature Rupture of Membranes. Obstet Gynecol Clin North Am. diciembre de 2020;47(4):633-51.
33. Vásquez MO. Ruptura prematura de membranas. Rev Médica Sinerg [Internet]. 12 de noviembre de 2020 [citado 6 de marzo de 2024];5(11):1-9. Disponible en: <https://www.medigraphic.com/cgi-bin/new/resumen.cgi?IDARTICULO=96685>
34. Ruptura prematura de membranas y su asociación con neumonía neonatal en gestantes atendidas en un Hospital terciario de Lima, Perú | Revista Peruana de Investigación Materno Perinatal. 13 de octubre de 2022 [citado 6

de marzo de 2024]; Disponible en:
<https://investigacionmaternoperinatal.inmp.gob.pe/index.php/rpinmp/article/view/199>

35. Rayburn WF. Premature Rupture of Membranes: The Most Common Factor Leading to Preterm Birth. *Obstet Gynecol Clin North Am.* diciembre de 2020;47(4):xi-xii.
36. Chien E, Mercer BM. Preterm Premature Rupture of the Membranes in the Twenty-First Century. *Obstet Gynecol Clin North Am.* diciembre de 2020;47(4):xiii-xiv.
37. Freeman SW, Denoble A, Kuller JA, Ellestad S, Dotters-Katz S. Management of Preterm Premature Rupture of Membranes in the Late Preterm Period. *Obstet Gynecol Surv.* mayo de 2022;77(5):283-92.
38. Schumann JA, Plasner S. Trichomoniasis. En: StatPearls [Internet]. Treasure Island (FL): StatPearls Publishing; 2024 [citado 6 de marzo de 2024]. Disponible en: <http://www.ncbi.nlm.nih.gov/books/NBK534826/>
39. Cenkowski M, Wudel B, Poliquin V. Vaginal trichomoniasis. *CMAJ Can Med Assoc J J Assoc Medicale Can.* 14 de febrero de 2022;194(6):E217.
40. Tuddenham S, Hamill MM, Ghanem KG. Diagnosis and Treatment of Sexually Transmitted Infections: A Review. *JAMA.* 11 de enero de 2022;327(2):161-72.
41. Muniz da Silva M, Candéa Miná Alves LF, Neves Lisboa MO, Rodriguez-Málaga SM, Rodrigues de Oliveira T. Salud sexual y tricomoniasis: Percepción del público femenino sexualmente activo en dos regiones de Brasil. *Rev Argent Parasitol [Internet].* abril de 2021 [citado 6 de marzo de 2024];10, n.º 1. Disponible en: <http://sedici.unlp.edu.ar/handle/10915/138343>
42. Edwards RJ, Parboo M, Edwards J, Boyce G. Trichomoniasis refractory to 5-nitroimidazole therapy in Trinidad. *Trop Doct.* enero de 2023;53(1):143-5.
43. Rowley J, Vander Hoorn S, Korenromp E, Low N, Unemo M, Abu-Raddad LJ, et al. Chlamydia, gonorrhoea, trichomoniasis and syphilis: global prevalence and incidence estimates, 2016. *Bull World Health Organ.* 1 de agosto de 2019;97(8):548-562P.
44. Loayza MLA, Tellería GN, Foronda MO, Gutierrez CA. TRICOMONIASIS Y SU RELACIÓN CON EL PESO DEL RECIÉN NACIDO: ESTUDIO DE CASOS

- Y CONTROLES. Rev Científica Segur Soc Corto Plazo [Internet]. 31 de diciembre de 2023 [citado 6 de marzo de 2024];2(2). Disponible en: <https://reciss.asuss.gob.bo/index.php/reciss/article/view/109>
45. Saltel-Fulero A, Lépine C, Fabiano E, Laccourreye O. Anterior cervical abscess. Eur Ann Otorhinolaryngol Head Neck Dis. mayo de 2022;139(3):160-2.
 46. Konovalov NA, Onoprienko RA, Brinyuk ES, Kaprovoy SV, Shults MA, Shishkina LV, et al. Intramedullary cervical abscess: a case report and literature review. Zh Vopr Neurokhir Im N N Burdenko. 2023;87(1):77-83.
 47. Ahluwalia R, Scherer A. Pediatric cervical epidural abscess in a 4-year-old patient: a case-based update. Childs Nerv Syst ChNS Off J Int Soc Pediatr Neurosurg. julio de 2019;35(7):1109-15.
 48. Ruiz de la Cuesta F, Cortes Castell E, Garcia Ruiz ME, Severa Ferrandiz G. Abscesos cervicales profundos infantiles: experiencia de una unidad de ORL infantil de referencia durante 15 años. An Pediatría [Internet]. 1 de julio de 2019 [citado 6 de marzo de 2024];91(1):30-6. Disponible en: <https://www.sciencedirect.com/science/article/pii/S1695403318303655>
 49. Joint ML. Recognizing a Peritonsillar Abscess in Pediatric Patients. Adv Emerg Nurs J. 1 de junio de 2023;45(2):123-30.
 50. Benito Costey S, Martín Ruiz N, Martínez de Zabarte Fernández JM, Adán Lanceta V, Aljarde Lorente R, Calama Valero JM. Absceso retrofaríngeo: ¿patología poco frecuente? Presentación de cuatro casos en 13 meses en un hospital primario. Bol Soc Pediatría Aragón Rioja Soria [Internet]. 2021 [citado 6 de marzo de 2024];51(1 (Enero-Abril)):40-3. Disponible en: <https://dialnet.unirioja.es/servlet/articulo?codigo=7881743>
 51. Clarke R. Pediatric Odontogenic and Paranasal Sinus Infections. Neuroimaging Clin N Am. noviembre de 2023;33(4):673-84.
 52. Doerner J, Seiberth R, Jafarov S, Zirngibl H, Boenicke L. Risk factors for therapy failure after surgery for perianal abscess in children. Front Surg. 2022;9:1065466.
 53. S Akkelle B, K Sengul O, Volkan B, Tutar E, Ergelen R, Yardimci S, et al. Outcomes of Pediatric Fistulising Perianal Crohn's Disease. Turk J Gastroenterol Off J Turk Soc Gastroenterol. marzo de 2021;32(3):240-7.

54. Park J. Management of perianal abscess and fistula-in-ano in infants and children. Clin Exp Pediatr. julio de 2020;63(7):261-2.
55. Gosemann JH, Lacher M. Perianal Abscesses and Fistulas in Infants and Children. Eur J Pediatr Surg Off J Austrian Assoc Pediatr Surg Al Z Kinderchir. octubre de 2020;30(5):386-90.

ANEXO 1. Clasificación TNM cáncer de colon

Tabla 1. Clasificación TNM en cáncer colorrectal (AJCC)

Tumor primario (T)	
Tx	Tumor primario no evaluable
T0	Sin evidencia de tumor primario
Tis	Carcinoma <i>in situ</i>
T1	Tumor invade la submucosa
T2	Tumor invade la muscular propia
T3	Tumor invade la grasa perirrectal
T4a	Tumor penetra la superficie del peritoneo visceral
T4b	Tumor invade o se adhiere a órganos o estructuras adyacentes
Linfonodos regionales (N)	
Nx	No se puede determinar
N0	Sin linfonodos comprometidos
N1	Compromiso de 1-3 linfonodos
N1a	Compromiso de 1 linfonodo
N1b	Compromiso de 2-3 linfonodos
N1c	Depósitos tumorales en subserosa, mesenterio, tejidos pericólico o perirrectal no cubiertos por peritoneo
N2	Compromiso de 4 o más linfonodos
N2a	Compromiso de 4 - 6 linfonodos
N2b	Compromiso de 7 o más linfonodos
Metástasis a distancia (M)	
M0	Sin metástasis a distancia
M1	Con metástasis a distancia
M1a	Metástasis confinada a un órgano o sitio
M1b	Metástasis en más de un órgano o sitio

ANEXO 2. Estratificación de la sintomatología clínica de la enfermedad arterial periférica según la clasificación de Fontaine o Rutherford

Clasificación de Fontaine			Clasificación de Rutherford		
Estadio	Síntomas	↔	Grado	Categoría	Síntomas
I	Asintomático		0	0	Asintomático
IIa	CI > 150 m	↔	I	1	Claudicación leve
IIb	CI < 150 m		I	2	Claudicación moderada
			I	3	Claudicación grave
III	Dolor isquémico en reposo	↔	II	4	Dolor isquémico en reposo
IV	Ubicación o gangrena	↔	III	5	Menor pérdida de tejido
			III	6	Mayor pérdida de tejido

Figura 4.7-1. Estratificación clínica de la enfermedad arterial periférica según la clasificación de Fontaine o Rutherford.

ANEXO 3. Cuestionario de Edimburgo para la detección de la claudicación intermitente

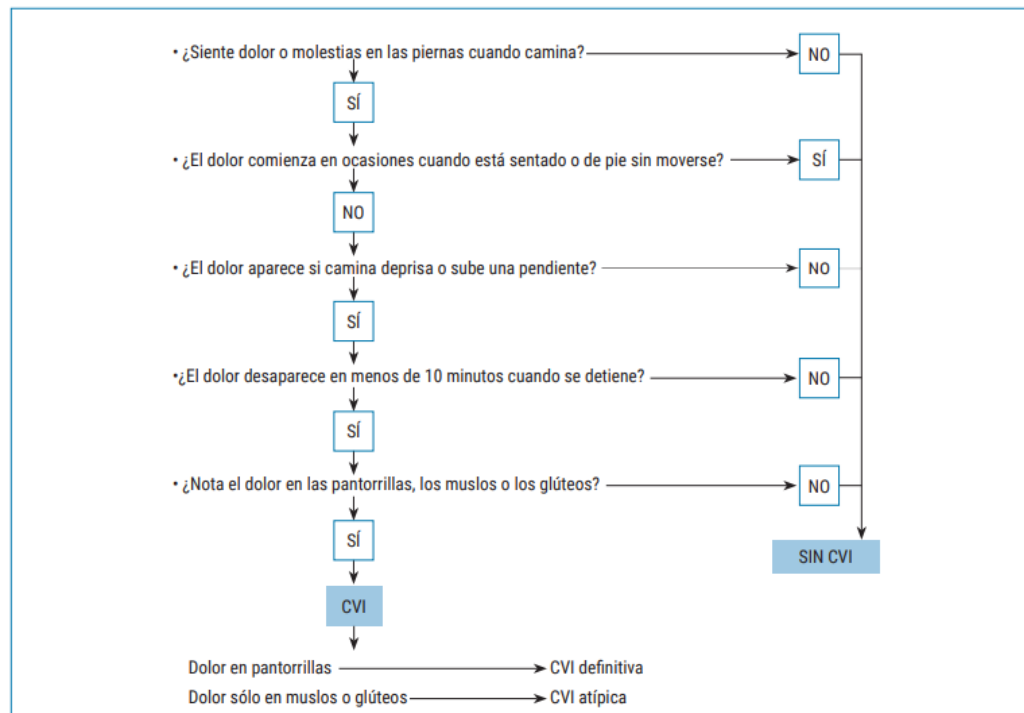


Figura 4.7-2. Cuestionario de Edimburgo para la detección de la claudicación intermitente.

ANEXO 4.

Tabla 4. Clasificación de las eventraciones crónicas de la línea media

Tipo	Anillo	Objetivación (Diámetro del anillo)	Anestesia	Tratamiento propuesto
Pequeña	< 1,5 cm	Dedo índice	Local	Sutura simple, DSII
Mediana	< 3 cm	Dos dedos	Local, espinal, peridural, otra	Mayo longitudinal, DSII, Welti Eudel, Cardif, otras
Grande	4 - 7 cm	Cuatro dedos	Peridural continua asociada a general	Malla sublay, Rives, Malla onlay, Cheverel, otras
Muy grande	> 7 cm	> cuatro dedos	Peridural continua asociada a general	Plastías músculoapo-neuróticas (Albanese o otras)
Complicada	Variable	Variable	Peridural continua	Variable

ANEXO 5. Clasificación de las luxofracturas de tobillo según Lange Hansen

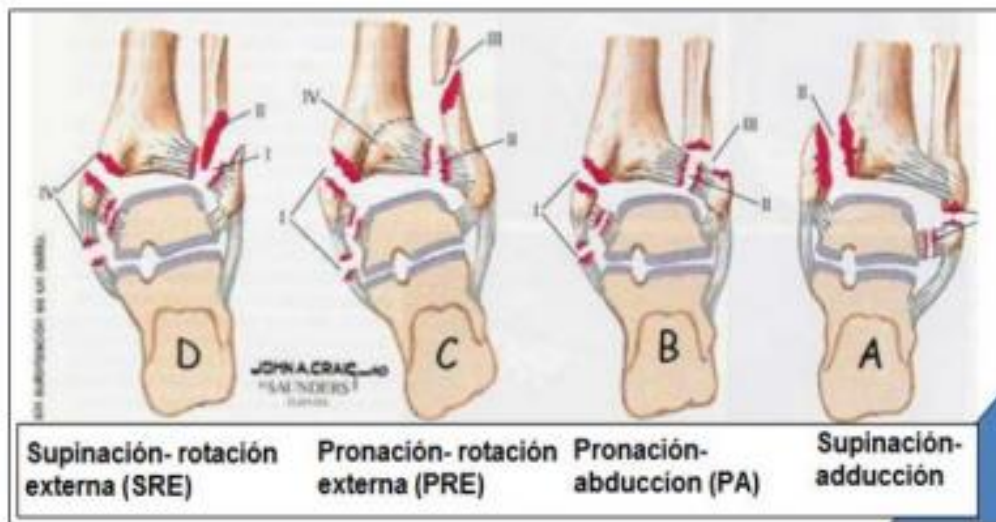


Ilustración 8: Clasificación de Lauge-Hansen.

Anexo 6. Clasificación de luxofracturas de tobillo según Danis-Weber

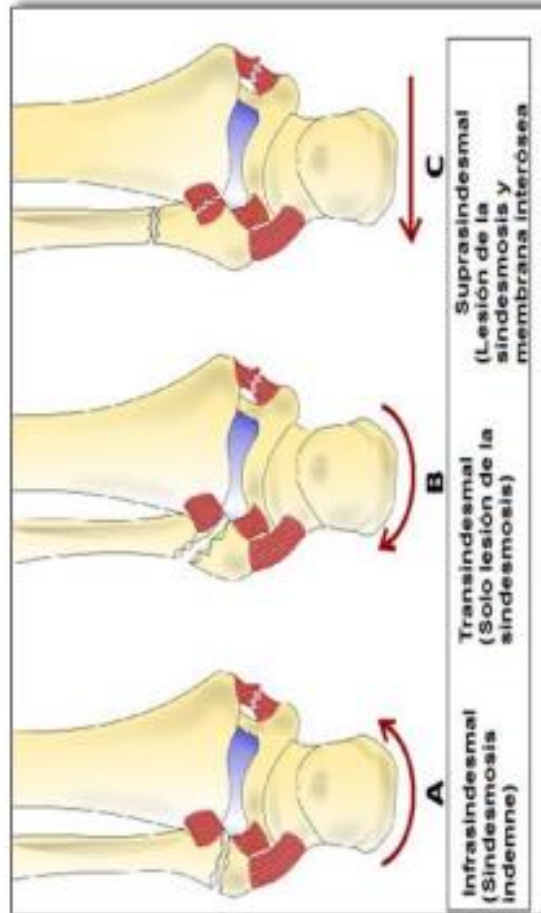


Ilustración 9: Clasificación Danis - Weber

ANEXO 7. Manejo de la ruptura prematura de membranas por edad gestacional.

TABLA 1. Manejo de la ruptura prematura de membrana por edad gestacional
Término temprano (37 0/7 semanas de gestación o más) <ul style="list-style-type: none">• Proceder a la entrega• Profilaxis de GBS como se indica
Pretérmino tardío (34 0 / 7–36 6/7 semanas de gestación) <ul style="list-style-type: none">• Igual que para el término
Prematuro (24 0 / 7–33 6/7 semanas de gestación) <ul style="list-style-type: none">• La conducta expectante• Antibióticos recomendados para prolongar la latencia si hay no hay contraindicaciones• Corticosteroides de un solo ciclo.• Profilaxis de GBS como se indica
Menos de 24 semanas de gestación <ul style="list-style-type: none">• Asesoramiento al paciente.• Manejo expectante o inducción del parto.• Los antibióticos pueden considerarse tan pronto como 20 0/7 semanas de gestación• No se recomienda la profilaxis de GBS antes de la viabilidad• No se recomiendan los corticosteroides antes de la viabilidad• No se recomienda la tocólisis antes de la viabilidad• El sulfato de magnesio para la neuroprotección no es recomendado antes de la viabilidad
Fuente: Premature Rupture of membranas, ACOG Practice Bulletin 2018

ANEXO 8. Comparación de la sensibilidad y especificidad entre los diferentes métodos diagnóstico de la tricomona vaginalis.

Tabla 1 Comparación de la Sensibilidad y Especificidad entre los diferentes Métodos de Diagnóstico

Métodos	Sensibilidad (%)	Especificidad (%)
Clinica	7,1	84
Estudio al Fresco	9,7-71,43	88,1-100
CCV	60-96	98-100
Cultivo	44-97	100
Prueba Serologicas	55-99	92-100
TAAN	43,6-100	98,2-100

CCV: Citología Cervico-Vaginal TAAN: Técnicas de Amplificación de Ácidos Nucleicos

ANEXO 9. Distribución por edades de los diferentes tipos de abscesos

Tabla 2. Distribución por edades de los diferentes ACPI

	0-2 años (n=22); n(%)	3-6 años (n=30); n(%)	7-15 años (n=20); n(%)	Total (n=72); n(%)
Adenopatía abscesificada	5 (22,7)	7 (23,3)	1 (5)	13 (18)
Absceso parafaríngeo	3 (13,6)	7 (23,3)	2 (10)	12 (16,7)
Absceso retrofaríngeo	4 (18,2)	7 (23,3)	1 (5)	12 (16,7)
Absceso parotídeo	3 (13,6)	1 (3,3)	-	4 (5,5)
Absceso submandibular	6 (27,3)	3 (10)	-	9 (12,5)
Absceso periamigdalino	1 (4,5)	5 (16,7)	16 (80)	22 (30,5)

ACPI: abscesos cervicales profundos infantiles.

ANEXO 10. Clasificación del absceso perianal

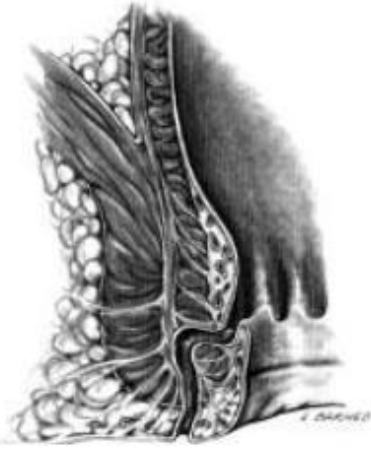

Fig. 3. Fístula interesfinteriana (tomado de Corman)

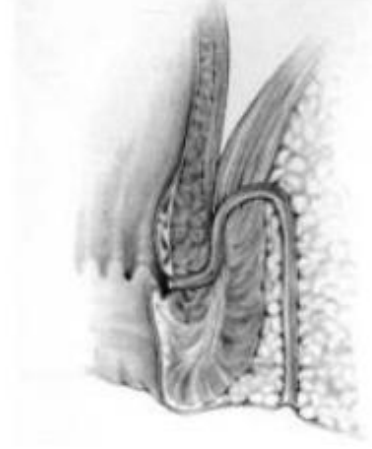

Fig. 5. Fístula supraesfinteriana (tomado de Corman)

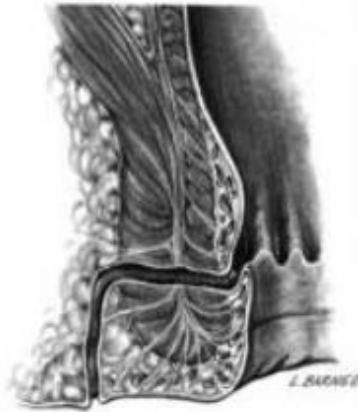

Fig. 4. Fístula transesfinteriana (tomado de Corman)

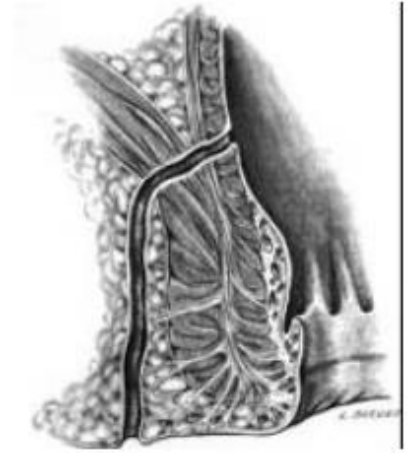


Fig. 6. Fístula extraesfinteriana (tomado de Corman)