

¿Dónde están los ancianos con autismo?: un estudio descriptivo en población adulta

Alejandro Amor Salamanca¹
Isabel Parra Uribe²

¹CSMA Sant Cugat del Vallés, HU Mutua Terrassa

²Corporació Sanitària i Universitària Parc Taulí, Sabadell. Centro de Investigación Biomédica en Red de Salud Mental (CIBERSAM), Instituto de Salud Carlos III, España

Correspondencia:
Alejandro Amor Salamanca
Correo electrónico: alejandroamorsalamanca@hotmail.com

Estimado editor:

En los últimos años la prevalencia de los trastornos del espectro autista (TEA) se ha incrementado de forma exponencial en los países desarrollados, con cifras que han pasado de 4-5 casos por cada 10.000 habitantes a más del 1% de la población general. En la actualidad disponemos de datos que avalan que la prevalencia de TEA en la población adulta es similar a la existente en población infanto-juvenil¹. El objetivo de este estudio es describir la distribución por edad y género de los pacientes adultos con diagnóstico de TEA seguidos en dos unidades especializadas.

Material y métodos

Para su elaboración hemos recogido, de forma retrospectiva, datos demográficos (edad y sexo) correspondientes a la población con 18 o más años diagnosticada de TEA y atendida durante los últimos 12 meses en los CSMA de Sant Cugat del Vallés y de la Corporació Sanitària i Universitària Parc Taulí (Barcelona, España), considerando como personas ancianas a aquellas con edad igual o superior a 65 años.

Resultados

En la tabla 1 presentamos los datos de la muestra estratificada por edad y género. Se han identificado un total de 188 casos diagnosticados de TEA. La edad media del grupo es de 27,4 años (DE=±11), con un rango de edad que oscila entre 18 y 69. En el momento de la recogida de los datos el grupo más numeroso de pacientes con TEA contaba entre 18 y 25 años, lo que constituye el 65% de la muestra total. El mayor número de casos cuenta entre 18 y 21 años. Globalmente, el número de personas con un TEA que recibe atención en nuestras unidades para adultos se reduce según aumenta la edad, teniendo 69 años el varón más anciano del grupo, y 53 la mujer de mayor edad. Según los datos analizados, sólo un caso del total de la población atendida en ambas unidades entraría dentro de la categoría de ancianos con TEA, al tener más de 65 años. Respecto a la distribución por género, el número de varones es superior al de mujeres en todas las franjas de edad.

Tabla 1 Estratificación por edad y género de la muestra de pacientes adultos con TEA			
Grupos de Edad	n	%	% Hombres (n)
18-25	123	65,4	80% (99)
26-35	24	12,8	70,8% (17)
36-45	20	10,6	70% (14)
46-55	17	9,0	76% (13)
56-65	3	1,6	100% (3)
>65	1	0,5	100% (1)

Discusión

El análisis de datos pone en evidencia la escasez de diagnósticos de TEA en la edad adulta, y en especial entre las personas ancianas, lo que confirma nuestra impresión inicial de la relativa ausencia de este grupo etario en las unidades que atienden a esta población, lo que parece aún más manifiesto entre las mujeres. Son varias las hipótesis que pueden explicar este hallazgo: 1) Falta de reconocimiento de las personas ancianas que no fueron identificadas en su día cuando eran niños, lo que a su vez podría estar influido por la atenuación o mejoría de los síntomas y las alteraciones de conducta asociadas². 2) Por haberse establecido, ya de adultos, otros diagnósticos que no se han replanteado a lo largo de los años³ a tenor de la dificultad de hacer diagnósticos retrospectivos a veces tras décadas de vida. 3) La falta de estudios acerca de las personas afectadas por un TEA en la ancianidad hace que persista el desconocimiento sobre algunas características que podrían ser específicas o definitorias del diagnóstico en esta etapa de la vida, lo que impide su adecuado reconocimiento⁴. Esto es especialmente reseñable con respecto a las mujeres, quienes, además de recibir menos frecuentemente el diagnóstico de TEA, en una proporción 4/1, presentan mayores dificultades diagnósticas que los hombres en el reconocimiento de su cuadro clínico. 4) Por otro lado, la esperanza de vida de las personas afectadas por un TEA es menor respecto a la de la población general: se estima que con 65 años, dicha esperanza se reduce unos 3 años respecto a la del resto de la población sin TEA⁵, factor que puede contribuir a su menor presencia durante la ancianidad. 5) Durante la última etapa de la vida suelen aparecer otros problemas de salud física y mental, o de tipo psicosocial, como los relacionados con cambios en la residencia habitual o en la necesidad de soporte en la vida diaria, que fácilmente pueden enmascarar los síntomas propios del TEA. 6) Por último, debemos considerar también que las mayores tasas de detección infantil en los últimos años, con la

consiguiente creación de unidades especializadas, pueden contribuir de forma marcada a acentuar las diferencias en el número de pacientes con TEA de menos y más edad dentro de la etapa adulta, al asegurarse la vinculación de los que son derivados desde dispositivos infanto-juveniles a los CSMA de adultos.

Conclusiones

Es necesario realizar un esfuerzo en la identificación y el diagnóstico de las personas afectadas por un TEA en la ancianidad⁶ así como incrementar el número de estudios que describan las características clínicas específicas del TEA en esta franja de edad, tanto en lo que respecta a los síntomas nucleares del trastorno, como al desarrollo particular de los mismos durante esta etapa de la vida. Y tenerse en consideración otros aspectos de salud general, y de valoración del grado de adaptación/desadaptación a las circunstancias particulares de la ancianidad: soportes sociales, vivencia personal de soledad o estados de desamparo, entre otras.

AGRADECIMIENTOS

Los autores del texto quieren agradecer al Dr. Narcís Cardoner su valiosa ayuda en la revisión del texto y en la discusión de los resultados.

BIBLIOGRAFÍA

1. Brugha TS, McManus S, Bankart J, Scott F, Purdon S, Smith J, et al. Epidemiology of autism spectrum disorders in the community in England. *Arch Gen Psychiatry*. 2011;68(5):459-65.
2. Shattuck PT, Seltzer MM, Greenberg JS, Orsmond GI, Bold D, Kring S, et al. Change in autism symptoms and maladaptive behaviors in adolescents and adults with an autism spectrum disorder. *J Autism Dev Disord*. 2007;37:1735-47.
3. Van Niekerk ME, Groen W, Vissers CT, Van Driel-de Jong D, Kan CC, Oude Voshaar RC. Diagnosing autism spectrum disorders in elderly people. *Int Psychogeriatr*. 2011;23(5):700-10.
4. Hategan A, Bourgeois JA, Goldberg J. Aging with autism spectrum disorder: an emerging public health problem. *Int Psychogeriatr*. 2017;29(4):695-7.
5. Perkins EA, Berkman KA. Into the unknown: aging with autism spectrum disorders. *Am J Intellect Dev Disabil*. 2012;117(6):478-96.
6. Van Alphen SP, Oude Voshaar, RC. Screening of autism spectrum disorders in the elderly: a contribution to a psychometric approach. *Int Psychogeriatr*. 2012;24(7):1187-8.

Un caso de comorbilidad de síndrome de Capgras y síndrome de Fregoli

Tânia Abreu¹
Geraldo Oliveira¹
Orlando von Doellinger¹

¹Department of Psychiatry and Mental Health, Centro Hospitalar do Tâmega e Sousa, Penafiel, Portugal

Correspondencia:

Tânia Abreu
Correo electrónico: taniaabreu.psiquiatria@gmail.com

Estimado Editor,

Los delirios de falsa identificación (DFI) son fenómenos psicopatológicos en que un paciente identifica erróneamente personas, lugares, objetos o acontecimientos. La forma más común de falsa identificación es el síndrome de Capgras (SC); otros tipos son el síndrome de Fregoli, intermetamorfosis, dobles subjetivos, paramnesia reduplicativa y fenómenos autoscópicos¹.

El SC se describió por primera vez en 1923 e incluye delirios en los que una persona o lugar familiar se percibe erróneamente como falsos y productos de una impostura².

El síndrome de Fregoli (SF), en el cual una persona o lugar extraño se percibe erróneamente como familiar, se describió en 1927³.

Los DFI son más frecuentes de lo que se había considerado anteriormente. Su prevalencia en todos los pacientes hospitalizados psiquiátricos es de entre 1,3-4,1%⁴ y un estudio reciente identificó un SC en un 14,1% de los pacientes en el primer episodio psicótico⁵.

Por otro lado, la comorbilidad de más de un DFI no es común y ha sido un foco de atención, particularmente el SC y el SF, considerados respectivamente como fenómenos de hipoidentificación e hiperidentificación⁶ (también conocidos como delirios de hipo e hiperfamiliaridad⁷).

Nuestro objetivo es presentar un caso de coexistencia de síndromes de Capgras y Fregoli y hacer una revisión de los casos publicados anteriormente.

Caso Clínico

Este es el caso de un hombre negro desempleado de 52 años, nacido en Guinea-Bissau pero residente en Portugal desde 1986, con su cónyuge y dos hijas.

El paciente fue llevado al servicio de urgencias por la policía, debido a alteraciones en la conducta, discurso anormal y agresividad verbal hacia los miembros de la familia.

Su esposa describió comportamientos extraños en los últimos once meses: el paciente cerraba todas las ventanas y puertas de la casa para dedicarse exclusivamente a ver películas de temática nazi. En los últimos dos meses, este comportamiento se agravó, manifestando desconfianza hacia la esposa, debido a la creencia de que ésta había sido sustituida por un general nazi. Comenzó a cerrar la puerta de la habitación de sus hijas por la noche y se mostraba muy protector con ellas, por temor al general que había sustituido a su esposa. Además, el paciente comenzó a creer que un hombre anónimo que veía en la televisión lo estaba persiguiendo, identificándolo con diferentes personas.

En la evaluación hecha en el servicio de urgencias, presentaba altos niveles de angustia y se confirmaron los delirios de persecución, de referencia, de Capgras y de Fregoli descritos anteriormente. Se excluyeron la actividad alucinatoria, los síntomas de primer orden de esquizofrenia y el embotamiento afectivo.

Fue ingresado en planta. La historia médica no tenía datos relevantes y se excluyó el uso de sustancias tóxicas. La analítica, la TAC cerebral, el electroencefalograma y la evaluación psicológica (CI incluido) no mostraron anomalías.

En la historia personal del paciente aparecían varios eventos traumáticos potenciales: fue abandonado por su madre a los 6 años; vivió en una región con frecuentes conflictos bélicos durante años; en Portugal, fue víctima de discriminación racial, incluso por parte de la familia de su esposa; y perdió su trabajo, lo que provocó dificultades financieras significativas. Su esposa lo describió, previamente a la aparición de los síntomas, como una persona tranquila y muy social, que ayudaba a muchas personas, aunque siempre fue aprensivo y frecuentemente reivindicativo con respecto a la discriminación y los asuntos políticos.

Inicialmente fue medicado con risperidona (hasta 6 mg/día) sin respuesta y, posteriormente, fue medicado con haloperidol (hasta 10 mg/día). Se observó una mejora significativa con la resolución de los DFI, aunque las ideas persecutorias no desaparecieron totalmente. Su comportamiento y la interacción con su esposa mejoraron sustancialmente. El diagnóstico fue trastorno delirante persistente. Un año después del alta hospitalaria, el paciente fue atendido en la clínica ambulatoria: estaba medicado con decanoato de haloperidol (50 mg/mes) y se mantenía estabilizado psicopatológicamente.

Discusión

La comorbilidad de delirios de Capgras y Fregoli no es frecuente. Se han publicado pocos casos en la literatura: un

varón de 34 años con trastorno paranoide y funcionamiento intelectual límite, que se presentó con SC, SF, intermetamorfosis y síndrome de dobles subjetivos⁸; un varón de 37 años con esquizofrenia, síndromes de Capgras, Fregoli e intermetamorfosis⁹; un varón de 41 años con SC y SF¹⁰; un varón de 58 años con psicosis paranoide y deterioro cognitivo que se presentó con SC, SF y delirios de Cotard, Koro y *folie a deux*¹¹; tres mujeres de 36, 19 y 62 años de edad con esquizofrenia, SC y SF¹²⁻¹⁴; un caso de coexistencia de SC, SF y síndrome de Cotard en una niña de 14 años¹⁵; un caso de erotomanía, *folie a deux*, delirio nihilista y delirios de Capgras y Fregoli en un varón de 22 años con esquizofrenia¹⁶; y un varón de 43 años con esquizofrenia, SF, SC y síndrome de dobles subjetivos¹⁷.

Ninguno de los casos presentaba un trastorno delirante persistente, como se describe en este caso. El DFI puede aparecer aislado, pero se asocia más comúnmente con trastornos psiquiátricos (principalmente, esquizofrenia y trastornos del estado de ánimo)⁶ y con afecciones neurológicas focales y difusas que generalmente incluyen lesiones del hemisferio derecho y del lóbulo frontal⁷.

Los DFI se han asociado con comportamiento violento¹⁸. En este caso, el paciente presentaba hostilidad hacia el doble (su esposa) pero no perpetró ninguna agresión física. Un estudio reciente asoció actos violentos en DFI con delirios específicos, que incluyen megalomanía, persecución, afecto negativo y objetivos identificados¹⁸, casi todos presentes en el caso relatado.

Inicialmente, las teorías psicodinámicas consideraban el DFI como una forma de tratar los sentimientos ambivalentes hacia un sujeto, generalmente transfiriendo los sentimientos de ira al "impostor", para mantener solo sentimientos positivos hacia el sujeto amado⁸.

En estudios posteriores, se descubrieron déficits neuropsicológicos que envolvían diferentes dominios cognitivos (memoria, funcionamiento ejecutivo y procesamiento visuoespacial)⁷.

Se han propuesto diferentes teorías que envuelven anomalías en los sistemas de reconocimiento facial. Un modelo postula que, en el SC, los pacientes presentan una disociación entre las "unidades de reconocimiento facial" (representaciones de rostros de personas conocidas) y la reacción autónoma normal ante un rostro familiar¹⁹. Por lo tanto, el SC resultaría de la experiencia de carecer de respuesta emocional a una persona familiar, creando un nuevo significado para esta situación. Se propuso otro factor para justificar el engaño en sí mismo: un fracaso del "sistema de evaluación de convicciones" o en los procesos de inferencia abductiva⁶. Con respecto al SF, se propuso una disociación entre los "nodos de identidad de la persona" (información personal de las personas conocidas) y el "sistema cognitivo". De este modo,

el "sistema cognitivo" sobreexcita ciertos "nodos de identidad de la persona", de manera que un nodo específico sería suficiente para identificar a una persona familiar, incluso si es otra persona¹⁹. Actualmente, no hay consenso sobre los mecanismos subyacentes a estos fenómenos.

Conclusiones

El aumento de casos de DFI publicados y a la comorbilidad de síndromes de hipo e familiaridad, torna imperativo aclarar los mecanismos psicopatológicos y los factores etiológicos de estos síndromes.

Clinicamente, es importante tener en cuenta que un paciente puede presentar una DFI diferente y evaluar si existe algún tipo de comportamiento hostil hacia los objetos de los delirios.

CONFLICTO DE INTERESES

Ninguno a declarar.

BIBLIOGRAFÍA

- Weinstein EA. The classification of delusional misidentification syndromes. *Psychopathology*. 1994;27(3-5):130-5.
- Capgras J, Reboul-Lachaux J. Illusion des 'sosies' dans un délire systématique chronique. *Bulletin de la Société Clinique de Médecine Mentale*. 1923;2(6-16).
- Courbon P, Fail G. Syndrome d' "Illusion de Fregoli" et schizophrénie. *Bulletin de la Société Clinique de Médecine Mentale*. 1927;20:121-5.
- Silva JA, Leong GB, Weinstock R, Sharma KK, Klein RL. Delusional misidentification syndromes and dangerousness. *Psychopathology*. 1994;27(3-5):215-9.
- Salvatore P, Bhuvaneshwar C, Tohen M, Khalsa HM, Maggini C, Baldessarini RJ. Capgras' syndrome in first-episode psychotic disorders. *Psychopathology*. 2014;47(4):261-9.
- Barrelle A, Luaute JP. Capgras Syndrome and Other Delusional Misidentification Syndromes. *Front Neurol Neurosci*. 2018; 42:35-43.
- Darby R, Prasad S. Lesion-Related Delusional Misidentification Syndromes: A Comprehensive Review of Reported Cases. *J Neuropsychiatry Clin Neurosci*. 2016;28(3):217-22.
- Atwal S, Khan MH. Coexistence of Capgras and its related syndromes in a single patient. *Aust N Z J Psychiatry*. 1986; 20(4):496-8.
- Silva JA, Leong GB. A case of "subjective" Fregoli syndrome. *J Psychiatry Neurosci*. 1991;16(2):103-5.
- Silva JA, Leong GB. A case of Capgras-Fregoli syndrome. *J Clin Psychiatry*. 1992;53(2):67-8.
- Wolff G, McKenzie K. Capgras, Fregoli and Cotard's syndromes and Koro in folie a deux. *Br J Psychiatry*. 1994;165(6):842.
- Lykouras L, Typaldou M, Gournellis R, Vaslamatzis G, Christodoulou GN. Coexistence of Capgras and Fregoli syndromes in a single patient. Clinical, neuroimaging and neuropsychological findings. *Eur Psychiatry*. 2002;17(4):234-5.
- Margariti MM, Kontaxakis VP. Approaching delusional misidentification syndromes as a disorder of the sense of uniqueness. *Psychopathology*. 2006;39(6):261-8.
- Turkiewicz G, Zanetti MV, Zung S, Cordeiro Q. Coexistência das síndromes de Capgras e Frégoli associadas à redução de volume frontotemporal e hiperintensidades em substância branca cerebral. *Archives of Clinical Psychiatry (São Paulo)*. 2009;36(6):240-3.
- Yalin S, Varol Tas F, Guvenir T. The Coexistence of Capgras, Fregoli and Cotard's Syndromes in an Adolescent Case. *Nöropsikiyatri Arşivi*. 2008.
- Hintzen AK, Wilhelm-Göbbling C, Garlipp P. Combined Delusional Syndromes in a Patient with Schizophrenia: Erotomania, Delusional Misidentification Syndrome, Folie à Deux and Nihilistic Delusion. *German Journal of Psychiatry*. 2010;13.
- Sousa-Ferreira T, Moreira T, Mendes M, Ferreira S. Síndromes de falsa identificação delirante e esquizofrenia paranoide: A propósito de um caso clínico. *PsiLogos*. 2015;13(2):89-96.
- Horn M, Pins D, Vaiva G, Thomas P, Fovet T, Amad A. [Delusional misidentification syndromes: A factor associated with violence? Literature review of case reports]. *Encephale*. 2018;44(4):372-8.
- Langdon R, Connaughton E, Coltheart M. The Fregoli delusion: a disorder of person identification and tracking. *Top Cogn Sci*. 2014;6(4):615-31.

Olanzapina para el tratamiento de la psicosis en la enfermedad de Huntington: informe de un caso

Huarcaya-Victoria Jeff^{1,2}
Plasencia-Yasuda Ray^{3,4}
Ñique-Rivas Manuel^{3,4}
Suárez-Agrede Karla^{3,4}
Cerrato-Huayaney Jessica^{3,4}

¹Universidad de San Martín de Porres, Facultad de Medicina, Centro de Investigación en Salud Pública. Lima, Perú

²Hospital Nacional Guillermo Almenara Irigoyen, EsSalud. Departamento de Psiquiatría. Lima, Perú

³Universidad Nacional de Trujillo, Facultad de Medicina. La Libertad, Perú

⁴Hospital Regional Docente de Trujillo. La Libertad, Perú

Correspondencia:
Jeff David Huarcaya Victoria
Universidad de San Martín de Porres – Instituto de Investigación
Av. Alameda del Corregidor, 1531, La Molina, Lima
Tel.: (511)3653640
Correo electrónico: jhuarcayav@usmp.pe

Estimado Editor,

La enfermedad de Huntington (EH) es un trastorno neurodegenerativo progresivo hereditario autosómico dominante de penetrancia completa, caracterizada por un trastorno del movimiento progresivo, deterioro cognitivo y diversas manifestaciones neuropsiquiátricas.¹ Es causada por una expansión inestable del trinucleótido citosina-adenina-guanina (CAG) en el exón 1 del gen "huntingtina" (HTT)

localizado en el brazo corto del cromosoma 4 (4p16.3).² El número de repeticiones de CAG en el gen de la EH varía de 6 a 35 en personas sanas; mientras que aquellos en los cuales se encuentre 27 a 35 repeticiones podrían transmitir la EH a su descendencia.³

La EH es de presentación poco frecuente. En un reciente meta-análisis se encontró que, a nivel mundial, la prevalencia de la EH se ha estimado en 2.71 por 100000 habitantes variando esta en diferentes regiones: en Europa, América del Norte y Australia se ha estimado una prevalencia de 5.7 por 100000 habitantes, mientras que en Asia la estimación es de 0.4 por 100.000 habitantes.⁴

Con la finalidad de revisar la literatura sobre las manifestaciones neuropsiquiátricas, en general, y la psicosis, en particular, en los pacientes con EH, presentamos el caso de una mujer de 49 años, con antecedentes familiares de EH, clínica motora coreica y síntomas psicóticos.

Caso clínico

Se trata de una paciente mujer de 49 años, divorciada, con grado de instrucción técnica superior, actualmente desempleada. Posee antecedentes familiares de movimientos involuntarios (Figura 1). Como antecedentes personales encontramos que desde los 39 años se comenzó a mostrar irritable, a los 46 años iniciaron los movimientos involunta-

rios de tipo coreico, siendo diagnosticada de EH en Chile. No recibió tratamiento para esta enfermedad.

Cinco meses antes del ingreso a nuestro servicio la paciente se encontraba en Chile; perdió el contacto con sus familiares por algunas semanas para más tarde ser encontrada deambulando por la vía pública sin rumbo aparente. Fue llevada a un médico, quien evidenció una conducta heteroagresiva, desorganizada y alucinatoria, además de los movimientos de carácter coreico. Es traída al Perú por su madre. En el transcurrir de los meses se hizo más notoria la irritabilidad, además, la paciente se negaba ser llevada a un establecimiento de salud. Los soliloquios se intensificaron, la paciente mencionaba: "me han querido matar, me han hecho brujería".

Dos meses antes del ingreso, la agresividad de la paciente fue incrementándose, intentó asfixiar a su madre, insultaba a sus vecinos, a quienes además amenazaba con lapidarlos debido a que "le querían robar", se comenzó a desnudar en la vía pública. La semana previa a su ingreso, la paciente agrede físicamente a su madre, por lo que deciden llevarla al Hospital Regional Docente de Trujillo, donde es hospitalizada en el Servicio de Psiquiatría.

Al examen físico de ingreso resaltó la clínica neurológica; se evidenció movimientos involuntarios de tipo coreico en las extremidades y el cuello. En el examen mental se encontró a una paciente con conducta agresiva y desor-

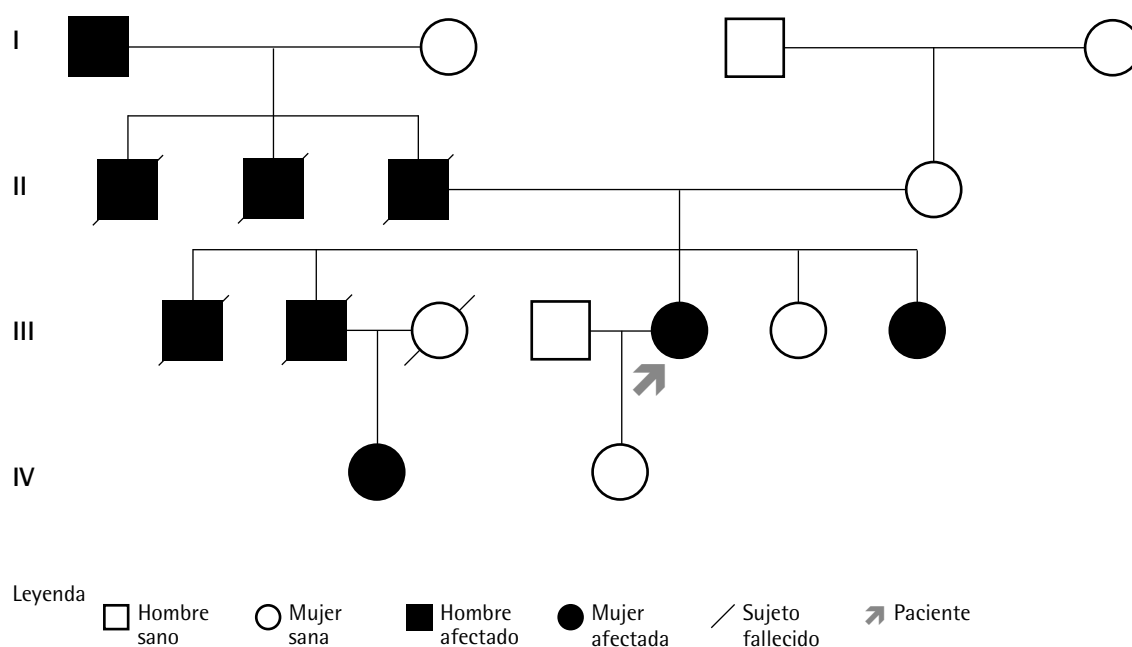


Figura 1

Árbol genealógico de la paciente. Se evidencia que, en cada generación, hay personas afectadas con movimientos involuntarios

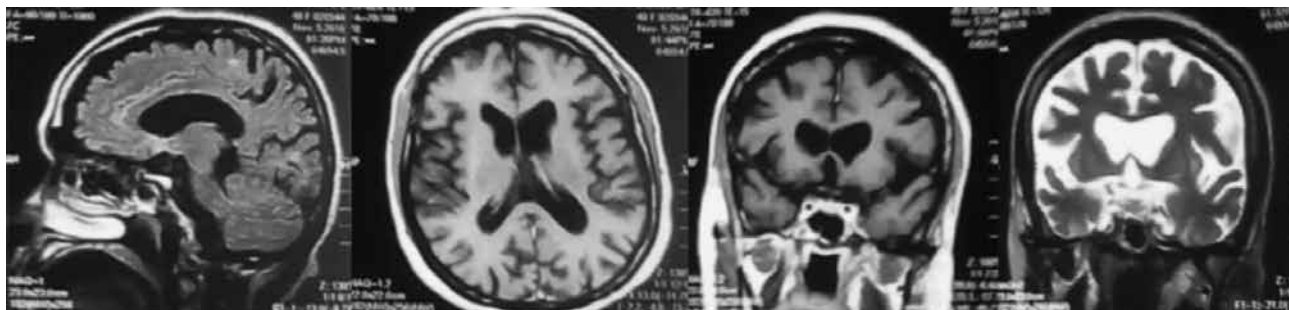


Figura 2

RMNc de la paciente en la cual se evidenciaron múltiples lesiones comprometiendo la sustancia blanca peritrigonal de ambos hemisferios, siendo hiperintensas en FSE T2 y en FLAIR, signos de atrofia cortical, atrofia de núcleos caudados. El estudio de la RMNc se realizó con un equipo Toshiba Flexart de 0.5T mediante secuencias FSE T2 y FLAIR en planos axial y coronal. Se inyectó sustancia de contraste intravenoso (Gadolinio)

ganizada; despierta, desorientada en tiempo y espacio; sin conciencia de trastorno mental; hipoproséxica; pensamiento concreto, tangencial, de contenido autorreferencial y mágico, delusiones de daño; lenguaje disártrico; alucinaciones visuales y auditivas; pobre capacidad de abstracción; hipoamnesia a corto y mediano plazo; afecto embotado, irritable, mal control de impulsos; hipobulia.

En la analítica de sangre (hemograma, perfil hepático, perfil trombotico, función renal, vitamina B12 y ácido fólico) no se evidenció alteraciones. Se le realizó una Resonancia Magnética Nuclear cerebral (RMNc), en la cual se evidenció signos de atrofia cortico-subcortical con atrofia del núcleo caudado asociada a ventriculomegalia lateral (Figura 2).

La paciente fue diagnosticada de psicosis orgánica (F06) secundaria a enfermedad de Huntington (G10). El tratamiento consistió en olanzapina 10 mg/día y valproato de sodio 1.000 mg/día. La intensidad de las alucinaciones y delusiones disminuyeron a partir del cuarto día de hospitalización, la agresividad disminuyó al séptimo día. Después de catorce días ya no se evidenciaron síntomas psicóticos. Los movimientos coreicos comenzaron a disminuir a partir del sexto día, llegando a ser poco evidentes después de tres semanas. En el momento del alta hospitalaria se evidenció una persistencia del deterioro cognitivo.

Discusión

La EH pertenece al grupo de enfermedades denominadas "raras" o "huérfanas". La edad promedio de aparición de los síntomas se encuentra entre los 30 a 50 años, teniendo una sobrevida de 10 a 30 años, siendo las principales causas de

muerte en estos pacientes las infecciones respiratorias y el suicidio.⁵ La clínica de la EH puede ser dividida en tres grandes dominios: 1) síntomas motores, los cuales pueden ser movimientos involuntarios como la corea, que son movimientos extrapiramidales, no repetitivos, arritmicos a predominio de músculos faciales, tronco y extremidades, y deficiencia en los movimientos voluntarios como bradiquinesia o rigidez.⁵ 2) Trastornos cognitivos, los cuales son inevitables, siendo la progresión interindividual muy cambiante. Encontramos deficiencia en las funciones ejecutivas, deficiencia visoespacial y perceptual, deterioro en el aprendizaje y problemas en la memoria del cual muchas veces los pacientes son conscientes. Conforme avanza el deterioro cognitivo se podría llegar a la demencia.^{5,6} 3) Trastornos psiquiátricos: depresión, riesgo de suicidio, ansiedad, irritabilidad y agitación, apatía, conductas obsesivo-compulsivas, y psicosis.⁵ Respecto a los trastornos psiquiátricos, en un estudio longitudinal donde se investigó a personas con mutaciones de la EH llevado a cabo en Europa de 1993 al 2011, se encontró que el 83% presentaron síntomas psiquiátricos, siendo la apatía el principal (28.1%), seguido de agresividad-irritabilidad (13.9%), síntomas obsesivo-compulsivos (13.2%), depresión (12.7%) y psicosis (1.2%).⁷ En el Perú, una muestra de 68 pacientes que acudieron al Instituto Especializado de Ciencias Neurológicas entre 1974 al 2003, se encontró los siguientes síntomas motores: presencia de movimientos involuntarios 68 (100%), problemas para la marcha 31 (45.58%), dificultad para el habla 22 (32.35%), torpeza al caminar 7 (10.29%); mientras que los trastornos psiquiátricos fueron: irritabilidad 16 (23.52%), depresión 6 (8.82%), abulia 5 (7.35%), no se informó en esta muestra, la más grande de pacientes peruanos, la presencia de síntomas psicóticos.⁸ Estos datos nos señalan la rareza de la presentación de síntomas psicóticos

en la EH, lo cual nos lleva a resaltar la significancia del caso presentado. Nuestra paciente comenzó a presentar irritabilidad a los 39 años, síntoma característico de los inicios de la demencia asociada a la EH.^{6,8}

El diagnóstico de la EH se sustenta en los antecedentes familiares, la clínica, estudios genéticos y de neuroimagen. Si bien el diagnóstico definitivo de la EH es genético, las neuroimágenes podrían brindar evidencias que sustenten el diagnóstico clínico, así también para el diagnóstico diferencial. Se han descrito cambios estructurales a diferentes niveles en la EH manifiesta: 1) Estructuras subcorticales, en las cuales encontramos atrofia de los ganglios basales, especialmente del estriado. Otras estructuras relacionadas son: tálamo, hipocampo, globo pálido, núcleo accumbens, putamen y núcleo caudado.⁹ 2) Reducción del espesor cortical.⁹ 3) Degeneración de la sustancia blanca.⁹

En lo concerniente al tratamiento, la EH no tiene cura o tratamiento que modifique el curso natural de la enfermedad, el manejo es de soporte orientado a mejorar la calidad de vida de estos pacientes.¹⁰ Para el control de los síntomas coreicos está indicado, de primera elección, la tetrabenazina, un bloqueador del transporte de dopamina.¹¹ En nuestro medio no contamos con acceso a dicho fármaco, por lo que se decidió iniciar el tratamiento con olanzapina a dosis de 10 mg/día en función de atenuar los movimientos coreicos y la psicosis. La literatura científica informa que la olanzapina, un antagonista dopaminérgico, es comúnmente prescrita para el tratamiento de los síntomas motores en la EH. En un estudio realizado a 11 pacientes con EH se utilizó olanzapina a dosis de 5 mg, concluyendo que la olanzapina es un fármaco potencialmente útil con efectos significativos a corto plazo en los síntomas conductuales de los pacientes con EH.¹² En otro estudio se comprobó que altas dosis de olanzapina (30 mg) podrían ser beneficiosas para el tratamiento de la corea en la EH.¹³ En un estudio realizado a 9 pacientes con EH que recibieron una dosis media de 11.4 mg de olanzapina se concluyó que este fármaco es una adecuada alternativa para los pacientes con EH, sugiriendo su uso en pacientes con corea severa y/o presencia de trastornos psiquiátricos severos (p.ej., la psicosis descrita en nuestra paciente).¹⁴

En conclusión, hasta donde tenemos conocimiento, este es el primer caso peruano de un tratamiento satisfactorio con olanzapina en el contexto de una psicosis secundaria a EH, siendo una importante alternativa en países en los cuales no se cuente con la tetrabenazina.

CONFLICTO DE INTERESES

Ninguno.

FINANCIACIÓN

Propia.

ASPECTOS ÉTICOS

La paciente de este caso y sus familiares brindaron sus consentimientos para la publicación del historial clínico y las imágenes.

BIBLIOGRAFÍA

1. Kim SD, Fung VS. An update on Huntington's disease: from the gene to the clinic. *Curr Opin Neurol*. 2014;27(4):477-83.
2. Zielonka D, Mielcarek M, Landwehrmeyer GB. Update on Huntington's disease: advances in care and emerging therapeutic options. *Parkinsonism Relat Disord*. 2015;21(3):169-78.
3. Gil JM, Rego AC. Mechanisms of neurodegeneration in Huntington's disease. *Eur J Neurosci*. 2008;27(11):2803-20.
4. Pringsheim T, Wiltshire K, Day L, Dykeman J, Steeves T, Jette N. The incidence and prevalence of Huntington's disease: a systematic review and meta-analysis. *Mov Disord*. 2012;27(9):1083-91.
5. Novak MJ, Tabrizi SJ. Huntington's disease: clinical presentation and treatment. *Int Rev Neurobiol*. 2011;98:297-323.
6. Cleret de Langavant L, Fénelon G, Benisty S, Boissé MF, Jacquemot C, Bachoud-Lévi AC. Awareness of memory deficits in early stage Huntington's disease. *PLoS One*. 2013;8(4):e61676.
7. van Duijn E, Craufurd D, Hubers AA, Giltay EJ, Bonelli R, Rickards H, et al. Neuropsychiatric symptoms in a European Huntington's disease cohort (REGISTRY). *J Neurol Neurosurg Psychiatry*. 2014; 85(12):1411-8.
8. Mori O. Epidemiología y reconstrucción genealógica de la Enfermedad de Huntington en el Instituto Especializado de Ciencias Neurológicas "Oscar Trelles Montes" 1974-2003. [Tesis de titulación]. Lima: Universidad Nacional Mayor de San Marcos. Escuela de Medicina Humana; 2004.
9. Scahill RI, Andre R, Tabrizi SJ, Aylward EH. Structural imaging in premanifest and manifest Huntington disease. *Handb Clin Neurol*. 2017;144:247-61.
10. Espinoza-Suárez NR, Palacios-García J, Morante-Osores M. Cuidados paliativos en la enfermedad de Huntington: perspectivas desde la atención primaria de salud. *Rev Neuropsiquiatr*. 2016;79(4):230-8.
11. Armstrong MJ, Miyasaki JM; American Academy of Neurology. Evidence-based guideline: pharmacologic treatment of chorea in Huntington disease: report of the guideline development subcommittee of the American Academy of Neurology. *Neurology*. 2012;79(6):597-603.
12. Squitieri F, Cannella M, Porcellini A, Brusa L, Simonelli M, Ruggieri S. Short-term effects of olanzapine in Huntington disease. *Neuropsychiatry Neuropsychol Behav Neurol*. 2001;14(1):69-72.
13. Bonelli RM, Mahnert FA, Niederwieser G. Olanzapine for Huntington's disease: an open label study. *Clin Neuropharmacol*. 2002;25(5):263-5.
14. Paleacu D, Anca M, Giladi N. Olanzapine in Huntington's disease. *Acta Neurol Scand*. 2002;105(6):441-4.