



FACULTAD DE ODONTOLOGÍA
SECCIÓN DE POSGRADO

**TRATAMIENTO ORTOPÉDICO-ORTODÓNTICO DE UNA
MALOCLUSIÓN CLASE I POR BIRETRUSIÓN MAXILAR CON
EXTRACCIONES DE PRIMERAS PREMOLARES SUPERIORES Y
CANINOS INFERIORES**

**PRESENTADA POR
NAOMI NOEMÍ ARAKAKI CHINEN**

**ASESORA
ANA LAVADO TORRES**

**TRABAJO ACADÉMICO
PARA OPTAR EL TÍTULO DE SEGUNDA ESPECIALIDAD EN
ORTODONCIA Y ORTOPEDIA MAXILAR**

LIMA – PERÚ

2019



CC BY-NC-SA

Reconocimiento – No comercial – Compartir igual

El autor permite transformar (traducir, adaptar o compilar) a partir de esta obra con fines no comerciales, siempre y cuando se reconozca la autoría y las nuevas creaciones estén bajo una licencia con los mismos términos.

<http://creativecommons.org/licenses/by-nc-sa/4.0/>



SECCIÓN POSGRADO

**“TRATAMIENTO ORTOPÉDICO-ORTODÓNTICO DE UNA
MALOCLUSIÓN CLASE I POR BIRETRUSIÓN MAXILAR CON
EXTRACCIONES DE PRIMERAS PREMOLARES SUPERIORES Y
CANINOS INFERIORES”**

**TRABAJO ACADÉMICO PARA OPTAR
EL TÍTULO DE SEGUNDA ESPECIALIDAD EN ORTODONCIA Y ORTOPEDIA
MAXILAR**

**PRESENTADO POR LA CIRUJANO DENTISTA
NAOMI NOEMÍ ARAKAKI CHINEN**

**ASESORA:
DRA. ANA LAVADO TORRES**

LIMA-PERÚ

2019

ASESORA:

Dra. Esp.CD. Ana Cecilia Lavado Torres

AGRADECIMIENTO:

A mis padres, por todo su sacrificio y ser la motivación para superarme cada día.

A mis hermanos, con su apoyo logré llegar a la meta.

A mi asesora, por guiarme durante mis años como residente y por su desinteresada ayuda para la realización de este reporte de caso.

ÍNDICE

I. RESUMEN.....	5
II. INTRODUCCIÓN.....	7
III. OBJETIVOS.....	8
IV. REPORTE DE CASO.....	9
A. MARCO TEÓRICO.....	10
B. MATERIALES Y MÉTODOS.....	24
C. PLAN Y PROGRESO DE TRATAMIENTO.....	32
D. RESULTADOS DEL TRATAMIENTO.....	36
E. ÁREA DE SOBREIMPOSICIÓN.....	39
F. DISCUSIÓN.....	42
V. CONCLUSIONES.....	48
VI. BIBLIOGRAFÍA.....	50

RESUMEN

Se describe el tratamiento Ortopédico – Ortodéntico de una maloclusión de clase I por biretrusión maxilar con extracciones de primeras premolares superiores y caninos inferiores atendido en la Clínica Especializada de Odontología de la Universidad de San Martín de Porres durante el periodo Febrero 2011 - Mayo 2015.

Se realizaron exámenes auxiliares como radiografías panorámicas y cefalométricas, se tomaron modelos de estudios y fotografías clínicas extraorales e intraorales con la finalidad de realizar un buen diagnóstico y determinar el plan de tratamiento más adecuado para nuestro paciente.

Se describen los aparatos ortopédicos y ortodénticos utilizados con su respectiva mecánica y protocolos, se explica detalladamente el plan y progreso del tratamiento y finalmente se da a conocer los resultados conseguidos al final del tratamiento.

Palabras clave: Maloclusión, Ortopedia, Técnica de expansión palatina, Canino

ABSTRACT

This report describes the Orthopedic - Orthodontic treatment of a class I malocclusion by maxillary biretrusion with extractions of upper first premolars and lower canines treated at the Specialized Clinic Dentistry of the University of San Martín of Porres during the period February 2011 - May 2015

Auxiliary exams were performed as panoramic and cephalometric radiographs, study models and extraoral and intraoral clinical photographs were taken in order to make a good diagnosis and determine the most appropriate treatment plan for our patient.

The orthopedic and orthodontic appliances used with their respective mechanics and protocols are described, the treatment plan and progress is explained in detail, and finally the results obtained at the end of the treatment are announced.

Keywords: Malocclusion, Orthopedics, Palatal Expansion Technique, Cuspid

INTRODUCCIÓN

El presente reporte corresponde al **“Tratamiento Ortopédico – Ortodéntico de una maloclusión de clase I por biretrusión maxilar con extracciones de primeras premolares superiores y caninos inferiores”**, con la finalidad de mejorar la posición antero- posterior del maxilar superior y crear un ambiente más favorable para el crecimiento normal del maxilar, se inició el tratamiento ortopédico mediante la instalación de un Hyrax (expansión rápida del maxilar) ya que actúa a nivel de las suturas circunmaxilares y facilita el efecto ortopédico de la máscara facial. Con ello logramos aumentar el ángulo SNA, el ángulo de Landhe y el ángulo ANB, además se observó desplazamiento anterior del punto A, mejorando así la posición del maxilar superior. Simultáneamente se inició con el tratamiento ortodéntico, indicándose exodoncias de primeras premolares superiores y caninos inferiores.

Dentro de las extracciones atípicas, la más extraña es la extracción de caninos, ya que el canino es primordial cuando se evalúa la estética en la sonrisa y la función que cumple. La importancia de los caninos se destacó por la escuela gnatológica, para definir el concepto de "oclusión mutuamente protegida"^{1,2}. Por ello existe mucha controversia en cuanto a la extracción de la misma por la función que desempeña, sin embargo, existen situaciones específicas en donde se indican extracciones de caninos y éste caso clínico es una de ellas, basándonos en la futura condición periodontal de las piezas 33 y 43 (ectópicos, con ausencia de tabla vestibular) se planificó exodoncias de dichas piezas y piezas 14 y 24. Diversos estudios han demostrado que cuando se realiza un movimiento en paralelo de una pieza dentaria sin tabla cortical, se genera una dehiscencia ósea vestibular, y éstas a su vez pueden predisponer a la existencia de recesiones gingivales.³⁻⁵ Al finalizar el tratamiento, todos los objetivos previstos se han alcanzado, se mejoró la posición antero – posterior del maxilar superior, mejorando también la relación de los tejidos blandos, se eliminó la DAD severa, y finalmente se dejó con una oclusión funcionalmente balanceada.

OBJETIVOS

GENERALES:

- Dar a conocer los resultados del tratamiento Ortopédico – Ortodóntico de una maloclusión de clase I por biretrusión maxilar con exodoncias de primeras premolares superiores y caninos inferiores recobrando así la estética facial, la función y la salud periodontal del paciente.

ESPECÍFICOS:

- Realizar un buen diagnóstico y el mejor plan de tratamiento, evaluando las características del paciente: faciales, dentales y esqueléticas.
- Demostrar los cambios esqueléticos y dentales que se producen después del tratamiento ortopédico – ortodóntico.
- Obtener relaciones esqueléticas y dentales en armonía.
- Obtener una oclusión funcionalmente balanceada.

REPORTE DE CASO

***“TRATAMIENTO ORTOPÉDICO - ORTODÓNTICO
DE UNA MALOCLUSIÓN CLASE I POR
BIRETRUSIÓN MAXILAR CON EXTRACCIONES DE
PRIMERAS PREMOLARES SUPERIORES Y
CANINOS INFERIORES”***

A. MARCO TEORICO

1. MALOCLUSIÓN CLASE I

1.1 CARACTERÍSTICAS DE LA MALOCLUSION CLASE I

La maloclusión Clase I se caracteriza por una relación anteroposterior normal de los primeros molares permanentes: La cúspide mesiovestibular del primer molar permanente superior ocluye en el surco existente entre la cúspide mesiovestibular y distovestibular del primer molar inferior.⁶ La maloclusión consiste en malposiciones individuales de los dientes, alteraciones en las relaciones verticales (mordida abierta o mordida profunda), problemas transversales (mordida cruzada o mordida en tijera) o desviaciones antero - posterior de los incisivos.⁷⁻⁹

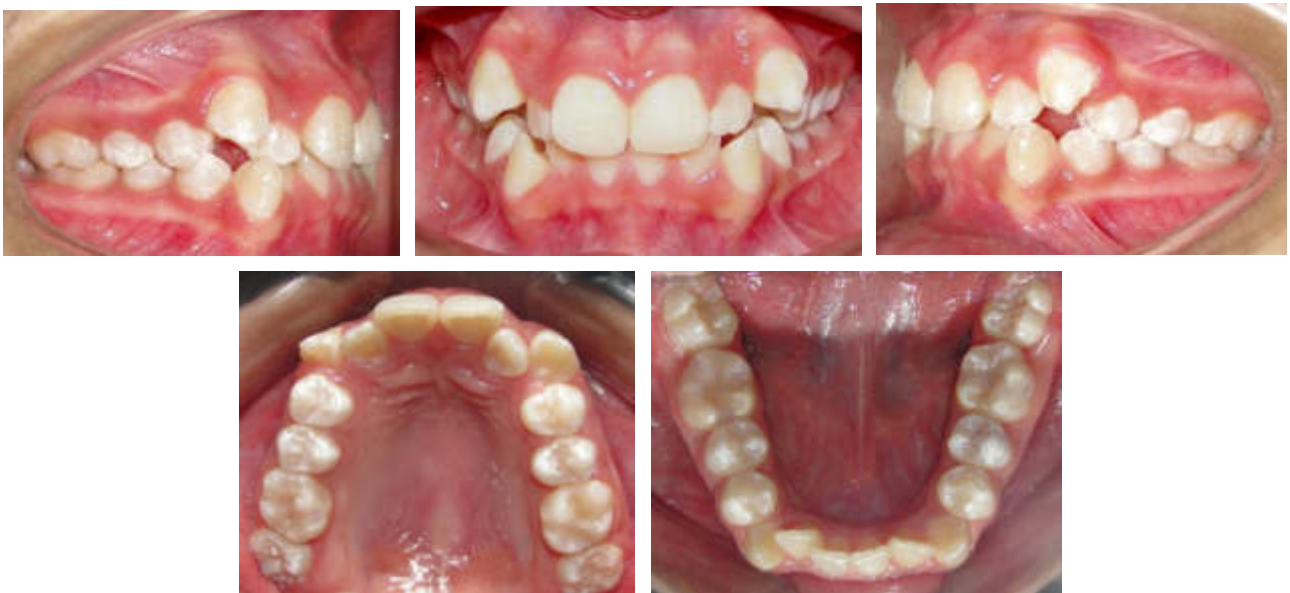

Figura 1: Características de la maloclusión clase I, las molares están en relación de clase I, sin embargo, pueden ocurrir problemas de espacio (apiñamiento dental), mal posiciones, mordida cruzadas.

Las maloclusiones de Clase I de origen dentario pueden presentar:

- Problemas transversales o verticales y problemas a nivel dentoalveolar.
- Anomalías volumétricas: DAD positivas y DAD negativas.
- Problemas en la erupción: transposiciones, impactaciones, mal posiciones, giroversiones, anquilosis, etc.
- Problemas en la posición e inclinación de los incisivos: protrusión o retrusión dentoalveolar, overjet aumentado y mordida cruzada anterior.⁷⁻⁹

Características Extraorales:

- Perfil (Ángulo de la convexidad facial de 165° a 175°)
- Tercio inferior proporcionado
- Mesofacial
- Buen sellado labial
- Equilibrio de la musculatura⁷⁻⁹

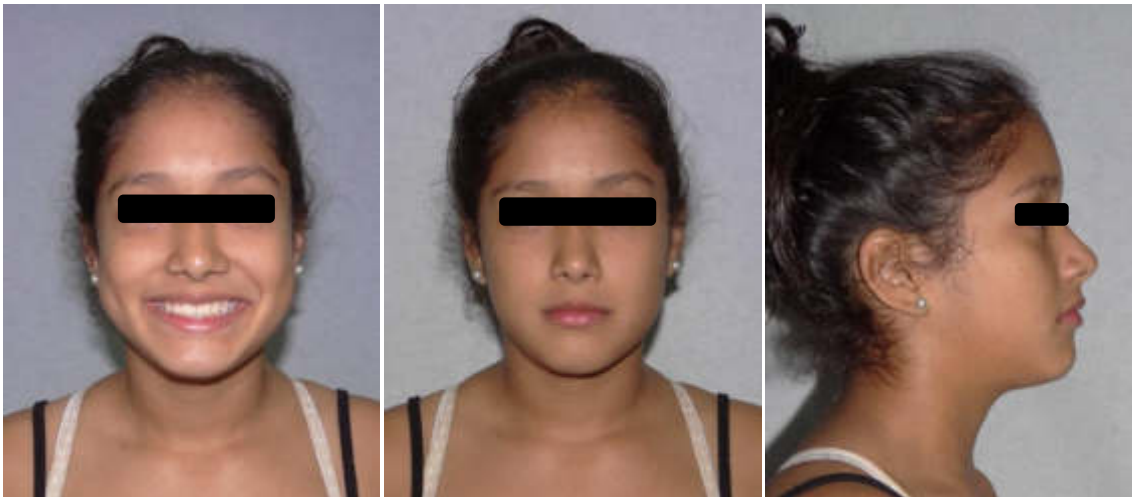

Figura 2: Características extraorales de maloclusión clase I perfil recto, buen sellado labial, tercio inferior proporcionado, equilibrio de la musculatura.

Relaciones esqueléticas en la maloclusión clase I

La maloclusión Clase I es aquella que se produce cuando la relación esquelética intermaxilar (maxilar superior e inferior) en el plano sagital ha tenido un crecimiento proporcionado en sentido anteroposterior.

Esqueléticamente podemos observar:

- Posición normal de los maxilares con respecto a la base de cráneo.
- Posición adelantada de ambos maxilares con respecto a la base de cráneo o llamada también biprotrusión maxilar.
- Posición de retrusión de ambos maxilares con respecto a la base de cráneo o llamada también biretrusión maxilar. ⁷⁻⁹

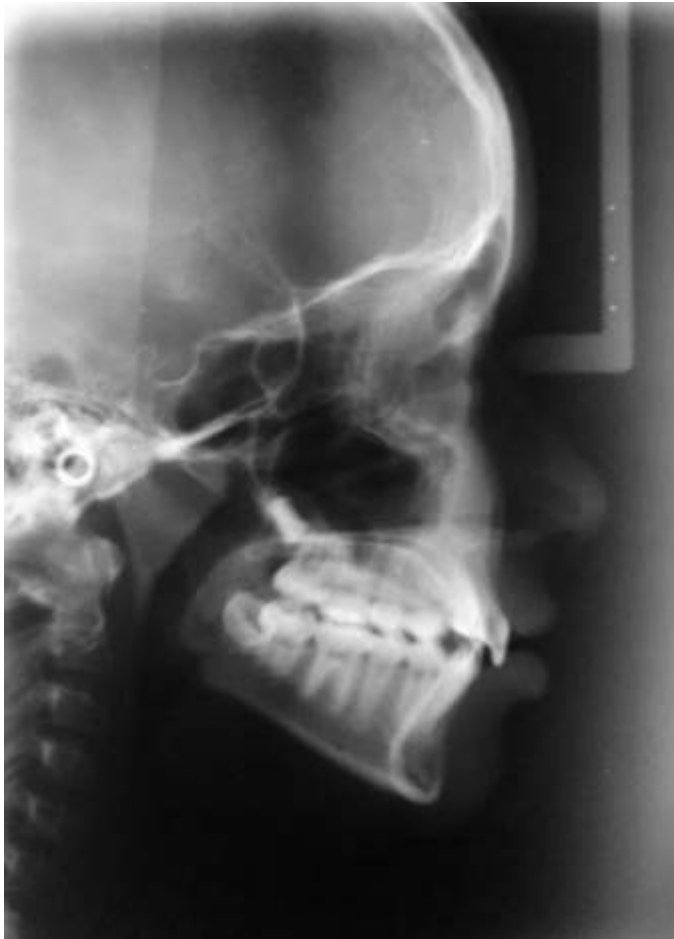

Figura 3: Paciente con patrón esquelético de clase I

1.2 ETIOLOGIA DE LA MALOCLUSIÓN CLASE I

Factores extrínsecos

- Hereditario
- Deformidades congénitas
- Medio ambiente
- Deficiencia nutricional
- Hábitos
- Postura
- Accidentes y traumatismos⁸

Factores intrínsecos

- Anomalías en número
- Anomalías de tamaño
- Anomalías de forma
- Frenillo labial
- Pérdida prematura de dientes deciduos
- Retención prolongada de dientes deciduos
- Erupción tardía de dientes permanentes
- Vía de erupción anormal
- Anquilosis
- Caries dentales
- Restauraciones inadecuadas⁸

1.3 TRATAMIENTO ORTOPÉDICO PARA LA RETRUSIÓN MAXILAR

Cuando el complejo craneofacial del paciente aún se encuentra en crecimiento y desarrollo, los ortopedistas, podemos redirigir o estimular el crecimiento óseo de las estructuras que forman parte del cráneo y el esqueleto facial. La finalidad es crear un ambiente más favorable para el crecimiento normal de los maxilares y eliminar la necesidad de una futura cirugía ortognática.¹⁰

El maxilar superior es de osificación intramembranosa, y por ello, responde a estímulos funcionales y ortopédicos. La terapia de la máscara facial de protracción fue descrito por primera vez hace más de un siglo, y desde finales de 1960 se ha utilizado cada vez con mayor frecuencia para la corrección de las retrusiones maxilares.^{11, 12}

Kambara¹³ en un estudio realizado en primates *Macaca irus* observó cambios en las suturas circunmaxilares y en la tuberosidad del maxilar como resultado de la tracción anterior del maxilar superior, así mismo se evidenció la apertura de las suturas, estiramiento de las fibras de tejido conectivo, nueva deposición ósea a lo largo de las fibras estiradas y la homeostasis del tejido que mantuvieron el ancho de las suturas.

La expansión rápida del maxilar es recomendada para el uso de fuerzas extraorales de protracción en el maxilar superior (figura 4 y figura 5), ya que altera el sistema suturas circunmaxilares y facilita el efecto ortopédico de la máscara facial.¹⁴⁻¹⁶ Existe evidencia en la literatura que la expansión rápida del maxilar por sí sola puede ser beneficioso en el tratamiento de maloclusión clase III. Oppenheim¹⁷ fue uno de los primeros en observar este fenómeno, y Haas^{14,15} informó que la expansión maxilar puede producir un movimiento ligeramente hacia delante del maxilar superior, puesto que desarticula el sistema de suturas circunmaxilares, favoreciendo así el efecto ortopédico de la máscara facial.

Durante la última década, numerosos estudios¹⁸⁻²⁵ han descrito los efectos generales del tratamiento mediante la expansión rápida del maxilar y la terapia con máscara facial de protracción (ERM/ MF); durante una sola fase de tratamiento, con una combinación de modificaciones esqueléticas y dentoalveolares.

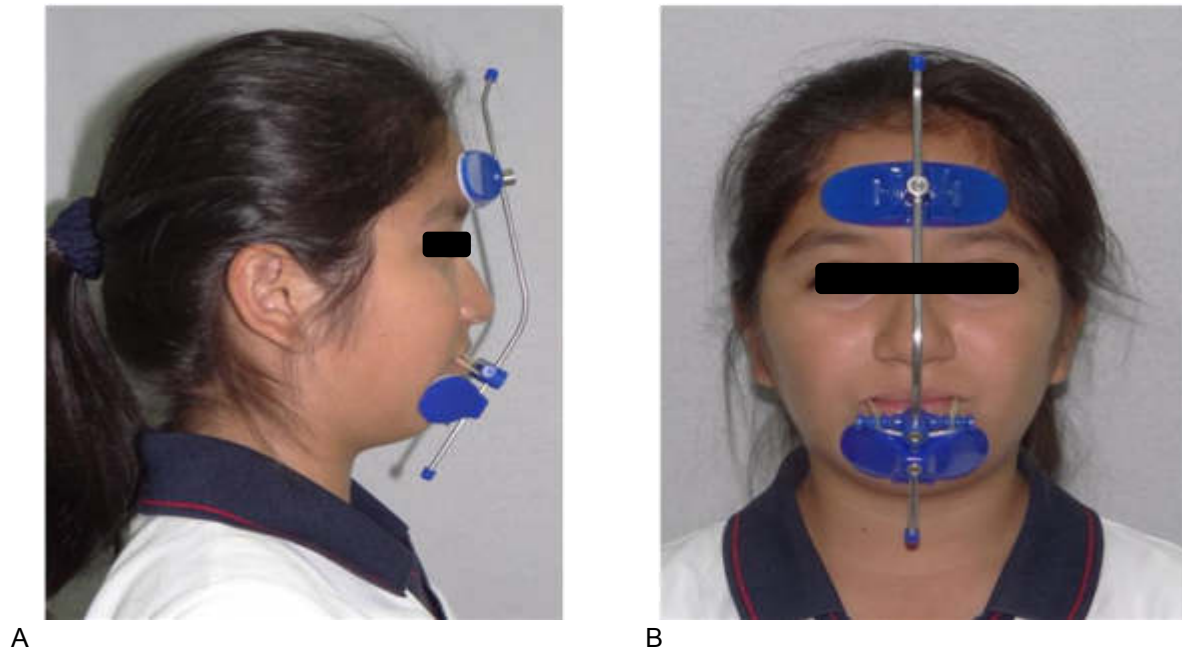


Figura 4: Máscara facial de acuerdo al diseño de Petit.

A, Vista lateral, B, Vista frontal. La máscara facial comprende: un apoyo frontal, vástago vertical, vástago horizontal para la tracción con elásticos, y una mentonera

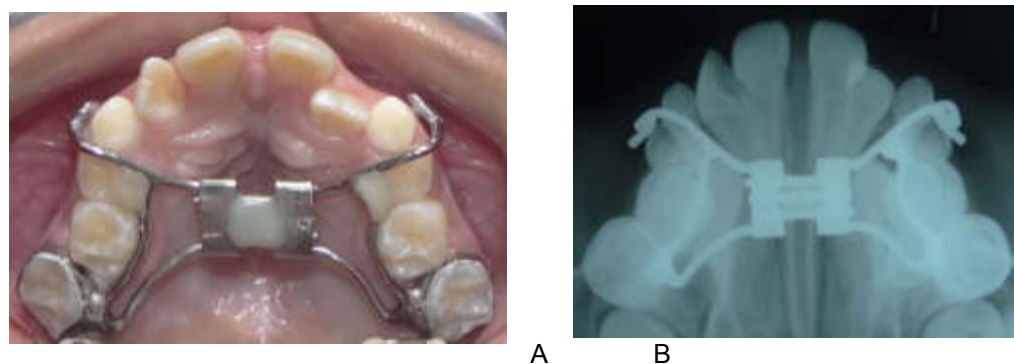


Figura 5

A, vista oclusal. B, radiografía oclusal. Expansor maxilar modificado con ganchos para permitir la tracción de la máscara facial.

1.4 TRATAMIENTO DE LA DISCREPANCIA ALVEOLO DENTARIA SEVERA

El propósito del tratamiento de ortodoncia incluye la estética, la función y la salud periodontal. Para alcanzar estos objetivos, a menudo es necesario extraer piezas dentarias. La necesidad de extraer dientes permanentes está representada por el hecho de que los maxilares no tienen espacio necesario para corregir los objetivos de tipo dental y esquelético detectados en el diagnóstico.^{26, 27}

1.4.1 PROCEDIMIENTOS PARA CREAR ESPACIOS:

1. **Protrusión**.- El movimiento dentario de protrusión genera 2mm de espacio en la arcada por cada 1mm de avance del incisivo inferior.
2. **Verticalización mesio-distal**.- Consiste en un enderezamiento de su eje mayor en el supuesto caso de hallarse en mesioinclinación. Se gana de 0.5mm a 1 mm por lado.
3. **Expansión- Disyunción**.- por cada milímetro de expansión posterior, el perímetro del arco aumenta 0.7mm.
4. **Desgaste interproximal (Stripping)**.- Se realiza en las caras proximales de las piezas dentarias. Permite obtener hasta 3mm de espacio por arcada.
5. **Extracciones**.- Cuando la cifra de la discrepancia alveolo dentaria exceda las posibilidades de los métodos conservadores se requerirá la creación del espacio mediante la extracción.

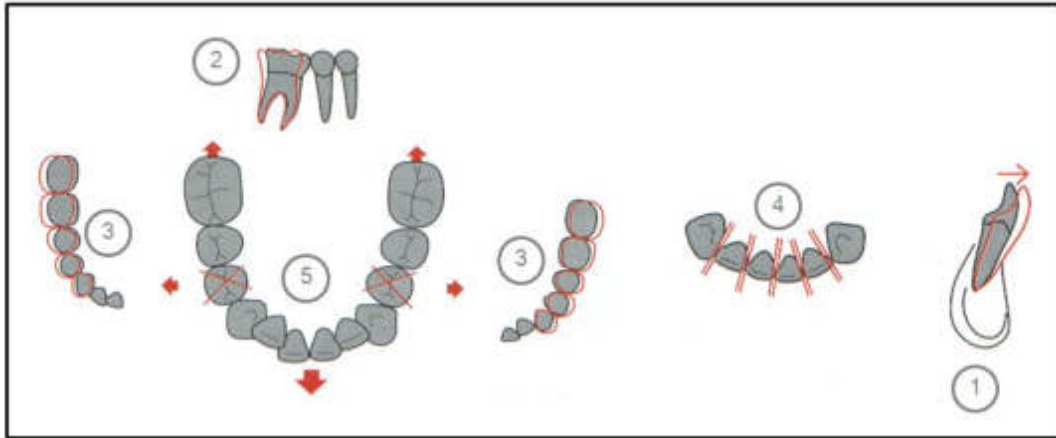


Figura 6

1.- Protrusión, 2.- Verticalización mesio-distal, 3.- Expansión, 4.- Stripping, 5.- Extracciones

1.4.1.1 TRATAMIENTOS CON EXTRACCIONES

A. OBJETIVOS:

- Eliminar discrepancia alveolo dentaria
- Llevar a las piezas dentro de sus bases óseas
- Aumentar la estabilidad de las arcadas dentales

B. INDICACIONES:

Apiñamiento de moderado a severo

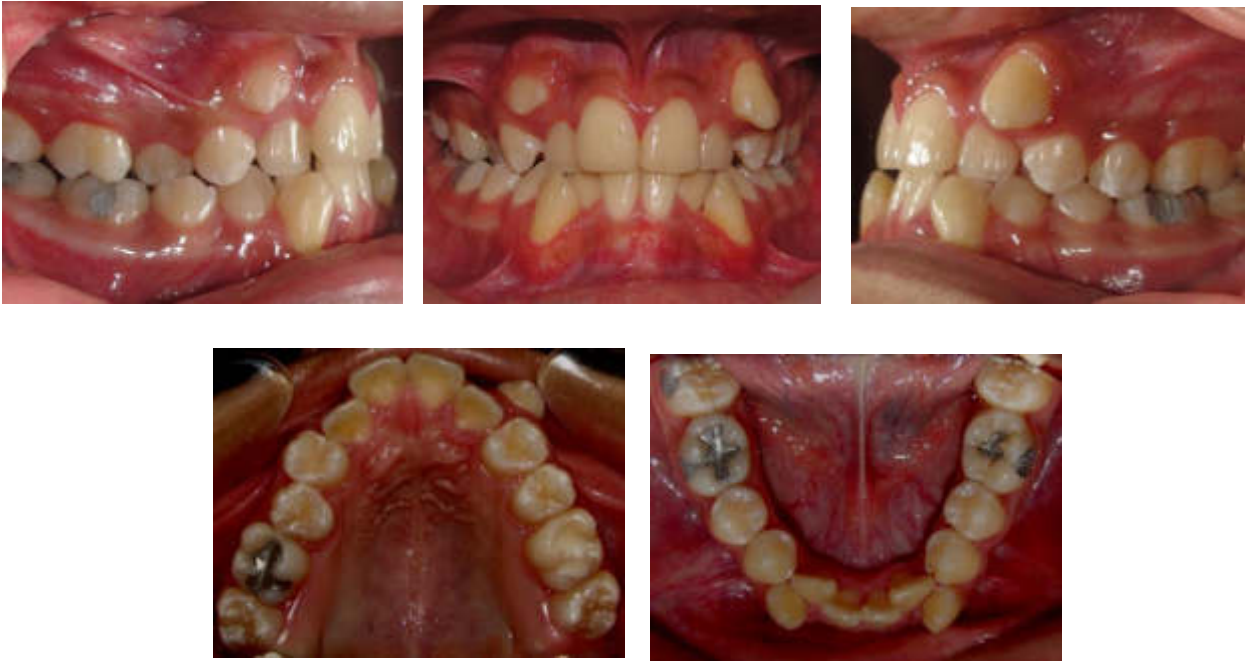

Figura 7: Apiñamiento mayor a 7mm.

Clasificación según Moyers²⁸

- i. LEVE (menos de 4mm)
- ii. MODERADO (4 a 7mm)
- iii. SEVERO (mayor de 7mm)

C. RAZONES PARA LA EXTRACCIÓN DE PIEZAS DENTALES

CALVIN CASE (1903)

Argumentó la necesidad de hacer extracciones cuando era necesario pues consideraba que, si bien era posible expandir los arcos dentarios para alinear y nivelar las piezas dentarias, la estética y la estabilidad a largo plazo estarían seriamente afectadas.^{29, 30, 31}

CHARLES TWEED (1930)

Quien trabajó bajo la tutela de Angle, observó los resultados de sus tratamientos sin exodoncias y observó dos cosas que pasaban en sus casos: Los perfiles de sus pacientes se están haciendo más protrusos, y sus casos estaban recidivando, y decidió tratar por segunda vez con extracciones de premolares, se extrajeron los primeros premolares superiores e inferiores. Notó que los resultados eran mucho más estables, produjo una gran revolución al modificar la técnica ortodóntica inicial; la nueva técnica se generalizó rápidamente, a final de los años cuarenta.^{29, 31, 32}

A comienzos de los años sesenta más de la mitad de los pacientes que tenían tratamiento de ortodoncia en los Estados Unidos se les había extraído algún diente, que por lo general, era el primer premolar permanente superior o inferior. Se aceptó que las extracciones no afectaban el crecimiento facial y que eran necesarias para alinear los dientes, corregir las discrepancias, y resolver los problemas de apiñamiento.

Debido a su posición anatómica y estratégica entre el bloque anterior (apiñamiento) y los bloques posteriores, (anclajes) se acordó que los primeros premolares representan los dientes de elección.^{29, 31, 32}

D. RAZONES PARA LA EXTRACCIÓN DE PRIMEROS PREMOLARES

- No compromete la estética de la sonrisa en el acabado de ortodoncia.
- Se encuentra próxima al problema, por lo general, el problema se encuentra en la región anterior de las arcadas dentarias, representado por el apiñamiento y/ o protrusión dental.
- Tiene tamaño suficiente para aliviar la discrepancia alveolo dentaria.
- Favorece la erupción del canino (extracciones seriadas)³

La extracción de los premolares es común en el tratamiento de ortodoncia que si optamos por extracciones de otros dientes ésta toma una connotación atípica. Dentro de las extracciones atípicas, la más extraña es la exodoncia de caninos.³

El canino cumple un rol importante tanto en estética como en función. En cuanto al aspecto funcional, la importancia de los caninos se destacó por la escuela gnatológica, para definir el concepto de "oclusión mutuamente protegida". En movimientos de lateralidad el canino debe desocluir a todos los dientes, tanto en el lado de trabajo como en el lado de balance.^{1,2}

1.5 SUSTITUCIÓN DE LA FUNCIÓN DEL CANINO POR EL PREMOLAR

Puede darse sin mayor problema en los siguientes casos:

1. Agenesia de los incisivos laterales superiores, los caninos sustituyen a los incisivos laterales. Como resultado, la mezialización de los caninos parece no ofrecer una lesión periodontal a largo plazo, o que afecte la ausencia del canino en la función canina.
2. Extracción de los incisivos laterales por anomalía de forma.
3. Caninos impactados
 - La posición del canino impactado tiene mal pronóstico
 - Cuando la tracción pone en riesgo los dientes adyacentes.
 - El ángulo formado por el eje longitudinal del canino en relación con la línea media (a mayor angulación , peor pronóstico, por lo tanto se indica exodoncia del canino, en vez de la tracción ortodóntica)
4. Caninos ectópicos con ausencia de tabla vestibular, los estudios han demostrado que cuando se realiza el movimiento paralelo de un diente sin tabla cortical, se crea una dehiscencia ósea vestibular, y éstas a su vez pueden predisponer a la existencia de recesiones gingivales. ^{3,33-39}

1.6 GUÍAS FUNCIONALES DE LA OCLUSIÓN

GUÍA CANINA

En el sector anterior, los caninos son los dientes más indicados para recibir las fuerzas horizontales durante los movimientos excéntricos. Son lo que tienen las raíces más largas, por lo tanto, tienen la mejor proporción raíz – corona. Por estar rodeados de hueso denso y compacto, son más fuertes y soportan mejor la carga que el hueso medular, el mismo que rodea a los dientes posteriores. Por ello cuando el maxilar inferior se desliza hacia los lados en un movimiento de laterotrusión, los caninos superiores e inferiores son los dientes indicados para recibir y disipar las fuerzas horizontales, además que desocluen los dientes posteriores. Cuando se da esta situación decimos que el paciente tiene una **guía canina**.^{40, 41}

De ahí el paradigma ideológico de desoclusión por los caninos - concepto funcional de referencia contemporánea.

FUNCIÓN EN GRUPO

Cuando tenemos ausencia de caninos, o éstos no se encuentran en una posición adecuada para recibir las fuerzas horizontales; en estos casos, son otros los dientes que reciben las fuerzas durante los movimientos excéntricos. La alternativa a la guía canina es la denominada **función en grupo**. Durante los movimientos de lateralidad, en el lado de trabajo existen múltiples contactos dentarios, además del contacto de los caninos, contacto de al menos dos o más pares de dientes antagonistas posteriores en el lado de trabajo produciéndose la desoclusión del resto de las piezas dentarias. La función en grupo puede ser cumplida por el canino, los premolares y, a veces la cúspide mesiovestibular del primer molar, contactos posteriores no son deseables, por estar más cerca al ATM.^{41, 42}

Bajo condiciones especiales, el canino puede dejar de ejercer función canina, por el cambio de posición en el arco dental o su extracción.^{3, 33-42}

B. MATERIALES Y MÉTODOS

CASO CLÍNICO

Se presenta a la Clínica Especializada de la Facultad de Odontología de la Universidad de San Martín de Porres un paciente de sexo masculino, de 14 años de edad. En aparente buen estado general. Donde el motivo de consulta que la madre refiere: " *MI HIJO NO SONRÍE, SUS COLMILLOS NO BAJAN*". No refiere ningún antecedente médico relevante.

Dentro del examen extraoral, se observa un paciente simétrico, mesofacial, hiperdivergente, que presenta un tercio inferior aumentado y un perfil recto.

Al examen clínico intraoral presentó: una dentición permanente, con relación molar derecha de clase I e izquierda de clase III al 15%, relación canina derecha no registrable (proyectada a una clase I) y una relación canina izquierda no registrable (proyectada a una de clase I). Línea media dentaria superior (LMDS) centrada con respecto a la línea media facial (LMF) y la línea media dentaria inferior (LMDI) centrada con respecto a la LMDS, un overjet de 1.5 mm, overbite de 2mm (22%) y una curva de Spee de 1mm, caninos superiores ectópicos, incisivos inferiores retroclinados y retruídos y mordidas cruzadas en las piezas 15/45, 12/43, 33/22.



Figura 8: Fotografías extraorales iniciales de frente, perfil y sonrisa

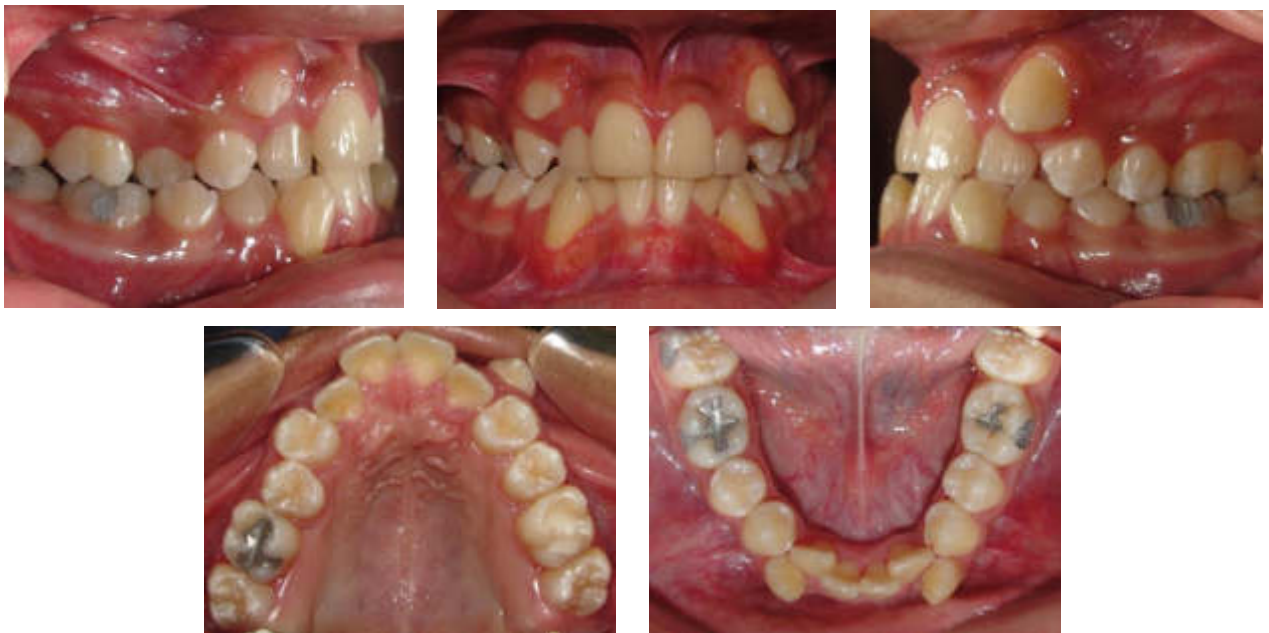

Figura 9: Fotografías intraorales muestran la relación molar derecha de clase I e izquierda de clase III al 15%, relación canina derecha e izquierda No Registrable proyectada a clase I.

Al análisis de los modelos de estudio observamos una forma de arco superior e inferior triangular y apiñado, al análisis de discrepancia dentaria presenta una discrepancia en el maxilar superior de -19 mm y en el maxilar inferior de - 18 mm. Según el análisis de Bolton, para el radio de 12 es de 90.4% mientras que en el radio de los 6 anteriores de 79.8%, indicándonos un exceso de tamaño dentario en los dientes inferiores en relación a los superiores. La distancia intercanina superior de 36 mm y la inferior de 24 mm, la distancia intermolar superior de 48 mm e inferior de 42 mm.

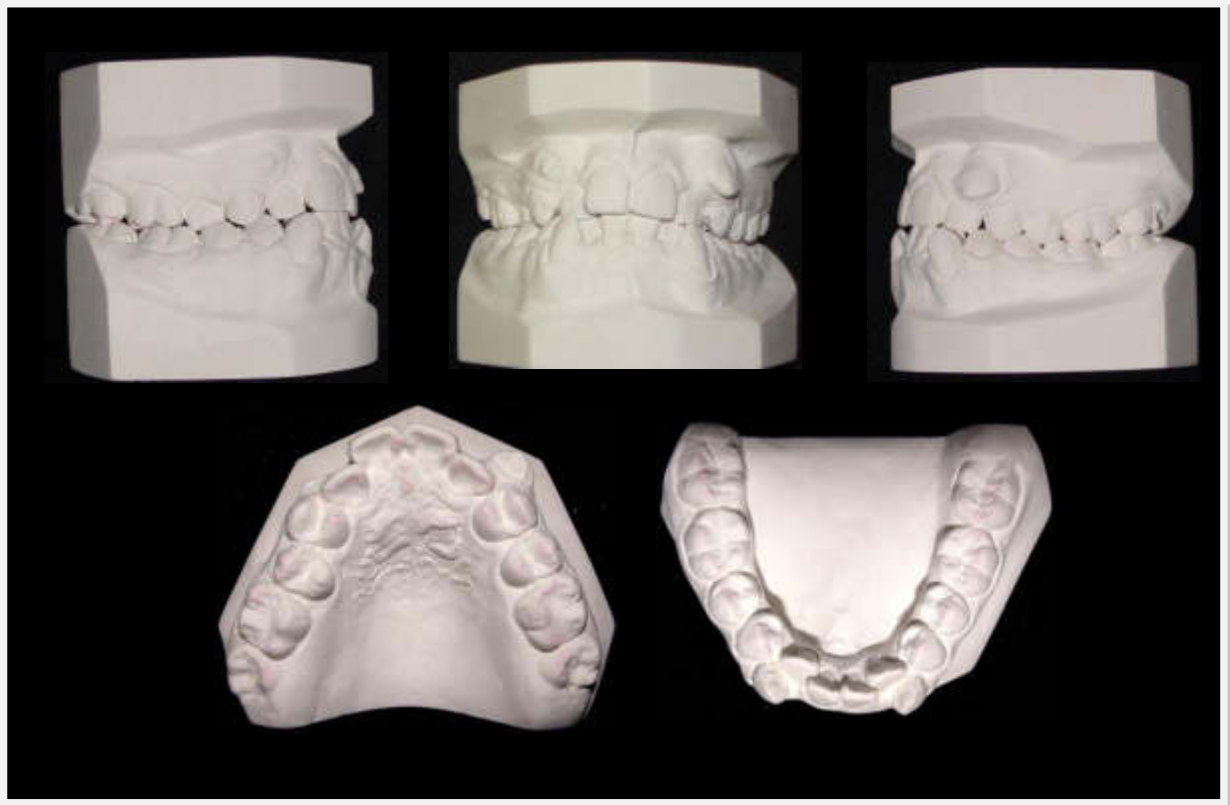

Figura 10: Fotografías iniciales de los Modelos de Estudio

La radiografía panorámica muestra estructuras óseas de características normales. Dentición presente: permanente, 32 piezas presentes, con 28 piezas erupcionadas. Piezas 18, 28, 38 y 48 se encuentran en evolución intraósea.

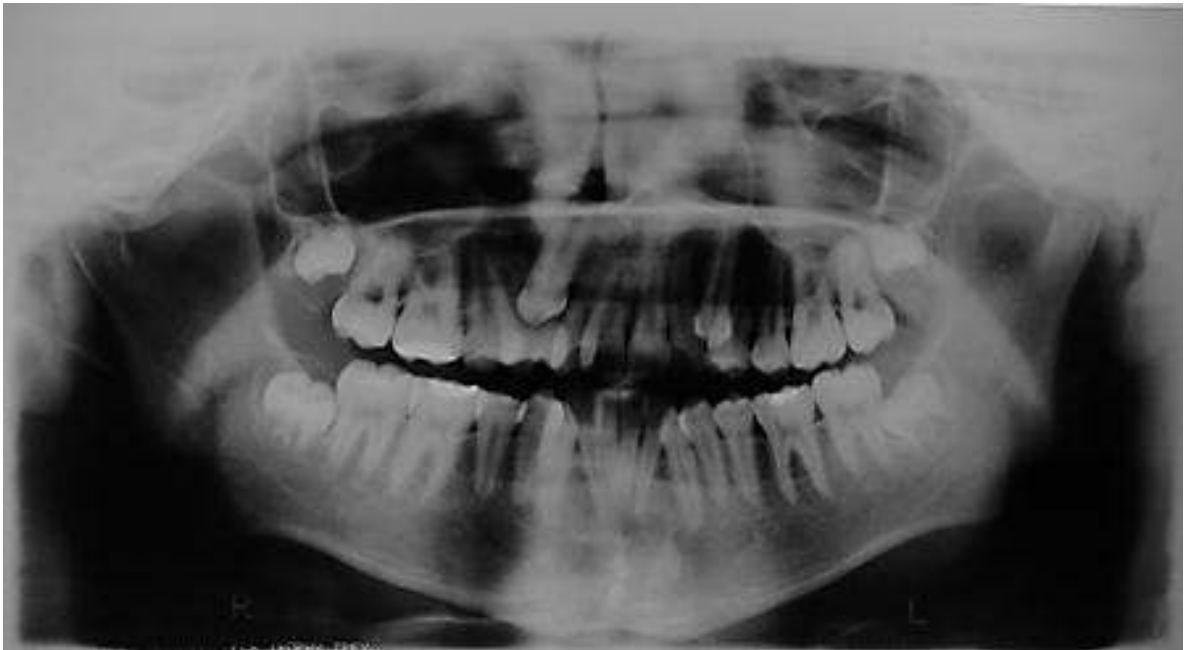

Figura 11: Radiografía panorámica inicial.

El análisis cefalométrico mostró dentro de los *CRITERIOS DENTALES*: incisivos inferiores retroclinados y retruídos. Dentro de *LOS CRITERIOS ESQUELÉTICOS*: Una clase I esquelética, con un patrón de crecimiento hiperdivergente y un tercio inferior aumentado. Dentro del *ESTADÍO DE MADURACIÓN VERTEBRAL CERVICAL*: *Cvs3* (estadio de vertebral cervical) se observan:

C-2	CONCAVIDADES EN BORDES INFERIORES
C-3	CONCAVIDADES EN BORDES INFERIORES, CUERPO RECTANGULAR
C-4	LA CONCAVIDAD SE ESTÁ DESARROLLANDO EN EL BORDE INFERIOR, CÓNICO EN LA PARTE SUPERIOR



Figura 12: Estadío vertebral cervical Cvs3

A, Estadío vertebral cervical Cvs3 (Angle Orthodontist), B, Estadío vertebral cervical Cvs3 del paciente

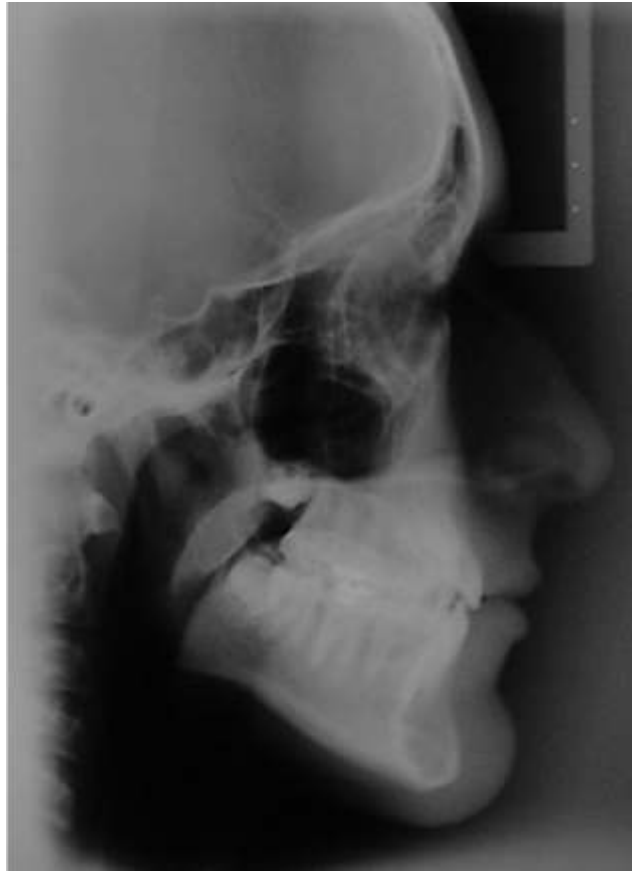

Figura 13: Cefalometría lateral inicial.

	FECHA	25-02-11	
	EDAD	14 años	
CRITERIOS DENTALES	NL	BC: 72 mm	
1 MX. A NA GRADOS	22°	20°	
1 MX. A NA mm	4 mm	2mm	
1 MD. A NB GRADOS	25°	19°	
1 MD. A NB mm	4 mm	2mm	
ANGULO INTERINCISAL	135°	138°	
1 MX. A SN. GRADOS	103°	100°	
1 MD. A PM. GRADOS	90°	85°	
1 MX. a APg. mm.	2.7mm	2mm	
1 MX. A PALATINO	116°	114°	
TEJIDOS BLANDOS			
ANGULO NASOLABIAL	90° a 110°	108°	
ANGULO MENTOLABIAL	120° + - 10°	125°	
LINEA E	SUPERIOR	(-) 2mm	- 8mm
	INFERIOR	0 mm	- 7mm
	EDAD	14 años	
CRITERIOS ESQUELETICOS NL			
SNA	82° +/- 2	78°	
SNB	80° +/- 2	77°	
ANB	2° +/- 2	1°	
CONVEXIDAD FACIAL	1mm +/- 2	0 mm	
WITTS	-1 mm +/- 2	-3 mm	
PORYECCIÓN USP	-3.9mm +/- 2.4	-5 mm	
Co -A	99.8 +/- 6	93 mm	
Co - Gn	132.3 +/- 6.8	126 mm	
DIFERENCIA MÁXILO-MANDIBULAR	32.5 +/-4	33 mm	
EJE Y	59.4°	64°	
GO - GN a SN	32° +/- 2	36°	
FMA	25°	28°	
ENA - ENP A FH	4°	3°	
Na - PG a FH	87.8°	85°	
ANGULO DE LANDHE	88°	85°	
SND	76°	74°	

OBJETIVOS DE TRATAMIENTO:

FACIAL:

- Mejorar el perfil facial del paciente
- Mejorar la relación de tejidos blandos.

DENTAL:

- Eliminar la discrepancia alveolo dentaria
- Mantener la relación molar derecha de clase I
- Conseguir relación molar izquierda de clase I
- Conseguir relación “canino – premolar” de clase I bilateral
- Corregir la posición e inclinación de los incisivos superiores e inferiores
- Corregir la mordida cruzada entre las piezas 15/45, 12/43, 33/22
- Mantener el overjet y overbite
- Mantener la curva de Spee

ESQUELETAL:

- Mantener el patrón esquelético
- Mejorar la posición antero – posterior del maxilar superior

FUNCIONAL:

- Conseguir función de grupo
- Conseguir una oclusión funcionalmente balanceada

C. PLAN Y PROGRESO DE TRATAMIENTO

La decisión para este paciente fue realizar un tratamiento ortopédico – ortodóntico, para ayudar al crecimiento antero posterior del maxilar superior, y a su vez, ir corrigiendo los problemas de tipo dentario.

En la primera fase, se optó por realizar un tratamiento ortopédico mediante la expansión rápida del maxilar en combinación con fuerzas de protracción para mejorar la posición antero – posterior del maxilar superior, es importante mencionar que nuestro paciente inició el tratamiento a los 14 años el cual no es la edad más indicada para iniciar el tratamiento por crecimiento a nivel de las suturas, sin embargo, se decidió por este tratamiento ya que un paciente en estadio CS3 aún presenta un crecimiento del 25% al 65%, lo cual aprovechamos para corregir la retrusión maxilar.

Se inició el tratamiento instalando un Hyrax para el maxilar superior. El protocolo de activación del Hyrax: una activación inicial de 1mm (4 activaciones), se indicó realizar ½ mm diario (¼ vuelta por la mañana y ¼ de vuelta por la noche) durante 7 días con la finalidad de lograr una desarticulación de las suturas circunmaxilares lo cual facilita la protracción maxilar.

Para la protracción del maxilar superior se utilizó una máscara facial de Petit por un lapso de 12 meses (14 horas al día). Durante este período se utilizó una secuencia de elásticos de fuerza creciente, hasta suministrar al complejo maxilar una fuerza ortopédica de 14 onzas.

- Inicio: Elásticos de 3/8", con una fuerza de 8 onzas por las dos primeras semanas 250 gr por lado.
- Intermedio: Elásticos 1/2", con una fuerza 14 onzas.
- Final: Elásticos 5/16", con una fuerza de 14 onzas.

La dirección de la tracción elástica fue hacia adelante y hacia abajo desde los ganchos del Hyrax unido a la barra transversal ajustable de la máscara facial, de modo que los elásticos no interfirieran con la función de los labios.

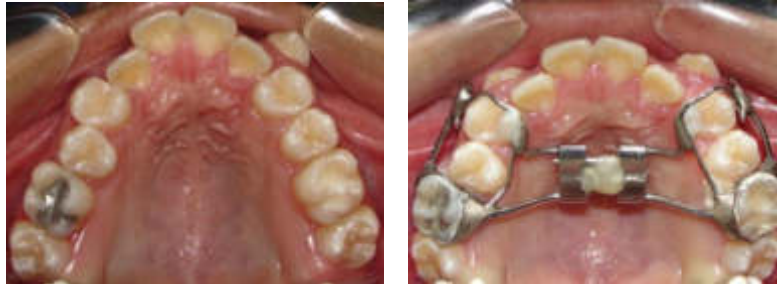

Figura 14: Fotografías intraorales, antes y después de la activación del Hyrax

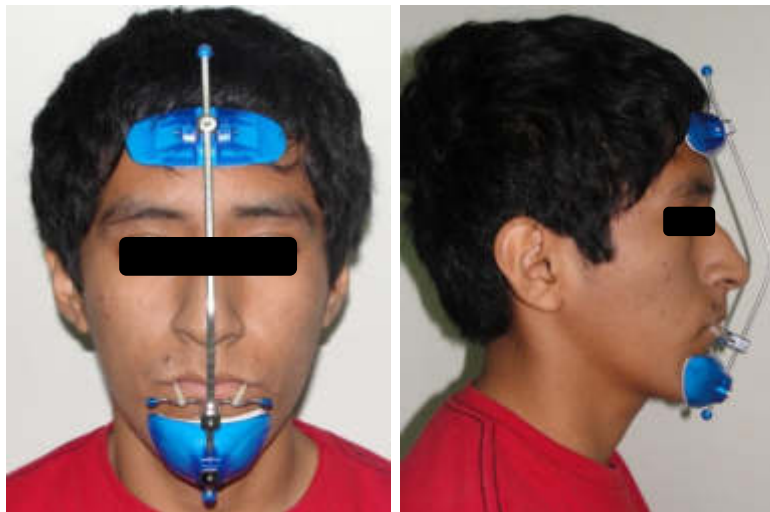


Figura 15: Fotografías extraorales iniciales, paciente con máscara facial de Petit

Para preservar los cambios obtenidos por la máscara facial se indicó su uso nocturno durante un periodo de 12 meses más, como dispositivo de retención.

Para el tratamiento Ortodóntico, se decidió extraer los primeros premolares superiores y caninos inferiores; con la finalidad de eliminar la discrepancia alveolo

dentaria severa, mejorar la forma de arco superior e inferior, conseguir relaciones “canino – premolar” de clase I, mejorar la posición e inclinación de incisivos superiores e inferiores , evitar futuras dehiscencias óseas y recesiones gingivales debido a que al examen clínico intraoral los caninos inferiores se encontraban ectópicos, con ausencia de tabla vestibular cortical; características clínicas de un periodonto fino.

Se inicia el tratamiento en el maxilar superior utilizando como unidad de anclaje el aparato de Hyrax que se utilizó para lograr la expansión rápida del maxilar, ya que el paciente continuaba el tratamiento ortopédico con la máscara de protracción, posteriormente se colocó aparatología preajustada con brackets de slot 0.022 "x 0.028"; en el maxilar superior, se cambió la unidad de anclaje por un doble arco (un arco por vestibular soldado con ganchos para continuar con la protracción del maxilar superior y un arco por palatino) soldado a bandas con tubos vestibulares triples, y un arco lingual soldado a bandas con tubos dobles convertibles. Se extrajeron las piezas 1.4, 2.4, 3.3 y 4.3.

Para la alineación y nivelación se instalaron secuencialmente arcos, iniciando con arcos de Nitinol 0.012", 0.014", 0.016" y 0.018" para el maxilar superior e inferior, para luego pasar a un arco de acero de 0.016", 0.018", luego un arco de acero 0.016 x 0.022" y finalmente arcos 0,018" x 0.025" para iniciar con el cierre de espacios.

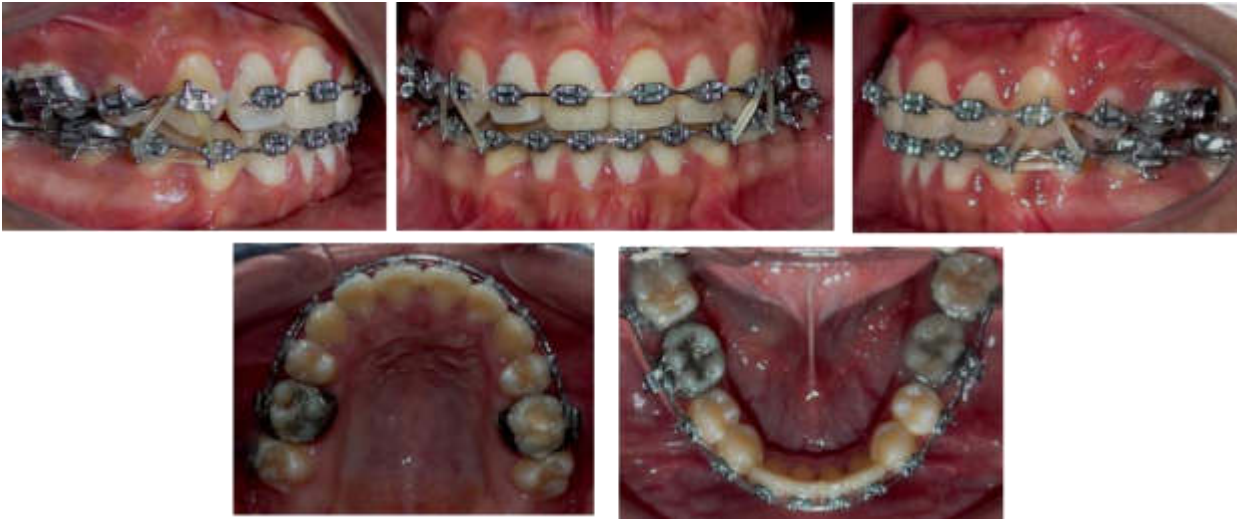

Figura 16: Progreso de tratamiento: Uso de elásticos intermaxilares de clase I.

En la etapa de acabado e intercuspidación del tratamiento, se indicó el uso de elásticos intermaxilares de clase I de 1/8" 6 onzas de clase I triangulares bilateral.

El tiempo de tratamiento total (Ortopedia y Ortodoncia) fue de 51 meses, 12 meses de tratamiento ortopédico activo, 12 meses como dispositivo de retención, y 36 meses de tratamiento ortodóntico. Es importante mencionar que se decidió empezar el tratamiento ortodóntico antes de finalizar el tratamiento ortopédico. Finalmente los objetivos planteados se lograron luego de retirar la aparatología fija, se le instaló al paciente retenedores removibles tipo circunferencial superior e inferior.

D. RESULTADO DEL TRATAMIENTO

En la evaluación final, todos los objetivos previstos se han alcanzado. Como se puede observar en el cuadro de evaluación cefalométrica, el ángulo 1 MX. A NA GRADOS varió de (20° a 24°) y la ubicación lineal de los incisivos superiores (1 MX. A NA mm en 1mm) de 2mm a 3mm, el ángulo 1 MD. A NB GRADOS varió de (19° a 24°), sin embargo estos cambios no fueron significativos para mejorar la biretrusión labial que presentaba el paciente, ya que al tener una discrepancia alveolo dentaria negativa severa de -19mm, lo que ocurrió fue una sustitución de piezas dentarias, por lo que no se refleja con una protrusión labial significativa, hay que agregar que la forma y tamaño de la nariz no favorece al perfil del paciente.

Con respecto a la posición antero posterior del maxilar superior, se observa un incremento de 2° del ángulo ANB (1° a 3°), ángulo SNA de 78° a 80° y el ángulo de Landhe de 85° a 87°.

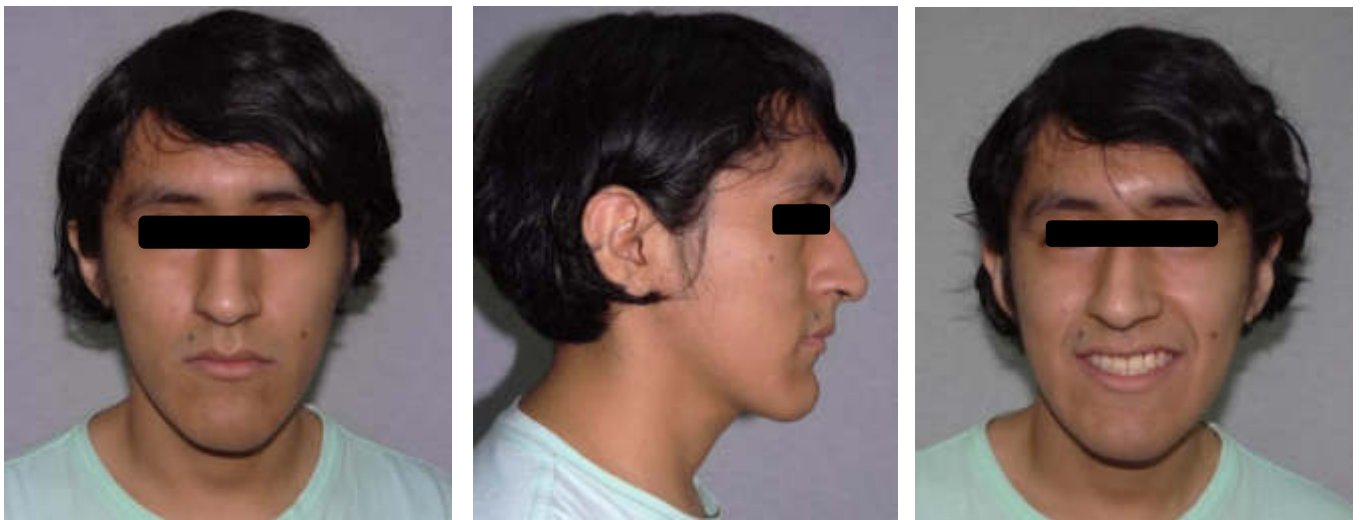

Figura 17: Fotografías extraorales post-tratamiento

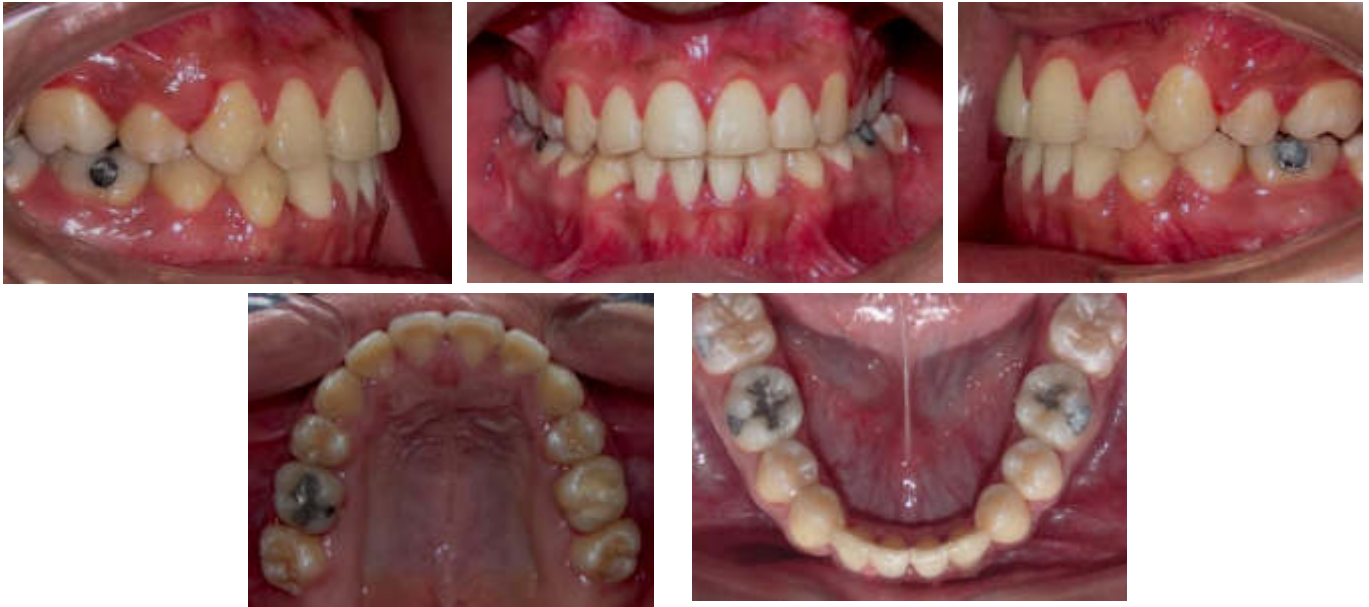

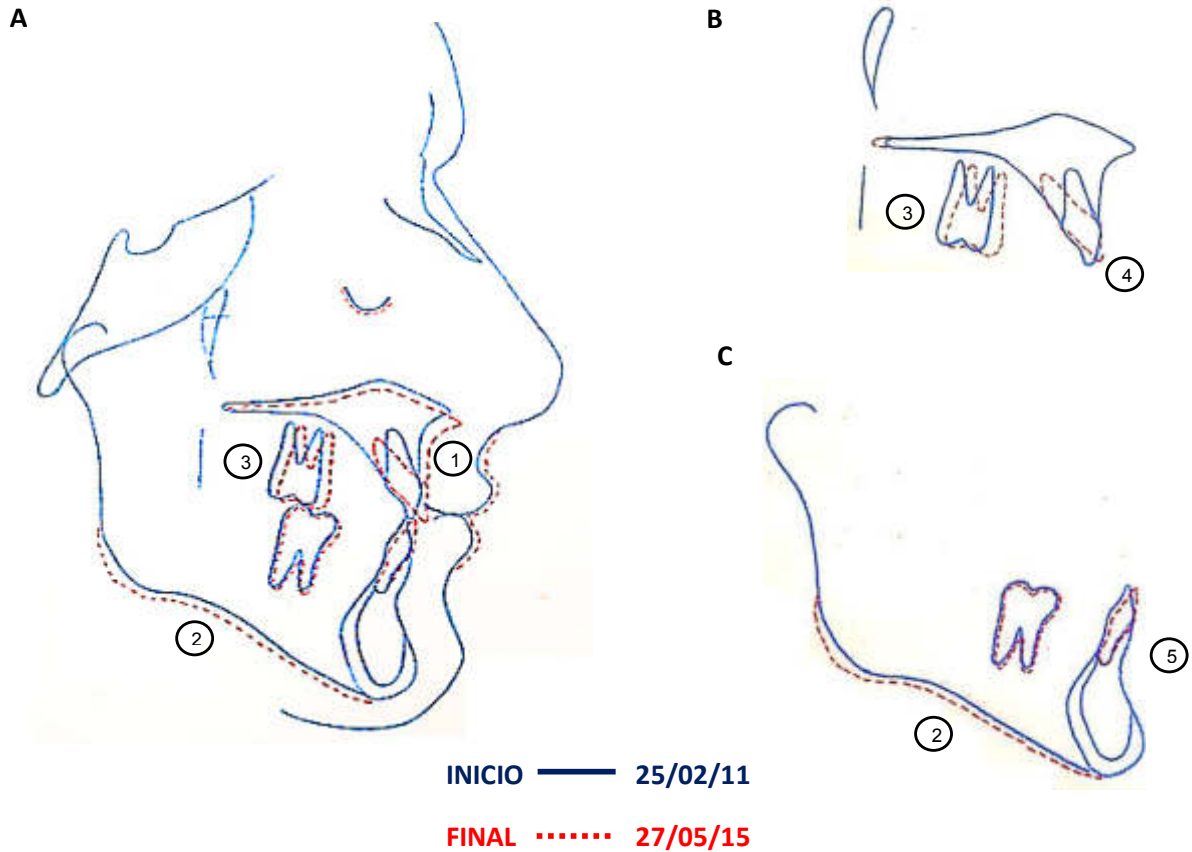
Figura 18: Fotografías intraorales post-tratamiento

Se logró mejorar la posición antero posterior del maxilar superior, se obtuvo una relación molar bilateral de clase I de Angle, relación canino – premolar de clase I bilateral, los incisivos superiores e inferiores mejoraron su inclinación, Finalmente se logró obtener una oclusión funcional, estable y libre de interferencias oclusales.

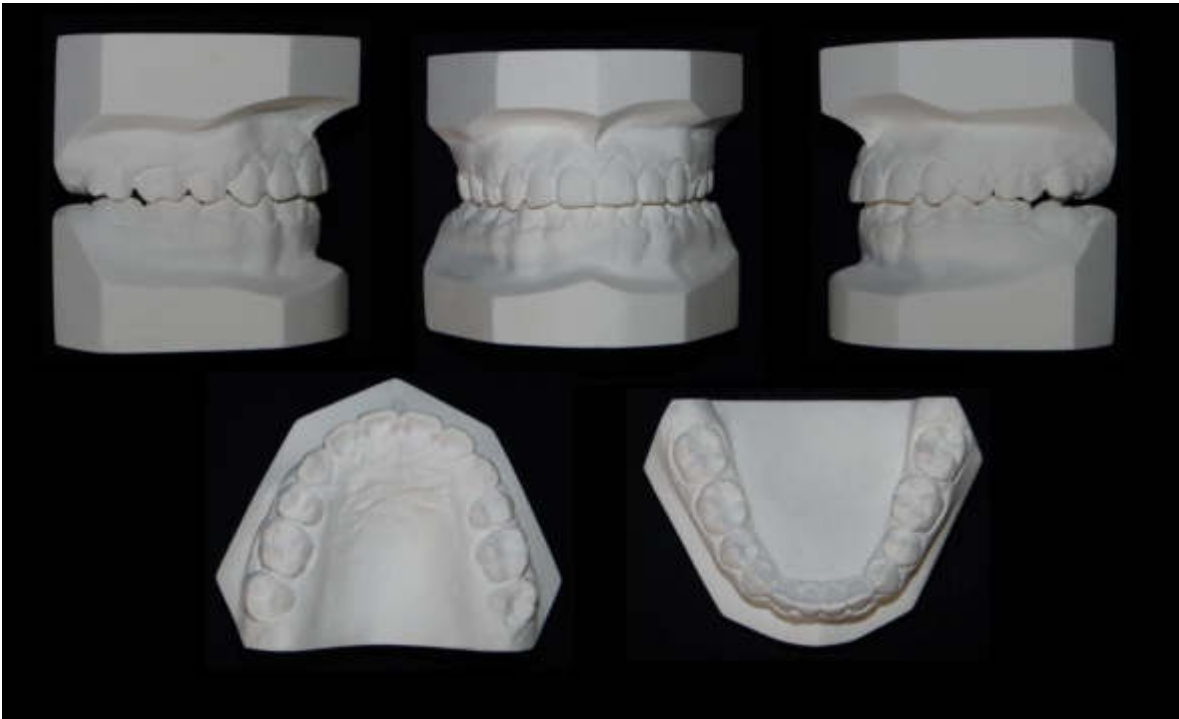

Figura 19: Fotografías Finales de modelos estudio

E. ÁREAS DE SOBREIMPOSICIÓN SOBRE: SILLA-NASION/ PALATAL/ SÍNFISIS



(A) Pretratamiento y postratamiento sobreimposición sobre SILLA-NASION de los trazados cefalométricos. (B) Sobreimposición palatal (C) Sobreimposición sobre sínfisis.

Al evaluar los cambios post tratamiento se observa:

1. Desplazamiento hacia abajo y hacia adelante del maxilar superior (mejorando la posición antero-posterior del maxilar superior)
2. Rotación horaria de la mandíbula.
3. Desplazamiento hacia delante de la molar superior (movimiento en conjunto con el maxilar superior).
4. Proclinación y protrusión de los incisivos superiores.
5. Proclinación de los incisivos inferiores.

CUADRO DE EVALUACION CEFALOMETRICA

		FECHA	25-02-11	06-09-13	27-05-15
		EDAD	14 años	17 años	19 años
CRITERIOS DENTALES		NL			
1 MX. A NA GRADOS		22°	20°	22°	24°
1 MX. A NA mm		4 mm	2mm	3mm	3mm
1 MD. A NB GRADOS		25°	19°	23°	24°
1 MD. A NB mm		4 mm	2mm	2mm	2mm
ANGULO INTERINCISAL		135°	138°	136°	134°
1 MX. A SN. GRADOS		103°	100°	102°	104°
1 MD. A PM. GRADOS		90°	85°	89°	90°
1 MX. a APg. mm.		2.7mm	2mm	2mm	2mm
1 MX. A PALATINO		116°	114°	116°	118°
TEJIDOS BLANDOS					
ANGULO NASOLABIAL		90° a 110°	108°	105°	103°
ANGULO MENTOLABIAL		120° + - 10°	125°	121°	120°
LINEA E	SUPERIOR	(-) 2mm	- 8mm	- 7mm	- 6mm
	INFERIOR	0 mm	- 7mm	- 6mm	- 5mm

CUADRO DE EVALUACION CEFALOMETRICA

	FECHA	25-02-11	06-09-13	27-05-15
	EDAD	14 años	17 años	19 años
CRITERIOS ESQUELETICOS	NL			
SNA	82° +/- 2	78°	80°	80°
SNB	80° +/- 2	77°	77°	77°
ANB	2° +/- 2	1°	3°	3°
CONVEXIDAD FACIAL	1mm +/-2	0 mm	1 mm	1 mm
WITTS	-1 mm +/-2	-3 mm	-2 mm	-2 mm
PROYECCIÓN USP	-3.9mm +/-2.4	-5 mm	-4 mm	-4 mm
Co - A	99.8 mm +/- 6	93 mm	94.5 mm	94.5 mm
Co - Gn	132.3 mm +/- 6.8	126 mm	126 mm	126 mm
DIFERENCIA MÁXILO-MANDIBULAR	32.5 mm +/- 4	33 mm	31.5 mm	31.5 mm
EJE Y	59.4°	64°	66°	66°
GO - GN a SN	32° +/- 2	36°	38°	38°
FMA	25°	28°	30°	30°
ENA - ENP A FH	4°	3°	4°	4°
Na - PG a FH	87.8°	85°	87°	87°
ANGULO DE LANDHE	88°	85°	87°	87°
SND	76°	74°	74°	74°
VIAS AEREAS				
SUPERIOR	15 - 20 mm	18mm	18mm	18mm
INFERIOR	11 - 14 mm	14mm	14mm	14mm

F. DISCUSIÓN

Los objetivos del tratamiento Ortopédico – Ortodóntico es, redirigir y/o modificar el crecimiento del paciente, proveer una mejor estética facial, mejorando también el desarrollo psicosocial del paciente, la oclusión funcionalmente balanceada, la salud periodontal y la estabilidad a largo plazo.

Se diagnosticó al paciente con maloclusión de clase I por biretrusión maxilar, por lo que se decidió realizar un tratamiento combinado de ortopedia maxilar (expansión rápida del maxilar y máscara facial de protracción) y ortodoncia (exodoncias de primeras premolares superiores y caninos inferiores). Nos encontramos frente a dos grandes interrogantes.

¿Se puede realizar tratamiento ortopédico mediante la ERM/MF para redirigir el crecimiento del maxilar superior en un paciente con maloclusión de clase I? La respuesta es SI.

Si bien la máscara facial es indicada en maloclusiones de clase III esqueléticas, existen también algunas excepciones para su indicación como lo evidenciamos en nuestro caso clínico, paciente con maloclusión clase I con tendencia a una maloclusión de clase III se decidió utilizar la máscara facial por las siguientes razones:

- Protracción esquelética del maxilar superior, esperando un avance de 1-3 mm, mejorando así la retrusión maxilar y la discrepancia entre ambos maxilares, en vista de que hallamos la única manera de adelantar el maxilar, se maximizó su efecto combinándolo con la terapia de expansión maxilar, ya que al afectar a todas las suturas circunmaxilares, desarticula el sistema sutural maxilar y aumenta por lo tanto el efecto ortopédico sobre el maxilar superior, por otro lado minimizar los efectos de rotación en la mandíbula.

- El maxilar superior sirve de guía a la mandíbula ya que le indica la dirección de crecimiento, por lo que al adelantar y expandir el maxilar, la mandíbula no verá restringido su crecimiento.
- Prevenir futuros problemas intermaxilares que nos lleven finalmente a una maloclusión de clase III, debido a que el paciente si bien se diagnosticó como maloclusión de clase I, presentaba tendencia a una maloclusión de clase III.
- Aprovechar el remanente de crecimiento aún presente en el paciente.
- Mejorar la estética facial, al adelantar el maxilar superior, se aumentaba el volumen de los pómulos, y a su vez mejora la posición del labio superior.
- Si después del uso de la máscara facial de protracción no se evidenciaban cambios esqueléticos a nivel del maxilar, debido a la edad del paciente, era probable que nos encontremos con ciertos efectos dentoalveolares como la proclinación y protrusión de los incisivos superiores, y si bien son efectos no deseados cuando se realiza una protracción, en nuestro caso clínico, nos favorecía ya que los incisivos se encontraban retroclinados y retruídos.

En casos clínicos como éste, en donde el paciente presenta una biretrusión maxilar (ángulo SNA 78° , Landhe de 85°), (ángulo SNB 77°). Se puede mejorar la posición del maxilar superior y la relación entre ambos maxilares (aumentando el ángulo ANB) mediante el uso de aparatos ortopédicos y controlar o minimizar los efectos en el maxilar inferior. Los efectos ortopédicos producidos por la expansión rápida del maxilar y la máscara facial de protracción fueron similares a los reportados por otros investigadores.¹⁵⁻²⁰

Los resultados de este caso clínico mostraron un adelantamiento del maxilar superior; al evidenciar cambios en los ángulos SNA (de 78° a 80°) y en el ángulo de Landhe (de 85° a 87°). El ángulo ANB mejoró de 1° a 3° .

Estos resultados coinciden con los de Ngan¹⁸ quienes evaluaron la respuesta del tratamiento con máscara facial y expansión maxilar reportando un aumento del ángulo SNA de 0.81° a 1.3° .

Por otra parte Nartallo²¹ encontró un aumento promedio del ángulo SNA de 2.35°, incremento del ángulo ANB de 3.66°, además un aumento en las mediciones lineales de la ENA (Espina Nasal Anterior) de 3.17mm y del punto A de 3.34mm.

Westwood et al²⁴ y Macdonald et al²² encontraron incrementos del ángulo SNA (de 1.6° y 2.6°) respectivamente.

La mayoría de estudios concuerdan que la máscara facial es eficaz para producir efectos de protracción en el maxilar superior, sin embargo, no sucede lo mismo con el maxilar inferior, ya que si bien se espera una disminución del ángulo SNB o una rotación horaria de la mandíbula, esto no siempre sucede.

Ramos⁴³ en su artículo publicado en la revista Dental Press evaluó los cambios post tratamiento del uso de la máscara facial y su estabilidad a largo plazo (10 años) y encontró un aumento del ángulo SNA de 2° cuando lo comparó el pre tratamiento (SNA 80°) vs. Post tratamiento (SNA 82°), cuando evaluó la estabilidad a largo plazo los valores obtenidos se mantuvieron (SNA 82°), sin embargo, cuando se evaluó la mandíbula, se observó que el ángulo SNB, también aumento en 0.5° cuando se comparó el pre tratamiento (SNB 79.5°) y post tratamiento (SNB 80°), mientras que cuando se evaluó la estabilidad a largo plazo encontró un aumento de 1° (SNB 81°).

Otro caso similar es el reportado por Mansuri⁴⁴, al evaluar los efectos de la expansión maxilar combinado con una terapia de máscara facial, en un niño de 9 años de edad encontró; aumento en el ángulo SNA de 6° después de la protracción del maxilar de 76.5° a 82.5°, además un aumento del ángulo SNB de 1° de 79.5° a 80.5°, el ángulo ANB también mejoró en 5° de -3° a 2°.

Por otra parte Gallagher⁴⁵ evaluó los efectos de la ERM/MFP en 22 niños caucásicos con una edad promedio de 9.8 años (5.6 a 13.3 años) y encontró un aumento del ángulo SNA de 1.3°, un aumento del ángulo MPA (S-N / Go-Gn) de 0.8°, mientras que no se mostraron cambios significativos en el ángulo SNB -0.2°.

Los estudios⁴³⁻⁴⁵ evaluaron los cambios esqueléticos después del uso de la máscara facial, mejorando el ángulo SNA en todos los casos, sin embargo en el maxilar

inferior no sucedió lo que se esperaba que era una disminución significativa del ángulo SNB y una rotación horaria de la mandíbula, más bien encontraron que el ángulo SNB aumentó en 0.5° y 1° , o disminuyó de forma ligera en -0.2° lo cual no fue significativo.

Basándonos en estas investigaciones y casos clínicos se decidió utilizar la máscara facial y combinarlo con la terapia de expansión, para maximizar los efectos de adelantamiento en el maxilar, mejorando de esta forma la posición y a su vez la relación intermaxilar (aumento el ángulo ANB) y finalmente la estética facial.

Con respecto a la edad ideal para empezar el tratamiento temprano la retrusión maxilar mediante la expansión rápida del maxilar y máscara facial de protracción; varios autores^{18-25,46-48} indican que la mejor edad de empezar el tratamiento ortopédico en pacientes con retrusión maxilar es durante la dentición decidua o dentición mixta temprana sobre todo cuando se realiza antes de los 7 años, ya que a edades tempranas las suturas circunmaxilares aún no se encuentran consolidadas, por lo que resulta más fácil estimular su crecimiento mediante ortopedia, además existe un mayor potencial de crecimiento que puede ser estimulado por la terapia ortopédica, y la posibilidad de que los efectos se mantengan en el tiempo son mayores.

Es importante mencionar que nuestro paciente al inicio del tratamiento tenía 14 años de edad, el cual no es la edad más indicada para iniciar el tratamiento ortopédico, sin embargo, se decidió por este tratamiento ya que un paciente en estadio CS3 aún presenta un crecimiento del 25% al 65%, lo cual aprovechamos para mejorar la posición del maxilar superior.⁴⁹

Por otro lado nos encontramos con una segunda interrogante. ¿Acaso la extracción de caninos pone en riesgo la oclusión funcional del paciente? La respuesta es NO, en casos específicos como éste, como lo indicamos en el marco teórico, la extracción de caninos es una alternativa de tratamiento.

En la literatura diversificada en la oclusión y su papel para el patrón funcional del sistema masticatorio dos conceptos se destacan:

1.- Guía canina, según lo descrito por D'Amico⁵⁰, quien señaló que en la trayectoria laterotrusiva mandibular se aprecia sólo el contacto del canino superior y del canino inferior del lado de trabajo, produciéndose la desoclusión del resto de las piezas dentarias.

2.- Función en grupo, según lo descrito por Beyron⁵¹, en movimiento de lateralidad además del contacto de los caninos, contacto de al menos dos o más pares de dientes antagonistas posteriores en el lado de trabajo produciéndose la desoclusión del resto de las piezas dentarias.

A menudo se afirma que la guía canina es la oclusión funcional óptima en la dentición natural. Y varios autores la han preconizado como esquema laterotrusivo de elección^{50, 52}. Algunos también creen firmemente que los ortodoncistas que NO establecen una guía canina pueden predisponer a los pacientes a desórdenes temporomandibulares.^{53, 54}

La evidencia de esta afirmación, sin embargo, es escasa. Weinberg⁵⁵ mostró que el 81% de una muestra con dentición natural no tratada tenía función de grupo, mientras que solo el 5% tenía una oclusión protegida por canino. Esto ha sido reforzado por otros investigadores.⁵⁶⁻⁶³ Curiosamente un estudio reciente sobre agenesia de incisivos laterales y el cierre de espacio, concluyeron que la sustitución de los primeros premolares por caninos no implica ningún riesgo de trastornos temporomandibulares a largo plazo.⁶⁴

Los niños pequeños (6-12 años) no tienen guía canina. Si los caninos fueran los únicos dientes que guían los movimientos de lateralidad, la naturaleza habría colocado estos dientes temprano en la boca. Es obvio que a la edad de 6 años, son las cúspides de las molares que guía la mandíbula lateralmente seguidamente por los premolares.⁶⁵

Schulyer⁴⁰, y otros defensores de la función de grupo observaron el desgaste oclusal como un cambio adaptativo compensatorio que distribuye la carga para crear una relación funcional normal.

Panek et al⁴¹ concluyeron que la guía canina era más común en pacientes jóvenes, mientras que la función en grupo era más común en pacientes adultos.

El ortodoncista debe comprender la posible combinación de ambos esquemas oclusales, ya que cada uno tiene sus ventajas, desventajas, indicaciones y contraindicaciones. En boca los caninos actuarán como primera línea para el control vertical. Si los caninos con el tiempo se desgastan el paciente entrará en función de grupo del lado del trabajo como un cambio adaptativo compensatorio que distribuye la carga para crear una relación funcional normal.

V. CONCLUSIONES

TRATAMIENTO ORTOPÉDICO – ORTODÓNTICO DE UNA MALOCCLUSIÓN DE CLASE I POR BIRETRUSIÓN MAXILAR CON EXTRACCIONES DE PRIMERAS PREMOLARES SUPERIORES Y CANINOS INFERIORES.

- El tratamiento ortopédico ideal es aquel que persigue los objetivos individuales, si bien la máscara facial es indicada en maloclusiones de clase III esqueléticas, es posible su indicación en maloclusiones de clase I, en pacientes borderline, que presentan una tendencia a una maloclusión de clase III, como en nuestro caso clínico, fue eficaz el uso combinando de la máscara facial y el expansión rápida del maxilar, ya que nos permitió lograr todos nuestros objetivos ortopédicos previstos.
 1. Desplazamiento hacia abajo y hacia adelante del maxilar superior (mejorando la posición antero-posterior del maxilar superior).
 2. Mejoró la relación intermaxilar ANB de 1° a 3° , manteniendo el patrón esquelético de clase I.
 3. Ligera rotación horaria de la mandíbula, pero manteniendo la posición de la mandíbula al inicio SNB 77° y final del tratamiento ortopédico SNB 77° .
 4. Mejoró el perfil facial y la relación de los tejidos blandos.
- Es importante la disposición del paciente para el uso de los dispositivos ortopédicos, que nos garanticen la efectividad del tratamiento.
- La extracción del canino permanente es una alternativa viable en la práctica ortodóntica, ya que si bien es una pieza importante desde el punto de vista estético y funcional, puede ser reemplazada sin mayor problema por los primeros premolares.

- La alternativa más favorable a la guía canina es la denominada función en grupo, y en caso de exodoncia de caninos, esta función la realizan los premolares.
- Existen indicaciones especiales para la exodoncia de caninos entre ellos: Caninos impactados con mal pronóstico para la tracción y caninos ectópicos con ausencia de tabla vestibular, en la cual no pueda efectuarse desplazamientos en paralelo y se pueda crear una futura dehiscencia ósea, y ésta a su vez pueda predisponer a la existencia de recesiones gingivales.
- La oclusión final del caso clínico demuestra que ni los objetivos estéticos ni los funcionales fueron alterados con la extracción de los caninos inferiores.

VI. BIBLIOGRAFIA

1. Pokorny PH, Wiens JP, Litvak H. Occlusion for fixed prosthodontics: A historical perspective of gnathological influence. *J Prosthet Dent*, 2008; 99: 299- 313.
2. Rinchuse DJ, Kandasamy S. Myths of orthodontic gnathology. *Am J Orthod Dentofacial Orthop*, 2009; 136: 322-330.
3. Silva Filho OG, Carvalho PM, Capelozza Filho I, Carvalho RM. Canine function performed by the premolar. *R Dental Press Ortodon Ortop Facial* 2006;11:32-40
4. Melsen B. Biological reaction of alveolar bone to orthodontic tooth movement. *Angle Orthod*. 1999;69(2):151–8
5. Leung CC, Palomo L, Griffith R, Hans MG. Accuracy and reliability of cone-beam computed tomography for measuring alveolar bone height and detecting bony dehiscences and fenestrations. *Am J Orthod Dentofacial Orthop*. 2010 Apr;137(4):109–19
6. Angle E. Classification of malocclusion. *Dental Cosmos* 1899; 41:248-264
7. Canut, J.A. *Ortodoncia Clínica*. 1ª. ed. Barcelona: Masson-Salvat Odontología; 1992
8. Proffit, WR . *ortodoncia contemporánea* . 4ª ed St Louis, Mo: Mosby, 2007:689-707
9. Menéndez L. clasificación de la maloclusión según Angle en el Perú. *Odontología Sanmarquina*. 1998: 2(1)
10. Graber TM, Rakosi T, Petrovic AG. *Ortopedia dentofacial con aparatos funcionales* Segunda edición Ed Harcourt Brace. España 1998
11. Delaire, J. Confection du masque orthopédique. *Rev Stomat Paris*. 1971;72:579–584
12. Petit H. Adaptation following accelerated facial mask therapy in clinical alteration of the growing face. In: McNamara JA Jr, Ribbens KA, Howe RP, eds. *Monograph 14, Craniofacial Growth Series*. Ann Arbor MI: University of Michigan Center for Human Growth and Development: 1983

13. Kambara T. Dentofacial changes produced by extraoral forward force in the *Macaca irus*. *Am J Orthod* 1977;71:249-76
14. Haas AJ. Treatment of maxillary deficiency by opening the midpalatal suture. *Angle Orthod* 1965;65:200-17
15. Haas AJ. Palatal expansion: just the beginning of dentofacial orthopedics. *Am J Orthod* 1970;57:219-55
16. McNamara, JA Jr and Brudon, WL. Orthodontic and orthopedic treatment in the mixed dentition. Ann Arbor. Needham Press. Mich; 1993
17. Oppenheim, A. A possibility for physiologic orthodontic movement. *Am J Orthod Oral Surg.* 1944; 30: 345–368
18. Ngan, P, Hagg, U, Yiu, C, and Wei, H. Treatment response and long-term dentofacial adaptations to maxillary expansion and protraction. *Sem Orthod.* 1997; 3: 255–264
19. Ngan, P. Early treatment of Class III malocclusion: is it worth the burden? *Am J Orthod Dentofacial Orthop.* 2006; 129(4):82-5
20. Williams, MD, Sarver, DM, Sadowsky, PL, and Bradley, E. Combined rapid maxillary expansion and protraction facemask in the treatment of Class III malocclusion in growing children: a prospective study. *Sem Orthod.* 1997; 3:265–274
21. Nartallo-Turley PE, Turley PK. Cephalometric effects of combined palatal expansion and facemask therapy on Class III malocclusion. *Angle Orthod.* 1998; 68: 217–224
22. Macdonald KE, Kapust AJ, Turley PK. Cephalometric changes after correction of Class III malocclusion with maxillary expansion/facemask therapy. *Am J Orthod Dentofacial Orthop.* 1999; 116: 13–24
23. Saadia M, Torres E. Sagittal changes after maxillary protraction with expansion in Class III patients in the primary, mixed, and late mixed dentitions: a longitudinal retrospective study. *Am J Orthod Dentofacial Orthop.* 2000; 117: 669–680
24. Westwood PV, McNamara JA Jr, Baccetti T, Franchi L, Sarver DM. Long-term effects of Class III treatment with rapid maxillary expansion and facemask

- therapy followed by fixed appliances. *Am J Orthod Dentofacial Orthop* 2003;123:306-20
25. Baccetti T, McGill JS, Franchi L, McNamara JA Jr, Tollaro I. Skeletal effects of early treatment of Class III malocclusion with maxillary expansion and face-mask therapy. *Am J Orthod Dentofacial Orthop* 1998;113:333-43
 26. Van der Linden, FPGM. Theoretical and practical aspects of crowding in the human dentition. *J Am Dent Assoc.* 1974; 89: 139–153
 27. Angle, E.H. Treatment of malocclusion of the teeth: Angle's system. 7th ed. S. S. White, Philadelphia; 1907
 28. Moyers Re. Analysis of dentition and occlusion. In: Moyers RE. Editor Handbook of orthodontics. 4th ed. Chicago: Year Book Medical Publishers; 1988; 235-40
 29. Wahl N. Orthodontics in 3 millenia. Chapter 6: More early 20th-century appliances and the extraction controversy *Am J Orthod Dentofacial Orthop* 2005; 128(6): 795-800
 30. Case, S.C. The question of extraction in orthodontia. *Am J Orthod Dentofacial Orthop.* 1964; 50: 660–691
 31. Dewel BF. The Case-Dewey-Cryer extraction debate. *Am J Orthod* 1964;50:862-5.
 32. Tweed, C.H. Why I extract teeth in the treatment of certain types of malocclusions. *Alpha Omegan.* 1952; 46: 93–104
 33. Furquim L, Suguino R, Sabio S. Integração Ortodontia- Dentística no tratamento da agenesia bilateral dos incisivos laterais superiores: relato de um caso clínico. *Rev Dental Press Ortodon Ortop Facial* 1997 2(5) 10-33
 34. Tuverson D. Orthodontic treatment using canines in place of missing maxillary lateral incisors. *Am J Orthod* 1970 ;58 (2): 109-127.
 35. Woodworth D, Sinclair P , Alexander R. Bilateral congenital absence of maxillary lateral incisor: a craniofacial and dental cast analysis. *Am J Orthod* 1985 ;87 (4):280-293.

36. Norquist G, Mcneill R. Orthodontics vs. restorative treatment of congenitally absent lateral incisors: long term periodontal and occlusal evaluation. *J Periodontol* 1975; 46 (3): 139-143.
37. Parker W. Root resorption: long-term outcome. *Am J Orthod* 1997; 112(2):119-123.
38. Silva F, Filho O, Fugio N, Capelozza F, Cavassan, A. Irrupção ectópica dos caninos permanentes superiores: soluções terapêuticas. *Ortodontia* 1994;. 27 (3): 50-66.
39. Ericson S, Kurol J. Resorption of maxillary lateral incisors caused by ectopic eruption of the canines. A clinical and radiographic analysis o predisposing factors. *Am J Orthod Dentofacial Orthop.* 1988;94:503-1 3
40. Schyuler CH. The function and importance of incisal guidance in oral rehabilitation. *J Prosthet Dent* 2001;86:219-32.
41. Panek H, Matthews-Brzozowska T, Nowakowska D, Panek B, Bielicki G, Makacewicz S, et al. Dynamic Occlusion in natural permanent dentition. *Quintessence Int* 2008;39:337-42.
42. Standlee JP. Stress transfer to mandibule during anterior guidance and group function at centric movements. *J Prosthet Dent* 1979; 41(1): 35-39.
43. Ramos AL. Class III treatment using facial mask: stability after 10 years. *Dental Press J Orthod.* 2014;19(5):123-35.
44. Mansuri M, Singh VP. Treatment of class III Malocclusion with maxillary expansion and face-mask therapy: A case report. *Janaki Medical College Journal of Medical Sciences* 2014; 2(1):59-63.
45. Gallagher, RW, Miranda, F, and Buschang, PH. Maxillary protraction: treatment and posttreatment effects. *Am J Orthod Dentofacial Orthop.* 1998; 113: 612–619
46. Baccetti T, McGill JS, Franchi L, McNamara JA Jr, Tollaro I. Skeletal effects of early treatment of Class III malocclusion with maxillary expansion and face-mask therapy. *Am J Orthod Dentofacial Orthop* 1998;113:333-43.

47. Masucci C, Franchi L, Defraia E, Mucedero M, Cozza P, Baccetti T. Stability of rapid maxillary expansion and facemask therapy: a long-term controlled study. *Am J Orthod Dentofacial Orthop.* 2011; 140: 493–500.
48. Ngan P. Early timely treatment of Class III malocclusion. *Semin Orthod.* 2005; 11:140-145
49. Baccetti T, Franchi L, McNamara JA. The cervical vertebrae maturation (CVM) method for the assessment of optimal treatment timing in dentofacial orthopedics. *Semin Orthod.* 2005;11:119–12
50. D'Amico, A. Functional occlusion of the natural teeth of man. *J Prosthet Dent* 1961. 11: 899–915
51. Beyron, HL. Occlusal changes in adult dentition. *J Am Dent Assoc.* 1954; 48: 674–686
52. Thornton, L. J. Anterior guidance: group function/canine guidance. A literature review. *J Prosthet Dent* 1990. 64:479–482
53. Roth, R.H. The maintenance system and occlusal dynamics. *Dent Clin North Am.* 1976; 20: 761–788
54. Cordray, F.E. Centric relation treatment and articulator mountings in orthodontics. *Angle Orthod.* 1996; 66: 153–158
55. Weinberg, L.A. The prevalence of tooth contact in eccentric movements of the jaw: its clinical implications. *J Am Dent Assoc.* 1961; 62: 402–40.
56. Mohlin, B., Axelsson, S., Paulin, G., Pietila, T., Bondemark, L., Brattstrom, V. et al. TMD in relation to malocclusion and orthodontic treatment. *Angle Orthod.* 2007; 77: 542–548
57. Koyano, K., Tsukiyama, Y., and Kuwatsuru, R. Rehabilitation of occlusion—science or art?. *J Oral Rehabil.* 2012; 39: 513–521
58. Crawford, S.D. Condylar axis position, as determined by the occlusion and measured by the CPI instrument, and signs and symptoms of temporomandibular dysfunction. *Angle Orthod.* 1999; 69: 103–115
59. Yuodelis, R.A. and Mann, W.V. Jr. The prevalence and possible role of nonworking contacts in periodontal disease. *Periodontics.* 1965; 3: 219–223

60. Ingervall, B. Inclination of and type of tooth contacts on functional and non-functional sides in children and adults with normal occlusion. *Fortschr Kieferorthop.* 1983; 44: 39–42
61. Ingervall, B. Tooth contacts on the functional and nonfunctional side in children and young adults. *Arch Oral Biol.* 1972; 17: 191–200
62. Sadowsky, C. and Polson, A.M. Temporomandibular disorders and functional occlusion after orthodontic treatment: results of two long-term studies. *Am J Orthod.* 1984; 86: 386–390
63. Clark, J.R. and Evans, R.D. Functional occlusion: I. A review. *J Orthod.* 2001; 28: 76–81
64. Rosa, M., Lucchi, P., Ferrari, S., Zachrisson, B.U., and Caprioglio, A. Congenitally missing maxillary lateral incisors: long-term periodontal and functional evaluation after orthodontic space closure with first premolar intrusion and canine extrusion. *Am J Orthod Dentofacial Orthop.* 2016; 149: 339–348
65. Claude Rufenachi R. *Fundamentals of esthetics. Chapter physiology of occlusion.* Illinois: Quintessence publishing Co, 1990. p. 155.