



**FACULTAD DE MEDICINA HUMANA
SECCIÓN DE POSGRADO**

**ROTURA HEPÁTICA EN PREECLAMPSIA SEVERA
INSTITUTO NACIONAL MATERNO PERINATAL 2006-2015**

**PRESENTADA POR
JUAN ALEJANDRO DIAZ VILLAR**

**ASESOR
ZOEL HUATUCO COLLANTES**

TESIS

**PARA OPTAR EL GRADO ACADÉMICO DE MAESTRA EN MEDICINA
CON MENCIÓN EN ENDOCRINOLOGÍA**

**LIMA – PERÚ
2017**



Reconocimiento - No comercial - Compartir igual

CC BY-NC-SA

El autor permite entremezclar, ajustar y construir a partir de esta obra con fines no comerciales, siempre y cuando se reconozca la autoría y las nuevas creaciones estén bajo una licencia con los mismos términos.

<http://creativecommons.org/licenses/by-nc-sa/4.0/>



**FACULTAD DE MEDICINA HUMANA
SECCIÓN DE POSGRADO**

**ROTURA HEPÁTICA EN PREECLAMPSIA SEVERA
INSTITUTO NACIONAL MATERNO PERINATAL 2006-2015**

**TESIS
PARA OPTAR**

**EL GRADO ACADÉMICO DE MAESTRO EN MEDICINA
CON MENCIÓN EN GINECOLOGIA Y OBSTETRICIA**

**PRESENTADA POR
JUAN ALEJANDRO DIAZ VILLAR**

**ASESOR
MGTR. ZOEL HUATUCO COLLANTES**

**LIMA, PERÚ
2017**

JURADO

Presidente: Juan Carlos Velasco Guerrero, doctor en Salud Pública.

Miembro: Ricardo Aliaga Gastelumendi, maestro en Executive Master of Bussines Administration

Miembro: Pedro Javier Navarrete Mejía, doctor en Salud Pública

A mi familia, la razón de mi vida

AGRADECIMIENTOS

A todos los colegas que con denodados esfuerzos batallaron para salvar la vida de una gestante con rotura hepática.

ÍNDICE

	Págs.
Portada	i
Jurado	ii
Dedicatoria	iii
Agradecimientos	iv
Índice	v
Resumen	vii
Abstract	viii
INTRODUCCIÓN	1
CAPÍTULO I: MARCO TEÓRICO	3
1.1 Antecedentes	3
1.2 Bases teóricas	5
1.3 Definición de términos básicos	8
CAPÍTULO II: HIPÓTESIS Y VARIABLES	11
2.1 Formulación de la hipótesis	11
2.2 Variables y su operacionalización	11
CAPÍTULO III: METODOLOGÍA	13
3.1 Tipos y diseño	13
3.2 Diseño muestral	13
3.3 Procedimiento de recolección de datos	14
3.4 Procesamiento y análisis de datos	15
3.5 Aspectos éticos	15
CAPÍTULO IV: RESULTADOS	16
CAPÍTULO V: DISCUSIÓN	27
CONCLUSIONES	31

RECOMENDACIONES	32
FUENTES DE INFORMACIÓN	33
ANEXO	37
Instrumento de recolección de datos.	

RESUMEN

Objetivos: Determinar las principales características clínicas, epidemiológicas y quirúrgicas de la rotura hepática espontánea en gestantes con preeclampsia severa en el Instituto Nacional Materno Perinatal de Lima durante el período comprendido entre el 1 de enero de 2006 y el 31 de diciembre de 2015.

Metodología: Se realizó un estudio Observacional, retrospectivo, transversal y descriptivo.

Resultados: Veintiséis pacientes con preeclampsia severa presentaron rotura hepática y cumplieron los criterios de inclusión. De ellas, 18 (69.2%) desarrollaron síndrome HELLP y nueve (34.6%) fallecieron. La edad de las pacientes varió entre 18 – 48 años (media 33.0 +/- 7.7) y el 84.6% fueron multigestas. La rotura fue aguda en la totalidad de casos y ocurrió con más frecuencia entre las 31 - 35 semanas. El síntoma más frecuente (26.9%) fue la epigastralgia. El lóbulo más afectado fue el derecho (53.8%). El manejo fue quirúrgico en la mayoría de los casos y el tratamiento siempre fue el empaquetamiento. El total de pacientes presentó complicaciones. De ellas, las más frecuentes fueron la falla renal con relaparotomía (19.2%) y la relaparotomía (15.4%).

Conclusión: La rotura hepática es una complicación rara y potencialmente letal de la preeclampsia severa y su manejo requiere la participación de un equipo multidisciplinario y el apoyo de la Unidad de Cuidados Intensivos para la supervivencia de estas pacientes

Palabras clave: Rotura hepática espontánea, preeclampsia severa, gestación

ABSTRACT

Objective: To determine the main clinical, epidemiological and surgical characteristics of spontaneous hepatic rupture in pregnant women with severe preeclampsia at the National Maternal Perinatal Institute of Lima - Peru between the period from January 1, 2006 to December 31, 2015.

Methodology: Observational, retrospective, transversal and descriptive.

Results: Twenty-six patients with severe preeclampsia had uterine rupture and met the inclusion criteria. Of these, 18 (69.2%) developed HELLP syndrome and nine (34.6%) died. The age of the patients varied between 18-48 years (mean 33.0 +/- 7.7) and 84.6% were multiparous. The rupture was acute in all cases and occurred more frequently between 31 - 35 weeks. The most frequent symptom (26.9%) was epigastralgia. The most affected lobe was the right (53.8%). The management was surgical in most cases and the treatment was always the packaging. The total number of patients presented complications. Of these, the most frequent were renal failure with relaparotomy (19.2%) and relaparotomy (15.4%).

Conclusion: Hepatic rupture is a rare and potentially lethal complication of severe preeclampsia and its management requires the participation of a multidisciplinary team and the support of the Intensive Care Unit for the survival of these patients.

Key words: Spontaneous hepatic rupture, severe preeclampsia, gestation

INTRODUCCIÓN

La mortalidad materna representa un serio problema de salud pública que a pesar de diversas políticas no se ha disminuido a niveles aceptables internacionalmente. Los trastornos hipertensivos del embarazo, hemorragia puerperal y sepsis son sus causas más frecuentes. De estas, los trastornos hipertensivos del embarazo constituyen una de las causas más importantes de morbimortalidad materna en los diferentes países, al igual que en el Perú.

Entre las complicaciones agudas de la preeclampsia severa destaca la rotura hepática por su alta mortalidad asociada. Como constituye un evento poco frecuente, las publicaciones del mismo, generalmente, reportan características clínicas y/o intervenciones de su manejo en series únicas o cortas en diferentes instituciones internacionales.

El Instituto Nacional Materno Perinatal, al ser un centro nacional de referencia de patología obstétrica, ha concentrado un número significativo de casos en un corto período de tiempo, lo que ha generado altos costos médicos en el manejo de estas pacientes. Por ello, el conocimiento de las características de la rotura hepática supone una contribución para estar alerta ante la presencia de un caso de preeclampsia severa a fin de anticipar un manejo multidisciplinario y procurar evitar una muerte materna. En este contexto, la ejecución de la presente investigación resulta ser necesaria y prioritaria.

Para el presente estudio, el problema planteado fue: ¿Cuáles son las principales características clínicas, epidemiológicas y quirúrgicas de la rotura hepática espontánea en pacientes embarazadas portadoras de preeclampsia severa en el Instituto Nacional Materno Perinatal de Lima, Perú en la etapa comprendida entre el 1 de enero de 2006 y el 31 de diciembre de 2015?

Su objetivo general es determinar las principales características clínicas, epidemiológicas y quirúrgicas de la rotura hepática espontánea en pacientes embarazadas portadoras de preeclampsia severa en el Instituto Nacional Materno

Perinatal de Lima, Perú en la etapa comprendida entre el 1 de enero de 2006 y el 31 de diciembre de 2015.

CAPÍTULO I: MARCO TEÓRICO

1.1 Antecedentes

Pliego et al. reportaron en una serie de cuatro casos de rotura hepática durante el embarazo con la muerte de una madre y de un neonato. Tres casos se trataron quirúrgicamente y uno conservadoramente. Concluyeron que es de suma importancia sospechar de esta entidad en las gestantes con trastornos hipertensivos del embarazo, a fin de disminuir la mortalidad materna y fetal ⁽¹⁾.

Youssofi et al. describieron ocho casos de hematoma subcapsular hepático, precisaron las circunstancias de su ocurrencia, manejo y pronóstico. En un caso, el hematoma subcapsular hepático se diagnosticó en el parto, cinco casos en sala de operaciones y dos casos en el posparto. Se realizó empaquetamiento hepático con ligadura de la arteria hepática en seis pacientes, y en las otras dos, el manejo fue solo conservador. Ocurrieron cinco muertes, cuatro de ellas después de la rotura del hematoma. Concluyeron que es necesario considerar esta complicación en toda paciente con preeclampsia severa o síndrome HELLP, y tratar todos los trastornos hemostáticos ⁽²⁾.

González et al. reportaron un caso de una paciente de 37 años con una gestación única de 35 semanas, sin control prenatal y preeclampsia severa que presentó dolor abdominal, cefalea, hipertensión y palidez de piel y mucosas marcada a su ingreso al hospital. Durante el examen físico, la paciente presentó repentinamente un colapso circulatorio severo, por lo que pasó a sala de operaciones encontrándose hemoperitoneo, una rotura esplénica grado III y un hematoma de la pared anterolateral del hígado, por lo que se realizó una esplenectomía total y evacuación del hematoma hepático. Concluyeron que la rotura esplénica y la rotura hepática deben ser consideradas en el diagnóstico diferencial cuando ocurre un colapso hemodinámico durante el trabajo de parto en preeclámpticas severas ⁽³⁾.

Seren et al. observaron un caso de rotura hepática espontánea secundaria a síndrome HELLP. La evolución fue favorable después de transfusión masiva y

empaquetamiento hepático. Concluyeron que el hematoma subcapsular hepático es una complicación rara de la preeclampsia complicada con síndrome HELLP, que se acompaña de elevada mortalidad materna y fetal y que cuenta con diferentes opciones terapéuticas (médicas, quirúrgicas y radiológicas), por lo que se recomendó una cirugía lo menos agresiva posible ⁽⁴⁾.

Arias et al. señalaron que el síndrome HELLP es una seria complicación de la preeclampsia que, a su vez, tiene complicaciones graves y, entre ellas, destaca la rotura hepática que se caracteriza por una baja proporción de casos, pero con elevada proporción de pacientes que fallecen. Concluyeron que, en toda embarazada con trastorno hipertensivo, se debe estar atento ante la manifestación de signos sugerentes de rotura espontánea hepática, como el dolor abdominal epigástrico o difuso, evidencia clínica de trastorno de la coagulación o hallazgos ecográficos sugerentes de colección hemática hepática; siendo esencial en este escenario, un abordaje de especialistas de diferentes áreas en un hospital que garantice un manejo adecuado ⁽⁵⁾.

Vera et al. reportaron un grupo de cuatro embarazadas con rotura hepática, preeclampsia severa y síndrome de HELLP, tratadas con el uso temporal de compresas para lograr hemostasia, esta técnica logro el 100% de sobrevivida ⁽⁶⁾.

Pinedo y Orderique reportaron un estudio analítico transversal con 359 embarazadas con preeclampsia y eclampsia en el Hospital María Auxiliadora, con el objetivo de identificar complicaciones materno-perinatales. Encontraron que las complicaciones maternas más frecuentes relacionadas a muerte fueron síndrome HELLP, CID, ruptura de hematoma subcapsular hepático y hemorragia cerebral; mientras que las complicaciones perinatales fueron depresión y asfixia neonatal, pequeño para la edad gestacional, distrés respiratorio y prematuridad. Concluyeron que las complicaciones materno perinatales como consecuencia de la preeclampsia-eclampsia son frecuentes, y que su frecuencia y gravedad aumentan con la progresión de la enfermedad ⁽⁷⁾.

Vigil y Ortega identificaron 18 pacientes con hematoma subcapsular sin rotura hepática y 162 con rotura. De ellos, 20 casos estuvieron asociados con eclampsia

más síndrome HELLP. El lóbulo derecho se afectó con más frecuencia (77%) y la mortalidad materna fue de 22.2% durante 21 años y disminuyó a 16.4% en la última década del estudio. Concluyeron que la mortalidad perinatal promedio fue de 80.7% y fue similar durante las dos décadas ⁽⁸⁾.

Marroquín et al. relatan su experiencia en el diagnóstico y tratamiento de rotura hepática concurrente con un cuadro de preeclampsia severa y síndrome HELLP en una embarazada de 39 semanas con 29 años, que acudió con contracciones uterinas. En su evolución presentó dolor epigástrico irradiado hacia brazo derecho y disminución de plaquetas, por lo que se decidió terminar el embarazo vía alta. Se evidenció sangre libre en cavidad, lesión de la cápsula de Glisson y formación de colección hemática hepática. Se manejó con colocación de compresas compresivas en el hígado y en el postoperatorio cuarto se volvió a intervenir para el retiro de las mismas, con lo que se pudo obtener la recuperación de la paciente ⁽⁹⁾.

1.2 Bases teóricas

La mortalidad materna es un problema de salud pública en muchos de nuestros países. En general a la tríada preeclampsia, hemorragia y sepsis, se les atribuye ser las principales causas de esta ⁽¹⁰⁾.

La preeclampsia presenta compromiso multisistémico, que genera complicaciones maternas como el desprendimiento prematuro de placenta, retardo de crecimiento intrauterino, eclampsia, síndrome HELLP, rotura hepática, etc. De estas complicaciones, la rotura espontánea de hígado, aunque poco frecuente, es una complicación de alta morbimortalidad, de manejo multidisciplinario, representa posibilidad de múltiples reintervenciones, altos costos para su manejo que incluye una dotación importante de hemoderivados; de modo que identificar factores de riesgo asociados a ella sería un paso importante en la prevención de su ocurrencia.

En el año 1844, Abercrombie describe el primer caso de rotura espontánea del hígado coligada al embarazo, la cual es una entidad poco frecuente (un caso por cada 45 000 a 260 000 embarazos), muy letal para el binomio madre niño ⁽¹¹⁾.

El sangrado producto de una solución de continuidad del hígado es una complicación rara y letal durante la gestación; ocurre en una proporción de uno en 45 000 a 260 000 embarazos. La incidencia de sangrado hepático por rotura, reportada en una revisión fue de 1 por 45 000 nacidos vivos ^(12,13), mientras que la mortalidad materna en pacientes con rotura hepática varía entre 60 – 80% y la fetal entre 56 – 75% ⁽¹⁴⁾. En el Perú en la mayor recopilación de casos de ruptura hepática asociada a preeclampsia se han identificado 21 casos en 10 años ⁽¹⁵⁾.

El evento fisiopatológico primario que explique la rotura hepática asociada a la preeclampsia no se ha precisado con exactitud. El daño agudo del endotelio vascular, sumado a las alteraciones en cascada de la reactividad vascular y en el proceso de la coagulación, constituyen el mecanismo fundamental para que fisiológicamente se desencadene la ruptura hepática. Las lesiones se han documentado en el 60 a 80% de las necropsias de las pacientes fallecidas por preeclampsia-eclampsia ⁽¹⁰⁾. Existen diferentes opiniones sobre la sucesión de eventos fisiopatológicos y el origen de estas alteraciones. El consenso atribuye que la acumulación de fibrina en los espacios sinusoidales y periportales son el evento primario y serían secundarios a la coagulación intravascular diseminada, vasoespasmo, lesión del endotelio vascular, aumento de la presión dentro del vaso sanguíneo, exudado y rotura de las uniones entre las venas portales y los sinusoides. No se conoce la razón de qué áreas ampliamente afectadas alternen con tejido indemne; la concurrencia de áreas dañadas resulta en la formación de hematoma e infarto hepático, ambas complicaciones catastróficas y raras de la preeclampsia-eclampsia ⁽¹⁶⁾. El estudio anatomopatológico de tejido hepático muestra áreas de muerte celular con laceraciones múltiples ⁽¹⁷⁾, así como áreas de muerte celular periportal ^(18,19).

Se presume rotura del hígado en una embarazada cuando aparecen los signos de hipovolemia, resultado del sangrado súbito y de volumen importante. Las pacientes con rotura del hígado suelen tener dolor en cuadrante superior derecho, abdomen distendido, signos de irritación peritoneal y en ocasiones signos de choque hipovolémico. El laboratorio no evidencia información específica que sugiera rotura del hígado ⁽⁹⁾. Adicional a la clínica de preeclampsia – eclampsia, en el caso de un

hematoma hepático no roto, la epigastralgia se reporta como el síntoma más frecuente; pueden presentarse como cuadro clínico: cefalea, náuseas, vómitos, distensión abdominal, ictericia, hepatomegalia, dolor en el hombro y la región interescápulo-vertebral derecha que incrementa con los movimientos respiratorios, palidez, hipotensión o hipertensión, taquicardia, respiración superficial e hipoventilación en la base pulmonar derecha. Las manifestaciones clínicas del sangrado intrahepático y rotura hepática suele ser inespecíficas. El sangrado en el hígado con frecuencia ocurre en el tercer trimestre del embarazo, aunque se han reportado casos después, incluso 48 horas postparto. La hipotensión arterial y el choque hipovolémico son hallazgos frecuentes ^(19,20).

La rotura hepática requiere la participación de un equipo de diferentes especialistas con respaldo de una Unidad de Cuidados Intensivos (UCI). La reanimación agresiva con cristaloides, coloides y hemoderivados representa la parte más importante del manejo inicial, y es imperativa en pacientes con choque. Aunque la cirugía es necesaria, con frecuencia, algunas mujeres pueden ser tributarias de un manejo expectante. Si la cápsula de Glisson está intacta, se debe monitorizar con ecografía o tomografía semanal o cuando se presenta inestabilidad hemodinámica. Si se requiere terminar el embarazo dada una emergencia la vía adecuada es por cesárea, para sortear la rotura del hematoma subcapsular ⁽¹⁴⁾.

Durante la cirugía, el manejo incluye la exéresis del hematoma y la colocación de compresas grandes de gasa, perihepático ⁽²¹⁾. La exéresis de un segmento o de un lóbulo hepático se reservan para los casos de hemorragia severa y la embolización para las mujeres con coagulopatía severa y múltiples hematomas intrahepáticos, casos en los que la cirugía convencional aporta pocos beneficios. Ante una colección hemática rota puede ser una alternativa la ligadura de la arteria del segmento comprometido, o embolización de la misma, empaquetamiento o intentar hemostasia con el uso de colágeno microfibrilar hemostático. Es aconsejable evitar suturar o reseca el tejido hepático debido al estado friable del mismo. El espacio perihepático requiere drenajes y se maneja la herida como si estuviese abierta con drenaje subaponeurótico. Estas mujeres son tributarias de vigilancia en UCI por lo menos 48 a 72 horas. Se ha descrito también como último recurso el trasplante hepático ⁽²²⁾.

Siendo el taponamiento con empleo de gasas grandes el manejo quirúrgico más asequible en nuestro medio, este no está exento de complicaciones como el incremento de la presión intraabdominal que puede ocasionar un síndrome compartamental. Se ha descrito el manejo de estas pacientes con laparotomía y uso temporal de bolsa de Bogotá y últimamente con sistemas de vacío a presión negativa con abdomen abierto ^(23,24).

1.3 Definición de términos básicos

Preeclampsia severa: Definida por el hallazgo de: a) presión arterial sistólica \geq 160 mmHg y/o presión arterial diastólica \geq 110 mmHg en dos registros con intervalo de 60 minutos en embarazadas previamente normotensas, b) proteinuria cualitativa de 4+, o c) por la presencia documentada en la historia clínica de: Conteo de plaquetas $<$ 100 000/mm³, aumento de transaminasas al doble de sus valores normales, incremento de la creatinina sérica a partir de 1.1 mg/% (97.24 mmol/L) o el doble de su valor normal en sangre, sin evidencia de enfermedad renal, congestión vascular pulmonar o aparición de alteraciones cerebrales o visuales, independientemente de la presencia de proteinuria.

Síndrome HELLP: Diagnóstico basado en la presencia de 3 de los siguientes criterios: hemólisis (aparición característica del frotis de sangre periférica y nivel de lactato deshidrogenasa (LDH) \geq 600 U/L o bilirrubinas séricas totales \geq 1.2 mg/dL), enzimas hepáticas elevadas (concentración sérica de aspartato aminotransferasa (AST) \geq 70 U/L) y plaquetopenia ($<$ 100 000 células/ml), documentados en la historia clínica.

Paridad: número de partos que ha tenido una mujer, anteriores a la gestación actual. Se clasifica en nulípara (0 hijos), multípara (2-5 hijos) y gran multípara (\geq 6).

Muerte materna: Fallecimiento de una mujer resultado de complicaciones obstétricas del embarazo, parto y puerperio (hasta los 42 días), o de una cadena

de acontecimientos originada en cualquiera de las etapas mencionadas anteriormente, pero no por causas accidentales o incidentales.

Óbito fetal: Muerte de un feto, antes de su nacimiento (expulsión o extracción completa del cuerpo de la madre). La muerte se determinará por la confirmación realizada después de la separación del cuerpo de la madre, en la que se documenta que el feto no respira ni presenta latidos cardiacos, pulsaciones del cordón umbilical o movimientos efectivos de músculos de contracción voluntaria.

Muerte neonatal: Hace referencia al fallecimiento de un recién nacido que se produce en la primera semana de vida.

Incidencia: Número de casos nuevos de una enfermedad que se producen durante un período determinado en una población especificada.

Complicaciones: Presencia de cualquiera de las siguientes condiciones: muerte materna, óbito fetal, muerte neonatal, sepsis, absceso hepático, falla renal aguda, edema pulmonar agudo, relaparotomía, dehiscencia de herida operatoria, hematoma/absceso de pared abdominal, infección del sitio quirúrgico y/o coagulación intravascular diseminada, documentadas en la historia clínica, por ser un estudio retrospectivo

Falla renal aguda: Presencia de oliguria o anuria asociada con una elevación de la creatinina sérica ≥ 2 mg/dL, documentado en la historia clínica.

Coagulación intravascular diseminada: Presencia de tres o más de los siguientes criterios: a) recuento plaquetario $\leq 100\ 000/\text{mm}^3$, b) hipofibrinogenemia (< 300 mg/dL), c) tiempo de protrombina (≥ 14 segundos) y tiempo de trombolastina (≥ 40 segundos) prolongados, registrado en la historia clínica con análisis institucionales.

Necesidad de transfusión de hemoderivados: Requerimiento de transfusión de paquete globular, plasma fresco congelado, concentrado de plaquetas y/o crioprecipitado, documentado en la historia clínica.

CAPÍTULO II: HIPÓTESIS Y VARIABLES

2.1 Formulación de la hipótesis

Debido a que el presente es un estudio observacional descriptivo, no requiere formulación de hipótesis.

2.2 Variables y su operacionalización

Variables

Edad materna

Edad gestacional

Síndrome HELLP

Signos y síntomas

Lóbulo afectado

Manejo

Complicaciones

Estancia hospitalaria

Operacionalización de variables

Variable	Definición conceptual	Tipo	Escala de medición	Indicadores	Criterios de medición
Edad materna	Años de vida cumplidos.	Cuantitativa	De razón		Años
Edad gestacional	Semana embarazo cumplida	Cualitativa	Ordinal	< 30 semanas 31 – 35 semanas 36 - 40 semanas	Frecuencia Porcentaje
Síndrome HELLP	Plaquetas menor a 100mil, Aumento transaminasas al doble, hemólisis.	Cualitativo	Nominal	Presencia Ausencia	Frecuencia Porcentaje
Signos y síntomas	Molestias y hallazgo clínico en el examen médico	Cualitativo	Nominal	Dolor epigástrico Náuseas y vómitos Dolor, náuseas y vómitos Dolor epigástrico, hipertensión y signos de choque. Cefalea Convulsiones	Frecuencia Porcentaje
Lóbulo afectado	Porción anatómica del hígado	Cualitativo	Nominal	Derecho Izquierdo	Frecuencia Porcentaje
Manejo		Cualitativa	Nominal		
	Tratamiento médico quirúrgico instaurado para manejar la rotura hepática			Tipo de manejo	Quirúrgico Conservador
				Tipo de tratamiento quirúrgico	Empaquetamiento Empaquetamiento y cierre de la rotura Empaquetamiento, cierre de la rotura y embolización selectiva
				Necesidad de hemoderivados	Sí No
				Presencia de complicaciones	Sí No
Complicaciones	Problema médico que se presenta durante el proceso de la enfermedad y/o tratamiento.	Cualitativa	Nominal	Muerte materna Óbito Sepsis Absceso hepático Falla renal aguda Edema pulmonar agudo CID Relaparotomía Dehiscencia de herida operatoria Hematoma/absceso de pared abdominal Infección del sitio quirúrgico	Frecuencia Porcentaje
Estancia hospitalaria	Días hospitalización	Cuantitativa	De razón		Días

CAPÍTULO III: METODOLOGÍA

3.1 Tipo y diseño

Observacional, retrospectivo, transversal y descriptivo.

Diseño no experimental.

3.2. Diseño muestral

Población universo: Conformada por el total de gestantes que tuvieron diagnóstico de preeclampsia severa con rotura hepática espontánea asociada, atendidas en el Instituto Nacional Materno Perinatal durante el período comprendido entre el 1 de enero de 2006 y el 31 de diciembre de 2015.

Muestra: ingresarán al estudio quienes cumplan los criterios de inclusión y exclusión ya definidos (población muestral).

Tamaño de la muestra:

No se calculó el tamaño de la muestra porque se trabajó con el total de gestantes con diagnóstico de preeclampsia severa que presentaron rotura hepática espontánea durante el período de estudio.

Selección de la muestra:

La determinación de la muestra se realizó por identificación de casos consecutivos, para el período de estudio.

Unidad de análisis:

Individual: gestante con diagnóstico documentado de preeclampsia severa que presentó rotura hepática espontánea.

Criterios de selección

Criterios de inclusión

Gestante entre los 11 y 49 años.

Gestante con diagnóstico de preeclampsia severa complicada con rotura hepática espontánea atendida en el Instituto Nacional Materno Perinatal. Lima-Perú.

Historia clínica disponible y con información requerida completa.

Criterios de exclusión

Gestante con preeclampsia severa que no presentó rotura hepática espontánea.

Gestante con rotura hepática espontánea por causa diferente a la preeclampsia severa.

Pacientes referidas a otra institución.

3.3 Procedimiento de recolección de datos

Se obtuvo la autorización de la Dirección General del Instituto Nacional Materno Perinatal y la compilación de datos se hizo acorde con el cronograma de actividades programado entre octubre – noviembre de 2016 y estuvo a cargo del investigador.

Se usó el método prospectivo para recolección de datos, durante el período precisado para recoger información de fuente secundaria (historia clínica materna y perinatal), con el instrumento respectivo.

Instrumento

Ficha de recolección de datos.

Técnicas

Revisión de historias clínicas

3.4 Procesamiento y análisis de datos

Los datos se registraron en una base de datos elaborado en la hoja de cálculo del programa IBM Statistics SPSS versión 23.0 tomando en cuenta todos las variables e indicadores. Con este programa, se procedió al análisis descriptivo. En el análisis descriptivo o univariado para las variables cuantitativas se determinó medidas de tendencia central (media +/- DE) y para las variables cualitativas se determinó frecuencias y porcentajes. Los resultados se presentan en tablas de frecuencia y gráficos.

3.5 Aspectos éticos

Dado la naturaleza de este estudio no experimental son nulos los riesgos físicos o psicológicos, peligro para la vida y/o daño de la calidad de vida de las pacientes participantes. La información obtenida se manejó en forma confidencial; para ello, no se trabajó con el nombre ni el número de historia, sino que se empleó un número de identificación para cada participante. Concluida la investigación, los resultados estarán a disposición de los interesados en general y de la comunidad científica. Se elaborará una publicación científica para su difusión en los medios adecuados.

CAPÍTULO IV: RESULTADOS

En el Instituto Nacional Materno Perinatal Lima-Perú (ex Maternidad de Lima), durante la etapa comprendida entre enero de 2006 a diciembre de 2015, veintiséis pacientes con preeclampsia severa presentaron rotura hepática y cumplieron los criterios de inclusión. La edad de las pacientes varió entre los 18 – 48 años (media 33,0 +/- 7,7). Ver figura 1.

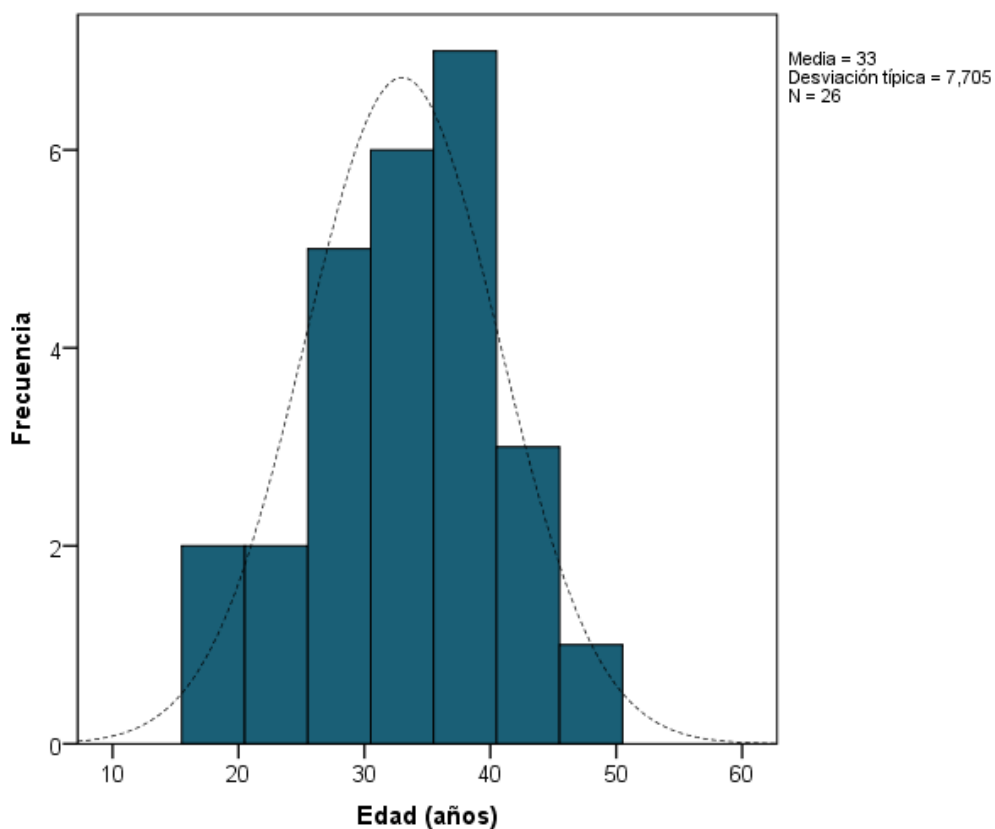


Figura 1. Distribución de la edad materna de la población en estudio. Instituto Nacional Materno Perinatal 2006-2015

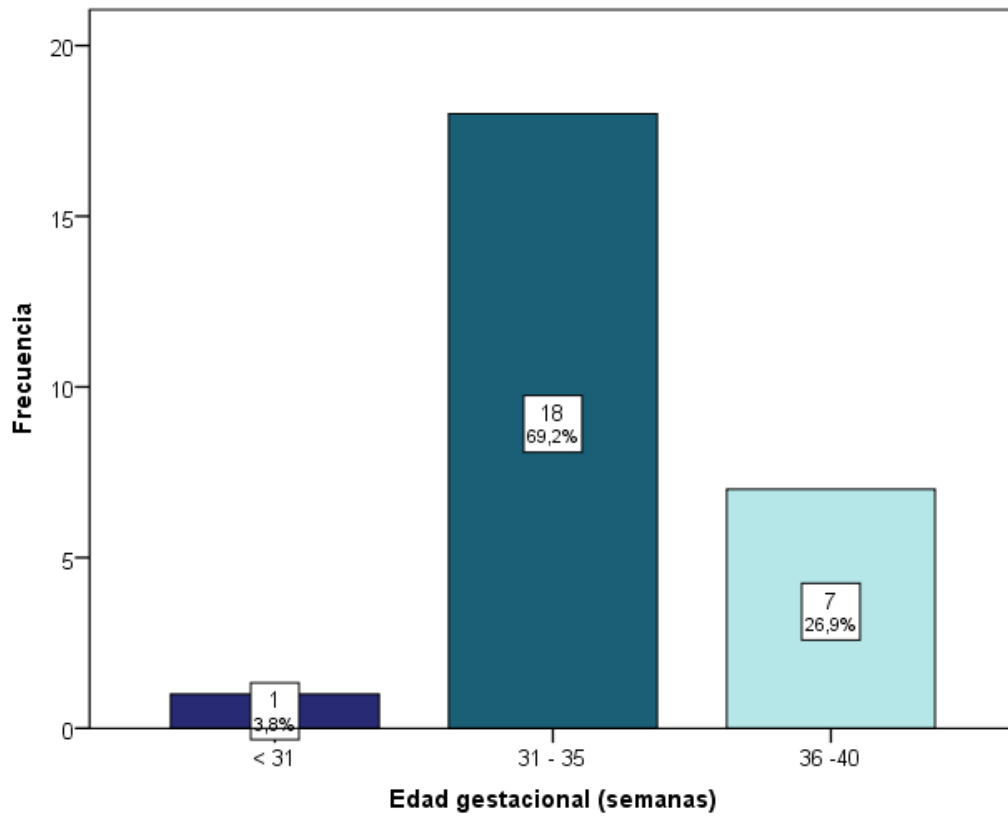


Figura 2. Edad gestacional al momento de la rotura hepática en preeclámpticas severas.

Instituto Nacional Materno Perinatal 2006–2015

La rotura hepática ocurrió con más frecuencia entre las 31 – 35 semanas (69.2%) y entre las 36 -40 semanas (26.9%). Ver figura 2.

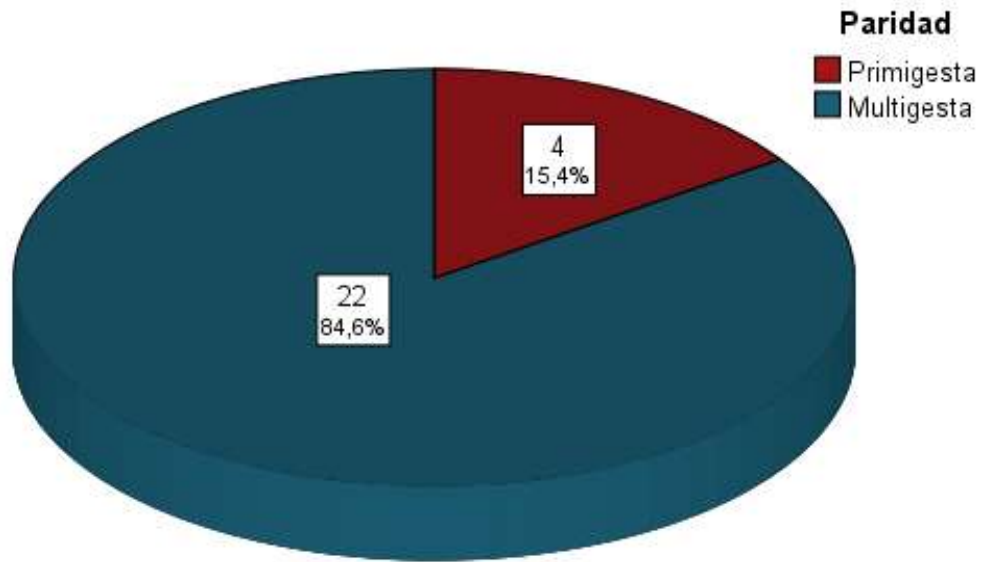


Figura 3. Paridad en la población de estudio. Instituto Nacional Materno Perinatal 2006–2015

Del total de pacientes preeclámpticas severas con rotura hepática, el 84.6% (n = 22) eran multigestas (figura 3).

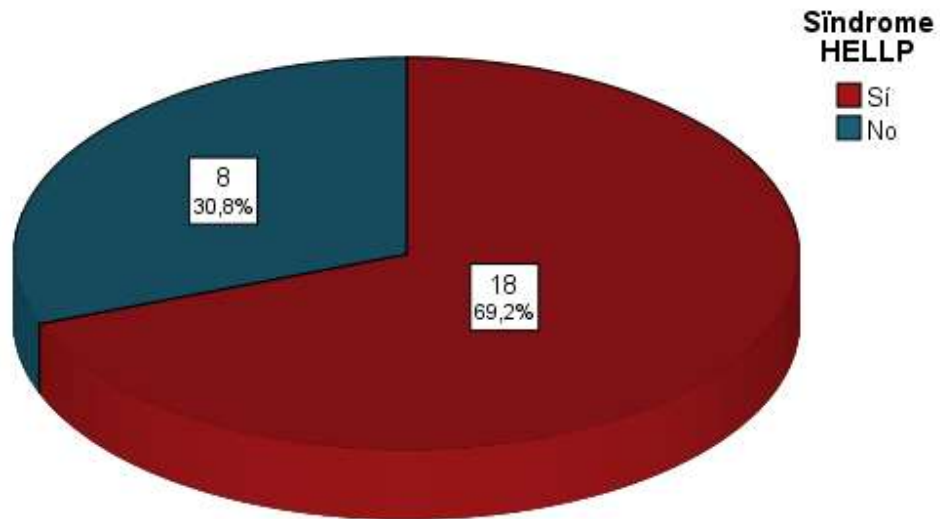


Figura 4. Porcentaje de HELLP en preeclámpticas severas con rotura hepática. Instituto Nacional Materno Perinatal 2006–2015

El 69.23% (n = 18) de pacientes preeclámpticas severas con rotura hepática desarrollaron el síndrome HELLP (figura 4).

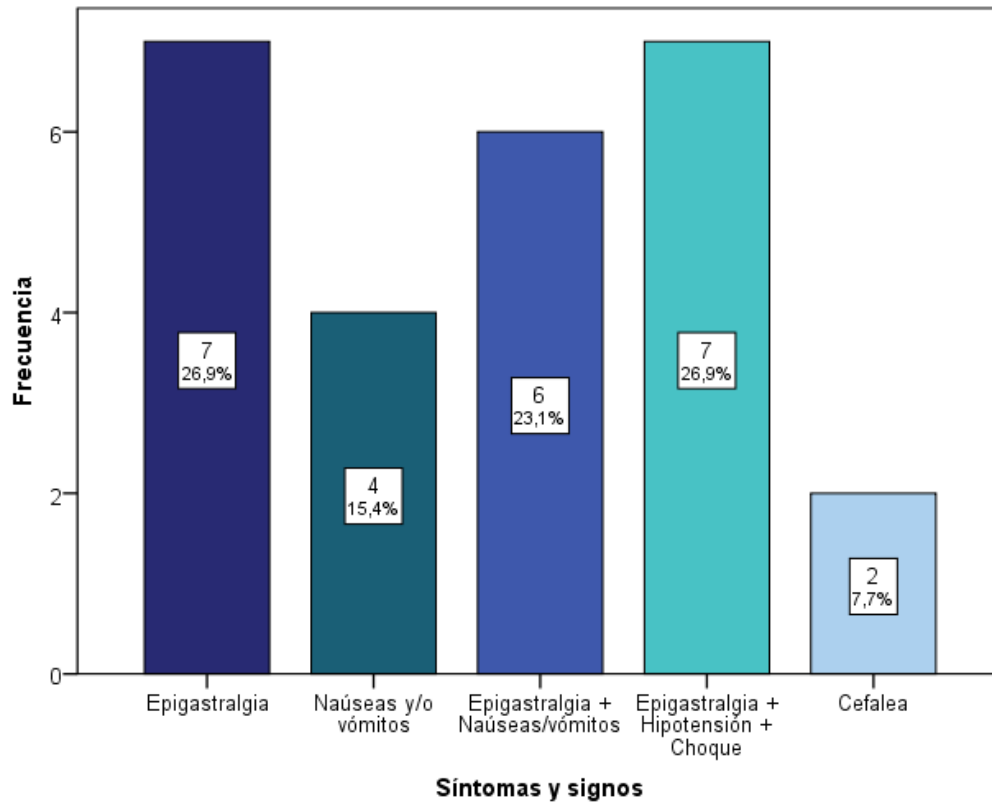


Figura 5. Síntomas y signos en pacientes con rotura hepática. Instituto Nacional Materno Perinatal 2006–2015

El 26.9% (n = 7) de las pacientes con preeclampsia severa que tuvieron rotura hepática se presentaron con epigastralgia y en igual porcentaje la epigastralgia con hipotensión y choque. El 23.1 (n =6) presentó epigastralgia con náuseas/vómitos. Ver figura 5.

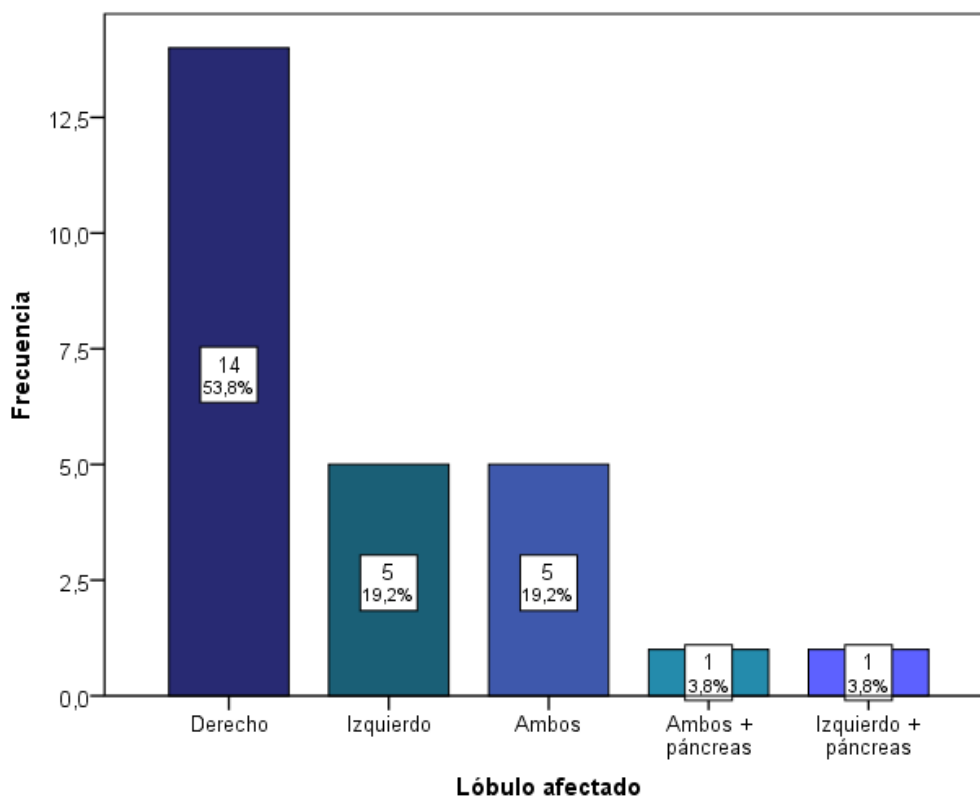


Figura 6. Lóbulo afectado en preeclámpticas severas con rotura hepática. Instituto Nacional Materno Perinatal 2006-2015

En un 53.8% de pacientes (n = 14) el lóbulo afectado con más frecuencia fue el derecho (figura 6), seguido por el lóbulo izquierdo con el 19.2% (n = 5) de casos y por la afectación de ambos lóbulos (19.2%). En dos casos (7.6%) existió afectación del páncreas y del bazo que acompañaron a la rotura hepática.

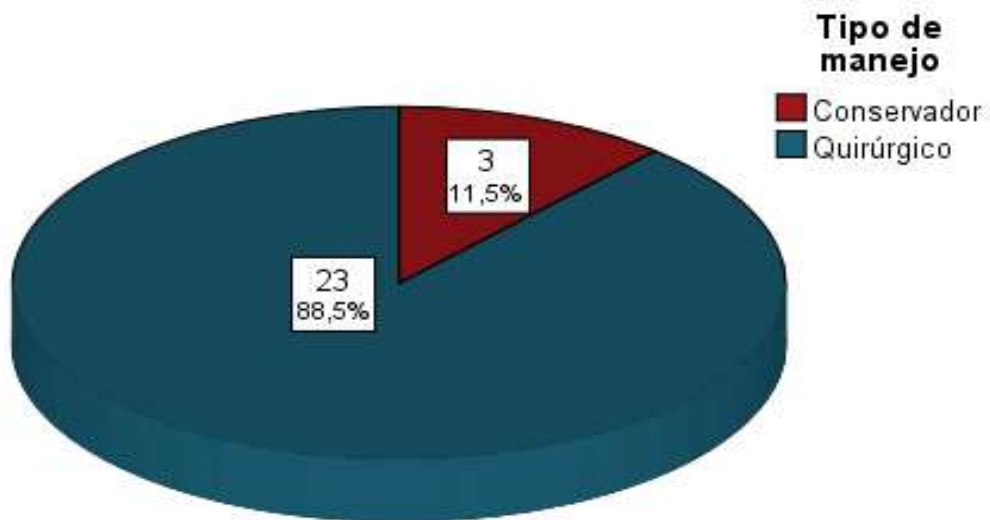


Figura 7. Tipo de manejo de la rotura hepática en preeclámpticas severas. Instituto Nacional Materno Perinatal, Lima - Perú. 2006-2015

El manejo fue quirúrgico en el 88.5% (n =23) de rotura hepática en gestantes con preeclampsia severa. En sólo tres pacientes (11.5%; n = 3) el manejo fue conservador. Ver figura 7.

El total de pacientes con rotura hepática necesitó hemoderivados y presentó alguna complicación.

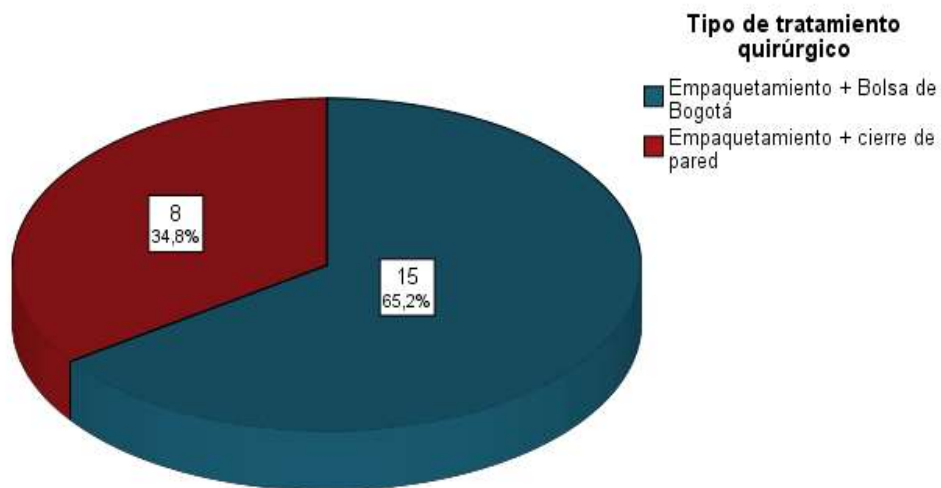


Figura 8. Tipo de tratamiento quirúrgico de la rotura hepática en preeclámpticas severas. Instituto Nacional Materno Perinatal 2006-2015

El tipo de tratamiento quirúrgico de la rotura hepática en preeclámpticas severas en el 65.2% (n =15) de casos fue el empaquetamiento más colocación de bolsa de Bogotá (figura 8).

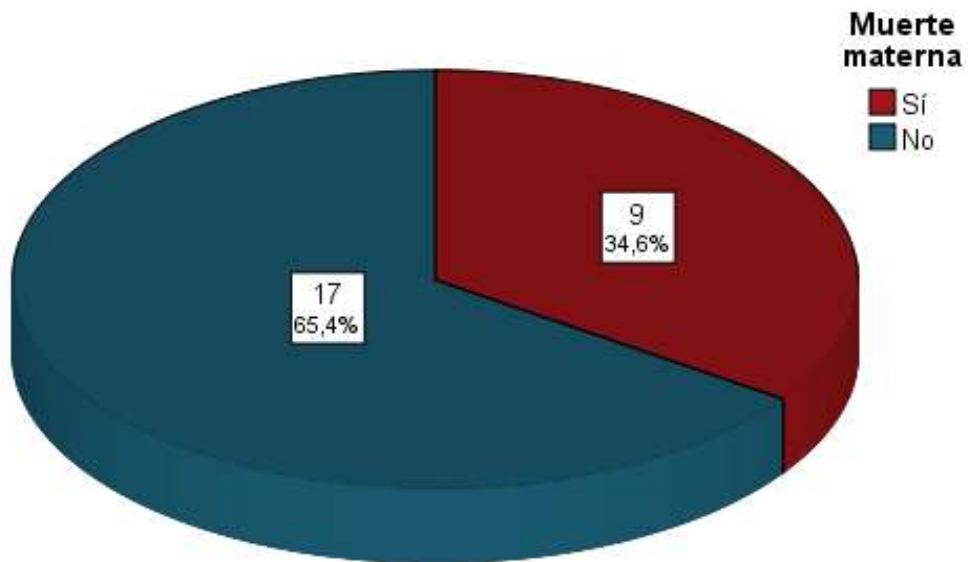


Figura 9. Muerte materna por rotura hepática en preeclámpticas severas. Instituto Nacional Materno Perinatal 2006-2015

En el 34.6% (n =9) de casos de rotura hepática en gestantes con preeclampsia severa se produjo muerte materna (figura 9).

La tabla 1 muestra que la totalidad de pacientes con rotura hepática presentó complicaciones asociadas. De ellas, las más frecuentes fueron: falla renal con relaparotomía (19,.2%) y relaparotomía (15.4%).

Tabla 1. Complicaciones por rotura hepática en preeclámpticas severas Instituto Nacional Materno Perinatal Lima Perú 2006-2015

Complicaciones	Frecuencia	Porcentaje	Porcentaje acumulado
Falla renal + relaparotomía	5	19.2	19.2
Relaparotomía	4	15.4	34.6
Muerte materna + relaparotomía	3	11.5	46.1
Falla renal + relaparotomía + dehiscencia de HO	2	7.7	53.8
Muerte materna + falla renal + relaparotomía	2	7.7	61.5
Muerte materna + insuficiencia respiratoria + relaparotomía	2	7.7	69.2
Sepsis + insuficiencia respiratoria + relaparotomía	1	3.8	73.0
Sepsis + falla renal + relaparotomía	1	3.8	76.8
Óbito fetal + sepsis + falla renal + relaparotomía	1	3.8	80.6
Insuficiencia respiratoria + relaparotomía	1	3.8	84.4
Sepsis + absceso hepático + falla renal + insuficiencia respiratoria + relaparotomía	1	3.8	88.2
Sepsis + relaparotomía + dehiscencia de HO	1	3.8	92.0
Muerte materna + sepsis + falla renal	1	3.8	95.8
Muerte materna + sepsis + insuficiencia respiratoria	1	3.8	100.0

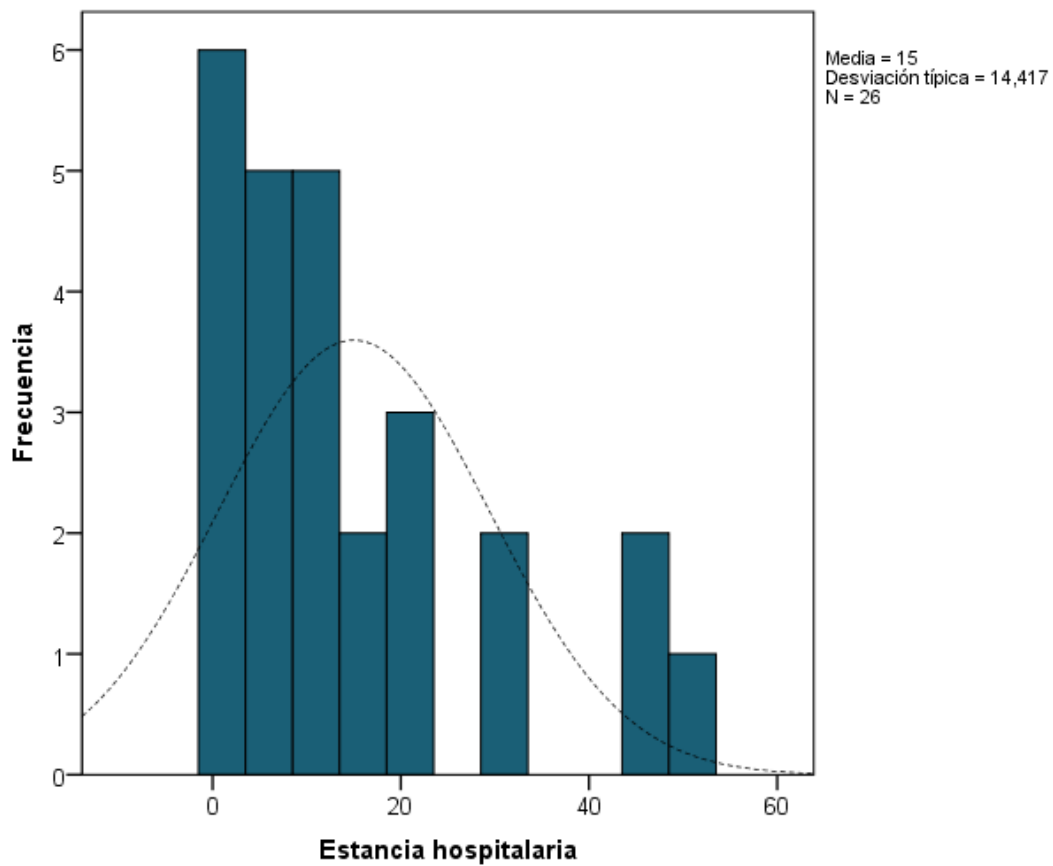


Figura 10. Histograma de la estancia hospitalaria en preeclámpticas severas con rotura hepática. Instituto Nacional Materno Perinatal 2006-2015

La estancia hospitalaria en gestantes preeclámpticas con rotura hepática varió entre 1 – 51 días (media 15,0 +/- 14,4). Ver figura 10.

CAPÍTULO V: DISCUSIÓN

La rotura espontánea del hígado en gestantes se origina por la tensión debida a una colección hemática compresiva debajo de la cápsula de Glisson. Este hematoma es producido por micro hemorragias resultantes del efecto de los trastornos hipertensivos del embarazo, principalmente preeclampsia severa y síndrome HELLP. Se relaciona con una alta morbimortalidad materna y fetal ^(1, 25) y representa una complicación rara, grave y muy letal en Obstetricia.

La rotura espontánea hepática, en gestantes, asociada a la preeclampsia severa se presenta entre 1 cada 45 000 a 225 000 de todos los embarazos ⁽²⁾; sin embargo, en esta casuística se encontró una incidencia mucho mayor, lo que podría explicarse por el tipo de pacientes que atiende el instituto, y por ser este la principal institución de referencia obstétrica del país, donde anualmente se atiende un promedio de 18 300 gestantes. Es más, la incidencia reportada no sería la real, sino esta sería aún mayor, debido a que algunos casos de rotura hepática no cumplieron los criterios de inclusión.

La rotura hepática espontánea, en gestantes, está asociada a una alta mortalidad tanto materno, como fetal con porcentajes reportados en diversos estudios entre el 25-50% y 40-75%; respectivamente ^(3,10,16), cifras que concuerdan con lo observado en el presente estudio.

En este estudio, 33 años fue el promedio de edad de las pacientes cuando se les realizó el diagnóstico, cifra mayor al promedio reportado en diversas investigaciones de los últimos 25 años ^(13,26). Por otro lado, se confirma que la rotura hepática se presenta con mayor frecuencia en multíparas, en quienes se presenta en alrededor del 80%, pues en nuestra serie el 84.6% de casos fueron multíparas. Al respecto, nuestros resultados son consistentes con Kelly et al. ⁽²⁶⁾, quienes encontraron que el mayor porcentaje de casos de rotura hepática ocurren en multíparas con más de 30 años.

El síndrome HELLP es una complicación poco frecuente en el embarazo, pero puede asociarse a entidades como la rotura espontánea del hígado, lo cual se pudo confirmar en este estudio, pues el 83.3% de casos presentó síndrome HELLP ^(5,6,14).

Se confirmó lo reportado por la bibliografía: que la rotura hepática espontánea en gestantes con preeclampsia severa ocurre con más frecuencia durante el tercer trimestre del embarazo ^(14,16), y se ha reportado hasta en un 30% de casos en la etapa puerperal ^(14,19). La presencia de esta entidad condiciona al equipo obstétrico a la interrupción inmediata de la gestación por cesárea, al manejo quirúrgico de la rotura hepática por cirujano experto, y al tratamiento posquirúrgico de la paciente en una Unidad de Cuidados Intensivos debido a la falla sistémica multiorgánica que suele presentarse ^(20,24).

La lesión de endotelio vascular sinusoidal se cree juega un papel importante en la etiopatogenia de la rotura hepática, aun cuando se reporta que no existe relación entre la severidad de los hallazgos clínicos y los hallazgos patológicos de hemorragia periportal ⁽⁴⁾. Igualmente, se han postulado factores externos o de tipo traumático producidas por examen bimanual del abdomen, traslados de la paciente, extracción de la placenta, aumento de presión intrabdominal por la dinámica uterina, vómitos y convulsiones ⁽⁶⁾.

Los hematomas del parénquima hepático en preeclámpcias severas resultan estar presentes con mayor frecuencia que lo que se estima, Manas et al en 1985, valoraron hallazgos tomográficos y reportaron una proporción de 5 a 7 pacientes que portaban dolor epigástrico o subcostal asociados a clínica de preeclampsia severa, portaban hematomas hepáticos en diverso grado, por lo que concluyeron que este es el síntoma más frecuente, lo que se confirmó en este estudio ⁽²⁷⁾. Asimismo, el término inmediato del embarazo, origina una mejoría de la clínica con beneficios para el binomio madre-niño ^(20,24). Se debe precisar que las manifestaciones clínicas de la rotura hepática espontánea tienen un espectro diverso, desde una clínica inespecífica con dolor abdominal, náuseas y vómitos, dolor de cabeza hasta signos evidentes de hipovolemia aguda ⁽¹³⁾, lo cual explica la presencia de líquido libre observada en la ecografía y el volumen de hemoperitoneo que se suele encontrar durante la laparotomía, que en promedio

corresponde a 2500 ml según Vera et al ⁽⁶⁾. A su vez, esto explica la necesidad de transfusión de hemoderivados, que con frecuencia incluye la administración conjunta de paquetes globulares, plasma fresco congelado, crioprecipitado y plaquetas.

La mayor frecuencia de rotura hepática espontánea observada en el lóbulo derecho (53.8%), concuerda con lo descrito en la literatura que señala que más frecuentemente se afecta el lóbulo derecho en 75% de las pacientes, el izquierdo en 11% y ambos lóbulos en 14% ⁽²⁸⁾.

El tratamiento de esta severa entidad tiene diversas alternativas. Va desde la actitud expectante (hematoma no roto), la exéresis quirúrgica con drenaje, sutura de lecho sangrante, uso de hemostáticos en área sangrante, ligadura de la arteria respectiva, exéresis quirúrgicas parciales o de un lóbulo, embolización arterial, uso temporal de compresas en la zona hepática dañada para lograr hemostasia. Finalmente, la posibilidad de trasplante hepático en instituciones seleccionadas ^(6,14,19,24).

La bibliografía enfatiza en la alta mortalidad de la rotura hepática espontánea, en caso que se emplee técnicas quirúrgicas expectantes, que pueden alcanzar el 85% de los casos, igualmente una serie de estudios de los años ochenta indican, que no suele haber sobrevida de estas pacientes sin cirugía ⁽²⁸⁾. Las reglas generales de técnica quirúrgica a usar en estas pacientes no son uniformes, aunque en una serie de 30 casos, cuando se utilizó el taponamiento hepático temporal con compresas, la supervivencia fue de 85% versus 25% de casos en los que se realizó exéresis de un lóbulo o se intentó puntos hemostáticos del lecho hepático comprometido. Esto explicaría claramente por qué el tratamiento quirúrgico fue el empaquetamiento hepático en la mayoría de los casos estudiados. Asimismo, se debe recordar que es diferente el manejo de la rotura hepática consecuencia de traumas por accidentes en los que el hígado se supone sano y por tanto las zonas comprometidas se pueden juntar y suturar. En cambio, en la gestante portadora de preeclampsia, el tejido hepático presenta edema difuso y los mecanismos hemorrágicos producen hemorragia periportal con la consiguiente formación de hematomas. El cirujano debe considerar que en este escenario el parénquima se

disgrega fácilmente y tiene poca posibilidad de juntarlo o de lograr hemostasia al anudar, independiente de la técnica hemostática usada. En consecuencia, el intento de emplear suturas hemostáticas origina más sangrado y esfacelaciones del hígado pudiendo desencadenarse una coagulopatía intravascular diseminada que conlleva riesgo de mortalidad por falla multiorgánica (29, 30,31,32).

Como los casos se manejaron usando compresas, de manera transitoria, en la zona hepática afectada, el retiro de taponamiento fue la reintervención más frecuente. Asimismo, esto explica por qué se usó la bolsa de Bogotá en el manejo quirúrgico de la rotura hepática.

Las demás características asociadas al manejo quirúrgico de la rotura hepática y la estancia hospitalaria fueron similares a lo reportado por otros autores (4, 6,14,18,24,33) y destacaron por estar individualizadas según el caso. Al respecto, la estancia hospitalaria promedio fue de 15 días, algo menor a los 28 días descritos por Vera et al. (6, 34).

Se confirmó lo reportado por la mayoría de autores: que estas pacientes cursan con complicaciones de carácter grave, tales como sepsis, choque hipovolémico, insuficiencia respiratoria, falla renal, absceso hepático y dehiscencia de herida operatoria con evisceración; pues todas las pacientes presentaron complicaciones (5,6,12,14,21,35).

Se sabe que la mortalidad maternofoetal es alta en los casos de preeclámpticas severas con rotura hepática espontánea; sin embargo, no se pudo discutir mucho al respecto, pues si bien se constató muerte neonatal en un caso, en otra no se consignó el dato.

En conclusión, las pacientes preeclámpticas severas con rotura hepática espontánea requieren de manejo en centros de alta complejidad que cuenten con un adecuado soporte hemodinámico y seguimiento imagenológico; se debe reservar la cirugía de urgencia en pacientes en las que se evidencia inestabilidad hemodinámica.

CONCLUSIONES

La rotura hepática espontánea en gestantes con preeclampsia severa es una complicación poco frecuente (26 casos en diez años de estudio).

La rotura hepática espontánea en preeclámpticas severas tuvo con más frecuencia un cuadro clínico caracterizado por epigastralgia (26.9%), náuseas y/o vómitos (15.4% o ambos 23.1%).

El tratamiento la rotura hepática espontánea en preeclámpticas severas con mayor frecuencia fue quirúrgico (88.5%). El tipo de cirugía incluyó el empaquetamiento en todos los casos.

Existió la necesidad del uso de hemoderivados en la totalidad de casos.

La totalidad de pacientes con rotura hepática presentó complicaciones, las más frecuentes fueron la falla renal con relaparotomía y la relaparotomía.

RECOMENDACIONES

Entender que la rotura hepática en las pacientes con preeclampsia severa es una entidad potencialmente mortal y considerarla presente siempre.

El manejo de la rotura hepática espontánea en la preeclampsia severa requiere la participación de un equipo multidisciplinario, el mismo que debe estar preparado para esta complicación en el escenario de un caso de preeclampsia severa.

Garantizar la disponibilidad de una Unidad de Cuidados Intensivos Maternos para un tratamiento óptimo de las afectadas con rotura hepática con la finalidad de aumentar las posibilidades de supervivencia de estas pacientes.

Garantizar la disposición de hemoderivados en un banco de sangre debidamente abastecido para el manejo de estas pacientes.

FUENTES DE INFORMACIÓN

1. Pliego R, Zavala J, Rodríguez R, Martínez F, Porras A. Rotura hepática espontánea durante el embarazo. Serie de cuatro casos y revisión de la literatura médica. Ginecol Obstet Méx 2006; 74: 224 – 31. Internet 2006. Extraído el 6 de mayo de 2016. Disponible en www.nietoeditores.com.mx
2. El Youssoufi S, Nsiri A, Salmi S, Miguil M. Liver rupture in peripartum: about 8 cases. J Gynecol Obstet Biol Reprod (Paris) 2007; 36(1): 57 – 61. Internet 2007. Extraído el 6 de mayo de 2016. Disponible en <http://www.journals.elsevier.com>
3. González G, Aguirre J, Alarcón A, Pulgar A, Valbuena O. Hepatic and splenic rupture associated with severe preeclampsia: a case report. Invest Clin 2004; 45 (1): 63 – 8. Internet 2004. Disponible en <https://www.ncbi.nlm.gov/pubmed/1505879>
4. Seren G, Morel J, Jospe R, Mahul P, Dumont A, et al. HELLP syndrome and ruptured subcapsular hepatic haematoma. Case report and therapeutic options. Ann Fr Anesth Reanim 2006; 25 (10): 1067 – 9. Internet 2010. Extraído el 7 de mayo de 2016. Disponible en <https://www.researchgate.net/publication/328852701>
5. Arias M, Prieto M, Curiel E, Mora J. Rotura Espontánea Hepática en el Síndrome HELLP. MEDICRIT 2006; 3(1): 22 – 5. Internet 2006. Extraído el 10 mayo de 2016. Disponible en www.medicrit.com
6. Vera E, Pérez A, Lattus J, Barrera V, Gonzalo C, Campaña V, et al. Rotura hepática asociada a preeclampsia severa y síndrome HELLP: manejo y tratamiento con taponamiento intraabdominal temporal de compresas. Rev Chil Ginecol Obstet 2004; 69 (4): 319-27.
7. Pinedo A, Orderique. Complicaciones materno-perinatales de la preeclampsia-eclampsia. Ginecol Obstet (Perú) 2001; 47 (1): 41- 6.

8. Vigil P, Ortega L. Pre-eclampsia/eclampsia and hepatic rupture. *Int J Gynaecol Obstet* 2012; 118(3): 186 - 9. Internet 2012. Extraído el 10 mayo de 2016. Disponible en www.ncbi.nlm.nih.gov/pubmed/22717416
9. Marroquín PA, Cabrera S, Gutiérrez L, Híjar A. Rotura hepática en paciente con preeclampsia severa y síndrome HELLP. *Rev Per Ginecol Obstet.* 2010; 56: 310-312.
10. Velasco V, Navarrete E. Mortalidad materna por ruptura hepática. Experiencia de 15 años en el IMSS. *Rev Med IMSS* 2001; 39 (5): 459-464. Internet 2010. Extraído el 10 mayo de 2016. Disponible en www.medigraphic.org.mx
11. Alassia M, Buteler MM, Cafaratti C, Bollati H, Carati MM. Hematoma hepático en el síndrome de HELLP. *Revista de la Facultad de Ciencias Médicas* 2011; 68(3):119. Córdoba. Argentina. Internet 2011. Extraído 15 mayo de 2016. Disponible en www.revista2.fcm.unc.edu.ar
12. Poo JL, Gongora J. Hepatic haematoma and hepatic rupture in pregnancy. *Annals of Hepatology* 2006, 5(3): 224-226. Internet 2006. Extraído 15 mayo de 2016. Disponible en www.annalsofhepatology.com.mx
13. Briones JC, Guerrero A, Díaz de León M, Reyes LE, Briones CG. Ruptura hepática en preeclampsia. *Rev Asoc Mex Med Crit y Ter Int* 2012; 26(2): c99-100. Internet 2010. Extraído el 15 de mayo de 2016. Disponible en www.medigraphic.org.mx
14. Jungfleisch K, Fittschen M, Jürgen H, Bahlmann F. Liver rupture in HELLP syndrome. *Case Reports in Perinatal Medicine* 2014; 4 (1): 5–8.
15. Meza R. Características clínicas de la rotura hepática relacionada con la preeclampsia severa en el Instituto Nacional Materno Perinatal. *Rev Peru Investig Matern Perinat* 2015; 4(1): 20-6.

16. Hernandez JA. Estrada-Altamirano. Medicina Crítica y terapia intensiva en Obstetricia. INPER- México. Editorial Intersistemas. 2007.
17. Knox TA. Liver disease in pregnancy. *N Engl J Med* 1996; 335: 569-576.
18. Pearce HP. Spontaneous intrapartum rupture of the liver. *N Car Med J* 1994; 55: 72-74.
19. Kapana M, Evsenb MS, Gumus M, Onder A, and Tekbas G. Liver hematoma in HELLP syndrome: case report. *Gastroenterology Research* 2010; 3 (3): 144-146. Internet 2010. Extraído el 16 de mayo de 2016. [Pubmed](#)
20. Araujo AC, Leao MD, Nobrega MH, Bezerra PF, Pereira FV, Dantas EM, Azevedo GD, Jeronimo SM. Characteristics and treatment of hepatic rupture caused by HELLP syndrome. *Am J ObsterGynecol* 2006; 195(1); 129-33.
21. Martinez A, Arvizu R, Camps I, Raga F, Sabater I, Juste J, *et al.* Rotura hepática espontánea en el síndrome HELLP: tratamiento mediante packing. *Prog Obstet Ginecol* 2010;53 (5): 194 -197.
22. Borrás D, Fortuño S. Rotura hepática asociada a preclampsia y síndrome HELLP, con resultados catastróficos. *Prog Obst Ginecol* 2009; 52(7): 402-6.
23. Brox A, Ruiz V, Torres C, Parramembrives P. Experiencia con la técnica de la bolsa de Bogotá para el cierre temporal del abdomen. *Cir Esp* 2007; 82 (3):150 – 4.
24. Perez L, Pardellas H, Cáceres N. Vaccum assisted closure: utilidad en el abdomen abierto y cierre diferido. Experiencia en 23 pacientes. *Cir Esp* 2012; 90(8): 506-512.
25. Norwitz E, Hsu C, Repke J. Acute complications of preeclampsia. *Clin Obstet Gynecol.* 2002; 45: 308 – 29.

26. Kelly J, Ryan DJ, O'Brien N, Kirwan W. Second trimester hepatic rupture in a 35 year old nulliparous woman with HELLP syndrome: a case report. *World J Emerg Surg* 2009; 4: 23-25. Internet 2009. Extraído el 16 mayo 2016. Disponible en www.wjes.org/content/4/1/23
27. Manas KJ, Welsh JD, Rankin RA, Miller DD. Hepatic hemorrhage without rupture in eclampsia. *N Engl J Med* 1985; 312: 424-26.
28. Woodhouse DR. Conservative management of spontaneous rupture of liver in pregnancy. Case report. *British J Obstet Gynecol*; 1986(93): 1097-99.
29. Perucca E, Dominguez C, González D, Ricci P, Estay R, Siebert A, *et al.* Rotura hepática espontánea en síndrome de HELLP. *Rev Chil Obstet Ginecol* 2003; 68(1): 7-12.
30. Revilla Rodríguez E. Caso clínico ruptura hepática en una paciente con preeclampsia y ligadura de arteria hepática común. Reporte de un caso. *Revista de Asociación Mexicana de Medicina Crítica y Terapia Intensiva*, 2008; Vol 22, Núm. 4: 254-259
31. Muñoz C. Hígado grado agudo del embarazo y síndrome hellp: aspectos diagnósticos y terapéuticos. *Gastroenterol Latinoam* 2013; Vol 24, Supl Núm 1: S123-S126.
32. Sheikh R, Yasmeen S. Spontaneous intrahepatic hemorrhage and hepatic rupture in the hellp syndrome: Four cases and review. *Journal of Clinical Gastroenterology*, 1999; volume 28(4):323 – 328.
33. Ouviaña O, Alonso Vaquero MJA *et al.* Hematoma subcapsular hepático en el síndrome de hellp. *Prog Obstet Ginecolo.*, 2010; 53(9): 373-376.
34. Rinehart BK. Preeclampsia associated hepatic hemorrhage and ruptura: mode of management related to maternal and perinatal outcome. *Obs Gyn Surv*, 1999; 54: 196-202.

35. Dessole S, Capobianco G, Viridis P, Rubattu G, Cosmi E, and Porcu A. Hepatic rupture after cesarean section in a patient with hellp syndrome: a case report and review of the literature. Archives of Gynecology and Obstetrics, vol 276, núm 2, pp. 189-192, 2007.

ANEXO

FICHA DE RECOLECCIÓN DE DATOS

Número de ficha: ----- Fecha de recojo información: -----

Edad.....

Paridad: 1) Nulípara 2) Primípara 3) Multípara 4) Gran multípara

Edad gestacional: 1) < 31 semanas 2) 31 – 35 semanas 3) 36 – 40 semanas.

ASPECTOS RELACIONADOS A LA ROTURA HEPÁTICA ESPONTÁNEA

1. Síndrome HELLP

1. Sí
2. No

2. Síntomas y signos

1. Dolor epigástrico
2. Náuseas y vómitos
3. Dolor epigástrico náuseas y vómitos
4. Dolor epigástrico, hipertensión y signos de choque.
5. Cefalea
6. Convulsiones
7. Omalgia
8. Otro (s):

3. Lóbulo afectado

1. Derecho
2. Izquierdo

4. Tipo de manejo

1. Quirúrgico
2. Conservador

5. Tipo de tratamiento quirúrgico

1. Empaquetamiento
2. Empaquetamiento y cierre de la rotura
3. Empaquetamiento, cierre de la rotura y embolización selectiva

6. Necesidad de hemoderivados

1. Sí
2. No

7. Presencia de complicaciones

1. Sí
2. No

8. Tipo de complicación

1. Muerte materna
2. Óbito fetal
3. Muerte neonatal
4. Sepsis
5. Absceso hepático
6. Falla renal aguda
7. Edema pulmonar agudo
8. Relaparotomía
9. Dehiscencia de herida operatoria
10. Hematoma / absceso de pared abdominal
11. Infección del sitio quirúrgico

9. Estancia hospitalaria.....días