



FACULTAD DE MEDICINA HUMANA
SECCIÓN DE POSGRADO

**CARACTERÍSTICAS CLÍNICAS Y RESULTADOS DE
DISPOSITIVOS DE DRENAJE EN GLAUCOMA NEOVASCULAR
EN EL INSTITUTO NACIONAL DE OFTALMOLOGÍA 2008-2013**

PRESENTADA POR

LADY VIOLETA CELIS SUÁREZ

**TESIS PARA OPTAR EL TÍTULO DE ESPECIALISTA EN
OFTALMOLOGÍA**

LIMA – PERÚ

2015



Reconocimiento - No comercial - Sin obra derivada
CC BY-NC-ND

El autor sólo permite que se pueda descargar esta obra y compartirla con otras personas, siempre que se reconozca su autoría, pero no se puede cambiar de ninguna manera ni se puede utilizar comercialmente.

<http://creativecommons.org/licenses/by-nc-nd/4.0/>



**FACULTAD DE MEDICINA HUMANA
SECCIÓN DE POSGRADO**

**CARACTERÍSTICAS CLÍNICAS Y RESULTADOS DE DISPOSITIVOS
DE DRENAJE EN GLAUCOMA NEOVASCULAR EN EL INSTITUTO
NACIONAL DE OFTALMOLOGÍA 2008-2013.**

TESIS


**PARA OPTAR AL TÍTULO DE ESPECIALISTA EN
OFTALMOLOGÍA**

PRESENTADA POR

LADY VIOLETA CELIS SUÁREZ

LIMA-PERÚ

2015



**CARACTERÍSTICAS CLÍNICAS Y RESULTADOS DE DISPOSITIVOS
DE DRENAJE EN GLAUCOMA NEOVASCULAR EN EL INSTITUTO
NACIONAL DE OFTALMOLOGÍA 2008-2013.**

ASESOR

Dra. Silvia Fernández Llerena

Médica Oftalmóloga del Instituto Nacional de Oftalmología.

JURADO

Dr. Luis Alberto Mesias Costilla

Presidente del jurado

Médico Oftalmólogo Instituto Nacional de Oftalmología

Docente Facultad de Medicina Humana USMP

Dr. Hernán Bejar Lira

Miembro del jurado

Médico oftalmólogo Hospital José Sabogal Essalud


Docente Facultad de Medicina Humana USMP

Dr. Luis Huamán Rios

Miembro del jurado

Médico Oftalmólogo Hospital Sergio Bernales

Docente Facultad de Medicina Humana USMP



ÍNDICE

INTRODUCCIÓN

Planteamiento del problema	1
Justificación	3
Objetivos	
Objetivo general	3
Objetivos específicos	3

CAPITULO I: MARCO TEÓRICO 4

CAPITULO II: METODOLOGÍA 8

2.1 Tipo y diseño de estudio	8
2.2 Sujeto, universo y muestra	8
2.3 Procedimientos de recolección y análisis de datos	8
2.4 Instrumentos de recolección de datos	12
2.5 Aspectos éticos	12

CAPITULO III: RESULTADOS 13

CAPITULO IV: DISCUSIÓN, CONCLUSIONES Y RECOMENDACIONES 22

REFERENCIAS BIBLIOGRÁFICAS 26

ANEXOS 29

RESUMEN

Objetivo: Describir las características clínicas y resultados del implante de dispositivos de drenaje en pacientes con Glaucoma Neovascular en el Instituto Nacional de Oftalmología, durante los años 2008 al 2013.

Métodos: Se realizó una cohorte retrospectiva basada en los registros de historias clínicas de pacientes con diagnóstico de Glaucoma Neovascular sometidos a implante de dispositivos de drenaje en el Instituto Nacional de Oftalmología. Se efectuó un análisis descriptivo con medidas de frecuencia y tendencia central.

Resultados: Se identificaron 69 pacientes. 41 (59.4%) fueron varones con una edad media de 63.3 ± 12.4 años. Entre las causas de origen del Glaucoma Neovascular encontramos a la retinopatía diabética proliferativa en 40 (58.8%) seguida de la obstrucción de vena central de retina 26 (38.2%). Las características pre quirúrgicas fueron: Presión intraocular media de 46.8 ± 10.9 mmHg. 50 (69.4%) se ubicaron en la categoría de $AV \leq 0,05$; 76 % utilizaron algún tratamiento adyuvante previo. El tipo de dispositivo más usado fue el de Ahmed en 65 (90.2%). Se encontró un éxito quirúrgico en 47 (65%) casos. La complicación posquirúrgica más frecuente fue la hipotalamia en 17 (28.8%).

Conclusión: Los dispositivos de drenaje en pacientes con Glaucoma Neovascular mostraron un adecuado control de la presión intraocular.

Palabras clave: Glaucoma Neovascular, Agudeza visual, Panfotocoagulación, Presión intraocular.

ABSTRACT

Objective: To describe the clinical features and results of the drainage device implantation in patients with neovascular glaucoma at the National Institute of Ophthalmology, during the years 2008 to 2013.

Methods: A retrospective cohort records based on medical records of patients diagnosed with neovascular glaucoma underwent implantation of drainage devices at the National Institute of Ophthalmology was performed. A descriptive analysis of frequency and measures central tendency was made.

Results: 69 patients were identified. 41 (59.4%) were men with a mean age of 63.3 ± 12.4 years. Among the root causes of neovascular glaucoma we find proliferative diabetic retinopathy in 40 (58.8%) followed by obstruction of the central retinal vein 26 (38.2%). The pre surgical characteristics were measured intraocular pressure of 46.8 ± 10.9 mmHg. 50 (69.4%) were placed in the category of AV ≤ 0.05 ; 76% used some prior adjuvant treatment. The most used type of device was to Ahmed in 65 (90.2%). A surgical success was found in 47 (65%) cases. The most common postoperative complication was hypotonia in 17 (28.8%).

Conclusion: Drainage devices in patients with neovascular glaucoma showed adequate control of intraocular pressure.

Keywords: neovascular glaucoma, visual acuity, panphotocoagulation, Intraocular pressure.

INTRODUCCIÓN

Planteamiento del problema

El glaucoma neovascular (GNV) es un tipo especial de glaucoma secundario relativamente frecuente y grave que se produce como consecuencia de la formación de nuevos vasos sanguíneos y anormales en el iris, donde juega un rol fundamental el factor de crecimiento endotelial vascular aumentando de manera incontrolable la presión intraocular (PIO) todo ello ocurre como una complicación tardía de las retinopatías isquémicas.^{1,2}

El control y tratamiento del GNV representa un reto y por lo general responde pobremente a técnicas de cirugía convencional de glaucoma.³ Varias terapias se han utilizado: trabeculectomía con antimetabolitos, ciclocrioterapia, ciclofotocoagulación y éstas han demostrado generalmente pobres tasas de éxito.^{3, 4, 5, 6}

Dispositivos de drenaje acuosos artificiales han sido defendidos para el tratamiento quirúrgico primario de GNV pero las tasas generales de éxito varían en diferentes estudios.⁷ Se considera al implante de Molteno como el pionero de los dispositivos de drenaje. A partir de esta idea se desarrollaron todos los demás dispositivos con plato de colección con o sin restricción en el flujo de acuoso tales como el de Baerveldt.⁷

Los implantes sin restricción al flujo de salida tienen un pobre control del flujo del humor acuoso lo cual induce frecuentemente a hipotonía en el postoperatorio inmediato, con la consecuente cámara anterior plana y grandes probabilidades de

complicaciones mayores como desprendimiento coroideo, maculopatía hipotónica o hemorragia supracoroidea, entre otras.

Por lo anterior es que se han realizado modificaciones a la técnica de implante con los dispositivos no restrictivos, con la intención de tener un mejor control de la PIO en el periodo postquirúrgico.

No es hasta la década de los noventa en que el concepto de dispositivo de libre paso (no restrictivo) se modifica y se transforma en elemento valvular. El dispositivo valvulado (restrictivo) tipo en este momento es el diseñado por el Dr. Mateen A. Ahmed, el cual está constituida por un plato receptáculo y un tubo conector del plato con la cámara anterior. En el plato receptáculo se encuentra instalado un sistema valvular bivalvo que funciona como un sistema Vénturi y que se le ha denominado Vénturi Flow.⁷ La indicación actual que tienen estos dispositivos es en los glaucomas de difícil control, en glaucomas refractarios a tratamiento convencional con trabeculectomía o en pacientes con trabeculectomías previas fallidas y en especial en el GNV.

En éste estudio retrospectivo, se evaluaron las características clínicas y éxito de éstos dispositivos para el tratamiento del GNV, se examinaron los resultados y algunos factores que influyeron en los mismos.

JUSTIFICACION

Teniendo en cuenta el impacto que representa éste tipo especial de glaucoma y las pocas evidencias con las que contamos en la actualidad y en nuestro medio que nos digan cuáles son los resultados de la aplicación de éste tipo de dispositivos para el tratamiento quirúrgico del Glaucoma Neovascular es que se encontró la verdadera importancia de la realización del presente estudio.

OBJETIVOS

Objetivo general

- Describir las características clínicas y resultados del uso de dispositivos de drenaje en glaucoma neovascular en el Instituto Nacional de Oftalmología de 2008 a 2013.

Objetivos específicos

- Describir el tipo de dispositivo de drenaje más usado.
- Describir la causa más frecuente de glaucoma neovascular en sujetos intervenidos de implante de dispositivo de drenaje en el periodo de estudio.
- Describir el comportamiento y evolución de agudeza visual.
- Describir éxito en relación a presión intraocular pre y post operatoria.
- Describir uso de tratamientos coadyuvantes previos y éxito quirúrgico.
- Describir aparición de complicaciones posoperatorio.

CAPÍTULO I. MARCO TEÓRICO

El glaucoma Neovascular (GNV) es una forma potencialmente devastadora de glaucoma secundario que tiene un pronóstico visual vigilado.

Dentro de las múltiples modalidades terapéuticas para el manejo de estos pacientes, el tratamiento médico consiste en medicamentos antiglaucomatosos como betabloqueadores, inhibidores de la anhidrasa carbónica, agentes osmóticos (manitol) que proporcionan beneficios limitados así como transitorios en cuanto a la reducción de la presión intraocular (PIO).

En las etapas avanzadas de GNV el tratamiento quirúrgico a menudo es necesario para controlar la PIO elevada.

La cirugía filtrante (trabeculectomía) tiene resultados decepcionantes debido a la obstrucción de la zona de drenaje, a la inflamación postoperatoria prolongada y a la proliferación fibrovascular persistente.⁸

Por otro lado, antes del advenimiento de la trabeculectomía y de los dispositivos de drenaje, la ciclocrioterapia fue popular para tratar al GNV, sin embargo, no permite abrir el ángulo, ni proporciona una ruta alternativa para el drenaje del humor acuoso.⁸

Desde 1912, existe una proliferación de implantes de drenaje para reducir la PIO en glaucomas de difícil control y entre éstos elGNV. Todos estos implantes tienen ciertos atributos que pueden o no contribuir al éxito quirúrgico.

Todos los modernos implantes de drenaje para glaucoma consisten en un tubo que deriva el humor acuoso a una placa de extremo (o explante) situado en la región ecuatorial del globo.

Implantes de drenaje difieren en su diseño con respecto al tamaño, forma, y el material del que está construida la placa de extremo.

En los últimos años se han realizado estudios para definir los beneficios de cada uno de ellos así como sus características de drenaje.

Pueden subdividirse en implantes valvulados e implantes no valvulados, dependiendo de si está o no presente un mecanismo de válvula que limita el flujo a través del tubo a la placa, controlando si la PIO se vuelve demasiado baja.

Los implantes, actualmente, en uso común, incluyen la válvula de glaucoma Ahmed (New World Médico, Rancho Cucamonga, California, EE.UU.), el Baerveldt (Advanced Medical Optics, Santa Ana, California, EE.UU.), el Krupin

válvula de hendidura (Hood Laboratories, Pembroke, Massachusetts, EE.UU.), y el Implante de Molteno (Molteno Oftálmica Nueva Zelanda).

Existen varios de estos implantes como el de Baerveldt^{11,13}, el disco de Krupin⁸, el Molteno.¹⁵ Otro aprobado para el tratamiento de glaucomas de difícil controles el de Ahmed^{9,16,17} en 1993 por la FDA (Food and Drug Administration) Estados Unidos. Consiste en un tubo de silicona conectado a una hoja valvular de silicona sostenida en un cuerpo de polipropileno. La válvula está diseñada para mantener presiones intraoculares no menores de 8 mmHg.⁹ Ello estableció un marco de referencia más que apoye el uso del implante valvular Ahmed en el tratamiento de pacientes con GNV.


En los últimos años, han aparecido en la literatura estudios que muestran los resultados del uso de la Válvula de Ahmed.^{9,16,17}

En un estudio realizado en RIIOGOH-Chennai en el quea 30 ojos de 29 pacientes, durante un periodo de 2 años, de los cuales 22 fueron glaucomas neovasculares, se les implantó el dispositivo valvulado de keiki metha; y se obtuvieron resultados alentadores y observando ser efectivo en la totalidad de los implantes.¹⁰

Las complicaciones más frecuentemente reportadas ocurren en los primeros 2 meses del posoperatorio y son: la iritis, el edema corneal, el hifema, la hipotonía, la atalamia y el desprendimiento coroideo seroso. Se describen también la

perforación del iris, el desplazamiento del tubo de silicona a la cámara posterior, la obstrucción del tubo de silicona, la exposición valvular, la expulsión del implante, los trastornos de la motilidad ocular, la hemorragia coroidea y la salida del tubo de la cámara anterior. Las complicaciones posoperatorias tardías de más de 6 meses se relacionan más con las enfermedades de base que con la intervención quirúrgica.²⁵ En la actualidad, un grupo de pacientes con glaucoma refractario y asociado a factores de mal pronóstico quirúrgico atendidos en nuestro servicio de oftalmología se han beneficiado con esta nueva técnica que constituye una opción válida para el control y tratamiento del Glaucoma Neovascular.¹⁴

Nuestro estudio se ha enmarcado dentro de una línea precisa de investigación que realiza nuestro servicio en técnicas que contribuyan al tratamiento y control de esta enfermedad.



CAPÍTULO II. METODOLOGÍA

2.1 Tipo de estudio y diseño utilizado

Se llevó a cabo una cohorte retrospectiva en el que se evaluó la información de las historias clínicas de pacientes del servicio de glaucoma con diagnóstico de Glaucoma Neovascular (GNV) a los que se les realizó de manera consecutiva un implante de dispositivo de drenaje en el periodo comprendido entre enero de 2008 y diciembre de 2013, en el Instituto Nacional de Oftalmología.

2.2 Sujeto, universo y muestra

A partir de los reportes operatorios de sala de operaciones, se seleccionaron todos los casos de GNV con dispositivos de drenaje que cumplieron con los criterios de selección que consistieron en pacientes mayores de 18 años con GNV que fueron sometidos a implante de dispositivos de drenaje durante los años 2008 al 2013 y que cuenten con presión intraocular (PIO) pre quirúrgica y con una PIO final post quirúrgica dentro de los seis primeros meses de seguimiento.

2.3 Procedimientos de recolección, procesamiento y análisis de los datos

En este estudio se utilizaron las siguientes variables:

Éxito de la cirugía (éxito total: PIO fue mayor de 5 mmHg. e igual o menor a 21 mmHg, sin tratamiento antiglaucomatoso suplementario; éxito parcial: con las características anteriormente descritas pero con el uso de algún tipo de medicamento antiglaucomatoso) y fracaso: PIO fue menor de 5 mmHg. o mayor a 21 mmHg con tratamiento antiglaucomatoso.

Variable	Definición conceptual	Tipo de variable	Valores
Edad	Edad en años cumplidos	Numérica discreta	18-90 años
Sexo	Sexo de cada paciente	Categórica dicotómica	0: masculino 1: femenino
Síntoma dolor	Síntoma al ingreso	Categórica dicotómica	0: no 1: sí
Síntoma baja de visión	Síntoma al ingreso	Categórica dicotómica	0: no 1: sí
Síntoma cefalea	Síntoma al ingreso	Categórica dicotómica	0: no 1: sí
Patología de origen	Antecedente que precede y que se considera causal de la entidad en estudio	Categórica politómica	1: RDP (retinopatíadiabética proliferativa) 2: OVCR (Obstrucción vena central de la retina) 3: Otras: especificar 4: no se encuentra
Adyuvante previo (bevacizumab)	Tratamiento recibido previamente a la cirugía de implante	Categórica dicotómica	1: sí 2: no
PIO (presión	PIO medida en	Numérica	≥ 21 mm Hg

intraocular) preoperatoria	mm Hg con tonometría de goldman al ingreso	continua											
PIO (presión intraocular) postoperatoria	PIO medida en mm Hg con tonometría de goldman en el último control postoperatorio	Numérica continua	Todos los valores										
Agudeza visual (AV) preoperatoria	Agudeza visual mejor corregida medida con cartilla de Snellen antes del implante	Discreta politémica	<table border="1"> <tr> <td>AV > 0.3 Discapacidad visual leve</td> <td>1</td> </tr> <tr> <td>0.3 - 0.1 Discapacidad visual moderada</td> <td>2</td> </tr> <tr> <td>0.1 - 0.05 Discapacidad visual severa</td> <td>3</td> </tr> <tr> <td>AV < 0.05 Ceguera legal que incluye los casos con AV de MM y PL</td> <td>4</td> </tr> <tr> <td>No se encontró</td> <td>5</td> </tr> </table>	AV > 0.3 Discapacidad visual leve	1	0.3 - 0.1 Discapacidad visual moderada	2	0.1 - 0.05 Discapacidad visual severa	3	AV < 0.05 Ceguera legal que incluye los casos con AV de MM y PL	4	No se encontró	5
AV > 0.3 Discapacidad visual leve	1												
0.3 - 0.1 Discapacidad visual moderada	2												
0.1 - 0.05 Discapacidad visual severa	3												
AV < 0.05 Ceguera legal que incluye los casos con AV de MM y PL	4												
No se encontró	5												
Agudeza visual (AV) post operatoria	Agudeza visual mejor corregida medida con cartilla de snellen en el último control post operatorio	Discreta politémica	<table border="1"> <tr> <td>AV > 0.3 Discapacidad visual leve</td> <td>1</td> </tr> <tr> <td>0.3 - 0.1 Discapacidad visual moderada</td> <td>2</td> </tr> <tr> <td>0.1 - 0.05 Discapacidad visual severa</td> <td>3</td> </tr> <tr> <td>AV < 0.05 Ceguera legal que incluye los casos con AV de MM y PL</td> <td>4</td> </tr> <tr> <td>No se encontró</td> <td>5</td> </tr> </table>	AV > 0.3 Discapacidad visual leve	1	0.3 - 0.1 Discapacidad visual moderada	2	0.1 - 0.05 Discapacidad visual severa	3	AV < 0.05 Ceguera legal que incluye los casos con AV de MM y PL	4	No se encontró	5
AV > 0.3 Discapacidad visual leve	1												
0.3 - 0.1 Discapacidad visual moderada	2												
0.1 - 0.05 Discapacidad visual severa	3												
AV < 0.05 Ceguera legal que incluye los casos con AV de MM y PL	4												
No se encontró	5												
Adyuvante panfotocoagulación previo	Tratamiento láser recibido previamente a la cirugía de implante	Categórica dicotómica	1: sí 2: no										

Modelo de dispositivo de drenaje	Dispositivo de drenaje utilizado en el procedimiento quirúrgico	Categórica politómica	1 Amhed 2 Baerveldt 3 Keiki
Terapia médica antiglaucomatosa post implante	Número de medicamentos para el control de la PIO después del implante	Categórica politómica	0: ninguno 1: 1 medicamento 2 : 2 medicamentos 3: > 2 medicamentos
Complicaciones postoperatorias	Eventos adversos después del acto operatorio	Conjunto de variables categóricas dicotómicas	<ul style="list-style-type: none"> - Hifema - Desp. Coroideo - Cámara anterior estrecha - Hipotonía - Desprendimiento de retina - Extrusión del plato del dispositivo - Ampolla quística
			0: no 1: sí 0: no 1: sí

El diagnóstico de GNVse basó en los siguientes criterios:

- PIO >21 mm Hg.
- Gonioscopía: ángulo abierto o ángulo cerrado por presencia de membrana fibrovascular.
- Neovasos en el iris
- En el fondo de ojo: signos de retinopatía diabética o de obstrucción de vena central de la retina.

2.4 Instrumentos de recolección de datos:

Las características demográficas, clínicas y quirúrgicas fueron recolectadas de la historia clínica. Se compiló toda la información recabada en una hoja electrónica (Excel 2000, Microsoft, EUA) y, posteriormente, se transfirió al programa para análisis estadístico SPSS (versión 11, standard versión, EUA), con el cual se emplearon las técnicas habituales de estadística descriptiva (principalmente media y desviación estándar).

Para fines de análisis consideramos al ojo como unidad de análisis para tal fin lo denominaremos como caso.

2.5 Aspectos éticos

El protocolo de estudio fue revisado y aprobado por el Comité Institucional de Ética en Investigación del Instituto Nacional de Oftalmología en marzo de 2014. Se respetó la confidencialidad de la identidad de los participantes.

CAPÍTULO III. RESULTADOS

Características generales de los pacientes:

Tabla 1: Características demográficas y clínicas de pacientes con diagnóstico de Glaucoma Neovascular (GNV) sometidos a implante de dispositivo de drenaje en el Instituto Nacional de Oftalmología entre los años 2008 y 2013. N=69

Característica	N(%)
Sexo	
Masculino	41 (59.4)
Edad de diagnóstico *	63.3 ±12.4
Síntomas	
Disminución de AV	66 (95.7%)
Dolor ocular	30 (43.5%)
Cefalea	3 (4.4%)
Antecedente del glaucoma neovascular	
Retinopatía diabética proliferativa	40 (58.8%)
Obstrucción vena central de retina	26 (38.2%)
Otras	2 (3%)

* Media ± desviación estándar

Se encontró que 41 (59.4%) pacientes fueron varones y la media de edad de diagnóstico fue 63.3 ± 10.9 años. El síntoma más frecuente fue la disminución de la agudeza visual en el 95% de casos y el antecedente de origen más frecuente, la retinopatía diabética proliferativa en 40 (58.8%) de casos (ver tabla 1).

Tabla 2: Características clínicas y quirúrgicas preoperatorias en casos de Glaucoma Neovascular (GNV) con implante de dispositivo de drenaje en el Instituto Nacional de Oftalmología entre 2008 y 2013. N=72

Característica N(%)	
PIO pre operatoria *	
Promedio y desviación estándar *	46.8 ±10.9
Valor mínimo y máximo	23-70
Agudeza visual	
AV>0,3	2 (2.8%)
0.3-0.1	15 (20.8%)
0.1-0.05	5 (7.0%)
AV<0.05	50 (69.4%)
Tratamiento adyuvante previo	
Bevacizumab IV preoperatorio	19 (26.4%)
PFC preoperatorio ††	12 (16.7%)
Bevacizumab IV+PFC	24 (33.3%)
Ninguno	17 (23.6%)

* Media ± desviación estándar

La PIO promedio preoperatoria fue de 46.8 ± 10.9 mmHg. Más del 50% de casos estuvieron ubicados dentro de la categoría de agudeza visual < 0.05 y alrededor del 76% de casos recibieron algún tipo de tratamiento adyuvante previo a la cirugía (ver tabla 2).

Tabla 3: Agudeza Visual (AV) pre quirúrgica y posquirúrgica de los casos de Glaucoma Neovascular (GNV) con implante de dispositivo de drenaje en el Instituto Nacional de Oftalmología entre 2008 y 2013. N=72

	AV pre Qx.		AV pos Qx.	
	Frecuencia	Porcentaje	Frecuencia	Porcentaje
NPL, PL, MM	47	65,3	47	65,3
0.05-0.09	8	11,1	5	6,9
0.1-0.2	15	20,8	13	18,1
Mayor o igual a 0.3	2	2,8	7	9,7
Total	72	100,0	72	100,0

El porcentaje de casos con agudeza visual < 0.05, percepción de luz y movimiento de manos se mantuvo igual al finalizar el control post quirúrgico, y en personas con agudeza visual (≥ 0.3) se observó mejoría en el último control pos operatorio (ver tabla 3).

Tabla 4: Resultados post quirúrgicos según el tipo de terapia adyuvante previa en GNV con implante de dispositivo de drenaje. Instituto nacional de oftalmología entre 2008 y 2013. N=72

Uso de terapia pre quirúrgica	Resultado post quirúrgico		N° de casos
	Fracaso N°(%)	Éxito N°(%)	
Ninguna	6(8,3%)	11(15,3%)	17(23,6%)
Avastin	8(11,1%)	11(15,3%)	19(26,4%)
PFC	3(4,2%)	9(12,5%)	12(16,7%)
Avastin + PFC	8(11,1%)	16(22,2%)	24(33,3%)
Total	25(34,7%)	47(65,3%)	72(100,0%)

En la mayoría de los casos, el criterio médico hizo que utilicen Bevacizumab intravítreo más PFC en el 33.3% de los casos (ver Tabla 4).




Tabla 5: Casos quirúrgicos por Glaucoma Neovascular según uso de dispositivos de drenaje. Instituto Nacional de Oftalmología 2008-2013. N= 72

Dispositivo de drenaje	Frecuencia	Porcentaje
Ahmed	65	90.3
Baerveldt	5	6.9
Keiki	2	2.8
Total	72	100.0

El dispositivo de drenaje más utilizado en el estudio fue el dispositivo valvulado de Ahmed (90.3%) seguido por el no valvulado de Baerveldt (6.9%) (ver tabla 5).



Tabla 6: Casos con Glaucoma Neovascular (GNV) intervenidos quirúrgicamente según el resultado post implante de drenaje. Instituto Nacional de Oftalmología 2008-2013. N=72

	Frecuencia	%
Éxito total	18	25.00
Éxito parcial	29	40.00
Fracaso	25	35.00

Fueron 18 (25%) los ojos calificados como éxito total, 29 (40 %) como éxito parcial y 25 (35 %) calificados como fallo (ver tabla 6).



Tabla 7: Complicaciones pos operatorias en glaucoma neovascular (GNV) con implante de dispositivo de drenaje. Instituto Nacional de Oftalmología 2008-2013.

Tipo de complicaciones pos quirúrgicas	Frecuencia	Porcentaje	N° casos aparición temprana	N° casos aparición tardía
Cámara anterior poco profunda	17	23.6	17	0
Hifema	12	16.7	11	1
Hipotonía	11	15.3	11	0
Obstrucción o exposición del tubo	9	12.5	7	2
Desprendimiento coroideo	4	5.6	3	1
Extrusión de plato	2	2.8	2	0
Otros (ampolla quística, edema macular)	4	5.6	2	2

De los 72 ojos evaluados, el 65,3% presentó alguna complicación (ver tabla 7).



Tabla 8: Resultados pos quirúrgicos y uso de adyuvante previo a la colocación de implantes de drenaje en pacientes con GNV. Instituto Nacional de Oftalmología 2008-2013.

	N° de ojos que recibió tratamiento adyuvante	Éxito n=47	Fracaso n=25
Bevacizumab IV (n=19)	19	11 (57.9%)	8 (42.1%)
PFC (n=12)	12	9 (75.0%)	3 (25.0%)
Bevacizumab IV+ PFC (n=24)	24	16 (66.7%)	8 (33.3%)
Ninguno (n=17)	17	11 (64.7%)	6 (35.3%)

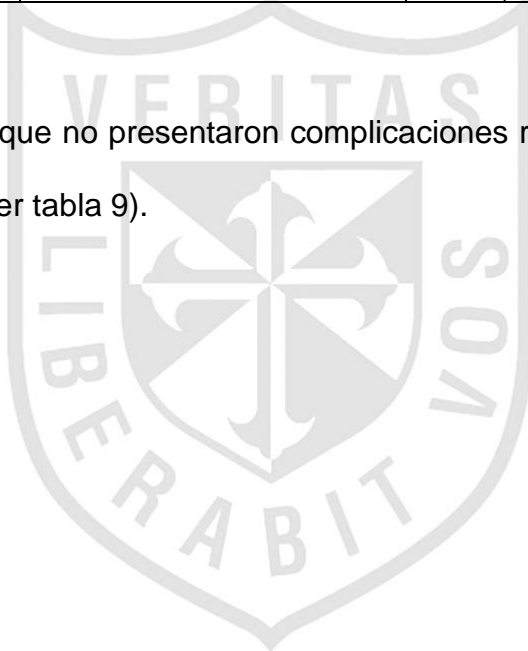
De los casos exitosos, el 75% recibió por lo menos un tipo de adyuvante previo a la cirugía (ver tabla 8).



Tabla 9: Aparición de complicaciones según terapia adyuvante previa al implante de dispositivo de drenaje en GNV. Instituto Nacional de Oftalmología 2008-2013.

Tratamiento previo	N° de ojos que recibió tratamiento adyuvante	Complicaciones	
		No	Sí
		(%)	(%)
Bevacizumab IV	19	5 (13.89)	14 (38.89)
PFC	12	5 (13.89)	7 (19.44)
Bevacizumab IV + PFC	24	16 (44.44)	8 (22.22)
Ninguno	17	10 (27.78)	7 (19.44)
Total	72	36 (100.00)	36 (100.00)

El 44% de pacientes que no presentaron complicaciones recibieron 2 adyuvantes previos a la cirugía (ver tabla 9).



CAPÍTULO IV. DISCUSIÓN

Hasta donde tenemos conocimiento, el presente reporte representa la primera revisión en nuestro medio de una cohorte de casos de glaucoma neovascular (GNV) intervenidos quirúrgicamente de dispositivos para el control de la presión intraocular (PIO).

Es relevante el elevado nivel de PIO previa que presentan los ojos con GNV propio de la naturaleza de esta patología, derivado de esta situación se decidió para propósitos del análisis de nuestro estudio establecer un punto de corte en el nivel de 21 mmHg. como criterio de éxito.

Nuestro estudio muestra un éxito en el 65% de casos, a diferencia de Osorio en México con éxito en el 78.8 %¹⁸ y semejante a Li Z. China con un 68% de éxito.¹⁷

Con relación al estado de capacidad visual la cohorte estudiada mostró que más de 60% de los casos tuvieron agudeza visual < 0.05 antes de la intervención quirúrgica, la cual se mantuvo posterior a la cirugía dichos hallazgos son comparables con otras series de reportes, atribuyó dicho estado funcional predominantemente a la enfermedad ocular subyacente o concomitante y no directamente al procedimiento quirúrgico para reducir la PIO.¹⁸

Aun con relación al éxito quirúrgico reportado, se obtuvieron mayor cantidad de casos con tratamiento adyuvante previo (75%) en relación a no recibir ningún tratamiento adyuvante previo. Si bien no puede establecerse una relación de causalidad, puede argumentarse que posiblemente los casos menos severos, en

los que era posible administrar la láser, tenían por su misma situación una mayor proclividad a una evolución favorable (Ver tabla 8 y 9).

La retinopatía diabética es el antecedente de origen más común de GNV, situación esperada debido a la elevada incidencia de diabetes mellitus (y de los factores de riesgo que conllevan a un control metabólico inadecuado) coincidente con numerosos estudios encontrados.^{17,18,19,20,21}

El dispositivo de drenaje más frecuente fue el de tipo valvulado de Ahmed, coincidentemente con otros estudios, no pudiendo compararse los dos tipos, valvulados y no valvulados por encontrarse diferencia significativa en el número de pacientes que recibieron ambos tipos.

Las complicaciones más frecuentes estuvieron representadas por hipotalamia, hifema y la hipotonía. Tal porcentaje es menor a lo descrito en reportes en los que se emplearon los implantes de Molteno y Krupin.²² Es posible que el sistema restrictivo acoplado a la válvula de Ahmed sea responsable de las tasas menores de estrechamiento de la cámara anterior e hipotonía.

Finalmente, puede establecerse del análisis de esta serie de casos de GNV, que los dispositivos de drenaje valvulados son eficaces y seguros para el manejo de estos pacientes.

CONCLUSIONES

- El tipo de dispositivo de drenaje más usado fue el dispositivo valvulado de Amhed.
- El antecedente de origen más frecuente fue la Retinopatía diabética proliferativa.
- En lo que respecta a la evaluación de la agudeza visual no se observó evolución favorable en la mayoría de pacientes por el grado avanzado de la enfermedad.
- Los dispositivos de drenaje en pacientes con glaucoma neovascular mostraron un adecuado control de la PIO.
- El mayor porcentaje de los casos exitosos necesitó de algún tratamiento médico antiglaucomatoso para controlar la PIO.
- Menor porcentaje de complicaciones en pacientes con GNV que recibieron tratamiento adyuvante con Bevacizumab y PFC.

RECOMENDACIONES

- Se requieren mayores evidencias sobre el desempeño de estos dispositivos, por lo que se recomiendan estudios prospectivos a mediano y largo plazo.



REFERENCIAS BIBLIOGRÁFICAS

1. Miller JW, Adamis AP, Shima DT, Moulton RS. Factor de crecimiento endotelial vascular / factor de permeabilidad vascular temporal y espacialmente correlacionada con la angiogénesis ocular en un modelo primate. *Am J Pathol.* 1994; 145: 574-84.
2. Leung DW, Cachianes G, Kuang WJ, Goeddel DV, Ferrara N. factor de crecimiento endotelial vascular es un mitógeno secretado angiogénico. *Science.* 1989; 246: 1306-9.
3. Tsai JC, Feuer WJ, Parrish II RK, Grajewski AL. 5-Fluorouracil filtering surgery and neovascular glaucoma. Long-term follow-up of the original pilot study. *Ophthalmology* 1995; 102:887–893.
4. Krupin T, Mitchell KB, Becker B. Cyclocryotherapy in neovascular glaucoma. *J Ophthalmol* 1978; 86: 24–26.
5. Uram M. Ophthalmic laser microendoscope ciliary process ablation in management of neovascular glaucoma. *Ophthalmology* 1992; 99: 1832–1838.
6. Eid TE, Katz LJ, Spaeth GL, Augsburger JJ. Tube-shunt surgery vs neodymium YAG cyclophotocoagulation in the management of neovascular glaucoma. *Ophthalmology* 1997; 104: 1692–1700.
7. Schwartz K, Leeb R, Gedde S. Glaucoma drainage implants: a critical comparison of types. *Curr Opin Ophthalmol* 17:181–189. 2006 Lippincott Williams & Wilkins.

8. Mastropasqua L, Carpineto P, Ciancaglini M, Zuppari E. Long-term results of Krupin-Denver valve implants in filtering surgery for neovascular glaucoma. *Ophthalmologica* 1996; 210:203–206.
9. Hoon Seok Jeong, Dong Heun Nam, Hae Jung Paik, Dae Yeong Lee. Pars Plana Ahmed Valve Implant and Vitrectomy in the Management of Neovascular Glaucoma *Ophthalmic Surgery, Lasers & Imaging* .July/August 2007. Vol 38, N° 4.
10. Keiki M. Keiki Mehta BP. Válvula Glaucoma derivación Surgiwear.
11. Sidoti PA, Dunphy TR, Baerveldt G, et al. Experience with the Baerveldt glaucoma implant in treating neovascular glaucoma. *Ophthalmology* 1995; 102:1107–1118.
12. Roy S, Ravinet E, Mermoud A. Baerveldt implant in refractory glaucoma: Long-term results and factors influencing outcomes. *Int Ophthalmol* 2001; 24: 93–100.
13. Fellenbaum PS, Sidoti PA, Heuer DK, et al. Experience with the Baerveldt implant in young patients with complicated glaucomas. *J Glaucoma* 1995;4:91–97.
14. Ball SF, Ellis GS, Herrington RG, Liang K. Brown's superior oblique tendon syndrome after Baerveldt glaucoma implant. *Arch Ophthalmol* 1992; 110:1368.
15. Holt N, Franks W, Nourredin B, Hitchings R. Hypertropia following insertion of inferiorly sited double-plate Molteno tubes. *Eye* 1992; 6:515–520.
16. Partial Tenon's capsule resection with adjunctive mitomycin C in Ahmed glaucoma valve implant surgery *Br J Ophthalmol* 2003; 87:994–998.

17. Li Z; Zhou M; Wang W; Huang W; Chen S. A prospective comparative study on neovascular glaucoma and non-neovascular refractory glaucoma following Ahmed glaucoma valve implantation. Chinese Medical Journal 2014; Vol. 127 (8), pp. 1417-22.
18. Osorio A, Gil F, García P, Noguera A, Paczka Z. Manejo del glaucoma neovascular refractario empleando la válvula de Ahmed. Experiencia clínica de corto plazo en un centro de referencia. Rev Mex Oftalmol; Septiembre- Octubre 2004; 78(5): 237-244.
19. Peter A .The Ahmed Glaucoma Valve in Neovascular Glaucoma Trans Am Ophthalmol Soc 2009; 107:325-342 .From the Department of Ophthalmology, University of Virginia School of Medicine, Charlottesville.
20. Sevim MS, Buttanni IB, Kugu S, Serin D. Effect of intravitreal bevacizumab injection before Ahmed glaucoma valve implantation in neovascular glaucoma.
21. Ma KT, Yang JY, Kim JH, Hong S, Lee ES. Surgical results of Ahmed valve implantation with intraoperative bevacizumab injection in patients with neovascular glaucoma. Journal Of Glaucoma 2012 Jun-Jul; Vol. 21 (5), pp. 331-6.
22. Yalvac U, Eksioğlu B. Long-term results of Ahmed glaucoma valve and Molteno implant in neovascular glaucoma. 2007. Nature Publishing Group all rights reserved.
23. Mahdy RA. Efficacy of intravitreal bevacizumab with panretinal photocoagulation followed by Ahmed valve implantation in neovascular glaucoma. Journal Of Glaucoma 2013 Dec; Vol. 22 (9), pp. 768-72.

Anexo n°01

Características clínicas y resultados del uso de dispositivos de drenaje para Tratamiento de Glaucoma Neovascular en el Instituto Nacional de Oftalmología 2008-2013

Numero de Ficha: _____																												
I. FILIACIÓN																												
1. N°HC:																												
2. EDAD DE PRESENTACIÓN:		2A. SEXO: 0 () M 1 () F																										
II. ENFERMEDAD (MOTIVO DE CONSULTA). Fecha: ___/___/___																												
3. SÍNTOMAS MOTIVO DE CONSULTA																												
<table border="1"><thead><tr><th>Síntomas</th><th colspan="2">OD</th><th colspan="2">Oi</th></tr></thead><tbody><tr><td>Dolor</td><td>0 () NO</td><td>1 () SÍ</td><td>0 () NO</td><td>1 () SÍ</td></tr><tr><td>Baja visión</td><td>0 () NO</td><td>1 () SÍ</td><td>0 () NO</td><td>1 () SÍ</td></tr><tr><td>Otro</td><td>0 () NO</td><td>1 () SÍ</td><td>0 () NO</td><td>1 () SÍ</td></tr><tr><td>Especificar</td><td colspan="2">_____</td><td colspan="2">_____</td></tr></tbody></table>				Síntomas	OD		Oi		Dolor	0 () NO	1 () SÍ	0 () NO	1 () SÍ	Baja visión	0 () NO	1 () SÍ	0 () NO	1 () SÍ	Otro	0 () NO	1 () SÍ	0 () NO	1 () SÍ	Especificar	_____		_____	
Síntomas	OD		Oi																									
Dolor	0 () NO	1 () SÍ	0 () NO	1 () SÍ																								
Baja visión	0 () NO	1 () SÍ	0 () NO	1 () SÍ																								
Otro	0 () NO	1 () SÍ	0 () NO	1 () SÍ																								
Especificar	_____		_____																									
4. CAUSA DE GNV																												
1 () RDP 2 () OVCR 3 () OTROS, Especificar: _____ 4 () No se pudo determinar la causa																												
5. USO DE AVASTIN PREVIO																												
1 () SI 2 () NO																												
III. EVALUACION PREOPERATORIA																												
6. PIO PREOPERATORIA; Fecha: ___/___/___ Valor: _____																												
7. A/V PREOPERATORIA; Fecha: ___/___/___ Valor: ___20/_____ o _____																												
IV. ACTO OPERATORIO																												
8. Panfotocoagulación previa: 1 () si 2 () no																												
9. Modelo de dispositivo de drenaje :																												
1 () AHMED 2 () BAERVELT 3 () KEIKI 4 () EAGLE VISION																												
V. POST-OPERATORIO																												

Numero de control postoperatorio	Fecha	Valor de PIO	Valor de A/V
1			
2			
3			
4			

10. TERAPIA MÉDICA POST-IMPLANTE DE DISPOSITIVO DE DRENAJE:

0 () NINGUN MEDICAMENTO 1 () 1 MEDICAMENTO, especificar: _____

2 () 2 MEDICAMENTOS, especificar: _____ 3 () > 2 MEDICAMENTOS, especificar _____

11.COMPLICACIONES POSTOPERATORIAS:

Complicación	0=No ; 1=Si	1=Temprana ; 2= Tardía
1 HIFEMA ()		
2 DESPRENDIMIENTO COROIDEO ()		
3 CÁMARA ANTERIOR POCO PROFUNDA ()		
4 HIPOTONÍA ()		
5 DESPRENDIMIENTO DE RETINA ()		
6 EXTRUSIÓN DE PLATO		
7 AMPOLLA QUISTICA		