

## EXTRACCIÓN ASIMÉTRICA EN EL TRATAMIENTO ORTODÓNTICO DE UNA MALOCLUSIÓN CLASE I SUBDIVISIÓN IZQUIERDA. REPORTE DE CASO

### ASYMMETRIC EXTRACTION IN ORTHODONTIC TREATMENT OF MALOCCCLUSION CLASS I LEFT SUBDIVISION. CASE REPORT

Juan Camacho-Guevara<sup>1</sup>, Richard Koenig-Maunsell<sup>1</sup>, Eva Ramos-Neglia<sup>1</sup>, Sandy Vega-Calderón<sup>1</sup>

#### RESUMEN

El propósito de esta publicación es dar a conocer el tratamiento de una maloclusión clase I de Angle, subdivisión izquierda donde se realizaron extracciones asimétricas. Presentamos un caso clínico de una paciente masculino de 14 años de edad, donde el tratamiento a seguir fue el uso de un aparato Hyrax el cual se activó durante 10 días y posteriormente se realizaron extracciones asimétricas conjuntamente con el uso de aparatología fija durante 24 meses con óptimos resultados finales. Kiru 2012;9(1): 71-76.

**PALABRAS CLAVES:** exodoncia, maloclusión, ortodoncia. (Fuente: DeCS BIREME)

#### Abstract

The purpose of this publication is to present the treatment of Angle Class I malocclusion, subdivision left where asymmetric extractions were done. We report a case of a female patient of 14 years old, where further treatment was the use of a Hyrax appliance which was activated for 10 days and subsequently asymmetric extractions in conjunction with the use of fixed appliances for 24 months with optimal final results. Kiru 2012;9(1): 71-76.

**KEY WORDS:** extraction, malocclusion, orthodontic. (Source: MeSH NLM)

<sup>1</sup> Docentes de la Facultad de Odontología de la Universidad de San Martín de Porres.

#### Correspondencia:

Juan Carlos Camacho-Guevara

Dirección: Calle Badajoz 264, San Luis, Lima, Perú.

Correo electrónico: jcamachog@usmp.pe

## INTRODUCCIÓN

Este tipo de maloclusión puede ser causada por una serie de factores óseos, dentales y de tejidos blandos. Si la etiología es principalmente dental, la asimetría puede ocasionarse a partir de la erupción dental anormal, pérdida prematura de dientes deciduos o la pérdida de los dientes permanentes. Si la etiología es principalmente esquelética, la asimetría puede haber aparecido durante el desarrollo o puede ser adquirida en uno o en ambos arcos. Es muy importante diferenciar entre la asimetría dental y esquelética antes de establecerlas alternativas de tratamiento y los objetivos <sup>1</sup>.

La decisión para la extracción en los tratamientos de ortodoncia es una de las más críticas, esta depende de la experiencia clínica personal. La razón principal para realizar extracciones es bien conocida: el apiñamiento, la protrusión dentoalveolar, la necesidad de la alteración del perfil facial y discrepancias maxilares anteroposteriores leves <sup>2</sup>.

Una alternativa para la obtención de espacio en las arcadas dentarias durante el tratamiento ortodóntico, son las extracciones simétricas de dientes permanentes, permitiendo así la corrección de apiñamientos, protrusiones dentarias o problemas sagitales que favorezcan el establecimiento de una oclusión óptima, funcional y estable. Aun así, desde tiempos inmemorables ha existido a lo largo de los años una gran controversia en la literatura ortodóntica, sobre la necesidad de llevar a cabo el tratamiento con o sin extracciones den-

tarias. Más aún, esta controversia es más intensa cuando se trata de extracciones asimétricas.

Se pueden realizar también los siguientes tratamientos: Distalamiento molar o protrusión incisiva, correcciones de rotaciones y angulaciones, stripping y/o expansión, quizás este último sea junto con la extracción, el método terapéutico que más haga dudar a la hora de elaborar un plan de tratamiento que proporcione unos resultados óptimos y satisfactorios, donde cobra una relevante importancia la estabilidad de los resultados finales del tratamiento.

No sólo ha habido una gran diferencia a lo largo de los años en cuanto a la realización de un tratamiento extractivo o no extractivo, sino que también han existido y existen discrepancias en cuanto a las diferentes localizaciones geográficas. Esto se debe fundamentalmente a influencias biológicas y socioeconómicas <sup>3</sup>. Presentamos un caso clínico donde se practica el tratamiento de extracciones asimétricas con óptimos resultados finales

#### Paciente, historia y causa

Paciente femenina de 14 años de edad, de tez blanca (figuras 1 a 4). Su principal preocupación fue: "La posición de sus dientes anteriores". Reveló en su historia clínica que no hay contraindicaciones para el tratamiento de ortodoncia. La causa de la maloclusión era una combinación de factores genéticos y ambientales.



Figura 1. Fotos faciales pre-tratamiento.

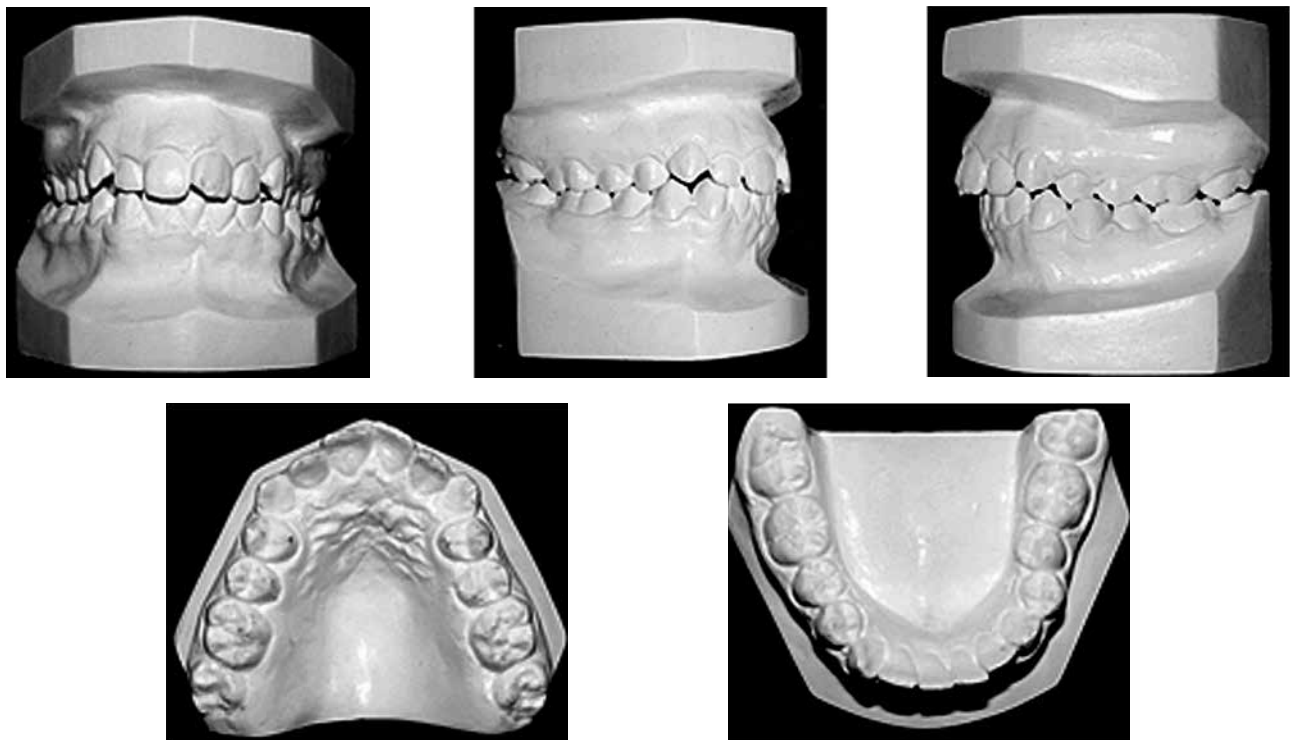


Figura 2. Modelos pre-tratamiento.

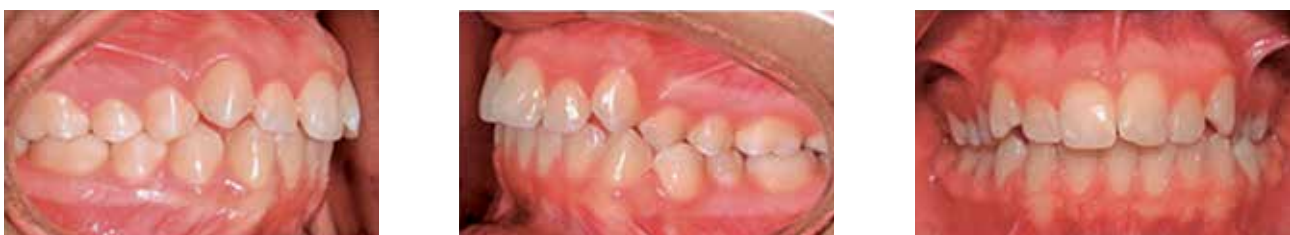

Figura 3. Fotos intraorales pre- tratamiento.

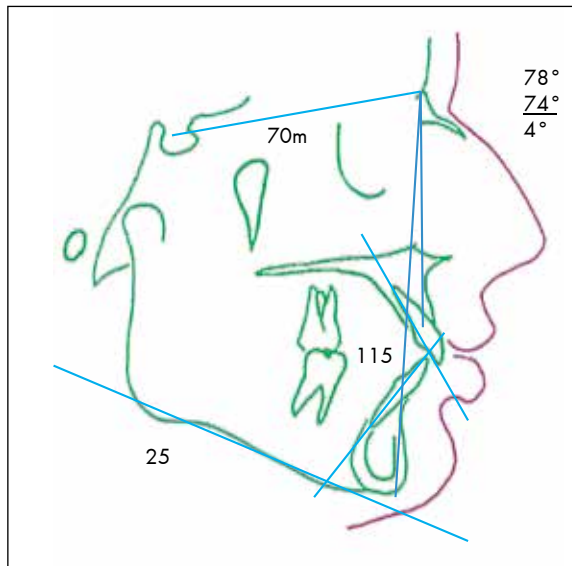


Figura 4. Trazado cefalométrico pre-tratamiento.

Tabla 1. Medidas cefalométricas

MEDIDAS	ESTANDAR	INICIAL	FINAL
SNA	82 $\pm$	78 $\pm$	79 $\pm$
SNB	80 $\pm$	74 $\pm$	75 $\pm$
ANB	2 $\pm$	4 $\pm$	4 $\pm$
LBC	70mm	70mm	70mm
EJE Y	59.4 $\pm$	64 $\pm$	64 $\pm$
GO-GN-SN	32 $\pm$	33 $\pm$	33 $\pm$
FMA	25 $\pm$	25 $\pm$	26 $\pm$
NA-PG-FH	87.8 $\pm$	82 $\pm$	85 $\pm$
1MX-NA	22 $\pm$	28 $\pm$	19 $\pm$
1MX-NA (mm)	4mm	3mm	1mm
1MX-SN	103 $\pm$	107 $\pm$	95 $\pm$
1MD-NB	25 $\pm$	31 $\pm$	29 $\pm$
1MD-NB (mm)	4mm	5mm	3mm
1:1	135 $\pm$	115 $\pm$	130 $\pm$

S  
N

A: silla-nasion/punto A, SNB: silla-nasion/punto B, LBC: longitud base de cráneo, EJE Y: silla-gnation/frankfor, GO-GN/SN: gonion-gnation/silla-nasion, FMA: Frankfort-plano mandibular, NA-PG-FH: nasion-pogonion/Frankfort, 1MX-NA: incisivo maxilar-nasion/punto A, 1MX-SN: incisivo maxilar/base de cráneo, 1MD-NB: incisivo mandibular-nasion/punto B, 1:1: ángulointerincisivo

### Diagnóstico

La paciente presentó una maloclusión de Angle clase I, subdivisión izquierda. Mordida cruzada a nivel de las piezas 2.4, 2.5 con 3.4. Presentaba un perfil recto y proporciones faciales asimétricas con un tercio inferior aumentado. Presentaba competencia labial, la línea media dental superior fue coincidente y la línea media dentaria inferior 3 mm. desviada a la izquierda. La evaluación cefalométrica lateral (tabla 1) mostró una buena posición esquelética anteroposterior maxilar y mandibular, un plano mandibular en buena posición. Presentaba 32 piezas dentarias con terceros molares en buen desarrollo intraóseo. Los modelos mostraron una relación molar y canina derecha clase Ie izquierda de clase II. La discrepancia del maxilar superior fue de -6.5mm y del maxilar inferior fué de - 4,5mm. La sobremordida fué del 40%, el resalte de 4mm y un exceso de 1,5mm en el Bolton anteroinferior. Relación céntrica y oclusión céntrica fueron coincidentes.

### Objetivos del tratamiento

Se plantearon como objetivos del tratamiento el mantener las relaciones maxilar, mandibular y de tejidos blandos, corregir la discrepancia de las líneas medias, conseguir relaciones caninas clase I bilateral, relación molar derecha clase I y clase II izquierda funcional y el logro de un resalte y una sobremordida ideal. Corrección de la mordida cruzada.

### Tratamiento

Se colocó un aparato expansor tipo hyrax el cual se activó durante 10 días, se realizaron exodoncias de los primeros premolares superiores y el primer premolar inferior derecho. Se colocó aparatología fija superior e inferior con brackets prescripción Roth Slot (0.022 x 0.028") arcos de nitinol (0.012", 0.014", 0.016" y 0.018") y acero (0.018", 0.016x0.022") los cuales se fueron incrementando progresivamente por un periodo de 6 meses para la alineación y nivelación, posteriormente se colocaron arcos de acero 0.017x0.025" superior e inferior para la retracción de caninos superiores con cadena elástica y elásticos intermaxilares de clase II para obtener relaciones caninas simétricas, en el arco inferior se le realizaron topes omegas mesial al tubo de ambas molares. Una vez conseguidas la retracción canina superior, se procedió a la retracción del sector antero-superior con ansas de acero 0.017x0.025". Después de 2 meses de dicha retracción se comenzó a retraer el canino inferior derecho con ansas de acero 0.017x0.025". Se colocaron arcos rectangulares de acero 0.018x0.025" conjuntamente con elásticos triangulares en los caninos para obtener una adecuada intercuspidad final. El tiempo total de tratamiento fue de 24 meses. Los aparatos fueron retirados y se colocaron retenedores removibles tipo circunferenciales superior e inferior.

### Resultados obtenidos

La estética facial de los tejidos blandos no muestra cambios significativos (Figura 5).

La paciente completó su tratamiento con una adecuada relación canina de clase I bilateral, relación molar derecha de clase I e izquierda de clase II funcional (Figuras 6 y 7). Se consiguió una sobremordida y un resalte adecuado. Las líneas medias dentarias fueron coincidentes y centradas con la línea

media facial. La función de la articulación temporomandibular se encontró asintomática y la relación céntrica se encontró coincidente con la oclusión céntrica. Radiográficamente se observó buen paralelismo radicular y no se observó reabsorción radicular.

La superposición cefalométrica muestra retrusión del mentón debido a la ligera rotación hacia abajo y atrás de la mandíbula como resultado de la extrusión molar. Los incisivos maxilares y mandibulares se retroclinaron (Figura 8, Tabla 1).



Figura 5. Fotografías faciales post-tratamiento.

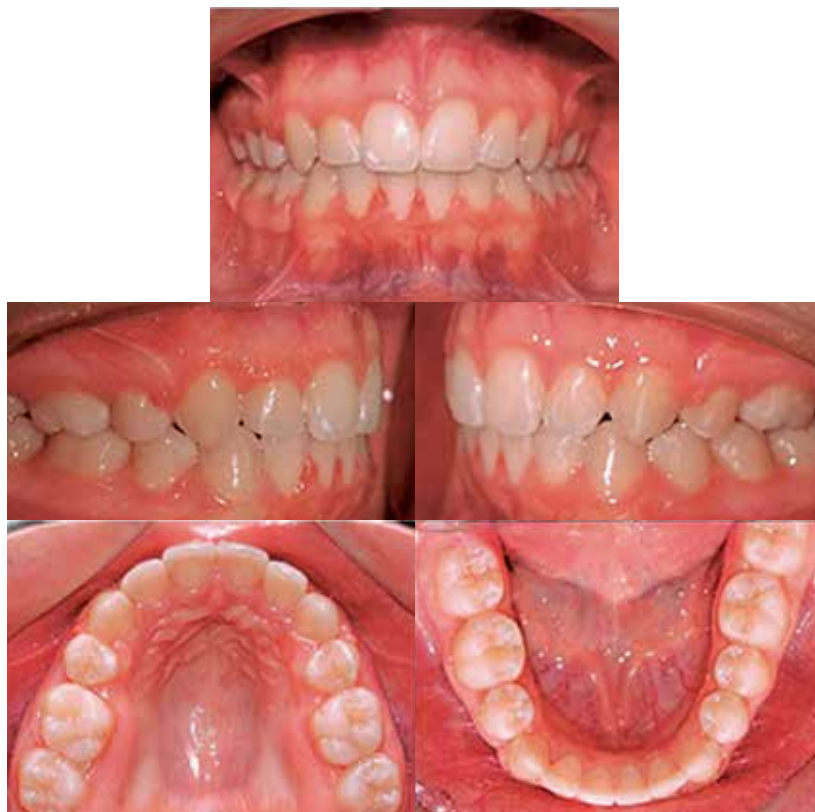

Figura 6. Fotografías intraorales post-tratamiento.

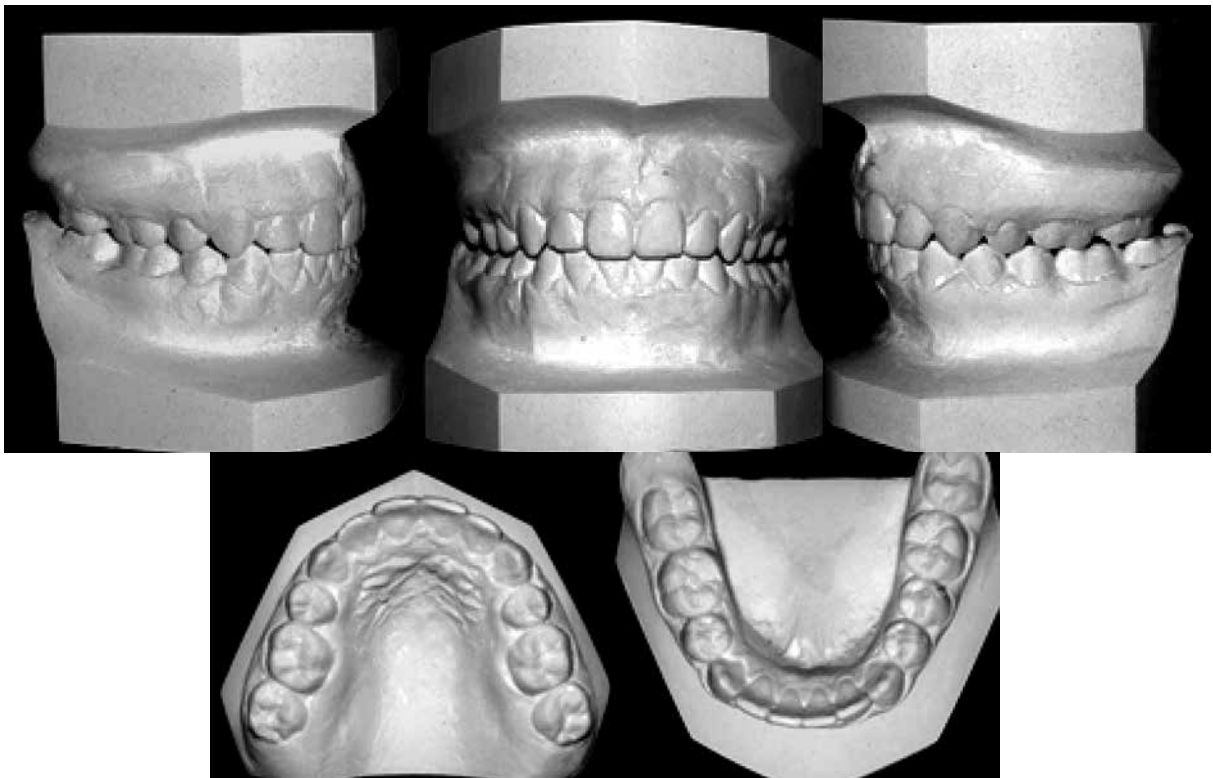


Figura 7. Modelos post-tratamiento.

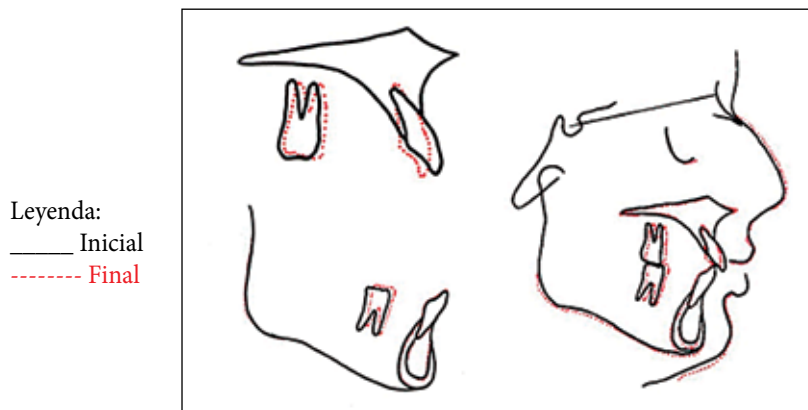


Figura 8. Trazados cefalométricos de superposición inicial y final.

Pronóstico del tratamiento: El pronóstico de la estabilidad es favorable, debido a que el crecimiento residual de la paciente

es mínimo, y hace buen uso de los retenedores finales.

## DISCUSIÓN

Este caso demuestra la importancia de identificar el área específica de la asimetría del arco cuando la clasificación canina y molar difiere de la clasificación de la subdivisión. Debido a que la asimetría dental de este paciente se encontraba en el arco mandibular, era apropiado extraer de manera unilateral en el arco mandibular para lograr la simetría canina. Si el arco mandibular hubiera sido tratado sin extracciones o con extracciones bilaterales, es poco probable que el arco

mandibular asimétrico se hubiese corregido lo cual resultaría en el fracaso de centrar la línea media dental con la facial. Si la asimetría dental que causa la subdivisión hubiese sido en el maxilar superior habría sido apropiado extraer de forma asimétrica o unilateral en el arco superior.

El plan de tratamiento realizado en este caso coincide con el planteado por Mark Todd et al. <sup>4</sup>, que muestra resultados similares al presentado.

En los casos de extracciones asimétricas es importante identificar el área específica de asimetría de los arcos cuando encontramos discrepancias en las relaciones caninas y molares iniciales para poder obtener relaciones clases I caninas<sup>5</sup>. Los protocolos de extracciones asimétricas en las subdivisiones de maloclusiones clases I es a menudo un tratamiento acertado, ya que mantiene las relaciones molares existentes, facilita la biomecánica y reduce el tiempo de tratamiento. Como consecuencia de las extracciones asimétricas la corrección de las líneas medias puede ser posible sin cantear los planos oclusales<sup>6</sup>. En las discrepancias severas de las maloclusiones clases I, las extracciones de cuatro premolares y en casos especiales, como caries, este tipo de extracciones son generalmente aceptados para obtener resultados estables. En los casos de extracciones asimétricas para alcanzar los resultados del tratamiento deseado es importante utilizar tres procedimientos diagnósticos: análisis de Bolton, evaluación del espacio disponible en las arcadas dentales y un set-up, para realizar todos los ajustes necesarios y prevenir cualquier inconveniente durante el transcurso del tratamiento<sup>7</sup>.

En este caso hemos presentado la eficacia del tratamiento con extracciones asimétricas para pacientes con maloclusión clase I subdivisión izquierda con desviación de línea media inferior a 3mm a la izquierda, por lo cual fue el tratamiento de elección.

#### AGRADECIMIENTOS

Dr. Iván Vojvodic Hernández y Dra. Ana Lavado Torres por su asesoría en el desarrollo de este artículo.

#### REFERENCIAS BIBLIOGRÁFICAS

1. Palacios P, Uribe F, Nanda R. Correction of an Asymmetrical Clas II Malocclusion using predictable forcé systems. *Journal Clinical Orthodontics* 2007;41(4):211-16.
2. Wellington J. Extraction decision making. *Journal of Clinical Orthodontics* 2002;36:510-9.
3. Peck S, Peck H. Frequency of tooth extraction in orthodontic treatment. *Am J Orthop. Dentofacial Orthop* 1979;76(5):491-6.
4. Mark T. Asymmetric extraction treatment of a Class II Division 1 subdivision left malocclusion with anterior and posterior crossbites. *Am J Orthod Dentofacial Orthop.* 1999;11(5):410-7.
5. Turpin DL. Correcting the Class II subdivision malocclusion. *Am J Orthod Dentofacial Orthop.* 2005;128(5):555-6.
6. Hillegondsberg AJ. Some long term results of unilateral and bilateral extraction in the upper jaw. *Journal of Clinical Orthodontic.* 1968;2(9):359-64.
7. Barton HT. The asymmetric extraction decision. *The Angle Orthodontist.* 1992; 62:291-7.

Recibido: 16 de marzo de 2012

Aceptado para publicación: 22 de junio de 2012