

FRACTURAS RADICULARES VERTICALES: DIAGNÓSTICO Y PRONÓSTICO CLÍNICO

VERTICAL ROOT FRACTURES: CLINICAL DIAGNOSIS AND PROGNOSIS

Sixto García Linares¹**RESUMEN**

Las fracturas radiculares no son algo inusual en la consulta dental. El manejo de las fracturas verticales y horizontales es diferente, así como su forma de diagnóstico y pronóstico. Se presenta la etiología, diagnóstico, pronóstico de la fractura vertical dentaria, así como diversas formas de preservar o aumentar el reborde para luego tener la posibilidad de colocar un implante para su posterior rehabilitación o la elección de otros criterios de rehabilitación como prótesis parcial fija o removible.

Palabras clave: fracturas de los dientes, regeneración ósea, carga inmediata del implante dental (fuente: DeCS BIREME)

ABSTRACT

Dental fractures are not uncommon in dental practice. Management of vertical and horizontal dental fracture is quite different including their diagnosis and prognosis. Etiology, diagnosis and prognosis of vertical dental fracture is presented and also several ways to preserve or augment alveolar ridge to be able to receive a dental implant and its prosthetic crown or other types of oral rehabilitation is shown.

Key words: tooth fractures, bone regeneration, immediate dental implant loading (source: MeSH NLM).

¹Profesor Asociado de Periodoncia, Facultad de Odontología, Universidad Nacional Mayor de San Marcos. Lima, Perú.

Correspondencia

Sixto García Linares

Correo electrónico: sgarcial@unmsm.edu.pe

INTRODUCCIÓN

Las fracturas radiculares no son algo inusual en la consulta dental. Muchas de ellas no son diagnosticadas o simplemente no reciben el tratamiento adecuado. El manejo de las fracturas verticales y horizontales es diferente, así como su forma de diagnóstico y su pronóstico. Ambas pueden involucrar cemento, dentina y pulpa; además, es posible que estén localizadas únicamente en el trayecto radicular (fractura radicular) o en la porción coronal, afectando a la raíz dental (fractura corono-radicular). La prevalencia de estas fracturas varía de 2% a 1%, dependiendo de si es un diente primario o permanente. Otro aspecto a evaluar es el compromiso de la tabla vestibular¹.

DIAGNÓSTICO

La etiología de las fracturas verticales puede ser una de las siguientes causas¹:

- **Iatrogénicas**

1. Excesivo trabajo en el conducto.
2. Falta de localización y trabajo de alguno de los conductos.
3. Excesiva compactación durante la condensación, ya sea vertical u horizontal.

4. Colocación de postes con espacios, o bien, la colocación de estos sin una buena relación corono-radicular.
5. Excesivos procedimientos restaurativos.

- **Traumáticas (la mayor parte se presenta en dientes vitales)**

1. Traumatismo físico.
2. Bruxismo.
3. Durante el proceso de apexificación.

El diagnóstico de las lesiones por fractura vertical no tiene signos y síntomas evidentes, pero una asociación de eventos podría darnos como resultado esta patología. El diagnóstico incluye las siguientes pruebas²:

- Pruebas pulpares (frío, calor, pruebas eléctricas).
- Prueba de transiluminación.
- Sondeo periodontal.
- Remoción de la restauración.
- Examinación radiológica.
- Cirugía exploratoria.
- Uso de colorantes para pigmentación de línea de fractura (azul de metileno, detectores de caries).

Entre los factores indicativos podemos describir los siguientes²⁻⁸:

1. Dolor. El dolor no es característico. No está asociado a dolor pulpar porque generalmente son dientes con tratamientos de conductos. Es decir no tiene necesariamente que existir sensibilidad al frío o al calor. En ocasiones el paciente puede relatar que tuvo dolor agudo una sola vez hace un tiempo. Eso nos indica quizás el momento de la fractura. Puede existir dolor a la masticación en caso de dientes vitales e incluso asemejarse a una patología pulpar por caries.
2. Fístula. Generalmente existe una fístula a nivel del tercio medio cervical radicular o exudado por el surco gingival. No existe bolsa periodontal a menos que el exudado sea por el surco. Pero no hay presencia de placa o signos de enfermedad periodontal en el resto de la boca. Es muy importante este signo porque nos puede avisar que existe pérdida de la tabla ósea vestibular.
3. Tratamiento de conducto. Los dientes con fractura vertical, en su mayoría uniradiculares, presentan tratamiento de conducto con una preparación biomecánica bastante grande. Esto a veces puede estar asociado con un espigo amplio.
4. Presencia de espigo. Los espigos metálicos pueden ser un factor de riesgo para las fracturas verticales. Debe evaluarse antes de rehabilitar, si el diente debe usar un espigo preformado.

Vire (1991) halló, en un grupo de 116 piezas fracturadas, que en el 59,4% la causa era de origen protésico (fractura coronaria, fractura radicular,

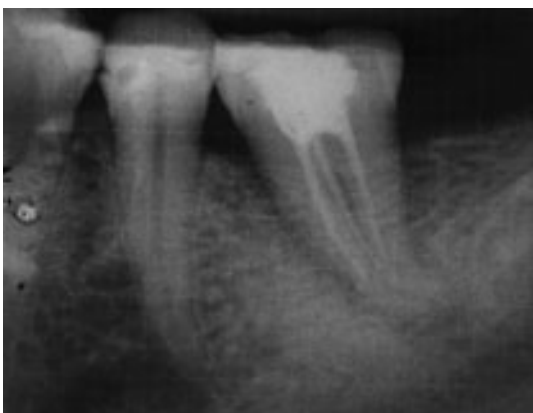

Figura 1. Radiografía de fractura vertical en la pieza 3,6.

trauma, restauración patológica), siendo la fractura coronaria la de mayor incidencia (46,5% del total).

El segundo grupo etiológico era la enfermedad periodontal (32%).

El tercer y último grupo eran las fracturas por factor del tratamiento endodóntico que representaban solamente el 8,6%.

Las fracturas radiculares consideradas dentro de los factores protésicos eran del orden del 8,6%.

Las causas de origen protésico para los dientes fisurados pueden incluir según Abou-Rass²:

- Restauración excesiva con amalgama clase II sin soporte de la cresta marginal.
 - Expansión, contracción o sobreextensión de la restauración.
 - Excesiva presión al insertar el espigo.
 - Uso de pines.
 - Expansión térmica en dientes debilitados.
 - Bruxismo.
5. Movilidad. Puede presentar movilidad aun cuando algunos dientes solo tienen una línea de fractura no desplazada.
 6. Evidencia imaginológica. En la radiografía periapical no se aprecia alguna imagen que contribuya al diagnóstico, excepto cuando la destrucción ósea es demasiado grande, la cual está relacionada clínicamente a movilidad de la pieza con tumefacción de la cara vestibular o palatina.

Puede realizarse una fistulografía con un cono de gutapercha N° 25 y el fin del cono generalmente se hallará donde termina el espigo.

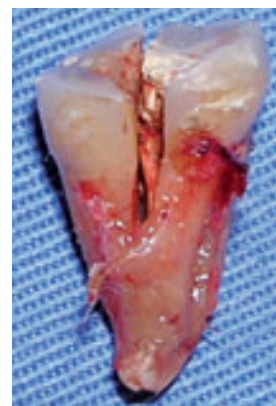

Figura 2. Pieza extraída que muestra fractura vertical mesiodistal.

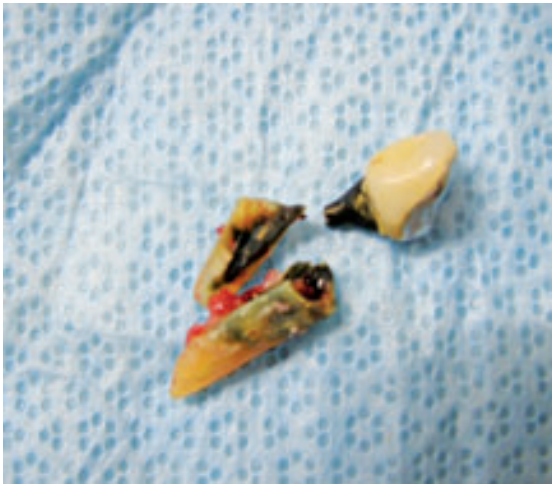

Figura 3. Fractura vertical en pieza con tratamiento de conducto y espigo muñón.

En casos de mucha duda podemos usar la tomografía axial computarizada.

Youssefzadeh et al. (1999) mostró que la tomografía es superior a la radiografía convencional para detectar fracturas verticales.

Se observó 28 dientes de 42 en 37 pacientes con fracturas verticales detectadas intra-operatoriamente. Estas luego fueron comparadas con el diagnóstico inicial realizado por dos radiólogos. Se halló entre dos operadores una especificidad en el diagnóstico de 23 y 70% para la radiografía convencional y 100% para la tomografía convencional.

Hannig et al. (2005) propusieron la detección de fracturas verticales mediante un tomógrafo 3D volumétrico de pantalla plana. Comparando luego de la exodoncia se crearon modelos 3D observando la precisión en la detección de las fracturas verticales. El problema con este método consiste en la cantidad de radiación a la que se somete al paciente.

PRONÓSTICO Y TRATAMIENTO

El pronóstico del órgano dental es pobre cuando la extensión de la fractura es cercana al ápice. El tratamiento usual es la extracción dental, ya que se provocan defectos en el ligamento y existe pérdida de tejido óseo. Se ha propuesto la colocación de resinas de adhesión para el tratamiento de las fracturas verticales, aunque con poco éxito. El tratamiento de apexificación en dientes inmaduros ha dado buenos resultados. En este tipo de fracturas radiculares es importante la

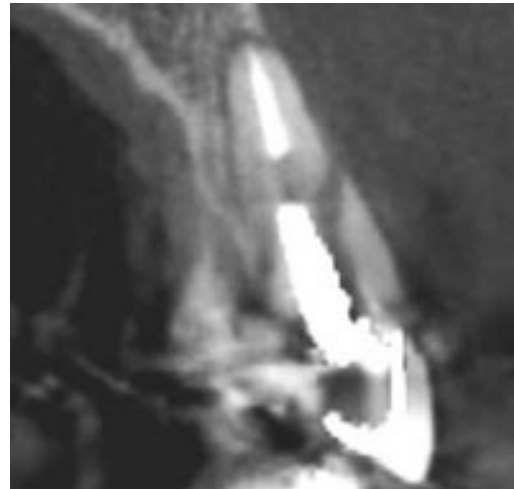


Figura 4. Tomografía axial que muestra fractura vertical en una pieza anterior.

evaluación clínica, la cual incluye: edad del paciente, vitalidad pulpar, tipo de restauración, grado de dolor, presencia o ausencia de fistula, existencia de bolsa periodontal (generalmente se encuentra donde está la afectación radicular), grado de movilidad e historia de rehabilitación en caso de trauma físico¹.

Si la exodoncia es el paso siguiente, nuestro razonamiento debe llevarnos a la conservación o aumento del reborde óseo independientemente de si colocaremos o no un implante dental⁹⁻¹⁴.

Crespi et al. (2007) en una serie de 160 casos mostró que la colocación y carga inmediata funcional de implantes en alvéolos post exodoncia no muestran diferencias significativas en la pérdida ósea del reborde óseo marginal alrededor de los implantes. Cabe señalar que todos los implantes fueron colocados en alvéolos con paredes óseas intactas, algo que no suele suceder en fracturas verticales.

Cordaro et al. (2009), en una serie de 30 casos, hallaron que no existían diferencias en la colocación de implantes inmediatos o sumergidos con respecto al comportamiento de los tejidos blandos y duros que incluían en ambos casos una recesión de 1 mm en la papila interproximal. También halló que existe una pérdida de 1 mm de encía queratinizada en el grupo de implantes sumergidos siendo esta una diferencia significativa. La razón probable de esta migración puede deberse al reposicionamiento coronal del colgajo en los implantes sumergidos, lo cual puede ser corregido con el uso de un botón epitelial del paladar para un cierre por primera intención.

García y Arribasplata (2010) presentaron un reporte de caso con el uso de preservación de reborde post exodoncia con RTR® (fosfato tricálcico β) para una posterior colocación de implante dental. En el corte histológico se observó la formación de hueso y el remplazo de los gránulos de fosfato tricálcico β por células óseas. El cierre por primera intención del alvéolo post exodoncia puede realizarse por medio de un colgajo rotatorio palatino¹² o un injerto gingival libre en forma de botón¹³.

La preservación o aumento del reborde puede realizarse con diversos materiales^{11,14}, lo importante es realizar una adecuada planificación para evaluar la posibilidad de la colocación de un implante y su posterior rehabilitación o la elección de otros criterios de rehabilitación de la zona edéntula.

CONCLUSIONES

Se presenta la etiología diagnóstico pronóstico de la fractura vertical dentaria así como diversas formas de preservar o aumentar el reborde, para luego tener la posibilidad de la colocación de un implante y su posterior rehabilitación o la elección de otros criterios de rehabilitación como prótesis parcial fija o removible.

FUENTE DE FINANCIAMIENTO

Autofinanciado

CONFLICTO DE INTERÉS

El autor declara no tener conflicto de interés en la publicación de este artículo.

REFERENCIAS BIBLIOGRÁFICAS

1. Teniente Díaz de León O. Fracturas radiculares verticales y horizontales: diagnóstico y pronóstico clínico [Internet]. Rev Mex Odon Clín. 2006; 1(8): 18-9. [Acceso 10 Marzo de 2011]. Disponible en: http://www.intramed.net/sitios/mexico/revista_odonto/revista/odonto8/ODONTO_8_VOL_I_nota5.pdf
2. Abou-Rass M. Crack lines: the precursors of tooth fractures - their diagnosis and treatment. Quintessence Int Dent Dig. 1983; 14(4):437-47.
3. Vire DE. Failure of endodontically treated teeth: classification and evaluation. J Endod. 1991;17(7):338-42.
4. Youssefzadeh S, Gahleitner A, Dorffner R, Bernhart T, Kainberger FM. Dental vertical root fractures: value of CT in detection. Radiology. 1999; 210(2):545-9.
5. Hannig C, Dullin C, Hülsmann M, Heidrich G. Three-dimensional, non-destructive visualization of vertical root fractures using flat panel volume detector computer tomography: an ex vivo in vitro case report. Int Endod J. 2005;38(12):904-13.
6. Tamse A. Iatrogenic vertical root fractures in endodontically treated teeth. Endod Dent Traumatol. 1988;4(5):190-6.
7. Tamse A, Fuss Z, Lustig J, Kaplavi J. An evaluation of endodontically treated vertically fractured teeth. J Endod. 1999;25(7): 506-8.
8. Testori T, Badino M, Castagnola M. Vertical root fractures in endodontically treated teeth: a clinical survey of 36 cases. J Endod. 1993;19(2):87-90.
9. Crespi R, Capparè P, Gherlone E, Romanos GE. Immediate occlusal loading of implants placed in fresh sockets after tooth extraction. Int J Oral Maxillofac Implants. 2007;22(6):955-62.
10. Cordaro L, Torsello F, Rocuzzo M. Clinical outcome of submerged vs. non-submerged implants placed in fresh extraction sockets. Clin Oral Implants Res. 2009; 20(12):1307-13.
11. García S, Arribasplata OH. Utilización del fosfato tricálcico beta (R.T.R) para relleno alveolar post-exodoncia, para la posterior colocación de un implante dental [Internet]. Lima: Dent Import S.A. [Acceso 19 de Marzo 2011]. Disponible en: <http://www.dentimport.com.pe/casos-clinicos-001.php>.
12. García SA. El colgajo rotatorio palatino: una alternativa en la cicatrización por primera intención en el paladar. Odontol sanmarquina. 2004;8(1): 6-9.
13. García S, Yon H. Exodoncia atraumática e implante post exodoncia sin colgajo combinado con injerto gingival libre. Kiru. 2010;7(1):34-7.
14. Botticelli D, Berglundh T, Lindhe J. Hard-tissue alterations following immediate implant placement in extraction sites. J Clin Periodontol. 2004;31(10):820-8.

Recibido: 29/09/11.

Aceptado para su publicación: 23/11/10.