

DIFERENCIAS ENTRE LAS MEDIDAS RADIOGRÁFICAS Y ANATÓMICAS EN LA PREPARACIÓN PARA POSTE DE LA RAÍZ DISTAL DE MOLARES INFERIORES

DIFFERENCES BETWEEN ANATOMIC AND RADIOGRAPHIC MEASUREMENTS ON THE PREPARATION FOR POST OF DISTAL ROOT OF LOWER MOLARS

Eduardo Quea Cahuana¹, Néstor González Soto¹

RESUMEN

Objetivo. Evaluar las diferencias existentes entre las medidas anatómicas y radiográficas del espesor de la dentina residual en la raíz distal del primer molar inferior. **Material y método.** Treinta primeras molares inferiores fueron decoronadas. Posteriormente se introdujeron las raíces distales en un cubo endodóncico. Las raíces fueron seccionadas horizontalmente a un nivel preestablecido y reensambladas en una mufa de acrílico. Se utilizaron limas manuales para la preparación del conducto radicular y fresas Peeso en la preparación del espacio para poste a una profundidad igual a la longitud de la corona. Para permitir la comparación entre el espesor de la dentina residual radiográfica y anatómica se tomaron radiografías (RVG) paralelas estandarizadas y fotografías digitales en el nivel pre-establecido durante tres etapas: antes de la preparación, después de la preparación y después del ensanchamiento. El espesor de las paredes mesial y distal de cada raíz fue medido y registrado utilizando un software de imagen (ImageTool 3.0).

Resultados. Las diferencias fueron analizadas mediante la prueba t de Student para datos pareados, mostrando una diferencia altamente significativa ($p < 0,05$) cuando se comparó las medidas radiográficas y anatómicas de la pared mesial, mas no en la pared distal que no mostró diferencias significativas.

Conclusiones. El espesor de la pared del conducto radicular determinado por imágenes radiográficas fue mayor que la medida anatómica en la pared mesial, pero en la pared distal no se encontraron diferencias estadísticamente significativas.

Palabras Clave: radiografía dental, preparación del conducto radicular, raíz del diente, diente molar. (fuente: DeCS BIREME)

ABSTRACT

Objective. To evaluate differences between anatomic and radiographic measurements of the thickness on residual dentin in distal roots of mandibular first molars. **Material and method.** Thirty mandibular first molar were decoronated. Subsequently, the distal root were introduced in an endodontic cube. Roots were sectioned horizontally at a pre-established level and reassembled in an acrylic muffle device. Hand files were used for root canal preparation and Peeso reamers were used for the space preparation for a post to a depth equal to the crown length. To allow the comparison between the thicknesses of the residual radiographic dentin, standardized parallel radiographs (RVG) and digital photographs at the pre-established level were taken during three stages before preparation, after preparation and after enlargement. The thickness of the mesial and distal walls of each root was measured and recorded using imaging software (Imagetool 3.0). **Results.** The differences were analyzed with paired t-test, showing a highly significant difference ($p < 0.05$) when radiographic and anatomical measurement of mesial wall were compared. The comparison of the measurement in the distal wall did not show any statistically significant difference. **Conclusions.** The thickness of the wall of the root canal determined by radiographs was greater than the anatomic measurement in mesial wall, but in the distal wall no significant difference were found.

Key words: radiography, root canal preparation, dental, dental pulp cavity, tooth root, molar. (source: MeSH NLM).

¹ Docente de la Facultad de Odontología de la Universidad de San Martín de Porres. Lima, Perú

Correspondencia:

Eduardo Quea Cahuana

Correo electrónico: eduardodent@gmail.com

INTRODUCCIÓN

Los dientes tratados endodóncicamente a menudo presentan dificultad para ser restaurados por la insuficiente estructura dental remanente a la endodoncia. Es por ello que, previo al tratamiento, la pieza debe evaluarse en forma individual¹. Este examen toma en cuenta los factores endodóncicos, biológicos, periodontales, restauradores y estéticos. En el diente endodonciado existe la posibilidad de utilizar el conducto radicular como ayudante en la restauración, ya sea para apoyar la retención o para mejorar la simbiosis entre la corona dentaria restaurada y la raíz^{2, 3}.

Uno de los componentes básicos utilizados en la restauración de dientes no vitales son los postes, también llamados espigos, los cuales actúan fundamentalmente aportando retención a la restauración y secundariamente, distribuyendo las fuerzas a lo largo de toda la raíz. Por consiguiente, el poste cumple una función de retención, pero no de reforzamiento de los dientes; todo lo contrario, la pieza quedará debilitada si se sacrifica tejido dentinario para facilitar la introducción de una clavija de diámetro mayor^{2, 4}. Solamente podrá indicarse en casos de raíces sanas, mecánicamente suficientes, con morfología de conductos adecuada. Pueden darse muchas situaciones en las que esté contraindicado

por dificultades técnicas como el difícil acceso y la presencia de instrumentos fracturados o morfológicos como raíces curvas o estrechas⁵.

Es frecuente que para la restauración de un diente endodonciado se necesite más retención de la que se puede obtener aprovechando únicamente los tejidos dentarios remanentes. En este caso la odontología pone a nuestra disposición diferentes sistemas de retención complementaria; entre ellos tenemos los postes, los cuales requieren la desobturación parcial del conducto con el fin de prepararles un lecho. Sin embargo, la preparación muy amplia puede incrementar de manera alarmante la prevalencia de perforaciones y fracturas. Debido a esto la anatomía de la raíz debe conocerse muy bien antes de preparar el espacio para el poste. Las raíces curvas solo permiten espigos muy cortos y en ellas aumenta el riesgo de perforación. Las raíces con concavidades proximales como la raíz distal del molar inferior son también de alto riesgo debido a que el lecho puede adelgazar peligrosamente la pared en esta zona, reduciendo significativamente la resistencia del diente a las fracturas o en el peor de los casos ocasionando una perforación. Por ello es necesario identificar las llamadas zonas de peligro y tener conocimiento de la anatomía de la pieza a tratar.

El método comúnmente utilizado para el control del tejido dentinario removido durante la preparación para postes consiste en la medición, a través de técnicas radiográficas, del espesor mesial y distal de las paredes del conducto radicular; sin embargo, este método puede carecer de precisión en determinar la anatomía del conducto preparado, debido a la superposición de estructuras. Las técnicas radiográficas tienen la limitación de presentarnos una imagen bidimensional de un objeto tridimensional; por lo tanto, algunos detalles en la anatomía radicular pueden no ser visibles

o malinterpretarse, llevando a comprometer el juicio clínico en la determinación del espacio para el poste. Especialmente en los dientes con concavidades en la superficie proximal, como es el caso de la pared mesial de la raíz distal del primer molar inferior, donde el espesor del remanente dentinario puede ser menor del que muestra la imagen radiográfica por la superposición de dentina, y conllevar un adelgazamiento o perforación de la pared en esa zona, en la intención de crear el lecho para el poste.

MATERIAL Y MÉTODO

Treinta molares seleccionados bajo criterios de inclusión fueron acondicionados y limpiados, removiendo mecánicamente todo tejido blando, cálculo, restos y secreciones adheridas a la superficie de la raíz.

A los especímenes seleccionados se les midió la altura de la corona tomando como referencia la cúspide distovestibular y el punto más apical de la unión amelocementaria en la superficie bucal (Figura 1). Esta medida se utilizó más adelante para establecer la longitud de la preparación para el poste. Se realizó un corte medial vertical de la molar a nivel de la furca; seguidamente se realizó un segundo corte de manera horizontal y perpendicular al anterior a nivel del límite amelocementario con el fin de individualizar a la raíz distal del resto de la pieza. Posteriormente se determinó y registró la longitud de trabajo mediante la introducción en el conducto de una lima K N°10 hasta que se evidenciara su salida en el ápice; luego a esta medida se le restó 1 mm.

Se realizó una muesca alrededor de todas las raíces con un disco de diamante de 0,01 mm situado a una distancia igual a la medida de la corona menos 1 mm hacia cervical (Figura2).

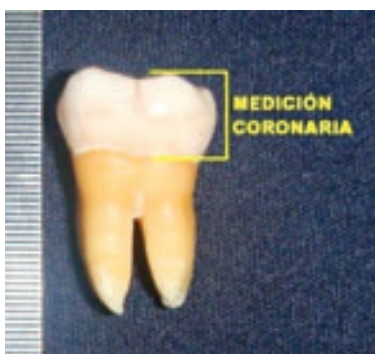

Figura 1. Registro de la medida coronaria.

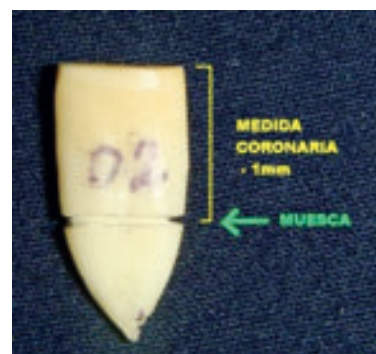


Figura 2. Confección de la muesca coronaria.

Las raíces fueron colocadas en un cubo de acrílico, el cual se confeccionó en dos pasos: primero las raíces fueron sumergidas en acrílico transparente autopolimerizante hasta llegar al nivel de la muesca creada. Luego del curado, sobre éste se añadieron como aislante dos capas de bondo (material utilizado en artesanías). El segundo paso, consistió en añadir más acrílico hasta cubrir por completo la raíz dejando sólo expuesta la entrada de los conductos. Seguidamente se ejerció presión a nivel de la muesca preexistente para separar las raíces en la medida deseada, la cual fue el objeto de nuestro estudio (Figura 3).

Ambas partes del cubo seccionado fueron colocadas dentro de una mufra de acrílico prefabricado con el objetivo de lograr una unión íntima entre las partes durante la instrumentación y toma radiográfica.

Se realizó la preparación biomecánica con instrumentación manual hasta la longitud de trabajo anteriormente establecida, utilizando limas K flexo file y la técnica step-back bajo irrigación constante.

La preparación para el poste se inició ampliando los conductos radiculares con fresas Gates-Glidden #1, #2 (medida ISO 050 y 070, respectivamente) a 1000 rpm, prosiguiendo con ensanchadores Peeso #1, #2 y #3 (Medida ISO 070, 090, 110, respectivamente). Para calibrar la profundidad de la preparación se colocaron topos de goma durante la preparación (Figura 4).

Para determinar la medida anatómica del espesor de la pared del conducto radicular, ambas secciones de

la raíz fueron desensambladas y se seleccionó el cubo inferior para ser fotografiado.

Para estandarizar las fotografías, estas fueron tomadas haciendo uso de un trípode con una cámara digital de 10 megapíxeles (Sony Cybershot DSC-T77, Sony Corporation, Japan). Cada espécimen fue fotografiado junto a una escala milimétrica con intervalos de 0,5 mm. a una distancia constante. Las imágenes obtenidas en las fotografías fueron transferidas al software Image Tool 3.0 for Windows (San Antonio Dental School, University of Texas Health Science, TX, USA) bajo el formato JPG, en el cual se calibró la escala milimétrica (con intervalos de 0,5 mm) fotografiada junto a las muestras. Para la valoración de la medida del espesor de la pared mesial se tomó el punto de mayor concavidad en la superficie de la raíz, hacia otro punto en dirección recta a la pared del conducto preparado. Asimismo en la pared distal se tomó como puntos de medición el extremo más convexo de la superficie de la raíz y la pared del conducto preparado (Figura 5).

Para obtener la medida radiográfica, ambas secciones del cubo fueron reensambladas en la mufra, empleándose radiovisiografía (KODAK RVG 6100 system). Se estandarizó la toma radiográfica utilizando una técnica paralela constante, mediante la confección de un aditamento de material rígido donde se colocó el sensor del RVG y el cono del aparato radiográfico, el cual fue colocado a una distancia de 20 cms. de la muestra con un mismo tiempo de exposición en todas las piezas. La incidencia de los rayos se realizó en dirección buco-lingual.



Figura 3. Seccionamiento del cubo. endodónico.



Figura 4. Instrumentación del conducto.

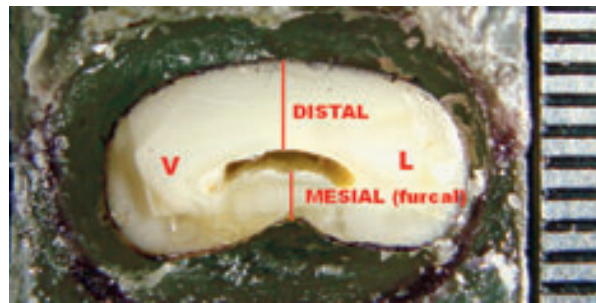


Figura 5. Imagen calibrada para la obtención de la medida anatómica.

La medida radiográfica del espesor de las paredes mesial y distal se obtuvo mediante el software del radiovisiógrafo (Kodak Dental Imaging Software 6.6), bajo ciertos parámetros: se tomó como referencia para la medida 1 mm hacia coronal del final de la preparación, esto con el objetivo de evitar el extremo apical en punta dejada por las fresas. En los casos en que la radiografía mostró doble línea en la superficie de la raíz o la superficie del conducto, se tomó como referencia el punto de menor espesor de la pared (línea interna). (Figura 6 y 7).

RESULTADOS

Para determinar las diferencias entre las medidas radiográficas y anatómicas se empleó la prueba “t de Student” para datos pareados. El nivel de significancia para todas las pruebas estadísticas fue de $p < 0,05$

Las medidas promedio del espesor radiográfico de la pared mesial de la raíz distal del primer molar inferior antes de la preparación endodóncica, después de la preparación endodóncica y después del ensanchamiento del conducto fueron, respectivamente, 1,09 mm, 0,88 mm y 0,67 mm, las cuales presentaron diferencias estadísticas altamente significativas ($p=0,000$) con las medidas del espesor anatómico, en las cuales se encontraron promedios de 0,83 mm, 0,67 mm, 0,49 mm.

Las medidas promedio del espesor radiográfico de la pared distal de la raíz distal del primer molar inferior antes de la preparación endodóncica, después de la preparación endodóncica y después del ensanchamiento del conducto fueron respectivamente 1,51 mm, 1,41 mm y 1,20 mm, las cuales no presentaron diferencias estadísticamente significativas ($p=0,336$, $p=0,330$, y $p=0,460$) con las medidas del espesor anatómico, las cuales fueron 1,47 mm, 1,38 mm y 1,18 mm.

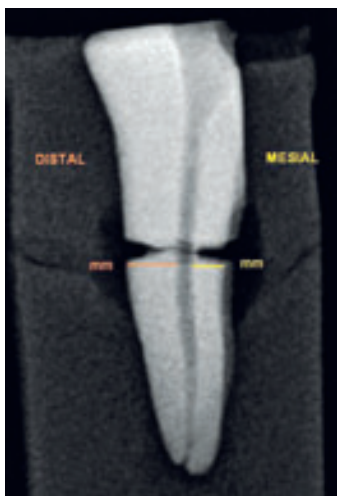


Figura 6. Referencia de las medidas radiográficas.

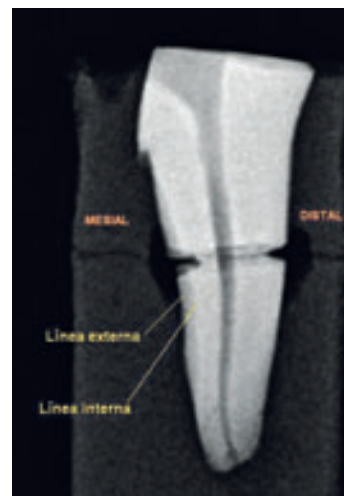

Figura 7. Puntos de medición radiográfica

Tabla 1. Diferencias entre las medidas radiográficas y anatómicas de la pared mesial en las distintas fases de preparación.

Fase	Medida Radiográfica (mm)	Medida Anatómica (mm)	Diferencia media (mm)	Valor p
Antes de la preparación endodóncica	1,09 +/- 0,20	0,83 +/- 0,20	0,26 +/- 0,10	<0,001
Después de la preparación endodóncica	0,88 +/- 0,19	0,67 +/- 0,22	0,20 +/- 0,17	<0,001
Después del ensanchamiento del conducto	0,67 +/- 0,18	0,49 +/- 0,23	0,18 +/- 0,20	<0,001

Tabla 2. Diferencias entre las medidas radiográficas y anatómicas de la pared distal en las distintas fases de preparación.

Fase	Medida Radiográfica (mm)	Medida Anatómica (mm)	Diferencia media (mm)	Valor p
Antes de la preparación endodóncica	1,51 +/- 0,21	1,47 +/- 0,18	0,03 +/- 0,19	0,336
Después de la preparación endodóncica	1,41 +/- 0,20	1,38 +/- 0,23	0,03 +/- 0,17	0,330
Después del ensanchamiento del conducto	1,20 +/- 0,28	1,18 +/- 0,29	0,02 +/- 0,18	0,460

DISCUSIÓN

Pilo y Tamse (2000) hacen mención del cuidado que se debe tener con los dientes que poseen invaginaciones y depresiones en los tercios cervical y medio de la raíz. Por otro lado, Cortés et al. (1999) refieren que la raíz de los primeros molares mandibulares tiene concavidades en la superficie de la furcación de todas las raíces mesiales y de un 99% de las raíces distales. En nuestro estudio se evidenció la presencia de estas concavidades y depresiones en el 90% de las muestras. Estas zonas de peligro podrían debilitar o perforar la raíz distal de molares inferiores en sentido mesiodistal; así Bruder et al. (2004) mencionan que las perforaciones producidas durante la preparación de un diente para la colocación de un poste a menudo aparecen en el tercio medio de la raíz; es por ello que nuestro estudio se ciñó a esta área para contrastar el impacto de las fresas Peeso y su evidencia en la imagen radiográfica.

La radiografía es el método tradicionalmente utilizado para estudiar la anatomía radicular y para evaluar la

relación entre la preparación para poste y la superficie externa de la raíz. Este procedimiento, sin embargo, tiene la limitación de la presentación de una imagen bidimensional de un objeto tridimensional, por lo que la imprecisión radiográfica en la definición del espesor de la raíz residual puede resultar en riesgo de sobrepreparación o perforación de la misma. Es por ello que Raiden et al. (2001) evaluaron la exactitud de la radiografía en la medición del espesor de la raíz de las primeras premolares superiores con preparación para poste, encontrando que existía una diferencia altamente significativa entre la medida radiográfica y anatómica tanto en la superficie mesial como distal. Los resultados de nuestra investigación concuerdan con lo observado por Raiden respecto a las diferencias existentes entre los dos tipos de mediciones; sin embargo, difieren en la ubicación de las mismas, ya que no encontramos diferencias significativas en la pared distal de la raíz estudiada, pero sí en la pared mesial. Esta diferencia podría deberse a las características

anatómicas propias de los grupos estudiados, así pues la pared distal de nuestra muestra de estudio carece en su mayoría de concavidades y depresiones que pudieran distorsionar la medida radiográfica registrada. Del mismo modo, Souza et al. (2008) realizaron un estudio para establecer las diferencias entre las medidas radiográficas y anatómicas de premolares inferiores en cada etapa de la preparación del espacio para poste, concluyendo que el espesor de la pared del conducto radicular determinado por radiografía fue mayor que la medida anatómica respectiva, además que el porcentaje de sobreestimación radiográfica fue aproximadamente 25% para el grupo estudiado. Nuestra investigación coincide con la realizada por Souza en lo referente a las discrepancias observadas y al porcentaje de sobreestimación radiográfica, pues encontramos que la medida radiográfica fue mayor en 24% respecto a la medida anatómica, esto a pesar de que nuestra población de estudio fue diferente a la investigada por Souza. Los porcentajes de distorsión radiográfica observados en nuestra investigación difieren con los encontrados por Raiden et al. (2001) en premolares superiores, los cuales oscilan entre 30 a 35%. Estos resultados refuerzan el concepto de que la superficie de la anatomía de la raíz externa y la superposición de las estructuras anatómicas son factores determinantes en la sobreestimación radiográfica.

Katz et al. (2006) y Pilo et al. (2008) han estudiado el espesor de la dentina remanente posterior a la preparación del espacio para postes en premolares superiores, asumiendo como medida ideal 1 mm de dentina remanente; sin embargo, los resultados muestran que un alto porcentaje de los especímenes estudiados se encuentran muy por debajo de esta medida.

Kutler et al. (2004) analizaron mediante cortes seccionales el impacto de la preparación del espacio para poste utilizando fresas Gates-Glidden 3, 4, 5 y 6 en el espesor de la dentina residual de raíces distales en molares inferiores. Ante el uso secuencial hasta la fresa Gates-Glidden N° 4, halló perforaciones en el 7,3% de las paredes mesiales y encontró que sólo el 12,7% tuvo como espesor mínimo 1 mm recomendado; asimismo el 40% tuvo un espesor de la pared mesial menor a 0,5 mm. También halló que el espesor promedio de la pared mesial fue de 0,58 mm y de la pared distal 1,13 mm. Lo investigado por Kutler es de alta significación para nuestro estudio puesto que comparte el mismo tipo de población, además de presentar equivalencias en la instrumentación, ya que las fresas Gates-Glidden

N° 4 y Peeso N° 3, esta última utilizada en nuestra investigación, presentan ambas un diámetro de 1,10 mm. En los resultados del presente estudio se evidenció que las perforaciones ocurrieron en la pared mesial en el 10% de las muestras instrumentadas y que solo el 6,6% tuvo como espesor mínimo 1 mm recomendado. Además se halló que el espesor promedio de la pared mesial fue de 0,49 mm y de la pared distal 1,18 mm.

Por lo expuesto, la imprecisión radiográfica en la medición del espesor de la raíz residual observada en este estudio *in vitro*, se agrava en una situación clínica, donde los huesos, estructuras y tejidos blandos afectan aún más la definición radiográfica. Se concluye que existen diferencias estadísticamente significativas entre las medidas radiográficas y anatómicas en la pared mesial de la raíz distal del primer molar inferior, siendo la medida radiográfica mayor que la medida anatómica.

No existen diferencias estadísticamente significativas entre las medidas radiográficas y anatómicas en la pared distal de la raíz distal del primer molar inferior, siendo la medida radiográfica igual que la medida anatómica.

FUENTE DE FINANCIAMIENTO

Autofinanciado

CONFLICTO DE INTERÉS

Los autores declaran no tener conflicto de interés en la publicación de este artículo.

REFERENCIAS BIBLIOGRÁFICAS

1. Stock C, Walker R, Gulabivala K, Goodman J. Atlas en color y texto de endodoncia. 2ª ed. Madrid: Harcourt; 1996.
2. Canalda C, Brau E. Endodoncia: técnicas clínicas y bases científicas. Barcelona: Masson; 2001.
3. Sillingburg HT, Hobo S, Whitsett LD. Fundamentos de prostodoncia fija. México, D.F.: La prensa médica mexicana; 1978.
4. Cohen S, Burns RC. Vías de la pulpa. 7ª ed. Madrid: Harcourt; 1999.
5. Alvarado-Rosas MJ. Resistencia a la fractura radicular, mediante el empleo de espigos colados con collar y los convencionales. [tesis Cirujano Dentista]. Lima: Universidad de San Martín de Porres; 2003.
6. Pilo R, Tamse A. Residual dentin thickness in mandibular premolars prepared with gates

- glidden and parapost drills. *J Prosthetic dent.* 2000;83(6):617-23.
7. Cortés J, Moreno J, Aljure J, Sarmiento C. Evaluación del espesor de la pared en la zona de peligro. *Rev Fed Odontol Colomb.* 1999;57(196):15-22.
 8. Bruder M, Cachovan G, Ahlers MO, Platzer U. Tratamiento conservador de perforaciones radiculares tras preparaciones para pernos. *Quintessence (Ed Esp).* 2004;17(3):161-8.
 9. Raiden G, Koss S, Costa L, Hernández JL. Radiographic measurement of residual root thickness in premolars with post preparation. *J Endod.* 2001;27(4):296-8.
 10. Souza EM, Bretas RT, Cenci MS, Maia-Filho EM, Bonetti-Filho I. Periapical radiographs overestimate root canal wall thickness during space preparation. *Int Endod J.* 2008;41(8):658-63.
 11. Katz A, Wasenstein-Kohn S, Tamse A, Zuckerman O. Residual dentin thickness in bifurcated maxillary premolars after root canal dowel space preparation. *J Endod.* 2006;32(3):202-5.
 12. Pilo R, Shapenco E, Lewinstein I. Residual dentin thickness in bifurcated maxillary first premolars after root canal and post space preparation with parallel-sided drills. *J Prosthet Dent.* 2008;99(4):267-73.
 13. Kuttler S, McLean A, Dorn S, Fischzang A. The impact of post space preparation with Gates-Glidden drills on residual dentin thickness in distal roots of mandibular molars. *J Am Dent Assoc.* 2004;135(7):903-9.
 14. Stockton LW. Factors affecting retention of post systems: a literature review. *J Prosthet Dent.* 1999;81(4):380-5.

Recibido: 18/01/11

Aceptado para su publicación: 14/04/11