

IMPLANTE TRANSENDODÓNTICO DE CROMO – COBALTO

CD. ATILIO SANTOS RIVAS*

CD. CARLOS CAVA VERGIU**

CD. JOSÉ ROBELLO MALATTO***

CD. WALTER FLORES CUETO****

CD. GUIDO GUILLINTA VALLEJOS*****

INTRODUCCIÓN

La estabilización de piezas dentarias, mediante el uso del implante de cromo cobalto, consiste en una extensión más allá del ápice radicular con el objeto de mejorar la relación corona raíz y por tanto estabilizar la pieza dentaria (Chercheve 1962)³, que presenta absorción radicular ideopática, fractura del tercio medio de la raíz o enfermedad periodontal, ya que en la mayoría de los casos el paciente es reacio a perder dichas piezas dentarias.

Son muchos y conocidos los factores patológicos que obligan a la extracción dentaria, pero frecuentemente es posible prolongar la permanencia del diente mediante la aplicación de un implante transendodóntico, que se introduce en pleno tejido óseo esponjoso, contribuyendo a aumentar la estabilidad del diente y permitiendo mayor resistencia funcional.⁸ El término endodóntico ha sido cuestionado por Johns (1973), quien correctamente argumenta que como los materiales de implante se extienden más allá del diente el término didóntico (del griego día: a través; odons, odontos: dientes)³ es más correcto semánticamente para definir esta situación. Una de las grandes ventajas es el sellado que este método presenta, ya que sella la comunicación con la cavidad bucal originando un buen pronóstico para la estabilización de la pieza dentaria.^{1,6,8}

PRESENTACIÓN DE CASO CLÍNICO

Paciente de 50 años de edad de sexo femenino con tratamiento endodóntico y protésico en las piezas 1.1 y 2.1 antiguo.

Antecedentes específicos:

Paciente refiere movilidad de las piezas 1.1 y 2.1 hace 3 meses aproximadamente y dolor a la percusión vertical, habiendo sido tratada en el extranjero sin solucionar el problema en cuestión.

Examen clínico:

Intrabucal:

- Carrillo normal
- Surco vestibular con características normales
- Movilidad dentaria de las piezas 1.1 y 2.1
- Fractura del tercio medio coronal
- Dolor a la percusión vertical.

Exámenes auxiliares:

- Análisis de laboratorio (hemograma, tiempo de coagulación, tiempo de sangría y grupo sanguíneo, etc.) dentro de los valores normales.
- Riesgo Quirúrgico grado 1
- Radiografías: Panorámica, Tomografía lineal, periapicales (Fig. 1 – 5)

Diagnóstico clínico:

- Procesos Endopeiodontales crónicos (piezas 1.1, 2.1)

Plan de tratamiento:

Preoperatorio: Momentos antes de la operación al paciente se le realizó enjuagues bucales con clorhexidina.

Fase terapéutica

Fase de exposición:

- Se procede a la preparación prequirúrgica del paciente, del quirófano, de los ayudantes y del cirujano (Fig. 6).
- Anestesia local infiltrativa (Fig. 7,8)
- Se realiza el colgajo (Newman), la incisión, la elevación, la retracción, el legrado y la ostectomía. Sus objetivos son localizar y exponer la punta de la raíz y eliminar los exudados, el tejido patológico o la obstrucción, antes de pasar al tratamiento del conducto radicular (Fig. 9 - 11).

(*): Jefe del Centro Quirúrgico, Facultad de Odontología, Universidad de San Martín de Porres, Lima, Perú

(**): Jefe del Departamento Académico, Facultad de Odontología, Universidad de San Martín de Porres, Lima, Perú

(***): Director de la Clínica Universitaria, Facultad de Odontología, Universidad de San Martín de Porres, Lima, Perú

(****): Asistente del Centro Quirúrgico, Facultad de Odontología, Universidad de San Martín de Porres, Lima, Perú

(*****): Docente de Clínica Estomatológica Integral I, Facultad de Odontología, Universidad de San Martín de Porres, Lima, Perú

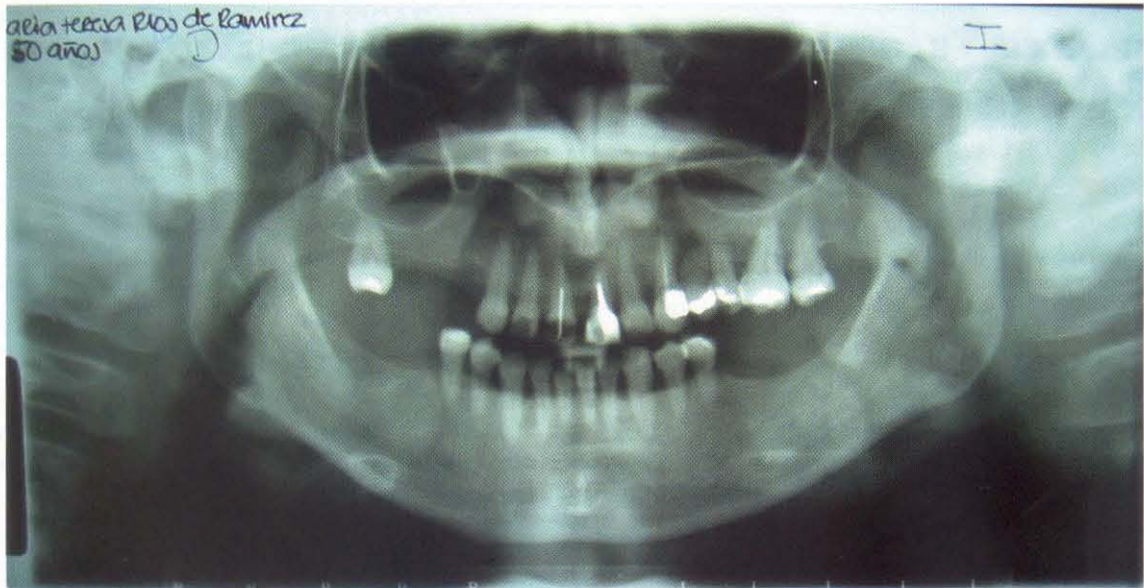


Figura 1. Radiografía panorámica

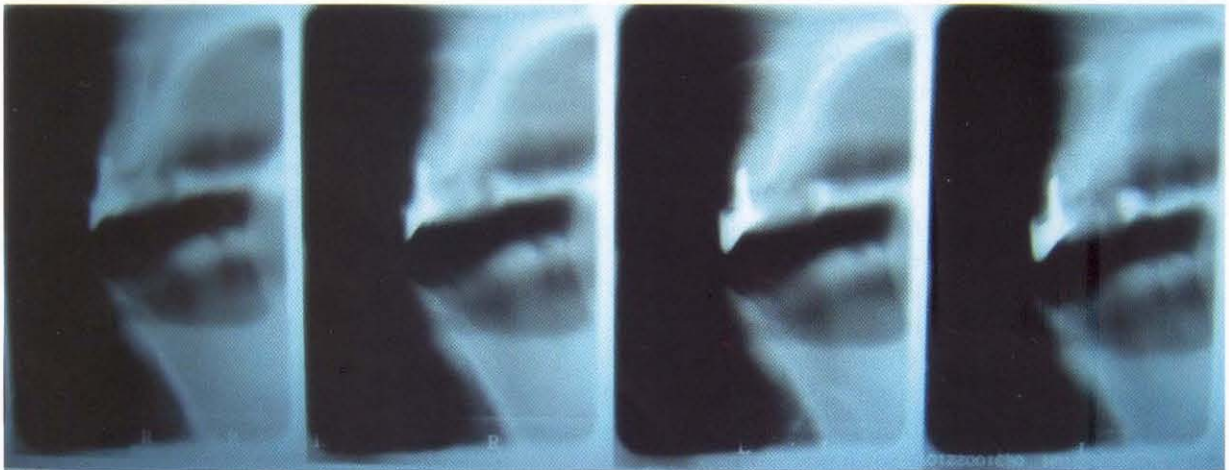


Figura 2. Tomografía lineal

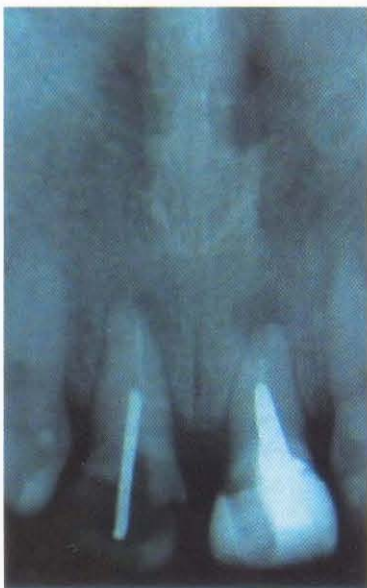

Figura 3. Radiografía preoperatoria

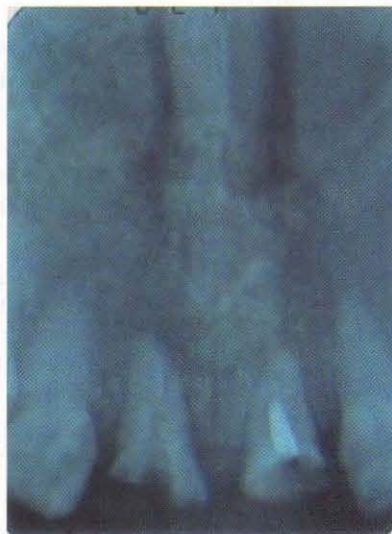

Figura 4. Desobturación

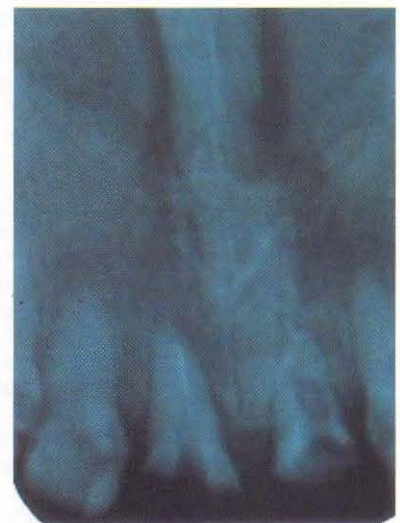

Figura 5. Desobturación

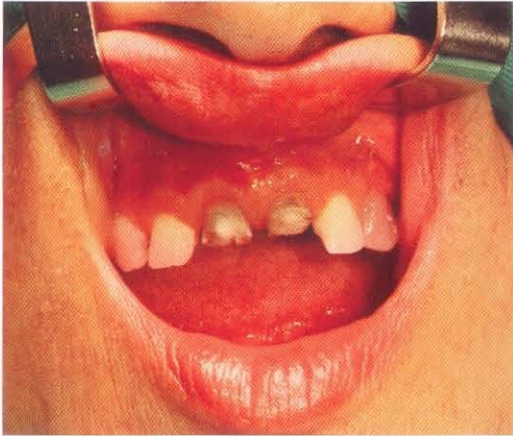


Figura 6

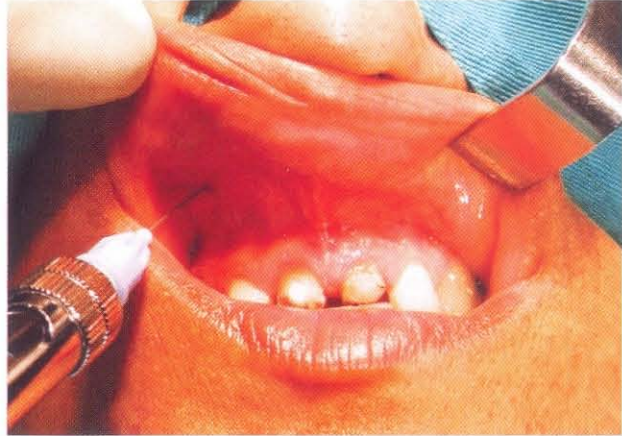


Figura 7

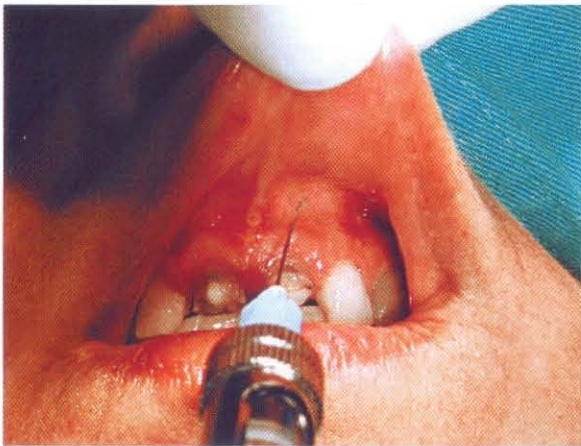


Figura 8

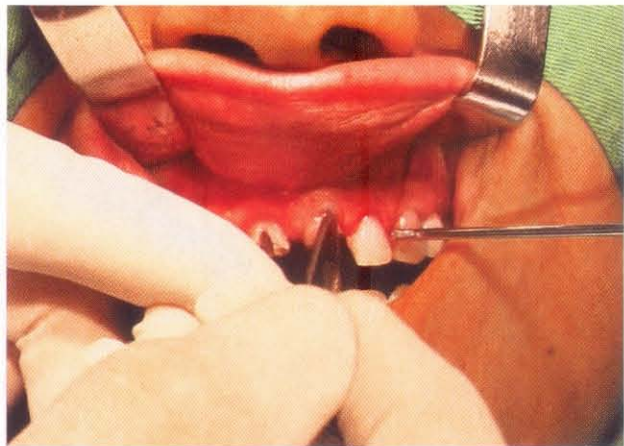

Figura 9

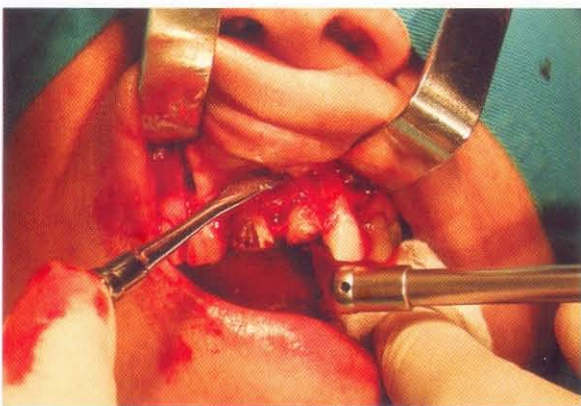

Figura 10

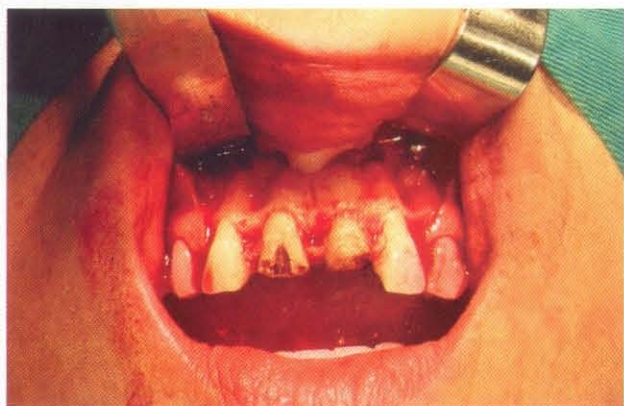


Figura 11

Fase endodóntica:

- Eliminar todos los tejidos y detritus en los confines de la cámara y el conducto.

- Dar forma al conducto para que pueda recibir el material de relleno (implante de cromo cobalto. Fig. 16).

- Obliterar el espacio canalicular y sellar herméticamente el foramen apical con el implante de cromo cobalto.

Este procedimiento terapéutico nos permite obtener estos resultados a través del conducto, mediante la exposición del ápice. Tras localizar la complicación, puede resolverse modificando la punta radicular o eliminando la obstrucción. Tan pronto como se corrige el problema, puede continuarse sin complicaciones la instrumentación convencional y los procedimientos de la colocación del implante transendodóntico.⁷

- Se prepara la abertura del acceso normal y se introduce una lima de medición en el conducto hasta que pase a través del ápice y pueda

identificarse visualmente. La lima debe llegar por lo menos 3 milímetros más allá del ápice mediante la técnica de agrandamiento. Se utiliza solución salina normal para la irrigación del conducto, luego se procede a secar el conducto con conos de papel, una vez seco el conducto radicular, se coloca en el conducto el implante transendodóntico atravesando el ápice e incrustándolo en el tejido óseo para lograr la fijación de la pieza dentaria. Dicho procedimiento debe realizarse con el implante embadurnado de cemento de ionómero de vidrio con limadura de plata, para dar al implante la dureza y fijación adecuada. Este cemento es tolerante para los tejidos. Dado que las dos primeras fases requieren técnicas quirúrgicas como endodónticas, es probable que se quebranten las reglas de asepsia. Por esta razón, son esenciales una atención meticulosa a los detalles y a la coordinación de los esfuerzos para evitar la contaminación (Fig. 12 – 22).

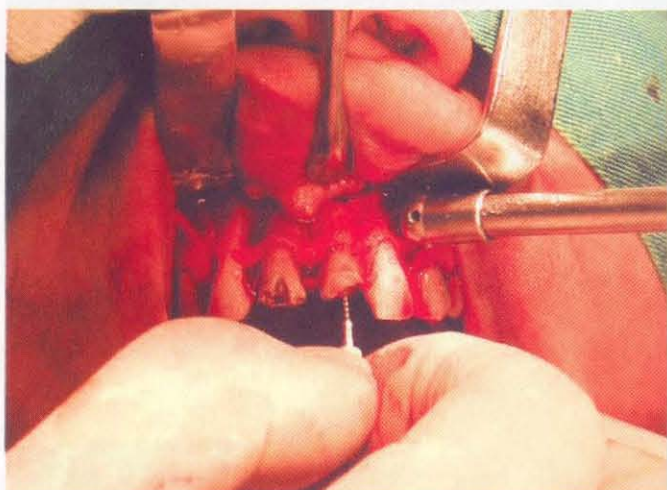


Figura 12

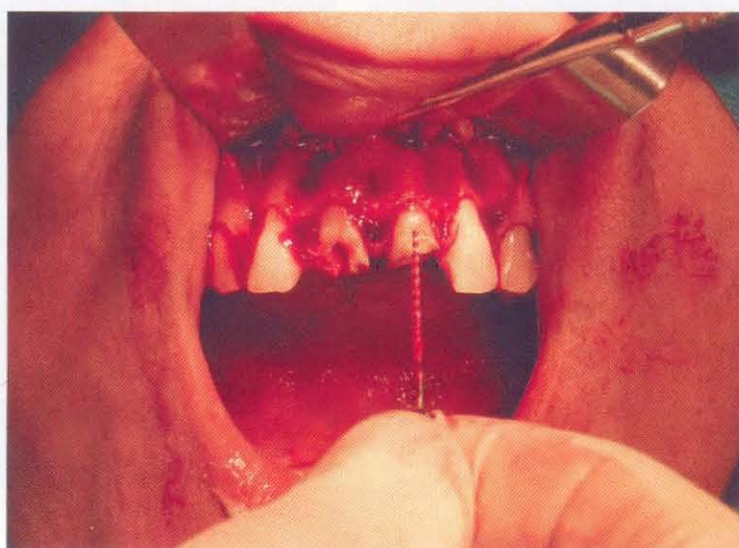


Figura 13

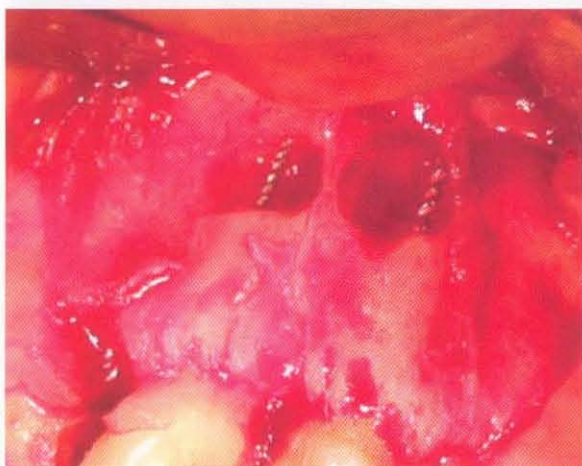

Figura 13a

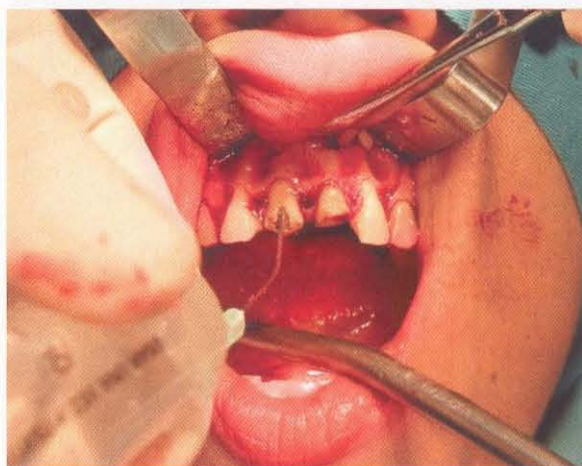

Figura 14

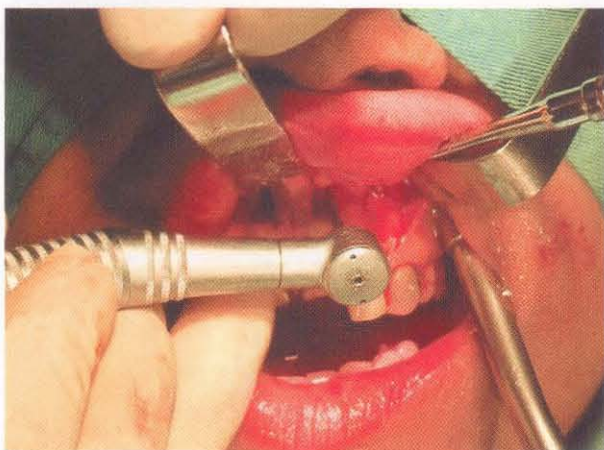


Figura 15



Figura 16. Implantes de cromo - cobalto

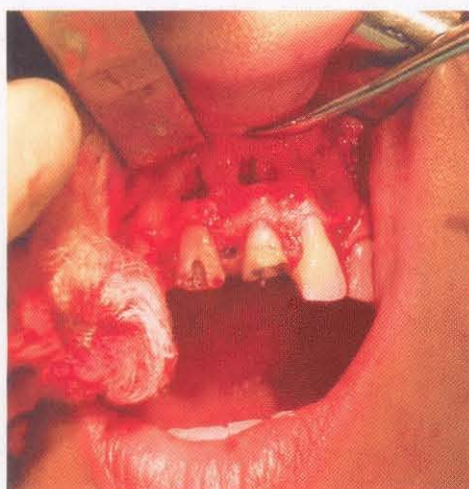


Figura 17

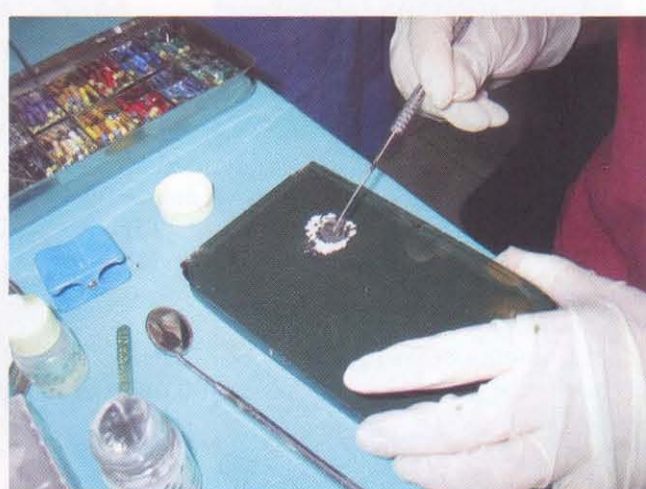


Figura 18

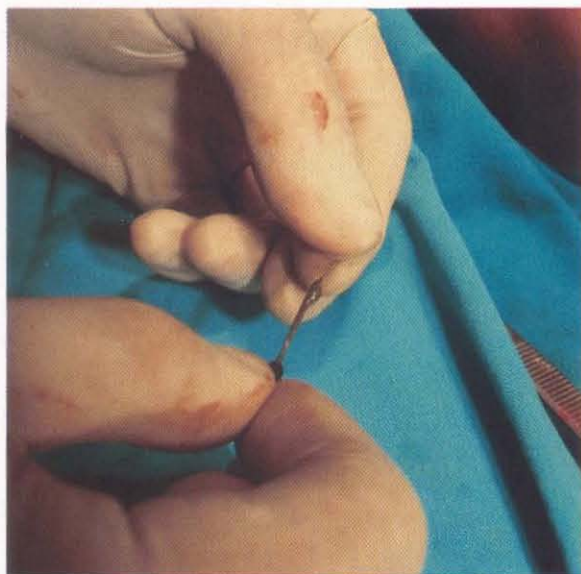

Figura 19

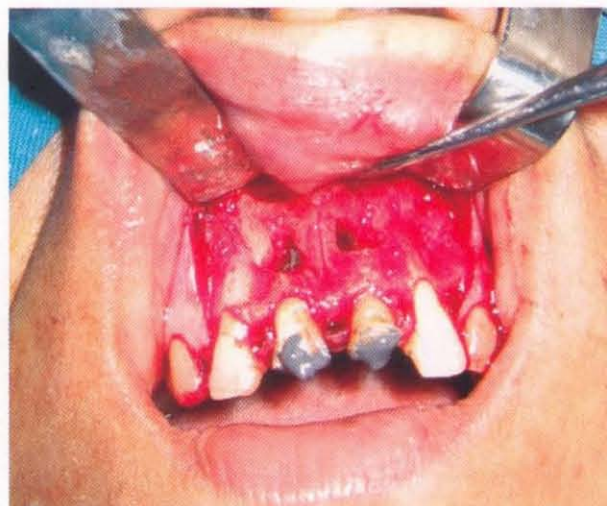

Figura 20

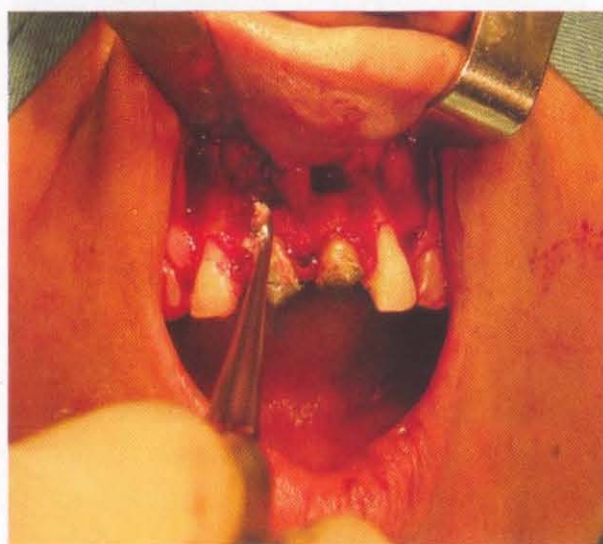


Figura 21

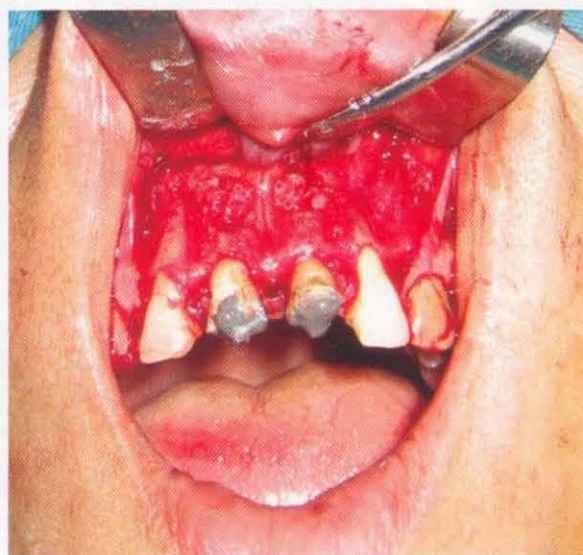


Figura 22

Fase de cierre

- Una vez terminada la intervención sobre el conducto radicular, se limpian los restos de material de obturación, que hayan quedado en la zona quirúrgica, se reposiciona el colgajo de tejido (Fig. 23) y se sutura (Fig. 24, 25). Se proporciona al paciente las instrucciones postoperatorias.

Medicación postoperatoria:

- Clindamicina 300 mg c/8 hrs. por 5 días.
- Dexametazona 8 mg + Ketorolaco 60 mg c/12 hrs. IM.
- Colutorios.
- Dieta blanda.

Ventajas:

Estos implantes tienen ventajas comunes al resto de los implantes:⁷

- El metal es inerte.
- Autodefensa peculiar de maxilar y mandíbula.
- Procedimiento quirúrgico poco cruento.
- Tiende a conservar dientes naturales.
- Está impedida la epitelización.
- El perno prolonga la longitud radicular.
- El diente mantiene su fisiología normal.
- Disminuye la movilidad dentaria anormal.
- Condiciones asépticas.
- Factor psicológico y autoclisis.
- Bajo costo del implante.

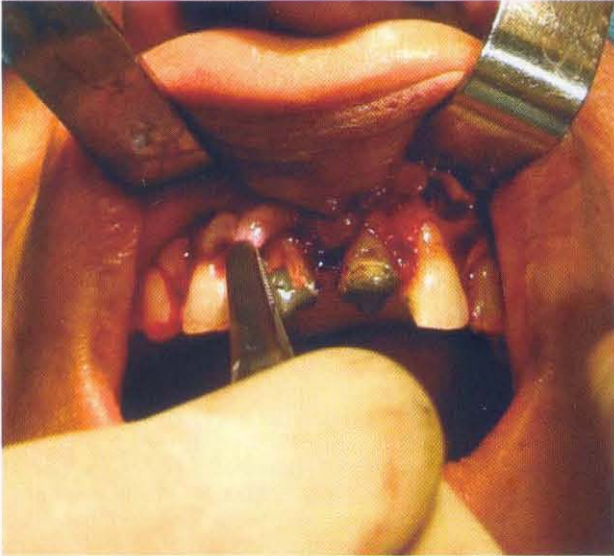

Figura 23

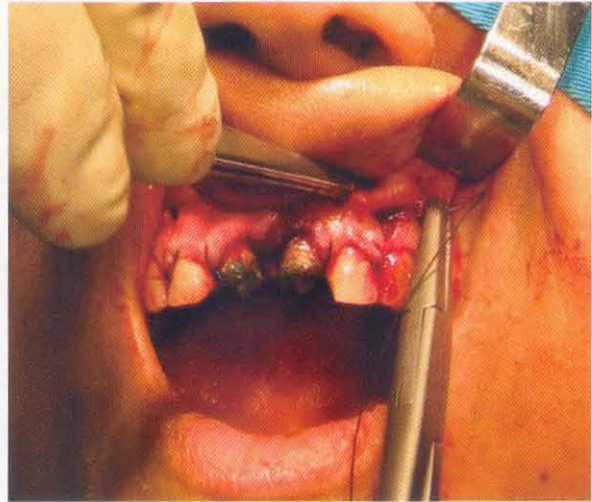

Figura 24

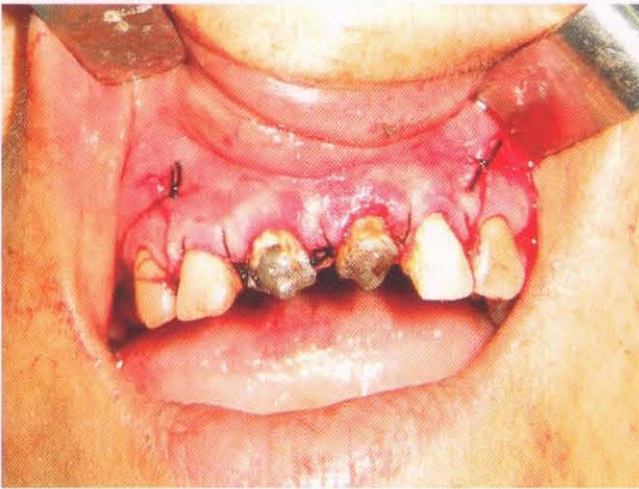

Figura 25

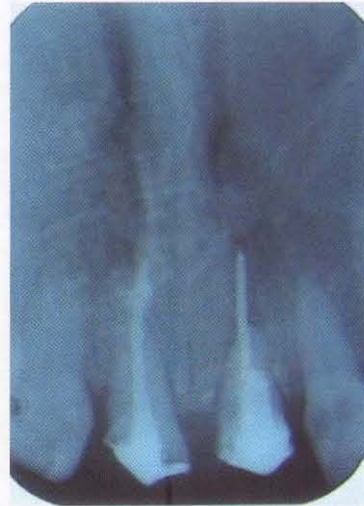

Figura 26. Postoperatorio 6 meses

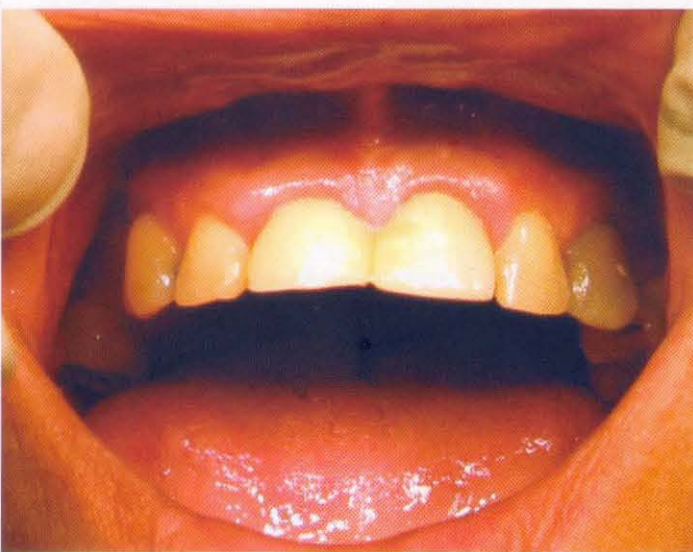

Figura 27. Postoperatorio 9 meses

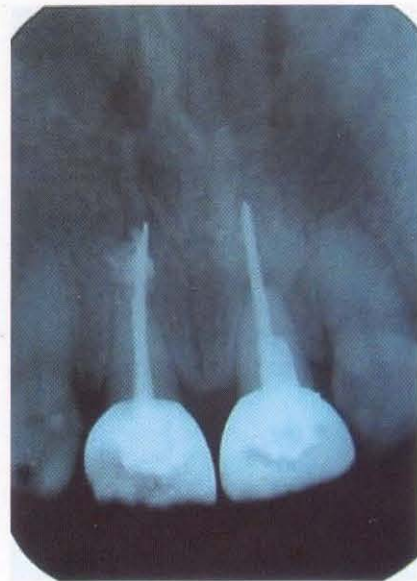

Figura 28. Postoperatorio 9 meses

Como vemos, los implantes transendodónticos son una opción a nuestro alcance y nos permite reconsiderar la extracción de dientes factibles de tratamientos como éste⁶, ya que ningún artificio suple la obra de la naturaleza. El éxito de estos implantes radica en que son los únicos implantes ideados para conservar dientes naturales, el resto de los implantes han sido ideados para reponer dientes ausentes. Por lo tanto, cumplen con la primera misión de la odontostomatología, que es la preservación de la dentición natural^{1, 2, 5}(Fig. 26 - 28).

REFERENCIAS BIBLIOGRÁFICAS

1. ARENS, D. E.; ADAMS, W. R.; DE CASTRO, R. A. "Cirugía en Endodoncia". Edición española, Ediciones Doyma S.A. Barcelona - España, 1984.
2. DOMINICI JT, RUHERN MD, MORNS HF. "Postmortem histologic evaluation of hydroxyopetile-coated cylinder and titanium alloy basket implant in situ for 37 months in the posterior mandible". Dental Implant Clinic, Research Group. Implant Dent 1997; 6 (3):215-222.
3. HARTY, FJ. "Endodoncia Quirúrgica" Department of Conservative Dentistry Institute of Dental Surgery, 1982.
4. LORE. "Atlas de Cirugía de Cabeza y Cuello". 3º Edición. Edit. Panamericana. Argentina.1990
5. RASPALL, GUILLERMO. "Cirugía Maxilo Facial". Editorial Médica Panamericana, 1997.
6. RITACO A, A. "Implantes endodónticos intraoseos" 2º ed. Editorial Mundis Buenos Aires (1979).
7. ROSS BRYANT S. "Efectos de la edad, el lugar de colocación y la calidad del hueso en el resultado de los implantes orales". Rev. Internac Prótesis Estomatol 1999;3(1):199-213
8. SUMI Y, MITSUDO K, VEDA M. "Conservation of severelly. Traumatized teeth using endodontic-implant: a case report". J Oral Maxillofac. Surg. Edición Merck. Argentina (1998).