



**FACULTAD DE ODONTOLOGÍA  
UNIDAD DE POSGRADO**

**MALOCLUSIÓN CLASE II-1 CON MORDIDA PROFUNDA  
Y APIÑAMIENTO SEVERO**

**PRESENTADO POR  
SILVIA GABRIELA SAENZ DONAYRE**

**ASESORA  
Dra. ANA CECILIA LAVADO TORRES**

**TRABAJO ACADÉMICO  
PARA OPTAR EL GRADO ACADÉMICO DE  
SEGUNDA ESPECIALIDAD EN ORTODONCIA Y ORTOPEDIA MAXILAR**

**LIMA, PERÚ  
2024**



**CC BY-NC-ND**

**Reconocimiento – No comercial – Sin obra derivada**

El autor sólo permite que se pueda descargar esta obra y compartirla con otras personas, siempre que se reconozca su autoría, pero no se puede cambiar de ninguna manera ni se puede utilizar comercialmente.

<http://creativecommons.org/licenses/by-nc-nd/4.0/>



**USMP**  
UNIVERSIDAD DE  
SAN MARTÍN DE PORRES

Facultad de  
Odontología

**FACULTAD DE ODONTOLOGÍA**

**UNIDAD DE POSGRADO**

**MALOCLUSIÓN CLASE II-1 CON MORDIDA PROFUNDA Y APIÑAMIENTO  
SEVERO**

**TRABAJO ACADÉMICO**

**PARA OPTAR EL TÍTULO DE SEGUNDA ESPECIALIDAD EN  
ORTODONCIA Y ORTOPEDIA MAXILAR**

**PRESENTADA POR**

**CD. SILVIA GABRIELA SAENZ DONAYRE**

**ASESORA**

**Dra. ANA CECILIA LAVADO TORRES**

**LIMA – PERÚ**

**2024**

## RESUMEN

Las maloclusiones Clase II se describen generalmente como una discrepancia entre el maxilar y la mandíbula. Se caracteriza por la relación distal de la dentición mandibular en relación a la maxilar, en donde el surco vestibular del molar permanente inferior está por distal de la cúspide mesiovestibular del molar superior. Este tipo de maloclusiones pueden presentar problemas a nivel transversal (mordidas cruzadas) y a nivel vertical (mordida abierta o mordida profunda). Debido a ello hay diferentes métodos de tratamiento que van desde la compensación dental, el camuflaje con extracciones y tratamiento quirúrgicos. El propósito de este reporte de caso es mostrar el diagnóstico, tratamiento y resultados de un paciente atendido en la Centro Odontológico de la Universidad de San Martín de Porres. Se le diagnosticó con una maloclusión Clase II-1 con apiñamiento severo y mordida profunda. Se le realizó tratamiento con aparatología fija prescripción Roth slot 0,022 x 0,028, se le realizó una expansión maxilar con un dispositivo tipo Hyrax, se le realizaron las exodoncias de las 4 primeras premolares, el cierre de espacios superior se realizó con minitornillos para evitar que se profundice más la mordida y maximizar el cierre de espacios. Las pzas. 37 y 47 erupcionaron mesioinclinadas, para lo cual se colocaron minitornillos con un cantiléver de TMA para su corrección. El tratamiento duró 40 meses obteniendo resultados satisfactorios tanto a nivel estético como a nivel oclusal.

**Palabras Clave:** Maloclusión, clase II-1, mordida profunda, apiñamiento severo.

## SUMMARY

Class II malocclusions are generally described as a discrepancy between the maxilla and the mandible. It is characterized by the distal relationship of the mandibular dentition in relation to the maxillary, where the buccal groove of the lower permanent molar is distal to the mesiobuccal cusp of the upper molar. This type of malocclusion can present problems at a transverse level (crossbites) and at a vertical level (open bite or deep bite). Because of this, there are different treatment methods ranging from dental compensation, camouflage with extractions and surgical treatment. The purpose of this case report is to show the diagnosis, treatment and results of a patient treated at the USMP Dental Center. He was diagnosed with a Class II-1 malocclusion with severe crowding and a deep bite. He underwent treatment with fixed appliances prescribed Roth slot 0.022x00.28, a maxillary 3x expansion and extractions of the first 4 premolars were performed, the upper space closure was performed with miniscrews to prevent the deep bite and maximize space closure. The pieces 37 and 47 erupted mesioinclined, for which miniscrews with a TMA cantilever were placed for correction. The treatment lasted 40 months, obtaining satisfactory results both aesthetically and occlusally.

**Key Words:** Malocclusion Class II-1, Deep Bite, severe crowding.

NOMBRE DEL TRABAJO

**MALOCLUSIÓN CLASE II-1 CON MORDIDA PROFUNDA Y APIÑAMIENTO SEVERO**

AUTOR

**SILVIA SÁENZ DONAYRE**

RECUENTO DE PALABRAS

**2610 Words**

RECUENTO DE CARACTERES

**13690 Characters**

RECUENTO DE PÁGINAS

**20 Pages**

TAMAÑO DEL ARCHIVO

**18.8MB**

FECHA DE ENTREGA

**Apr 17, 2024 4:58 PM GMT-5**

FECHA DEL INFORME

**Apr 17, 2024 4:59 PM GMT-5**

● **18% de similitud general**

El total combinado de todas las coincidencias, incluidas las fuentes superpuestas, para cada base de datos.

- 15% Base de datos de Internet
- Base de datos de Crossref
- 10% Base de datos de trabajos entregados
- 5% Base de datos de publicaciones
- Base de datos de contenido publicado de Crossref

● **Excluir del Reporte de Similitud**

- Material bibliográfico
- Coincidencia baja (menos de 10 palabras)



DRA. ANA CECILIA LAVADO TORRES  
Asesora  
ORCID 0000-0002-4835-7178

## I. INTRODUCCIÓN

Las maloclusiones Clase II se describen generalmente como una discrepancia entre el maxilar y la mandíbula. Se caracteriza por la relación distal de la dentición mandibular en relación al maxilar, en la cual existe una relación sagital anómala de los primeros molares; el surco vestibular del molar permanente inferior está por distal de la cúspide mesiovestibular del molar superior. Las maloclusiones Clase II ocurren entre un 15-30% dentro de la población, siendo la más común la subdivisión 1, en la cual los incisivos superiores se encuentran proclinalados y protruidos. El 85% de ellos tienen un componente esquelético, siendo la mandíbula la parte más afectada<sup>1,2</sup>.

Este tipo de maloclusiones pueden presentar problemas a nivel transversal (mordidas cruzadas) y a nivel vertical (mordida abierta o mordida profunda). Debido a ello hay diferentes métodos de tratamiento que van desde la compensación dental, el camuflaje con extracciones y tratamiento quirúrgicos<sup>2,3</sup>.

Para la elección del tratamiento tenemos que tener en cuenta varios factores siendo uno de los principales en este tipo de maloclusiones el perfil del paciente. Uno de los objetivos principales dentro de las alternativas de tratamiento es conseguir relaciones caninas clase I, ya que no sólo tiene una importancia estética sino funcional<sup>1,4,5</sup>.

El tratamiento con extracciones en pacientes con maloclusión clase II-1 se indica principalmente por la proclinación de los incisivos superiores y el aumento del sobrepase horizontal. Generalmente se realizan las extracciones de 2 premolares maxilares cuando no hay apiñamiento en el arco mandibular; y de 4 premolares cuando hay apiñamiento moderado a severo en el mismo. En ciertos casos donde el apiñamiento no es severo podríamos optar por extracciones de segundas premolares<sup>6,7,8</sup>.

Las mejoras en la aparatología y sistemas de anclaje han hecho posible que tengamos mejor control de los movimientos en las 3 dimensiones, y podemos utilizar

estrategias al momento del cierre de espacios para evitar efectos indeseados como pérdida de anclaje o profundización de la mordida<sup>9</sup>.

Otra característica muy común en este tipo de maloclusiones es la constricción maxilar; siendo la expansión rápida un procedimiento ortopédico muy común y utilizado para corregirla. Los aparatos para la expansión rápida producen fuerzas pesadas sobre la sutura intermaxilar en un corto periodo de tiempo, mejorando la forma de arco y ampliando el perímetro de este<sup>10,11</sup>.

Este reporte de caso presenta el tratamiento de una maloclusión Clase II-1 con apiñamiento severo y mordida profunda, utilizando un protocolo de extracciones de 4 premolares, un disyuntor tipo Hyrax y el uso de microtornillos para maximizar el cierre de espacios superiores.



## II. DIAGNÓSTICO

Se presenta en el Centro Odontológico de la Facultad de Odontología de la Universidad de San Martín de Porres, un paciente de 11 años de edad de sexo masculino, en aparente buen estado de salud general, siendo el motivo de consulta referido por su padre **“No me gustan los dientes salidos de mi hijo”**.

De acuerdo al examen clínico extraoral, se observa un tipo simétrico, dolicofacial, hiperdivergente, de perfil convexo. (Fig. 1)

Al examen clínico intraoral, presenta una dentición mixta tardía, relación molar derecha e izquierda Clase I, relación canina derecha e izquierda no registrable, apiñamiento superior e inferior. Mordida profunda (100%), Línea media superior desviada 1mm a la izquierda con respecto a la línea media facial y la inferior desviada 4mm a la derecha con respecto a la línea media dentaria superior. (Fig. 2)

En los modelos de estudio, se observa un arco superior ovoide, asimétrico y apiñado, el arco inferior es ovoide, simétrico y apiñado. Al análisis de modelos presenta una discrepancia en el maxilar superior de -6mm y en el maxilar inferior de -10mm, un overjet de 8mm y overbite del 90%.

Las distancias intercaninas no son registrables por la falta de erupción de los caninos; y las distancias intermolares son de 46mm en el maxilar superior y 37mm en el maxilar inferior. (Fig. 3)

En la radiografía panorámica se observa una dentición mixta tardía, 21 piezas permanente presentes en boca, piezas 17,27,37,47 estadio nolla 7. Estructuras anatómicas de características normales. Al análisis de la radiografía cefalométrica se encontró una relación esquelética de clase II (ANB 5°), crecimiento mandibular hiperdivergente. Al análisis dental los incisivos superiores proclinados y protruidos e inferiores retruidos. (Fig. 4)

En el análisis de tejidos blandos, el ángulo nasolabial y mentolabial se encuentran dentro de la norma, al igual que el labio superior e inferior, presenta un perfil convexo.

Al paciente se le clasificó como dolicocefalo, dolicofacial, simétrico, perfil convexo, hiperdivergente, en dentición permanente el cual presenta:

- Maloclusión clase II División 1 por retrusión mandibular.
- DAD -6 mm maxilar superior e inferior -10mm
- OJ 8 mm, OB 90%,
- Curva de spee 2 mm.
- Protrusión y proclinación de incisivos superiores,
- Retrusión y retroclinación de incisivos inferiores ,
- Relación molar derecha Clase I Bilateral, relación canina no registrable Bilateral
- Línea media inferior desviada 4mm derecha.

### **III. PLAN DE TRATAMIENTO**

#### **OBJETIVOS DE TRATAMIENTO:**

##### **FACIAL:**

Mejorar el perfil facial del paciente

##### **DENTAL:**

Alinear y nivelar las arcadas dentarias

Eliminar la discrepancia alveolodentaria

Conseguir relaciones caninas de Clase I

Mantener relaciones molares de Clase I

Mejorar el overjet y overbite

Corregir las líneas medias.

##### **ESQUELETAL:**

Mantener el patrón esquelético

##### **FUNCIONAL:**

Conseguir una oclusión funcionalmente balanceada.

#### IV. PROGRESO Y RESULTADOS DE TRATAMIENTO

Al paciente se le colocaron bandas y tubos triples en las piezas 1.6 y 2.6. Se instaló un aparato Hyrax para lograr una disyunción de la sutura media palatina y con ello mejorar la forma de arco y ampliar el perímetro. Se indicó 2 activaciones al día (una en la mañana y una en la noche), por un periodo de 10 días, luego se procedió a fijar el tornillo de expansión. (Fig. 5)

Se le instaló como anclaje superior un Arco Transpalatino modificado. En el maxilar inferior se instaló un arco lingual con tubos dobles soldados en las piezas. 36 y 46.

Se realizaron las extracciones de las pzas. 14, 24, 34 y 44; se colocaron brackets prescripción Roth slot 0.022x0.028" y se inició la fase de alineamiento y nivelación en ambas arcadas con arcos de nitinol 0.012",0,014" 0.016" y 0.018" progresivamente; y arcos de acero 0,018" y 0,020".

En el arco inferior se utilizó un resorte de Nitinol entre las piezas 4.1 y 4.3 para crear espacio para la pieza 42.

Para el cierre de espacios superior se colocaron 2 minitornillos en el espacio interradicular de las piezas 1.5-1.6; y 2.5-2.6. Se utilizaron arcos de acero 0,018"x0,025" con pines soldados y cadenas elásticas. (Fig. 6)

En el arco inferior el espacio se consumió al momento de la alineación debido al apiñamiento dental severo que presentaba. Las piezas 37 y 47 erupcionaron mesioinclinadas por lo cual se colocaron 2 minitornillos para verticalizarlas, con 2 cantilevers de TMA 0,016"x0,022". (Fig. 7)

Una vez que se cerraron los espacios y se obtuvo contactos oclusales adecuados, se colocaron elásticos intermaxilares de 1/8 y 4 onzas con componente de clase II para mejorar la relación canina. Para corregir la línea media, se indicó elásticos de línea media de ¼ y 6 onzas.

El tratamiento estaba programado para culminar en 30 meses pero debido a faltas del paciente y a la complicación en la erupción de las segundas molares inferiores se retrasó durando un total de 40 meses.

Al finalizar el tratamiento se puede observar una sonrisa más armoniosa y una mordida funcional que cumple con los objetivos planteados al inicio del tratamiento. Se consiguió una forma de arco adecuada, se eliminó la discrepancia alveolodentaria negativa, se consiguieron las relaciones caninas y molares Clase I, se consiguió mejorar el OJ y OB y se logró una correcta erupción de las segundas molares mandibulares. (Fig. 8)

Radiográficamente se observa un trabeculado óseo de características normales, neumatización del seno maxilar, una dentición permanente con 24 piezas dentales erupcionadas, pzs. 18 y 28 en evolución intraósea, un paralelismo radicular adecuado y estructuras anatómicas de características normales. (Fig. 9)

Al análisis de la radiografía cefalométrica se encontró que se mantuvo la relación esquelética de clase II (ANB 5°) y el crecimiento mandibular hiperdivergente. Hubo un crecimiento maxilar anteroposterior y un descenso mandibular hacia abajo y atrás debido al crecimiento del paciente, los incisivos superiores se retroclinaron y los inferiores se proclinaron. (Anexo 2)

Al realizar la superimposición de radiografías lateral inicial y final (Anexo 3) se observó:

1. Rotación mandibular hacia abajo y atrás debido al crecimiento.
2. Retroclinación de los incisivos superiores.
3. Crecimiento maxilar
4. Proclinación de incisivos inferiores.
5. Mesialización de las molares superiores e inferiores por pérdida de anclaje
6. Ligero descenso del maxilar superior
7. Cambio en el perfil blando siguiendo el patrón del crecimiento

Para la retención se colocaron retenedores tipo circunferenciales en ambas arcadas, los cuales se indicó su uso las 24 horas al día. (Fig. 10)

## V. DISCUSIÓN

La maloclusión Clase II es una de las maloclusiones que se presenta con mayor frecuencia; y dentro de esta la división 1. La mayor preocupación de los pacientes con esta maloclusión es mejorar la estética facial ya que la mayoría de los casos presentan un perfil convexo y protrusión de los dientes anterosuperiores. Uno de los objetivos del tratamiento ortodóntico en estos casos es reducir la proclinación de los incisivos superiores y mejorar el perfil facial. Por lo tanto, el plan de tratamiento generalmente incluye extracciones de 2 ó 4 premolares, seguido de la retracción de los dientes anterosuperiores.<sup>12</sup>

En el presente caso se tomó la decisión de extraer primeras premolares tanto superior como inferior debido al apiñamiento severo que el paciente presentaba. George S, *et al.* (2021) realizaron un estudio comparativo para ver la eficacia de las extracciones de primeros premolares versus las segundas premolares teniendo como conclusiones que la retracción de los incisivos mandibulares fue significativamente mayor al extraer las primeras premolares, pero ninguno de los dos patrones de extracción produjo cambios significativos en los ángulos del plano mandibular.<sup>7</sup>

La expansión maxilar se utiliza principalmente para corregir las discrepancias maxilares transversales. McNamara J, *et al.* (2003) indican que la expansión maxilar tiene otras aplicaciones como incrementar el perímetro de arco para aliviar las discrepancias leves o para conseguir mayor espacio en arcos estrechos con apiñamiento severo. En el presente caso se utilizó la expansión rápida para mejorar la forma de arco del paciente y aliviar un poco el apiñamiento severo que presentaba el paciente.<sup>13</sup>

El anclaje es uno de los principales problemas en pacientes con maloclusión Clase II. Existen diferentes dispositivos que se puede usar para maximizar el anclaje; siendo uno de los más efectivos los microtornillos; siendo una de las ventajas su fácil colocación y remoción. Nangia A, *et al.* (1991) concluyeron que en un tratamiento para la corrección de una maloclusión Clase II-1 con extracción de 4

premolares, el anclaje es primordial ya que se tiene que conseguir una relación molar clase I; a diferencia del tratamiento con extracciones de 2 premolares.<sup>14</sup> Janson G, *et al.* (2004) en un estudio comparativo entre pacientes con extracciones de 2 premolares y de 4 premolares indicó que la necesidad de anclaje en pacientes con 4 extracciones es mayor; ya que se necesita conseguir una relación molar clase I y la retracción del sector anterior. En el presente caso se utilizó microtornillos para la retracción del sector anterior debido a la inclinación excesiva de los incisivos superiores, la mordida profunda que presentaba el paciente y la poca colaboración inicial de este.<sup>12.15</sup>

Los protocolos de tratamiento para pacientes con maloclusión Clase II suele ser las extracciones de 2 premolares maxilares o la de 4 premolares. Janson G, *et al.* (2007) recomienda la extracción de dos premolares maxilares en pacientes Clase II con apiñamiento leve inferior, dejando una relación molar clase II funcional ya que muestra un menor tiempo de tratamiento y los resultados de estabilidad oclusal son iguales<sup>16</sup>. Bishara S, *et al.* (1995) en un estudio comparativo sobre la decisión de extraer en pacientes Clase II división 1 concluyó que uno de los factores a tomar en cuenta es la protrusión incisiva y la cantidad de discrepancia en los arcos.<sup>17</sup> En el presente caso el apiñamiento inferior del paciente era severo por ello se decidió realizar el protocolo de 4 extracciones de premolares, consiguiendo una retracción adecuada de los incisivos maxilares y consiguiendo una relación molar Clase I.

Es de esperarse un cambio en el perfil facial luego de las extracciones. Waldman B, *et al.* (1982) indicó que había un cambio en el contorno labial y en el ángulo nasolabial en pacientes después de la retracción de incisivos, indicando que había una relación de retracción del labio con retracción de los incisivos maxilares de 1 a 3.<sup>18</sup> Stephens C, *et al.* (2004) en un estudio a largo plazo sobre los cambios faciales en pacientes con y sin extracciones encontró que la cantidad de cambio percibido por las personas y los ortodoncista no tenía correlación con la cantidad de cambio medido cefalométricamente.<sup>19</sup> En el presente caso al realizar la retracción de los



incisivos superiores, el labio también se retruyó; esto debido a la retracción propiamente de los incisivos y también al crecimiento propio del paciente.

## VI. CONCLUSIONES

- Las maloclusiones Clase II se pueden corregir con diferentes tipos de tratamiento dependiendo de la edad del individuo, la discrepancia alveolodentaria y el sobrepase horizontal.
- En maloclusiones Clase II-1 con apiñamiento severo una de las alternativas de tratamiento es la extracción de 4 premolares.
- Al momento del cierre de espacios en pacientes con mordida profunda debemos tener en consideración el uso de una técnica la cual no profundice más la mordida.
- Debemos tener en cuenta el impacto de nuestro tratamiento sobre el perfil de tejidos blandos.

## VII. REFERENCIAS

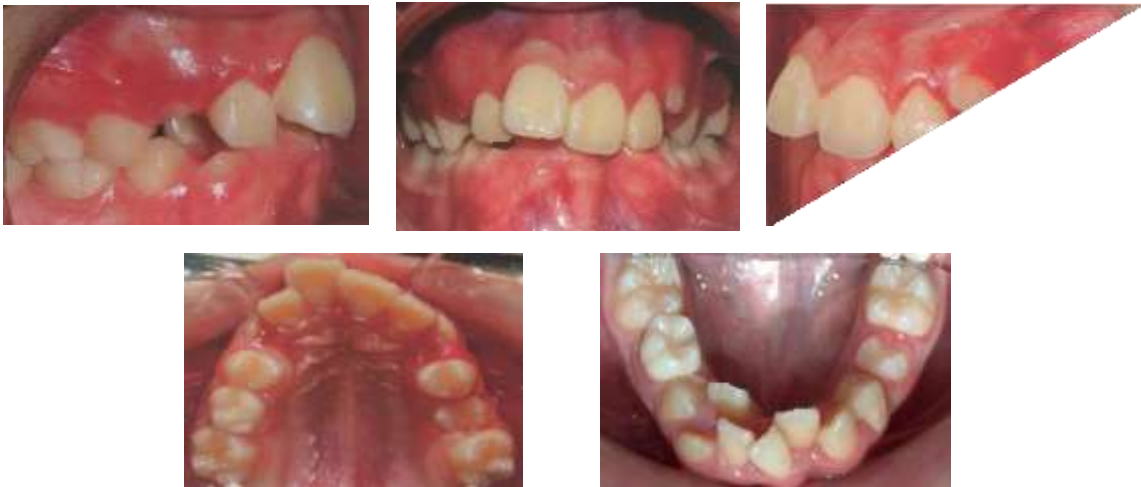1. Alsaggaf D, Afify A, Zawawi K, Alsulaimani F. Factors influencing the orthodontic treatment plan in Class II malocclusion. *Am J Orthod Dentofacial Orthop* 2022; 161: 829-837.
2. El-Bokle, Hussein N. A novel method for the treatment of Class II malocclusion. *Am J Orthod Dentofacial Orthop* 2020; 158: 599-611.
3. Canut JA. *Ortodoncia Clínica*, 1ra. Edición. Salvat editores. 1991.
4. Barros SE, Chiqueto K, Janson G, Faria J, Moraes L. Effect of class II camouflage treatment on anterior arch length ratio and canine relationship. *Am J Orthod Dentofacial Orthop* 2021;159:e7-e16.
5. Evrad A, Tepedino M, Cattaneo P, Cornelis M. Which factors influence orthodontist in their decision to extract? A questionnaire survey. *J Clin Exp Dent*. 2019;11:e432-438.
6. Bryk C, White L. The geometry of Class II correction with extractions. *J Clin Orthod* 2001; 35: 570-579.
7. George SM, Campbell PM, Tadlock LP, Schneiderman E, Buschang PH. Keys to Class II correction: A comparison of 2 extraction protocols. *Am J Orthod Dentofacial Orthop* 2021;159:333-342.
8. Bishara SE, Cummins DM, Jakobsen JR, Zaher AR. Dentofacial and soft tissue changes in Class II, Division 1 cases treated with and without extractions. *Am J Orthod Dentofacial Orthop* 1995;107:28-37.
9. Attia A, Shibl L, Dehis H, Mostafa Y, El-beialy A. Evaluation of anchorage loss after en masse retraction in orthodontic patients with maxillary protrusion using friction vs frictionless mechanics: randomized clinical trial. *Angle Orthod* 2024; 1-9.
10. Alves ACM, Janson G, Mcnamara JA Jr, Lauris JRP, Garib DG. Maxillary expander with differential opening vs Hyrax expander: A randomized clinical trial. *Am J Orthod Dentofacial Orthop* 2020; 157: 7-18.
11. Rozzi M, Alesi G, Mucedero M, Cozza P. Dentoskeletal effects of rapid maxillary expander therapy in early mixed dentition patients with different

- vertical growing patterns without posterior crossbite: A retrospective study. *Am J Orthod Dentofacial Orthop* 2023; 163: 319-327.
12. Zhang N, Bai Y, Li S. Treatment of a Class II Division I malocclusion with miniscrew anchorage. *Am J Orthod Dentofacial Orthop* 2012;141:e85-e93.
  13. MacNamara JA, Baccetti T, Franchi L, Herberger T. Rapid maxillary expansion followed by fixed appliance. *Angle Orthod* 2003; 73: 344-353.
  14. Nangia A, Darendeliev Ma. Finishing occlusion in Class II or Class III molar relation: Therapeutic Class II and III: *Aus Orthod J* 2001; 17: 89-94.
  15. Janson G, Brambilla AC, Henriques JFC, Freitas MR, Neves LS. Class II treatment success rate in 2- and 4-premolar extraction protocols. *Am J Orthod Dentofacial Orthop* 2004;125: 472-9.
  16. Janson G, Barros SE, de Freitas MR, Henriques JF, Pinzan A.. Class II treatment efficiency in maxillary premolar extraction and nonextraction protocols. *Am J Orthod Dentofacial Orthop* 2007;132:490-8.
  17. Bishara S, Cummins D, Jakobsen J. The morphologic basis for the extraction decision in Class II, division 1 malocclusions: a comparative study. *Am J Orthod Dentofacial Orthop*. 1995; 107: 129-135.
  18. Waldman B. Changes in lip contour with maxillary incisor retraction. *Angle Orthod*. 1982; 52:129–134.
  19. Stephens CK, Boley JC, Behrents RG, Alexander RG, Buschang PH. Long-Term profile changes in extraction and nonextraction patients. *Am J Orthod Dentofacial Orthop*. 2004; 128: 450-457.

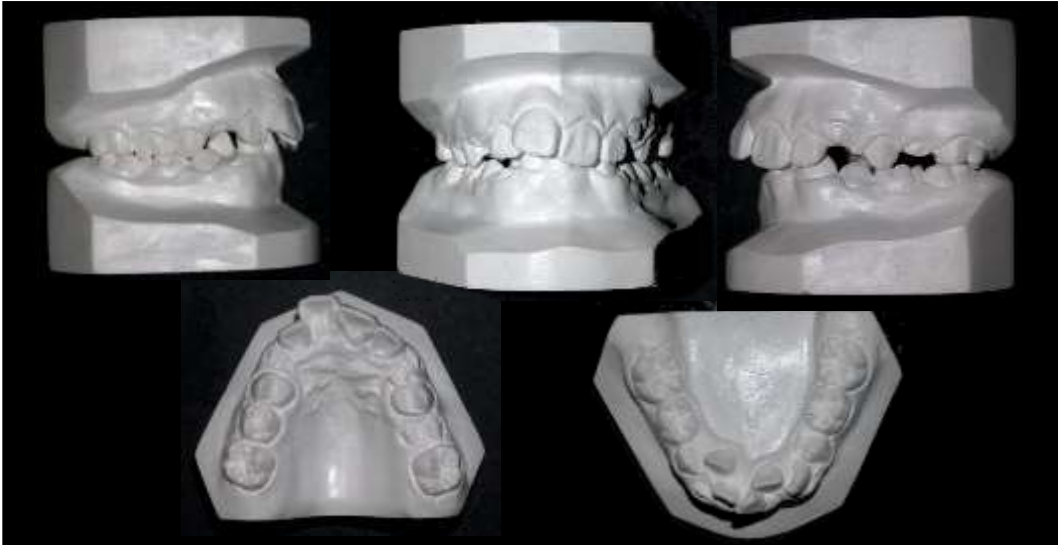## ANEXO 1



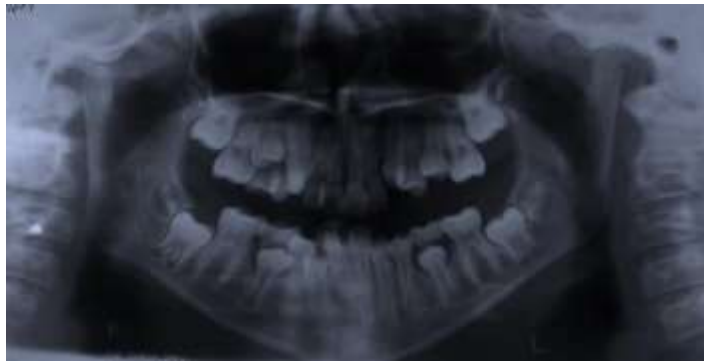**Figura. 1:** Fotografías Extraorales Iniciales

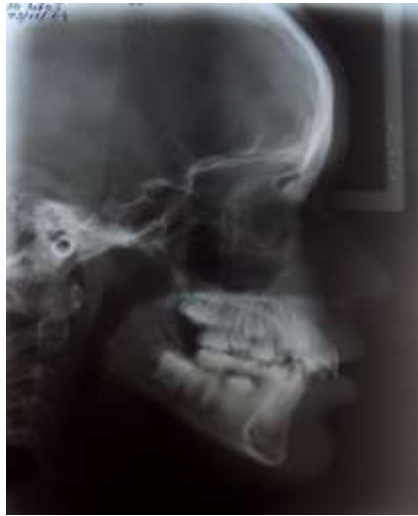

**Figura 2:** Fotografías Intraorales Iniciales

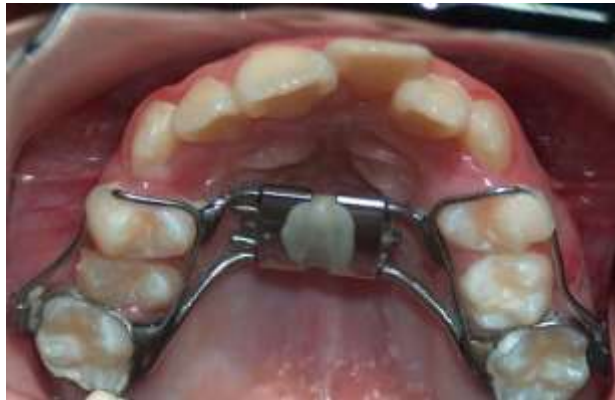

**Figura 3:** Modelos de estudio Iniciales

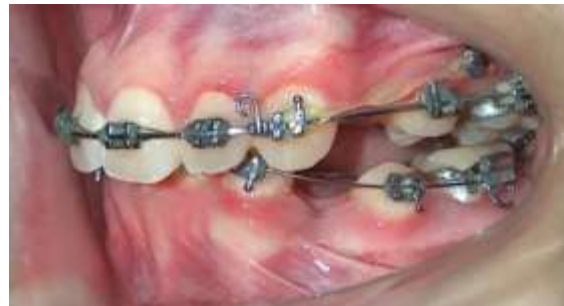
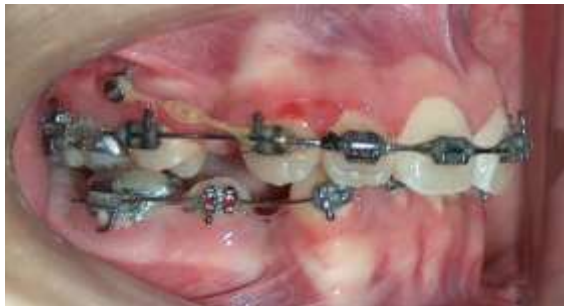


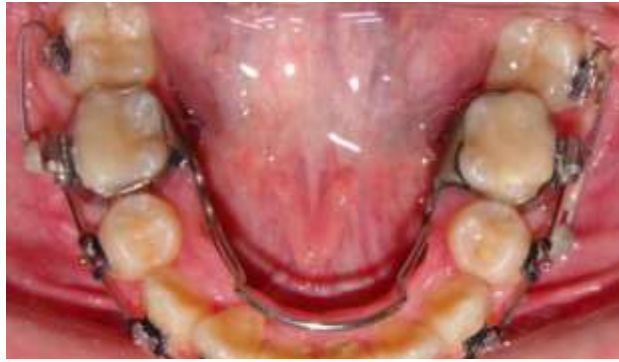**Figura 4:** Radiografía Panorámica y Lateral inicial



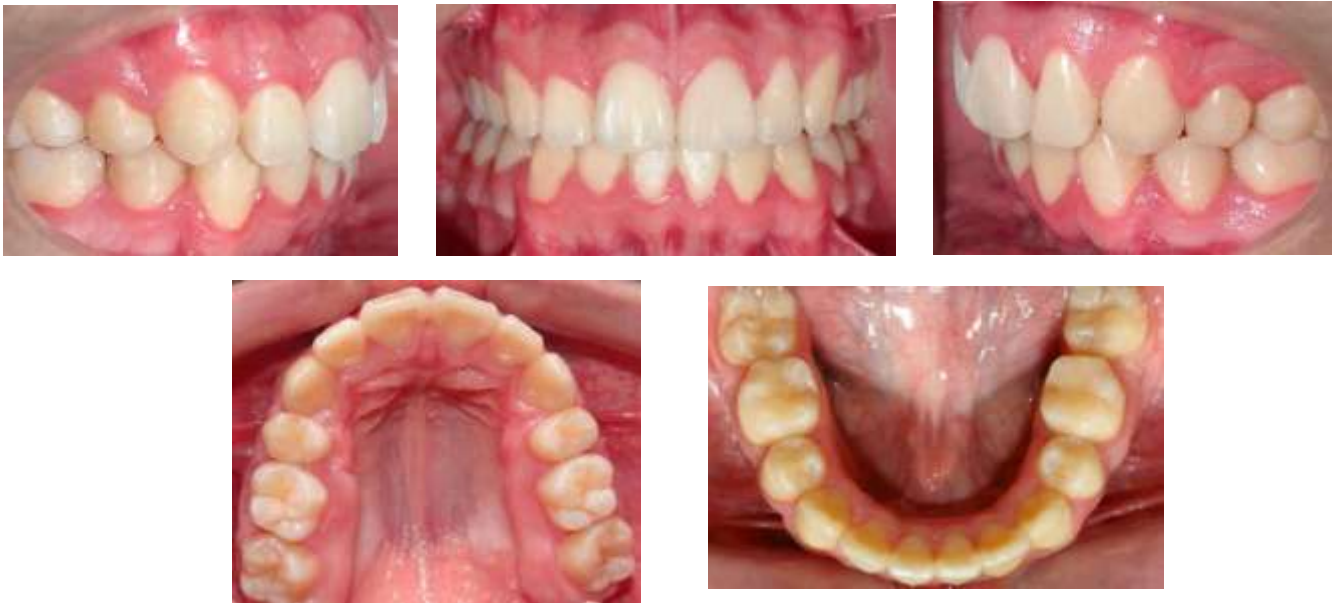**Figura 5:** Tornillo de expansión Tipo Hyrax



**Figura 6:** Fotografías Intraorales cierre de espacios superior

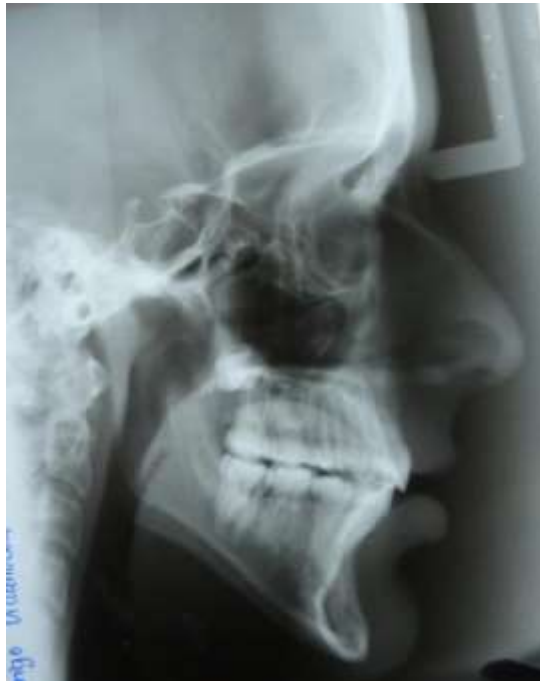
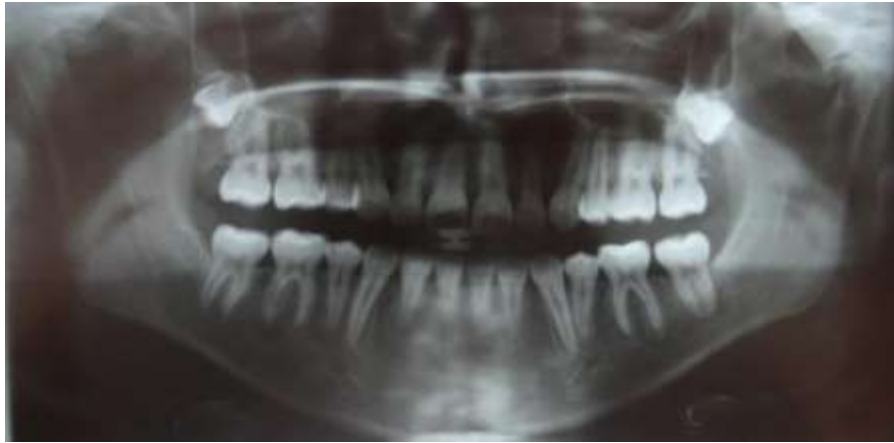
**Figura 7:** Fotografía Intraoral con dos cantilevers inferiores para verticalizar las piezas 3.7 y 4.7

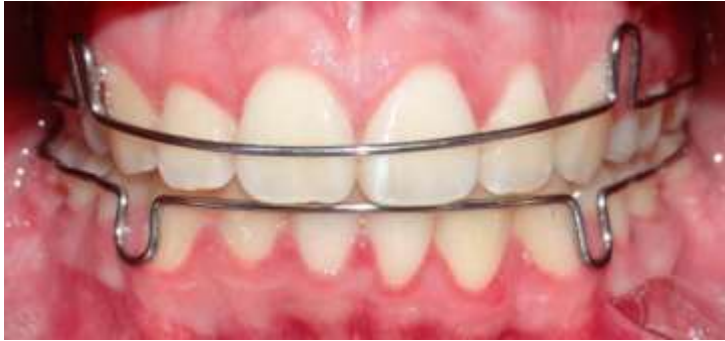

**Figura 8:** Fotografías Intraorales y Extraorales Finales





**Figura 9:** Radiografía Panorámica y Lateral Final



**Figura 10:** Contención removible superior e inferior tipo Circunferencial

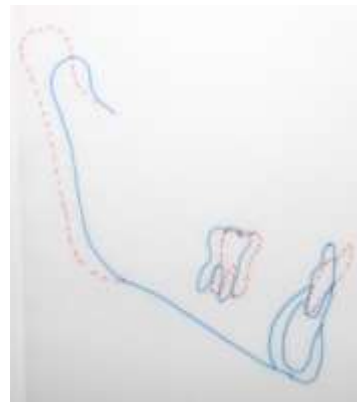
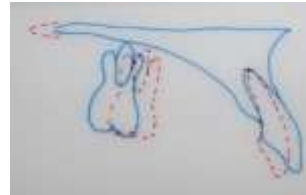
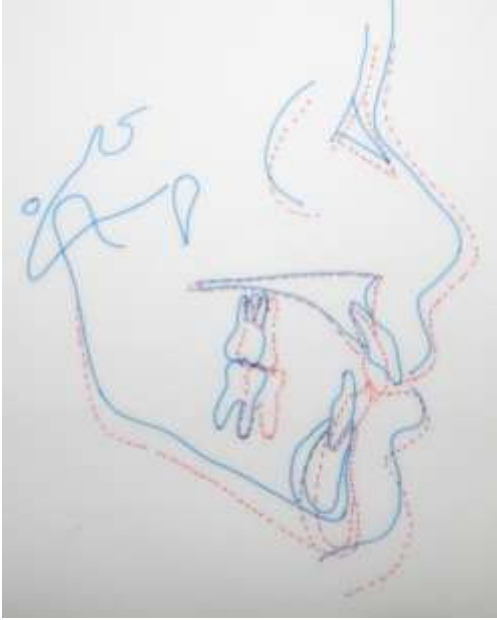## ANEXO 2

### CUADRO COMPARATIVO DE EVALUACIÓN CEFALOMETRICA

|                            |          | FECHA        | 05-11-09 | 10-11-11 | 06-06-14 |
|----------------------------|----------|--------------|----------|----------|----------|
|                            |          | EDAD         | 11 años  | 13 años  | 15 años  |
| CRITERIOS DENTALES         |          | NL           |          |          |          |
| 1 MX. A NA GRADOS          |          | 24°          | 26°      | 20°      | 17°      |
| 1 MX. A NA mm              |          | 4 mm         | 8 mm     | 2mm      | 2mm      |
| 1 MD. A NB GRADOS          |          | 25°          | 20°      | 20°      | 25°      |
| 1 MD. A NB mm              |          | 4 mm         | 1 mm     | 1mm      | 4mm      |
| ANGULO INTERINCISAL        |          | 135°         | 134°     | 140°     | 130°     |
| 1 MX. A SN. GRADOS         |          | 103°         | 108°     | 100°     | 95°      |
| 1 MD. A PM. GRADOS         |          | 93°          | 83°      | 85°      | 90°      |
| 1 MX. a APg. mm.           |          | 2.7mm        | 10 mm    | 5 mm     | 4mm      |
| 1 MX. A PALATINO           |          | 116°         | 119°     | 110°     | 107°     |
| ANGULO NASOLABIAL          |          | 90° a 110°   | 105°     | 110°     | 115°     |
| ANGULO MENTOLABIAL         |          | 120° + - 10° | 110°     | 100°     | 95°      |
| LINEA E                    | SUPERIOR | (-) 2mm      | -2mm     | -4mm     | -6mm     |
|                            | INFERIOR | 0 mm         | 1mm      | -2mm     | -3mm     |
| CRITERIOS ESQUELETICOS     |          | FECHA        | 05-11-09 | 10-11-11 | 06-06-14 |
|                            |          | EDAD         | 11 años  | 13 años  | 15 años  |
| SNA                        |          | 82° +/- 2    | 82°      | 83°      | 80°      |
| SNB                        |          | 80° +/- 2    | 77°      | 78°      | 75°      |
| ANB                        |          | 2° +/- 2     | 5°       | 5°       | 5°       |
| EJE Y                      |          | 59.4°        | 59°      | 62°      | 60°      |
| GO - GN a SN               |          | 32° +/- 2    | 39°      | 40°      | 42°      |
| FMA                        |          | 25°          | 27°      | 29°      | 31°      |
| ENA - ENP A FH             |          | 4°           | 3°       | 2°       | 2°       |
| Na - PG a FH               |          | 87.8°        | 90°      | 91°      | 90°      |
| SND                        |          | 76°          | 70°      | 75°      | 73°      |
| UNIDAD MANDIBULAR          |          |              | 116mm    | 121mm    | 128mm    |
| UNIDAD MAXILAR             |          |              | 90mm     | 95mm     | 97mm     |
| UD. DE DIFERENCIA          |          | 24 mm        | 26mm     | 26mm     | 31mm     |
| ALTURA DEL TERCIO MEDIO    |          |              | 52mm     | 56mm     | 60mm     |
| ALTURA DEL TERCIO INFERIOR |          |              | 66mm     | 70mm     | 73mm     |
| PROPORCION FACIAL          |          | 82 %         | 78%      | 80%      | 82%      |
| FH - PLANO MANDIBULAR      |          | 25°          | 27°      | 29°      | 31°      |
| INC. INF. - PL- MAND.      |          | 90°          | 83°      | 85°      | 90°      |
| FH. - INC. INFERIOR        |          | 65°          | 70°      | 71°      | 59°      |

## ANEXO 3

### ÁREAS DE SOBREIMPOSICIÓN SOBRE SILLA-NASION/ PALATAL/ SÍNFISIS



#### SOBREIMPOSICION

INICIO    —————    05-11-09

FINAL    - - - - -    06-06-14

## ANEXO 4

### Consentimiento informado de aceptación de tratamiento.

 **USMP** | FACULTAD DE ODONTOLOGIA  
SAN MARTIN DE PORRES

CLINICA ESPECIALIZADA EN ODONTOLOGIA

**CONDICIONES Y PERMISO DE ATENCION**

Por el presente yo Guillermo Villanueva-Meyer Ortega identificado a) con DNI / CE N° 09338912 Domiciliado en Av. P. de la Republica 5767 DTO. 607 - A Miraflores Con teléfono .....; Acepto libremente ser paciente de esta institución, y declaro tener conocimientos que el plan de tratamiento(o) y/o procedimiento(s) propuesto(o) de acuerdo al diagnóstico; al que vaya ser sometido será efectuado o realizado por un alumno en formación profesional, con la supervisión de su profesor tutor. Eximiendo por lo tanto a la facultad, clínica y universidad de cualquier responsabilidad, ya sea derivado o secuela del mismo así como por acción causal o fortuita de este.

Además todo tratamiento pagado en su totalidad o en parte con o sin inicial de este, si pasado los 90 días el paciente no se presenta ni efectúa tratamiento alguno, **SE DECLARA EN CONDICIONES DE ABANDONO DE TRATAMIENTO**, por lo cual queda y se declara **NULO** todo pago realizado ya sea total o parcial, así como todo tratamiento no iniciado o sin culminar, y sin lugar a reclamo.

La clínica garantiza los procedimientos y la calidad de todos los materiales utilizados en los tratamientos que sean realizados y terminados única y exclusivamente en sus instalaciones, siempre y cuando se encuentren debidamente cancelados, firmados y sellados por el profesor tutor, a partir de la fecha de culminación del trabajo, y por un periodo no mayor de 180 días. Por lo cual acepto y declaro haber leído detenidamente el presente documento y en señal de conformidad firmo el presente.

  05/11/09  
Firma del Paciente                      Huella Digital                      Fecha: día / mes / año

Nota: Si el paciente es menor de edad, el que acepta y firma el presente documento debe ser el padre o tutor del menor.

Nombre del menor Rodrigo Villanueva-Meyer Paredes Edad: .....

**LLENAR SOLO EN CASOS DE ACTUALIZADOS DE DATOS**

| FECHA | NOMBRE Y APELLIDO | HUELLA DIGITAL | DNI | FIRMA |
|-------|-------------------|----------------|-----|-------|
|       |                   |                |     |       |
|       |                   |                |     |       |
|       |                   |                |     |       |