



FACULTAD DE MEDICINA HUMANA

**EXPERIENCIA PROFESIONAL DEL INTERNADO MÉDICO EN
ESTABLECIMIENTOS DE SALUD PÚBLICO**

**PRESENTADO POR
STEPHANY ANTONELLA RODRÍGUEZ CASTILLO
LUIS ALONSO MARTIN RODRÍGUEZ LOPEZ**

**ASESOR
EDGAR RUIZ SEMBA**

**TRABAJO DE SUFICIENCIA PROFESIONAL PARA OPTAR EL
TÍTULO PROFESIONAL DE MÉDICO CIRUJANO**

LIMA- PERÚ

2022



**Reconocimiento - No comercial - Compartir igual
CC BY-NC-SA**

El autor permite entremezclar, ajustar y construir a partir de esta obra con fines no comerciales, siempre y cuando se reconozca la autoría y las nuevas creaciones estén bajo una licencia con los mismos términos.

<http://creativecommons.org/licenses/by-nc-sa/4.0/>



USMP | FACULTAD DE
UNIVERSIDAD DE
SAN MARTIN DE PORRES | MEDICINA HUMANA

FACULTAD DE MEDICINA HUMANA

**EXPERIENCIA PROFESIONAL DEL INTERNADO MÉDICO EN
ESTABLECIMIENTOS DE SALUD PÚBLICO**

TRABAJO DE SUFICIENCIA PROFESIONAL

**PARA OPTAR EL TÍTULO PROFESIONAL DE
MÉDICO CIRUJANO**

PRESENTADO POR

**STEPHANY ANTONELLA RODRÍGUEZ CASTILLO
LUIS ALONSO MARTIN RODRÍGUEZ LOPEZ**

**ASESOR
DR. EDGAR RUIZ SEMBA**

**LIMA, PERÚ
2022**

Jurado

Presidente: M.E. Ricardo Manuel Sánchez Sevillano

Miembro: M.E. Yovanna Elizabeth Mayor Hernández

Miembro: M.E. Rejis Climaco García Cuellar

ABSTRACT	iv
INTRODUCCIÓN	v
CAPÍTULO I: TRAYECTORIA PROFESIONAL	1
MEDICINA INTERNA	1
CIRUGÍA Y TRAUMATOLOGÍA	5
PEDIATRÍA Y NEONATOLOGÍA	8
GINECOLOGÍA Y OBSTETRICIA	11
CAPÍTULO II: CONTEXTO EN EL QUE SE DESARROLLÓ LA EXPERIENCIA	16
CAPÍTULO III: APLICACIÓN PROFESIONAL	18
MEDICINA INTERNA	18
CIRUGÍA Y TRAUMATOLOGÍA	21
PEDIATRÍA Y NEONATOLOGÍA	22
GINECOLOGÍA Y OBSTETRICIA	25
CAPÍTULO IV: REFLECCIÓN CRÍTICA DE LA EXPERIENCIA	30
CONCLUSIONES	32
RECOMENDACIONES	33
FUENTES DE INFORMACIÓN	34
ANEXOS	37
Anexo 1: TEM miembros inferiores	37
Anexo 2: TEM AP	37
Anexo 3: TEM abdomino-pélvica	38
Anexo 4: ECO hígado con hepatomegalia	38
Anexo 5: ECO bazo con esplenomegalia	39

RESUMEN

Durante este último año de nuestra formación como estudiantes de medicina se nos ha involucrado de manera más completa en la práctica médica que

desarrollaremos en un futuro como profesionales, de manera que nos ha permitido poner en práctica nuestros conocimientos y habilidades que hemos venido adquiriendo en el transcurso de estos años de estudio. Es así como durante el presente año 2022, aún en tiempos de emergencia sanitaria, optamos por realizar el actual trabajo para exponer y analizar los diferentes casos presentados en el Hospital Nacional Arzobispo Loayza durante los meses de julio de 2021 a abril de 2022. Para ello se escogieron un total de dieciséis casos, específicamente cuatro por cada rotación: medicina interna, cirugía y traumatología, pediatría y neonatología, y ginecología y obstetricia. Se seleccionaron los casos más frecuentes de cada especialidad. En este trabajo se expone la evaluación de cada paciente tanto desde su ingreso, hospitalización, evolución y al momento del alta médica. Por último, buscamos que los datos recolectados durante este trabajo permitan brindar información valiosa para futuros trabajos que puedan realizarse en los próximos años.

ABSTRACT

During this last educational year of our training as medical students, we have been more fully involved in the medical practice that we will develop in the future as professionals, in a way that has allowed us to put into practice our knowledge and skills that we have been acquiring in these years of study. This

is how during the current year 2022, even in times of health emergency, we chose to conduct the current work to expose and analyze the different cases presented at the Archbishop Loayza National Hospital during the months of July 2021 to April 2022. A total of sixteen cases were chosen, specifically four for each rotation: internal medicine, surgery and traumatology, pediatrics and neonatology, and gynecology and obstetrics. An attempt was made to select the most frequent cases of each specialty, according to the criteria and convenience of each author. During this work, the evaluation of each patient is exposed both from their admission, hospitalization, evolution and at the time of medical discharge. Finally, we seek that the data collected during this work be of effective use and allow us to provide valuable information for future work that may be conducted in the coming years.

INTRODUCCIÓN

Planteamiento del problema

Debido a la pandemia del COVID-19 se han producido cambios que han afectado el internado médico, estas modificaciones fueron dadas por el estado

peruano para poder lograr el control de la pandemia. Hasta la fecha, no existe evidencia objetiva para medir, describir o resaltar el impacto de la pandemia en la formación de los médicos. Por lo que este trabajo permitirá describir y analizar las experiencias de los internos de medicina durante la pandemia y que esta información aporte algo nuevo a las siguientes promociones de estudiantes de medicina que realizarán su internado.

Objetivos

Describir la experiencia del internado médico en el Hospital Nacional Arzobispo Loayza durante la pandemia del COVID-19 de julio de 2021 a abril de 2022.

Alcance

Este trabajo servirá a los futuros estudiantes que decidan aceptar realizar el internado en este centro de enseñanza, describiendo cómo funciona Pediatría, Obstetricia y Ginecología, Cirugía General y Medicina Interna, durante la pandemia, en el Hospital Nacional Arzobispo Loayza

Limitaciones

- Falta de tiempo dada por la demora en la publicación de las bases del trabajo de suficiencia profesional y la fecha de entrega establecida por la universidad

Justificación

En primer lugar, este trabajo es de gran valor académico y formativo, ya que nos permite evidenciar patologías que hemos encontrado frecuentemente durante nuestra estancia por el Hospital Nacional Arzobispo Loayza. Estas han sido evidenciadas dentro de un contexto de pandemia por SARS COV 2 y es válido mencionar que durante estos últimos años algunas patologías han destacado más que otras asociándose también al contexto en el que estamos viviendo hoy en día.

Además, es importante resaltar que el presente trabajo nos contextualiza mejor, sobre todo a quienes se propongan realizar proyectos similares al nuestro, debido a que se puede tomar como base lo evidenciado durante

nuestra estancia hospitalaria como internos, siendo nosotros testigos confiables y verídicos de lo que se expone en las siguientes líneas.

También durante este proyecto podemos dar a conocer tanto las fortalezas como las debilidades que se encontraron durante nuestro paso por este establecimiento de salud. Sabemos que siempre hay modificaciones y mejoras que hacer, ya sean de infraestructura, en el personal o en la misma atención a los pacientes, por lo que es de suma importancia conocer las limitaciones que experimentamos en nuestra práctica médica y siendo profesionales, saber cómo superarlas.

Finalmente, los resultados obtenidos durante nuestro internado en el hospital serán motivo de incentivo para futuros colegas que deseen formar parte del personal que ejerce en esta institución, ya que con nuestra experiencia pueden ellos tener una referencia general de la importancia del internado en nuestra formación médica y además de la grata experiencia con la que nos quedamos luego de haber rotado satisfactoriamente por las diversas especialidades que tiene el hospital.

CAPÍTULO I: TRAYECTORIA PROFESIONAL

En esta etapa de formación el interno de medicina deberá obtener conocimientos tanto teóricos como prácticos que le permitirá la adquisición de nuevas aptitudes para la promoción, prevención, diagnóstico, tratamiento y rehabilitación de las enfermedades que verá en cada servicio. El propósito de este internado es lograr consolidar los conocimientos teóricos y ponerlos en práctica.

En los párrafos que siguen se presentan los diferentes casos clínicos, examinados en distintas especialidades, mostrando su ingreso y evolución. Mencionando cómo se llevó a cabo, y las limitaciones que se presentaron.

MEDICINA INTERNA

Caso clínico 1.1

Paciente varón de 60 años, refiere que 3 horas antes del ingreso aproximadamente a las 2am presentó malestar general, asociado a deposiciones líquidas en 02 oportunidades, sensación de alza térmica, náuseas y vómitos en 03 oportunidades de contenido alimenticio. Asociado a dolor abdominal en epigastrio tipo cólico que se irradia a la espalda. Refiere día anterior al inicio del cuadro el consumo de "arroz chaufa". Por lo cual acude a emergencias del hospital. Sus antecedentes de importancia: diabetes mellitus tipo 2 en tratamiento con metformina de manera irregular, hipertensión arterial en tratamiento irregular con Irbesartán. Refiere consumo de alcohol desde los 22 hasta los 35 años. Antecedente de glaucoma y cirugía de cataratas hace 1 año

En cuanto al examen físico: FC: 70 lpm, FR: 16 rpm, PA: 150/80 mmHg, SatO2: 99%

Aspecto general: paciente en aparente regular estado general, de nutrición e hidratación

Piel: tibia, húmeda, elástica, llenado capilar menor de 2 segundo, palidez (+/+++)

SOMA: moviliza 04 extremidades, amputación de 2° y 3° dedo de mano izquierda

Boca: mucosa hidratada, lengua papilada, dentadura completa

Tórax y pulmones: murmullo vesicular pasa por ambos campos pulmonares, no hay presencia de ruidos agregados.

Cardiovascular: ruidos cardiacos rítmicos, de buena intensidad, no soplos.

Abdomen: ruidos hidroaéreos presentes, blando, depresible, no doloroso a la palpación.

Genitourinario: puño percusión lumbar (-), puntos renoureterales (-)

SNC: paciente orientado en las 03 esferas, no signos de focalización, no presenta déficit motor ni sensitivo.

La decisión tomada por el asistente fue la hidratación del paciente, calmar el dolor y náuseas con tramadol y dimenhidrinato y solicitar exámenes de laboratorio como hemograma completo, urea, creatinina, electrolitos y glucosa

Caso clínico 1.2

Paciente varón de 43 años que refiere hace aproximadamente 12 horas presentar dolor en hipocondrio derecho de intensidad 5/10, refiere que decide tomar analgésico con posterior disminución del dolor. El dolor vuelve a aparecer y este es en "cinturón" el cual no calma con el analgésico y se asocia a náuseas y vómitos en 02 oportunidades por lo que acude a emergencia del hospital. Antecedentes de importancia tiene litiasis vesicular diagnosticada hace 1 año y consumo de alcohol de los 14 a los 24 años.

Examen físico: PA: 120/80 mmHg, FC: 80 lpm, FR:17 rpm, SatO2: 98%

Aspecto general: paciente en aparente regular estado general, regular estado de hidratación y de nutrición

Piel: tibia, húmeda, elástica, llenado capilar menor de 2 segundos

Tórax y pulmones: murmullo vesicular pasa por ambos campos pulmonares, no ruidos agregados

Cardiovascular: ruidos cardiacos rítmicos, de buena intensidad, no soplos

Abdomen: ruidos hidroaéreos presentes, blando, depresible, leve dolor a la palpación en epigastrio e hipocondrio derecho.

Genitourinario: puño percusión lumbar (-), puntos renoureterales (-)

SNC: orientado en las 03 esferas, no focalización, no déficit ni motor ni sensitivo

Al paciente se le deja con rehidratación por vía endovenosa, nada por vía oral y se le solicitan exámenes de imágenes: ecografía abdominal y de laboratorio hemograma completo, PCR, amilasa, enzimas hepáticas, urea, creatinina, electrolitos y fosfatasa alcalina.

Caso clínico 1.3

Paciente varón de 55 años refiere que hace 6 días presentó dolor lumbar de intensidad 9/10 asociado a disuria y nicturia, niega fiebre, no refiere tomar ningún tipo de medicamento. Por la persistencia de los síntomas mencionados acude a emergencia del hospital. Antecedente de importancia paciente refiere cuadro similar hace 1 mes el cual refiere que remite ya que decide automedicarse con fenazopiridina.

Examen físico: PA: 100/60 mmHg, FC: 95 lpm, FR: 17 rpm, SatO2: 98%

Aspecto general: paciente en aparente regular estado general, de nutrición e hidratación

Piel: tibia, húmeda, elástica, llenado capilar menor de 2 segundos

Tórax y pulmones: murmullo vesicular pasa por ambos campos pulmonares, no ruidos agregados

Cardiovascular: ruidos cardíacos rítmicos de buena intensidad, no soplos

Abdomen: ruidos hidroaéreos presentes, blando, depresible, doloroso a la palpación en flanco izquierdo que se irradia a la espalda.

Genitourinario: puño percusión lumbar positivo del lado izquierdo, puntos renoureterales (-).

SNC: orientado en las 03 esferas, no signos de focalización, fuerza muscular y sensibilidad conservadas.

Se procede a pedirle exámenes de laboratorio como hemograma completo, PCR, urea, creatinina, examen completo de orina y un urocultivo. A su vez se le pide imágenes como una ecografía abdominal

Caso clínico 1.4

Paciente varón de 28 años refiere que hace aproximadamente 1 año viene presentando fatiga, cansancio al realizar sus actividades cotidianas asociado a palpitaciones. Estos síntomas fueron aumentando de intensidad al pasar el tiempo. 1 mes antes del ingreso la fatiga y cansancio se presentó al subir 3 pisos y que se asoció a sensación de falta de aire. 2 semanas antes del ingreso refiere presentar desvanecimiento con recuperación inmediata, decide acudir a consulta externa donde le toman exámenes de laboratorio y dentro de los resultados presenta una hemoglobina de 4 mg/dl. Una semana antes del ingreso refiere otro cuadro de desvanecimiento y debido a eso decide acudir a emergencia del hospital.

Examen físico: PA: 100/60 mmHg, FC: 70 lpm, FR: 16 rpm, SatO₂: 100%

Aspecto general: paciente en aparente regular estado general, de nutrición e hidratación.

Piel: tibia, húmeda, elástica, llenado capilar menor de 2 segundos, palidez (++)/+++), no ictericia.

Tórax y pulmones: murmullo vesicular pasa por ambos campos pulmonares, no ruidos agregados.

Cardiovascular: ruidos cardíacos rítmicos de buena intensidad, no soplos

Abdomen: ruidos hidroaéreos presentes, blando, depresible, no doloroso a la palpación.

Genitourinario: puño percusión lumbar (-), puntos renoureterales (-)

SNC: orientado en las 03 esferas, no signos de focalización, no presenta déficit motor ni sensitivo.

Se le solicitan exámenes de laboratorio como hemograma completo, urea, creatinina, bilirrubinas, enzimas hepáticas, electrolitos, DHL, serológicos,

grupo y factor en el caso de que sea necesaria la transfusión de un paquete dependiendo del nivel de hemoglobina.

CIRUGÍA Y TRAUMATOLOGÍA

Caso clínico 2.1

Paciente varón de 32 años refiere asalto y agresión por terceros un día antes de su ingreso. Refiere ser golpeado en la cadera y recibir dos impactos de bala en el muslo izquierdo. Niega pérdida del conocimiento. Acude a clínica Jesús del Norte, pero por falta de recursos el paciente pide retiro voluntario y acude a emergencias de nuestro hospital. Niega antecedentes médicos y quirúrgicos de importancia.

Al examen físico: PA: 130/80 mmHg, FC: 75 lpm, FR: 20, SatO₂: 98%

Aspecto general: paciente en aparente regular estado general, de hidratación y de nutrición.

Piel: tibia, húmeda, elástica, llenado capilar menor de 2 segundos.

Tórax y pulmones: murmullo vesicular pasa por ambos campos pulmonares, no ruidos agregados.

Cardiovascular: ruidos cardíacos rítmicos, de regular intensidad, no soplos

Abdomen: ruidos hidroaéreos presentes, blando, depresible, no doloroso a la palpación.

Genitourinario: puño percusión lumbar (-), puntos renoureterales (-)

SOMA: miembro inferior derecho presencia de férula de yeso muslo pedía con vendaje elástico.

SNC: orientado en las 03 esferas, no focalización.

Se solicita radiografía de miembro inferior, hemograma completo, serológicos, grupo y factor para ser preparado para sala de operaciones.

Caso clínico 2.2

Paciente mujer de 78 años, familiar de la paciente refiere que hace aproximadamente 4 meses presentó caída de nivel, golpeándose la cadera

izquierda, tras ese evento presentó dolor en cadera y dificultad para la deambulación. Niega antecedentes médicos de importancia, refiere gastrectomía total hace 4 años.

Examen físico: PA: 120/80 mmHg, FC: 80 lpm, FR: 18 rpm, SatO2: 98%

Aspecto general: paciente en aparente regular estado general, de hidratación y de nutrición.

Piel: tibia, húmeda y elástica, llenado capilar menor de 2 segundos.

Tórax y pulmones: murmullo vesicular pasa por ambos campos pulmonares, no ruidos agregados

Cardiovascular: ruidos cardíacos rítmicos, regular intensidad, no soplos.

Abdomen: ruidos hidroaéreos presentes, blando, depresible, no doloroso a la palpación.

Genitourinario: puño percusión lumbar (-), puntos renoureterales (-).

SOMA: dolor a la palpación en cadera, limitada flexo-extensión de la cadera, acortamiento de 4 cm aproximadamente, rotación externa.

SNC: orientado en las 03 esferas, no focalización

Se solicitan exámenes de laboratorio como hemograma completo, grupo y factor, serológicos (prequirúrgicos), se pide radiografía de cadera izquierda.

Caso clínico 2.3

Paciente varón de 69 años que refiere presentar hace 4 días dolor abdominal tipo cólico de intensidad 7/10 en hipocondrio derecho que se irradia hacia la región dorsal del lado derecho, asociado a náuseas, no refiere fiebre, niega acolia y coluria, por persistencia de los síntomas acude por emergencias al hospital. Niega antecedentes médicos y quirúrgicos de importancia.

Al examen físico: PA: 100/70 mmHg, FC: 88 lpm, FR: 18 rpm, SatO2: 99%

Aspecto general: paciente en aparente regular estado general, de nutrición e hidratación.

Piel: tibia, húmeda y elástica, llenado capilar menor de 2 segundos, no ictericia

Tórax y pulmones: murmullo vesicular pasa por ambos campos pulmonares, no ruidos agregados.

Cardiovascular: ruidos cardiacos rítmicos, buena intensidad, no soplos.

Abdomen: ruidos hidroaéreos presentes, blando, depresible, doloroso a la palpación en hipocondrio derecho y epigastrio, signo de Murphy (+).

Genitourinario: puño percusión lumbar (-), puntos renoureterales (-)

SNC: orientado en las 03 esferas, no focalización, no déficit motor ni sensitivo

Se le solicita hemograma completo, PCR, urea, creatinina, glucosa, grupo y factor (prequirúrgicos), ecografía abdominal. Se hidrata, se da analgesia y antibioticoterapia con cefuroxima y metronidazol.

Caso clínico 2.4

Paciente varón de 51 años refiere hace aproximadamente 1 día presentar dolor tipo cólico en epigastrio e hipocondrio derecho asociado a náuseas y vómitos en 05 oportunidades, sensación de alza térmica. Horas antes del ingreso paciente refiere que dolor migra a fosa iliaca derecha y que aumenta de intensidad por lo que acude a emergencia del hospital. Niega antecedentes médicos y quirúrgicos de importancia.

Al examen físico: PA: 110/70 mmHg, FC: 101 lpm, FR: 18 rpm, SatO₂: 99%

Aspecto general: paciente en aparente regular estado general, de nutrición y de hidratación.

Piel: tibia, húmeda y elástica, llenado capilar menor de 2 segundos.

Tórax y pulmones: murmullo vesicular pasa por ambos campos pulmonares.

Cardiovascular: ruidos cardiacos rítmicos, buena intensidad, no soplos.

Abdomen: ruidos hidroaéreos presentes, doloroso a la palpación en fosa iliaca derecha, signo de Mc Burney positivo, signo de Blumberg positivo.

Genitourinario: puño percusión lumbar (-), puntos renoureterales (-)

SNC: orientado en las 03 esferas, no focalización, no déficit motor ni sensitivo.

A la paciente se le solicitan exámenes de laboratorio como hemograma completo, glucosa, urea y creatinina, PCR, grupo y factor (prequirúrgicos) y una ecografía abdominal.

PEDIATRÍA Y NEONATOLOGÍA

Caso clínico 3.1

Paciente mujer de 11 años natural de Amazonas procedente de Lambayeque traída en ambulancia a la emergencia por presentar desde hace 1 año tumor extenso en rodilla derecha, al momento de su ingreso presentó dolor en MMII derecho con gran compromiso de partes blandas, circulación colateral y piel tensa no ulcerada que engloba la totalidad del muslo derecho. Además, presenta leve disnea. Fue evaluada 3 meses antes por tele consulta en ortopedia por posible osteosarcoma, pero se perdió de vista.

Al examen físico: AREG, AREN, AREH

Funciones vitales: PA 73/41 mmHg, FC 111 lpm, FR 22 rpm, T° oral: 36,6 °C, SatO₂: 100%

Piel: tibia, hidratada, elástica, llenado capilar <2 segundos, leve palidez

Cardiovascular: Sin alteraciones

Tórax y pulmones: murmullo vesicular pasa bien en ambos campos pulmonares, no rales

Abdomen: Blando, depresible, ruidos hidroaéreos presentes, no doloroso a la palpación superficial y profunda, no visceromegalia, no esplenomegalia.

MMII: aumento de volumen de miembro inferior derecho con circulación colateral.

SNC: despierta, orientada, responde a estímulos.

Se le solicita hemograma completo, perfil de coagulación, grupo y factor, urea, creatinina, glucosa sérica, proteínas totales y perfil hepático. Además, se solicita tomografía de tórax, abdomen completo y miembros inferiores, y se le realiza una biopsia guiada por ecografía de tumoración en miembro inferior derecho.

Caso clínico 3.2

Paciente varón de 1 año natural y procedente de Ica es traído a la emergencia con tiempo de enfermedad de 2 meses, a los 10 meses madre nota aumento de volumen en hemiabdomen derecho por lo que acude a centro particular donde se le realiza una ecografía abdominal con diagnóstico presuntivo de torsión intestinal, con estudio de imagen acude a médico particular, quien le solicita nueva ecografía con resultados sugestivos a tumor hepático. Se hospitaliza en hospital de Ica y es referido a INSN breña donde se le completa estudio de imágenes: tomografía de abdomen, evidenciándose tumoración en hígado. Es evaluado en nuestra institución por consultorio externo con referencia por presunción diagnóstica de hepatoblastoma.

Al examen físico: AREG, AREN, AREH

Funciones vitales: PA 88/55 mmHg, FC 69 lpm, FR 24 rpm, T° 36°C, SatO2 92%

Piel: tibia, hidratada, elástica, llenado capilar < 2 segundos, no ictericia

Tórax y pulmones: murmullo vesicular pasa bien en ambos campos pulmonares

Abdomen: blando, depresible, no distendido, se palpó masa que ocupa hemiabdomen superior y se extiende hacia cuadrante inferior derecho, no doloroso, no signos de reacción peritoneal.

SNC: despierto, orientado en tiempo, espacio y persona, responde a estímulos.

Se solicitó exámenes de laboratorio como hemograma completo, perfil de coagulación, perfil hepático, urea, creatinina, ácido úrico, glucosa sérica, electrolitos, DHL, AFP, grupo y factor; además de estudio imagenológico como TEM tórax y TEM abdomino-pélvica. Finalmente se envió interconsulta de infectología y cirugía para evaluación y hospitalización.

Caso clínico 3.3

Paciente de 3 años natural y procedente de Piura ingresa a la emergencia referida del Hospital Santa Rosa. Madre refiere que desde hace 2 meses

presenta debilidad muscular y dificultad para caminar. Además 2 días antes del ingreso se agrega dolor abdominal, dolor articular, fiebre no cuantificada, náuseas, vómitos y disminución de la movilidad en miembros inferiores. Contaba con exámenes de hospitalización anterior donde se evidenció: hemoglobina 7.4 g/dL, leucocitos 101,790, blastos 68%, plaquetas 13000; por lo que se sospechó una leucemia aguda. Adicionalmente, madre menciona que fue tratado con alopurinol durante 8 días en hospital de referencia.

Al examen: AREG, AREN, AREH

Funciones vitales: FC 112 lpm, FR 38 rpm, PA 90/60, SatO2 98%, T° 37°C

Piel: tibia, hidratada, elástica, llenado capilar < 2 segundos, petequias generalizadas, equimosis y palidez marcada (++/+++)

Cardiovascular: ruidos cardiacos rítmicos de buena intensidad, no soplos agregados.

Tórax y pulmones: murmullo vesicular pasa bien en ambos campos pulmonares.

Abdomen: blando, depresible, ruidos hidroaéreos presentes, hepatomegalia, esplenomegalia, no distensión abdominal, no ictericia, no signos de peritonismo.

SNC: despierto, activo, colaborador, responde a estímulos.

Paciente fue hospitalizado en emergencia y se le solicitó exámenes de laboratorio como hemograma completo, perfil hepático, perfil de coagulación, urea, creatinina, glucosa sérica, proteínas totales, DHL, GGTP y electrolitos. También se realizó un aspirado de médula ósea y citometría para confirmación diagnóstica.

Caso clínico 3.4

Paciente mujer de 3 años, familiar refiere que 4 días antes del ingreso presentó fiebre (38 °C). Un día antes del ingreso presencia de lesiones eritematosas en la piel. Niega molestias urinarias, tos. No presenta antecedentes médicos ni quirúrgicos de importancia.

Al examen físico: Temperatura: 37.5 °C, FC: 98 lpm, FR: 22 rpm, SatO2: 99%, peso: 14 kg.

Aspecto general: paciente en aparente regular estado general, regular estado de nutrición y de hidratación

Piel: tibia, húmeda y elástica, llenado capilar menor de 2 segundos, ictericia (+/+++), presencia de lesiones eritematosas en ambos miembros inferiores.

Ojos: inyección conjuntival bilateral

Boca y orofaringe: eritema labial, orofaringe congestiva con exantema polimorfo.

Tórax y pulmones: murmullo pasa en ambos campos pulmonares, no ruidos agregados

Cardiovascular: ruidos cardiacos rítmicos, buena intensidad, no soplos.

Abdomen: ruidos hidroaéreos presentes, blando, depresible, no doloroso a la palpación.

SNC: despierta, conectada con el entorno.

Se le solicita hemograma, PCR, bilirrubinas totales, enzimas hepáticas y examen de orina completo.

GINECOLOGÍA Y OBSTETRICIA

Caso clínico 4.1

Paciente de 18 años gestante nulípara de 34 semanas, acudió a la emergencia refiriendo prurito intenso desde hace 3 semanas predominantemente en manos y pies, además menciona presentar contracciones esporádicas. En la entrevista manifestó que percibe movimientos fetales y negó pérdida de líquido y sangre, así como síntomas de irritación cortical. No contaba con ningún antecedente de relevancia médica o quirúrgica, con fórmula obstétrica G1 P0.

Al examen físico: AREG, AREN, AREH

Funciones vitales: FC 85 lpm, FR 16 rpm, PA 110/65, T° 36,8°C, SatO2 98%,
Peso 56 kg, Talla 155 cm.

Piel: tibia, hidratada, elástica, llenado capilar < 2 segundos, no palidez, no ictericia.

Cardiovascular: ruidos cardiacos rítmicos de buena intensidad, no soplos.

Tórax y pulmones: murmullo vesicular pasa bien en ambos campos pulmonares.

Abdomen: útero grávido, tono conservado, altura uterina 31 cm.

Extremidades: moviliza las cuatro extremidades en rangos normales.

SNC: despierta, activa, orientada en tiempo, espacio y persona.

Al examen ginecológico: vagina con escaso flujo blanquecino; cérvix: cerrado, largo, posterior; útero: grávido.

Al examen obstétrico: feto único en longitudinal cefálica derecha, tacto vaginal: dilatación 0, incorporación 0%, altura de presentación: -3, variedad de presentación: no se llega a palpar. Pelvimetría adecuada.

Se le solicitó perfil hepático, hemograma completo, urea, creatinina, perfil de coagulación, grupo y factor; así como pruebas de bienestar fetal: ecografía Doppler y NST. Además, se comenzó la maduración fetal con corticoides.

Caso clínico 4.2

Paciente de 39 años gestante de 7 semanas 4 días por ecografía de primer trimestre, acudió a la emergencia presentando náuseas y vómitos durante 2 semanas que fueron incrementando en frecuencia en los últimos 3 días antes de su ingreso. Refirió no tolerar nada por vía oral. Negó antecedentes médicos y quirúrgicos; con periodo intergenésico de 5 años. Fórmula obstétrica G2 P1001.

Al examen físico: AREG, mucosas orales semisecas.

Funciones vitales: FC 85 lpm, FR 18 rpm, PA 100/75 mmHg, T° 37°C, SatO2 99%, Peso 51 kg, Talla 153 cm.

Piel: tibia, elástica, leve palidez, llenado capilar < 2 segundos

Cardiovascular: ruidos cardiacos rítmicos de buena intensidad, no soplos audibles.

Tórax y pulmones: murmullo vesicular pasa bien en ambos campos pulmonares.

SNC: despierta, activa, orientada en tiempo, espacio y persona.

Abdomen: blando, depresible, no doloroso a la palpación.

Al examen ginecológico: vagina elástica, cérvix cerrado, útero anteversoflexo.

Al examen obstétrico: sin observaciones.

Durante su estancia en la emergencia se comenzó la hidratación endovenosa y se solicitó exámenes de laboratorio: hemograma completo, perfil de coagulación, grupo y factor, transaminasas, bilirrubinas, glucosa, urea, creatinina, y examen de orina completo.

Caso clínico 4.3

Paciente de 41 años gestante de 34 semanas 4 días por fecha de última regla, acudió a la emergencia presentando en epigastrio tipo opresivo por 12 horas, negó cefalea, tinnitus, escotomas, pérdida de líquido o sangrado vaginal, y percibe movimientos fetales. Como antecedente personal mencionó padecer asma desde los 11 años, siendo su última crisis dos meses atrás; además refirió tener hasta el momento 4 controles prenatales; no se evidenció otro antecedente de importancia. Su periodo intergenésico fue de 2 años. Fórmula obstétrica: G6 P5005.

Al examen físico: AREG, AREN, AREH.

Funciones vitales: FC 59 lpm, FR 19 lpm, PA 165/90 mmHg, T° 36,2°C, SatO2 98%, Peso 69 kg, Talla 150 cm.

Piel y faneras: tibia, elástica, llenado capilar < 2 segundos, edemas en miembros inferiores +/-++.

Cardiovascular: ruidos cardiacos rítmicos de buena intensidad, no soplos audibles.

Tórax y pulmones: murmullo vesicular pasa bien en ambos campos pulmonares.

Abdomen: blando, depresible, no doloroso a la palpación, no resistencia muscular.

SNC: despierta, activa, responde a estímulos externos.

Al examen ginecológico: sin pérdida sanguínea ni de líquido, vagina elástica, cérvix blando, posterior y cerrado, útero grávido con tono conservado.

Al examen obstétrico: feto único en longitudinal cefálica derecha, tacto vaginal: dilatación 0, incorporación 0%, altura de presentación: fuera de pelvis, variedad de presentación: no se llega a palpar. Pelvimetría adecuada, pelvis ginecoide.

Paciente quedó en observación en emergencia donde se le pidió perfil de preeclampsia y otros exámenes complementarios: hemograma completo, urea, creatinina, transaminasas, bilirrubinas, perfil de coagulación, grupo y factor. También se solicitó exámenes de bienestar fetal: ECO Doppler; así como se inició hidratación endovenosa y tratamiento con sulfato de magnesio.

Caso clínico 4.4

Paciente mujer de 26 años acudió a la emergencia debido a que presentó dolor abdominal bajo desde hace 3 meses de moderada intensidad que se acompaña de sangrado escaso en ocasiones esporádicas, sin sangrado al momento de su ingreso; negó sensación de alza térmica ni signos de irritación cortical. Además, no refirió ningún antecedente médico o quirúrgico de importancia, sin presentar reacción alérgica a medicamentos o alimentos ni historia de haber recibido transfusiones sanguíneas previas. Fórmula obstétrica G0 P0.

Al examen físico: AREG, AREN, AREH.

Funciones vitales: FC 80 lpm, FR 14 rpm, PA 118/74, T° 37°C, SatO₂ 99%, Peso 51 kg, Talla 155 cm.

Piel: tibia, hidratada, elástica, llenado capilar <2 segundos, leve palidez

Cardiovascular: ruidos cardiacos rítmicos de buena intensidad, sin soplos audibles.

Tórax y pulmones: murmullo vesicular pasa bien en ambos campos pulmonares.

Abdomen: blando, depresible, doloroso a la palpación profunda en hemiabdomen inferior. Ruidos hidroaéreos presentes.

Aparato urinario: sin alteraciones, puño percusión lumbar -, puntos renoureterales -.

SNC: activa, despierta, responde a estímulos externos.

Al examen ginecológico: genitales externos de acuerdo con edad y sexo, especuloscopia no evidenció sangrado.

Según los resultados de una ecografía que se realizó fuera del establecimiento de salud muestran una imagen hipoecogénica heterogénea intramural en fondo uterino que sugirió miomatosis uterina, por lo que se actualizaron exámenes como hemograma completo, perfil de coagulación, serológicos, glucosa, úrea, creatinina, grupo y factor; así como una nueva ecografía transvaginal y radiografía de tórax para proceder a hospitalizarse y completar sus exámenes preoperatorios.

CAPÍTULO II: CONTEXTO EN EL QUE SE DESARROLLÓ LA EXPERIENCIA

El hospital Nacional Arzobispo Loayza fue fundado en el año 1549 como el Hospital de Santa Ana, ubicado en el departamento de Lima, Provincia de Lima, distrito de Cercado de Lima. Es un nosocomio público que forma parte del Ministerio de Salud, en la DIRIS Lima Centro, categoría III-1. Este hospital cuenta con los servicios de Medicina Interna, Especialidades Médicas que abarca: Cardiología y Cuidados Coronarios, Dermatología, Endocrinología, Gastroenterología, Servicio de Geriátrica, Oncohematología Clínica, Infectología, Inmunoreumatología, Medicina Física y Rehabilitación, Nefrología, Neumología, Neurología y Salud Mental; Cirugía General, Especialidades quirúrgicas como: Cirugía Cabeza, Cuello y Maxilofacial, Cirugía Plástica y Quemados, Cirugía de Tórax y Cardiovascular, Cirugía Vascul ar Periférica y Angiología, Neurocirugía, Oftalmología, Ortopedia y Traumatología, Otorrinolaringología, Urología; Ginecología y Obstetricia que contiene: Ginecología, Obstetricia, Oncología Ginecológica y Mama, Reproducción Humana; Pediatría ahí tenemos: Pediatría y Neonatología; Anestesiología, Patología Clínica y Banco de Sangre, Anatomía Patológica, Diagnóstico por Imágenes, Consulta externa por hospitalización, Emergencia y Cuidados Críticos y finalmente especialidades no médicas como: Nutrición, Enfermería, Farmacia, Estomatología y Servicio Social.

El hospital cuenta con ambulancias que son para el traslado de pacientes, principalmente para referencias, ya que no cuenta con ciertos estudios de imágenes como la resonancia magnética y a su vez con algunos exámenes de laboratorio como la citometría de flujo y los pacientes deben en ciertos casos pagar por este tipo de examen o ser trasladados a un centro de mayor complejidad.

Se han implementado mejoras en el hospital como la adquisición de un tomógrafo de 128 cortes, dos nuevos equipos de rayos X uno para el servicio de emergencias y el otro para el servicio de Diagnóstico por imágenes. Cuenta con 46 camas el tópico de Medicina, 20 Observación de Cirugía, 2 Shock trauma y 6 para la Unidad Crítica de Emergencia, que en algunas ocasiones

no son suficientes para la atención de la cantidad de pacientes que acuden al hospital.

Antes de la pandemia, el internado médico consistía en rotaciones en 4 departamentos principales: Cirugía General, Pediatría y Neonatología, Medicina Interna, Ginecología y Obstetricia, laborando de lunes a domingo, desde las 07:00 de la mañana hasta las 5:00 de la tarde. Asimismo, contaba con guardias que se realizan 3 veces a la semana y que iban de 5:00 pm a 7:00 am. A su vez el hospital cuenta con desayuno, almuerzo y cena y un pago de 400 soles mensuales.

Desde que empezó el estado de emergencia en nuestro país, las especialidades se tuvieron que dividir en áreas COVID y áreas no COVID, suspendiendo de esta manera los consultorios externos. El interno de medicina realiza sus labores en estas áreas no COVID en emergencia y hospitalización. Las rotaciones por las 4 especialidades todavía se mantienen, el horario de asistencia ha cambiado siendo de lunes a sábado de 7 de la mañana hasta la 1 de la tarde, teniendo solo guardias diurnas 1 vez cada 10 días. Asimismo, debido a la falta de personal y necesidad de este, el MINSA decidió realizar contratos con los internos ofreciendo un sueldo de 770 soles y la entrega de equipos de protección personal como la mascarilla, mandil descartable, respirador N95, protector facial, botas y gorros descartables.

Al inicio de las rotaciones del internado, las atenciones eran reducidas debido al miedo que presentaban los pacientes por el contagio llevando a que los pacientes lleguen en estadios más avanzados de su enfermedad y que esta no ha sido bien controlada. Actualmente el número de atenciones médicas han ido en aumento debido al tema de que la mayoría de la población se encuentra inmunizada y le han perdido un poco el miedo al contagio. Cabe mencionar que para la contención de la pandemia todo paciente que presente clínica respiratoria debe realizarse una prueba para descartar la infección por el SARS-COV-2.

CAPÍTULO III: APLICACIÓN PROFECIONAL

Este capítulo se basa en continuar las historias clínicas, previamente relatadas en el capítulo I, con los resultados de diversos exámenes auxiliares que se pudieron haber pedido, para así poder llegar a un diagnóstico y un plan de trabajo adecuados según sea conveniente para cada caso, mediante el análisis y razonamiento de estos.

MEDICINA INTERNA

Caso clínico 1.1

Paciente que se encuentra hemodinámicamente estable que de acuerdo con la clínica es un cuadro agudo de deposiciones líquidas asociadas a náuseas y vómitos el cual no presenta signos de deshidratación severa, no hubo presencia de moco ni sangre en heces, niega fiebre y durante la evaluación no se evidencia.

Impresión diagnóstica:

- GECA Aguda
- Diabetes Mellitus por historia clínica
- Hipertensión Arterial por historia clínica
- ERC en estadio IV

En cuanto a los exámenes solicitados se obtiene glucosa en 182 mg/dl, creatinina en 2.72 mg/dl, urea en 81 mg/dl, hemoglobina glicosilada: 8.7, triglicéridos en 245 mg/dl y una proteinuria en 24 horas de 4388 mg/24hrs. El tratamiento es continuar con los antibióticos que en este caso fue ceftriaxona 1g cada 24 horas por 5 días, amlodipino de 10 mg cada 24 horas, atenolol 100 mg cada 24 horas, atorvastatina 20 mg cada 24 horas e insulina.

Para el alta, paciente mantiene el tratamiento antihipertensivo con atenolol y amlodipino y para su diabetes se mantiene el uso de insulina a su vez se mantiene la atorvastatina y se agrega ácido acetilsalicílico.

En nuestro país el 39.9% de la población mayores de 15 años presenta al menos una comorbilidad, la diabetes se presenta en un 4.5% de la población mayor de 15 años y la hipertensión en un 21.7% de las personas mayores de

15 años, por lo tanto, son patologías que se deben conocer y manejar muy bien.

Caso clínico 1.2

Paciente que presenta clínica característica, se encuentra estable hemodinámicamente y que de acuerdo con exámenes auxiliares que se le solicito se obtuvo: leucocitos en 13 490, TGO: 289, TGP: 212, amilasa: 1621 a su vez en las imágenes se puede observar litiasis vesicular y barro, a nivel del páncreas se observa cabeza de páncreas de 25.9 mm de bordes irregulares y parénquima discretamente hipoecogénico.

Impresión diagnóstica

- Pancreatitis aguda leve
- Litiasis vesicular

Se decide iniciar con tolerancia oral ya que paciente refiere considerable disminución del dolor y presencia de hambre, se continúa con omeprazol de 40 mg cada 24 horas y tramadol que está condicionado a dolor. Se programa para cirugía para la realización de una colecistectomía, pero paciente manifiesta su retiro voluntario y al alta se encuentra con dieta blanda y líquidos a voluntad. Es importante en los casos de pancreatitis aguda establecer qué grado de severidad presenta para un adecuado manejo y evitar la morbimortalidad del paciente

Caso clínico 1.3

De acuerdo con la clínica y a los exámenes solicitados en los que se obtuvo: leucocitos en 13 300, urea en 16 mg/dl y creatinina en 0.87 mg/dl, PCR en 21.98 mg/dl y en el examen de orina se evidencia más de 100 leucocitos por campo, hematíes de 0 a 2 por campos y gérmenes 3 cruces. En la ecografía muestra leve hidronefrosis izquierda.

Impresión diagnóstica

- Infección del tracto urinario complicada

En espera del resultado del urocultivo se decide empezar antibioticoterapia empírica con ceftriaxona 2 g cada 24 horas, tramadol condicional a dolor y

metamizol condicional a fiebre (>38°C). Al obtener los resultados del cultivo en donde se evidencia E.coli BLEE, por lo tanto, se decide hacer el cambio de antibiótico a Meropenem 1 g cada 24 horas por 7 días. Una vez culminado el tratamiento al paciente se le dio de alta.

Caso clínico 1.4

El paciente presenta signos y síntomas que se observan en la anemia y con los exámenes auxiliares se observó: una hemoglobina en 5 g/dl, leucocitos en 2000, anisocitosis y macrosomía (VGM: 100), plaquetas en 17 000, urea en 34 mg/dl, creatinina en 0.78 mg/dl, bilirrubinas, PCR y DHL dentro de los valores normales.

Impresión diagnóstica

- Pancitopenia para descartar
 - Síndrome mielodisplásico
 - Anemia aplásica

Se procede a la transfusión de 2 paquetes globulares y de plaquetas aumentando de esta manera la hemoglobina a 8 y plaquetas a 40 000. Se le realizaron más estudios para buscar la causa de esta pancitopenia, pidiendo hierro sérico, ferritina, transferrina, vitamina B12, folato sérico, reticulocitos encontrándose dentro de los valores normales. Se indica aspirado de médula ósea y biopsia de hueso, en donde se observa: médula ósea con celularidad menor a 5% en relación con el tejido adiposo, celularidad residual constituida por linfocitos, células plasmáticas, escasas células hematopoyéticas no se observan megacariocitos.

Se determina finalmente que el diagnóstico del paciente es una anemia aplásica y se dio de alta y que asista a consulta externa por el servicio de hematología para tratamiento. Es un síndrome autoinmune que en la mayoría de los casos es idiopático que se suele caracterizar por pancitopenia, a pesar de que su incidencia es baja es necesario hacer un diagnóstico oportuno para evitar complicaciones futuras.

CIRUGÍA Y TRAUMATOLOGÍA

Caso clínico 2.1

Se confirma el diagnóstico de fractura expuesta incompleta de diáfisis de fémur izquierdo de acuerdo con la clínica y la radiografía de fémur, se completan los prequirúrgicos y se solicita una AngioTEM de miembros inferiores en donde no se evidencia lesión vascular y se evidencia fractura múltiple de la diáfisis femoral. Se decide como plan quirúrgico la reducción abierta más fijación interna con placa bloqueada con técnica MIPO. Luego de la cirugía se indica tratamiento analgésico y antibiótico.

Caso clínico 2.2

De acuerdo con la clínica y la radiografía solicitada se obtiene como diagnóstico fractura intertrocantérea del fémur izquierdo, se completan prequirúrgicos y se compra prótesis parcial de cadera y cemento quirúrgico. La cirugía programada es una artroplastia parcial de cadera. Luego de la cirugía se le dejó analgésicos para calmar el dolor

Caso clínico 2.3

En este paciente de acuerdo con los criterios diagnósticos de Tokio tenemos la presencia signo de Murphy positivo, la presencia de leucocitosis en el hemograma solicitado (leucocitos en 11000), y en las imágenes se observa: vesícula biliar distendida con presencia de barro biliar y cálculos en su luz con engrosamiento de la pared en 5 mm con cambios inflamatorios en los planos grasos perivasculares. De esta manera se confirma el diagnóstico de colecistitis aguda calculosa.

La cirugía realizada fue una colecistectomía incisional. Luego de la cirugía se continúa con terapia antibiótica y analgésica.

Caso clínico 2.4

Para el diagnóstico de apendicitis aguda se usaron los criterios de Alvarado, cursa con migración del dolor a fosa ilíaca derecha, náuseas y vómitos, dolor a la palpación en fosa ilíaca derecha, dolor al rebote o descompresión, leucocitosis con desviación a la izquierda (13000), sumando los criterios nos

da un valor de 8 puntos en la escala haciendo el diagnóstico de apendicitis aguda a descartar una peritonitis.

Al paciente se le completan sus prequirúrgicos y se realiza una laparotomía exploratoria: apendicectomía con lavado de cavidad y colocación de dren laminar, teniendo finalmente como diagnóstico una peritonitis difusa por una apendicitis aguda perforada. Luego de la cirugía se indica tratamiento antibiótico con clindamicina de 500 mg cada 12 horas, metronidazol de 500 mg cada 8 horas ambos por 7 días y paracetamol de 1 g cada 12 horas por 3 días.

PEDIATRÍA Y NEONATOLOGÍA

Caso clínico 3.1

Paciente fue hospitalizada en servicio de pediatría. Los resultados de laboratorio a su ingreso fueron: Hb 7.3 g/dL, leucocitos en 1920, plaquetas 62 mil, glucosa 58, urea 23, creatinina 2.1, TGO 13, TGP 18, GGTP 90, DHL 155, bilirrubina total 3.4 y fosfatasa alcalina 161. Además, el informe de su tomografía de miembros inferiores mostró la presencia de tumoración en miembro inferior derecho que es validado como osteosarcoma. (Anexo 1) Tomografía de pelvis y abdomen completo sin alteraciones. (Anexo 2) Por otro lado los resultados de la biopsia de hueso que se le realizó confirmaron que se trataba de un osteosarcoma de alto grado, siendo la cirugía su única forma de manejo.

Finalmente, la paciente fue operada realizándose una desarticulación coxofemoral derecha, en el reporte operatorio refieren encontrar una extensa lesión neoformativa en muslo derecho con circulación colateral, sangrante, blanda, dejando bordes libres de tumoración. La pieza operatoria fue enviada a patología para su estudio.

Luego de una evolución favorable, la menor fue dada de alta por ambos servicios y citada por consultorio externo para sus siguientes controles.

Caso clínico 3.2

En este caso se observó de manera evidente la tumoración hepática al examen físico confirmándose mediante exámenes auxiliares tomados a su ingreso.

Dentro de los resultados de laboratorio encontramos: AFP 663.53, Hb 10, leucocitos 10100, plaquetas 128000, bilirrubina total 27 a predominio directo 15, fosfatasa alcalina 159, TGO 201, TGP 714, GGTP 86 y examen de orina sin alteraciones. En TEM abdomino-pélvica informan tumoración hepática con calcificaciones de 8x8.7x12.1 cm de diámetro (anexo 3); además la TEM de tórax no muestra compromiso pulmonar.

Tras su hospitalización se inició tratamiento quimioterápico con carboplatino y doxorubicina previo a programación quirúrgica durante 3 meses. Finalmente terminó esquema QT y fue programado para una hepatectomía; en informe operatorio refirieron encontrar tumoración en segmentos 3, 4,8 y 1 de hígado que no compromete cápsula de Glisson. Debido a estado crítico paciente pasa a UCI para monitoreo avanzado, donde queda hospitalizado por 1 semana con evolución favorable, yéndose de alta luego de una semana de su retorno al servicio de pediatría, con monitoreo por consultorio externo en 10 días.

Caso clínico 3.3

Como se ha relatado en la historia clínica de este paciente, vemos que presenta clínica de una inmunodeficiencia ya que se evidencia palidez, equimosis, debilidad muscular, dolor óseo y hepatoesplenomegalia (anexo 4-5). Siempre que encontremos niños con esta sintomatología debemos considerar a las enfermedades neoplasias hematológicas dentro de nuestras presunciones diagnósticas. Según la literatura puede también encontrarse de forma más rara aumento de volumen testicular, trastornos neurológicos o síndrome de vena cava superior.

Dentro de los resultados de laboratorio el paciente contaba con Hb 6.1, leucocitos 181 000, blastos 70%, plaquetas 79 000, creatinina 0.24 y ácido úrico 2.5.

Para hacer el diagnóstico se requiere una morfología y un inmunofenotipo característicos de células de sangre periférica o médula ósea. En este caso el

paciente contaba con examen anatomopatológico de biopsia de médula ósea donde se evidenció celularidad morfológicamente compatible en un 80% para leucemia aguda. Además, contaba con citometría de flujo de médula ósea que mostraba blastos en 80% fenotípicamente compatible con leucemia linfoblástica aguda de células B.

Ya habiendo realizado el diagnóstico se procedió a iniciar esquema para tratamiento quimioterápico para pacientes de alto riesgo debido a que cumplía con criterios de severidad: edad < 10 años, leucocitos > 50 000 al diagnóstico y compromiso SNC. Este tratamiento consiste en 4 fases: Fase IA (Vincristina, Daunomicina, L Asparaginasa y Dexametasona), Fase IB aumentada (Ciclofosfamida, Citarabina, 6 Mercaptopurina, Vincristina y Asparaginasa), Fase de Consolidación (Metotrexato, Leucovorina, Vincristina y Mercaptopurina) y Fase de Intensificación aumentada o reinducción (Vincristina, Doxorubicina, L Asparaginasa, Ciclofosfamida, Citarabina y Tioguanina). Finalmente, el paciente fue dado de alta habiendo terminado estas 4 fases y continuó su tratamiento de mantenimiento de forma ambulatoria por clínica de día.

Caso clínico 3.4

En este caso el paciente cumple con los criterios clínicos para el diagnóstico de enfermedad de Kawasaki teniendo la fiebre que duró más de 5 días, la presencia de inyección conjuntival bilateral, exantema polimorfo, labios fisurados y eritema faríngeo, por lo tanto, cumple los criterios para enfermedad de Kawasaki.

En cuanto a los exámenes de laboratorio presenta una anemia leve, leucocitos en 12 000 y en el ecocardiograma no se observan alteraciones.

En cuanto al tratamiento que se le dejó fue la inmunoglobulina 2/kg, ácido acetilsalicílico de 80 mg/kg/día y paracetamol condicional a temperatura mayor de 38°.

GINECOLOGÍA Y OBSTETRICIA

Caso clínico 4.1

Esta paciente viene con la clínica clásica de prurito en palmas de manos y plantas de pies sin exantemas que se acentúa por las noches en gestantes dentro del tercer trimestre de gestación. Los resultados de laboratorio obtenidos nos mostraron: Hb 13.3 g/dL, leucocitos 7300, plaquetas 223000, glucosa 74, urea, 16, ácidos biliares 28, bilirrubinas totales 0.62, bilirrubina directa 0.33, bilirrubina indirecta 0.29, TGO 35, TGP 40 y examen de orina sin alteraciones. Con todos estos datos se hizo el diagnóstico de:

- Gestante de 34 semanas por ecografía del primer trimestre
- Colestasis gestacional

Si bien dentro de las características diagnósticas de la colestasis gestacional se menciona la presencia de ácidos biliares $>10 \mu\text{mol/L}$, transaminasas $>35-70 \text{ UI/L}$, bilirrubina total $>1.2 \text{ mg/dl}$ a predominio directo, fosfatasa alcalina $>500 \text{ UI/L}$ y GGT $>40 \text{ UI/L}$; no se descarta el diagnóstico si no se encuentra estos valores alterados ya que usualmente la clínica de prurito es el síntoma cardinal y el primero en evidenciarse incluso antes de las manifestaciones laboratoriales. Este caso en particular si contamos con la clínica característica y la presencia de ácidos biliares elevados.

La paciente fue hospitalizada el mismo día de su ingreso en el servicio de obstetricia donde se le indicó hidratación endovenosa NaCl 0.9% 1000 cc (30 gotas por minuto), además tratamiento farmacológico con betametasona 12 mg intramuscular cada 24 h por dos dosis para maduración pulmonar fetal y ácido ursodeoxicólico 250 mg vía oral cada 8 horas para mejorar cuadro colestásico.

La gestante permaneció 3 semanas más en monitoreo de funciones vitales, controles interdiarios de transaminasas, bilirrubinas, fosfatasa alcalina y ácidos biliares; así como monitoreo fetal constante por medio de prueba no estresante y control de LCF. Sintomatología mejoró drásticamente, aunque persistía prurito leve, por lo que se indicó antihistamínicos. Finalmente, paciente pasa a centro obstétrico 4 semanas después con dilatación uterina

de 4 cm y contracciones de moderada frecuencia, encontrándose ya en trabajo de parto.

Caso clínico 4.2

Encontramos a una gestante de 7 semanas con vómitos frecuentes asociado a dolor esofágico tipo ardor e intolerancia oral a líquidos y sólidos; en este caso primero debemos descartar las diversas causas que podrían estar originando este caso, para ello se pidieron exámenes de laboratorio donde podemos observar: Hb 12.9 g/dL, leucocitos 8400, plaquetas 333000, glucosa 91, urea 15, bilirrubina total 1.1, proteínas séricas 7.28, TGO 17, TGP 21, PCR 4.2 y examen de orina sin alteraciones. Estos valores nos demuestran que no se encuentra ninguna alteración a nivel gastrointestinal, endocrinológico ni genitourinario, además no manifestó clínica de compromiso neurológico ni menciona tener antecedente de alteraciones alimentarias o ingesta de fármacos que expliquen su sintomatología; por lo que podemos hacer el diagnóstico de:

- Gestante de 7 semanas por ecografía de primer trimestre
- Hiperémesis gravídica

Este diagnóstico siempre es de exclusión y se presenta en gestantes dentro del primer trimestre, no tiene una base etiológica conocida, pero se cree que tiene una predisposición genética.

Como parte del plan de trabajo, se inició hidratación endovenosa con dextrosa 5% 1000 cc, hipersodio 20% 2 ampollas, kalium 20% 1 ampolla y dimenhidrinato 50 mg, todo en 45 gotas por minuto (3 frascos). Además, se indicó control de funciones vitales y balance hidroelectrolítico diario. Durante su estancia hospitalaria la paciente evolucionó favorablemente, planteando el tratamiento endovenoso condicional a vómitos e iniciándose tolerancia a vía oral con dieta hipoproteica y líquidos a voluntad. Es así como se va de alta tras 6 días hospitalizada con conocimiento de los signos de alarma sobre un nuevo episodio de hiperémesis.

Caso clínico 4.3

En este caso podemos observar que se comenzó un tratamiento de forma inmediata por tratarse de una emergencia hipertensiva. Si bien no se conocía

el grado de severidad debido a que no contar aún con los resultados de laboratorio y por la falta de clínica presentada en la paciente, es necesario iniciar un tratamiento endovenoso de hidratación, así como antihipertensivos y anticonvulsivantes cuando observamos presiones por encima de 160/90 mmHg, como es el caso de esta paciente.

Dentro de los exámenes de laboratorio a su ingreso encontramos valores de creatinina 0.7 mg, urea 24, TGO 97, TGP 114, plaquetas 50 000, hemoglobina 9.5 g/dL, leucocitos 13 600 y PCR 29.7 dentro de los más relevantes. Además, se realizó una ecografía Doppler que no manifestó ninguna anormalidad (AUM y ACM normal).

Con todos estos datos ya contamos con los siguientes diagnósticos:

- Gestante de 36 semanas por FUR
- No trabajo de parto
- THE: Preeclampsia con signos de severidad por disfunción hepática
- Anemia moderada

Debido a lo planteado anteriormente se decidió optar por culminar con la gestación por medio de una cesárea. Previamente se inició hidratación con NaCl 0.9% 1000 cc (30 gotas por minuto) a chorro, además sulfato de magnesio 20% 5 ampollas diluidas en 50 cc de NaCl 0.9% pasando 10 cc por hora endovenoso. También como terapia antihipertensiva se administró nifedipino 10 mg vía oral por presión > 160/110 y se instauró metildopa 1 gr vía oral cada 8 horas como dosis de mantenimiento. Se preparó a la paciente para sala de operaciones, donde según el reporte operatorio presentó hipotonía uterina que se resolvió con manejo médico, además de evidenciarse petequias en borde hepático sin rotura de este. En el post operatorio inmediato se le indicó NaCl 0.9% 1000 cc + oxitocina 30 UI, misoprostol 600 mg intratecal stat, ácido tranexámico 1 g endovenoso stat, ceftriaxona 2 gr endovenoso, metamizol 1.5 gr endovenoso, metildopa 1gr vía oral cada 8 horas, nifedipino 10 mg vía oral condicional a presiones altas, sulfato de magnesio diluido en 50 cc de NaCl 0.9%, masaje uterino externo y control de presión, así como de funciones vitales y del sangrado vaginal.

Ingresa al servicio, luego de haber estado hospitalizada en UCI 1 día para observación, con mejoría clínica, pero persistencia de cefalea moderada. Se le volvió a solicitar exámenes de laboratorio de control donde se evidenció Hb 9.7 g/dl, plaquetas en 107 mil, TGO 36, TGP 79, urea 11, creatinina 0.55, sin proteinuria. Durante su estadía solo presentó anemia moderada como complicación y fue dada de alta tras administración de tratamiento endovenoso con hierro sacarato. Al alta paciente solo recibió paracetamol 1 gr vía oral cada 8 horas por 3 días, ya que la presión se mantuvo dentro de rangos normales los 10 días que estuvo hospitalizada.

Caso clínico 4.4

La hemorragia uterina anormal (HUA) se define como la alteración en la cantidad, duración y periodicidad del sangrado menstrual con respecto a un patrón normal, por lo que se considera dentro de lo habitual una duración de 2 a 8 días, se presenta cíclicamente entre cada 21 a 35 días y tiene una pérdida sanguínea menor a 80 mL, en promedio entre 30 a 40 mL.

En pacientes dentro de la edad reproductiva, como en este caso, primero se debe descartar un posible embarazo mediante medición de beta HCG o una ecografía, cómo se optó en la paciente comentada anteriormente.

Una vez descartada la posibilidad de una causa obstétrica, debemos buscar las posibles causas de la clínica presentada, para ello se las clasificó en 9 categorías con el acrónimo PALM COEIN: P (pólipo), A (adenomiosis), L (leiomioma) y M (malignidad), que son las anomalías estructurales; la C (coagulación), O (trastornos ovulatorios), E (endometrio), I (iatrogenia) y la N (no clasificados en los anteriores grupos), que son las anomalías no estructurales.

Al momento de su hospitalización en el servicio de ginecología cuenta con exámenes auxiliares: Hb 10.9 g/dL, leucocitos 5800, plaquetas 340 mil, glucosa 78, creatinina 0.68, urea 15, GyF O +, y serológicos negativos. Por ello esta paciente ingresa con los diagnósticos de:

- Miomatosis uterina
- Anemia leve

Luego de realizados sus respectivos riesgos quirúrgicos, la paciente entra a sala para una miomectomía. El reporte operatorio informa la presencia de un mioma de dimensiones 10 x 10 cm intramural-seroso en fondo uterino, que es extirpado sin ninguna otra complicación.

En su post operatorio inmediato se le dejó indicación de hidratación con NaCl 0.9% 1000 cc endovenoso, ergometrina 0.5 mg intramuscular cada 8 horas por 3 dosis, cefazolina 1 gr endovenoso cada 6 horas, metamizol 1.5 g endovenoso cada 8 horas, ranitidina 50 mg endovenoso cada 8 horas, y control tanto de funciones como de sangrado vaginal.

Paciente evoluciona favorablemente y es dada de alta a los 2 días de operada con indicación de cefuroxima 500 mg vía oral cada 12 horas por 5 días e ibuprofeno 400 mg vía oral cada 8 horas por 3 días.

CAPÍTULO IV: REFLECCIÓN CRÍTICA DE LA EXPERIENCIA

Las prácticas forman parte de la etapa final del desarrollo profesional en medicina y son una experiencia única que debe llevarse a la práctica en su totalidad. El aprendizaje en esta etapa formativa es proporcional al número de casos tratados y estudiados. De esta forma, el médico de cabecera que trabaja en el hospital asume el papel de mentor. Debido a los diferentes estados en los que ingresa este paciente, se enseña la teoría, ya veces es diferente a la clínica, donde frente a los defectos hay que utilizar lo que está disponible. Los beneficios de realizar el internado en estas instituciones son que las habilidades adquiridas se utilizarán de manera efectiva para la aplicación en el SERUMS.

Los internos bien capacitados también contribuyen al examen físico, diagnóstico y tratamiento de enfermedades durante la visita, lo que los convierte en claves para el buen funcionamiento de los servicios a los que pertenecen. Esto último se logra a través de la capacidad de comunicarse con los profesionales de la salud y los pacientes, y la capacidad de trabajar en grupo entre los estudiantes internos. De esta manera, los buenos logros de los profesionales son reconocidos implícitamente por los médicos tratantes, los residentes y el resto del personal. Sin embargo, esto no impide que cada interno realice una autoevaluación al final de este período para verificar si se han alcanzado los objetivos establecidos y si es capaz de llevar a cabo el proceso real por sí mismo.

Si hubiera que detallar los pros y los contras de esta situación, la comparación entre ingresar a un internado libre de pandemia y salir de la primera línea de atención es amplia. Inicialmente, más pacientes significan más oportunidades para comprender las diferentes formas de la enfermedad, lo que a su vez puede conducir a un diagnóstico más rápido. Sin embargo, ahora ha disminuido el número de pacientes por miedo al contagio, la instalación de sistemas de separación más complejos para evitar el ingreso de pacientes y la realización de consultas a distancia. Por otro lado, por su seguridad, se ha reducido a la mitad la jornada laboral de los internos para reducir el tiempo de exposición y el riesgo de contaminación. Sin embargo, no ha generado problema con el aprendizaje ya que todavía se pueden realizar actividades

académicas de manera virtual realizando discusión de casos por videollamada.

CONCLUSIONES

Luego de exponer los casos clínicos que se revisaron durante el periodo de internado 2021 en el Hospital Nacional Arzobispo Loayza, se concluye lo siguiente:

Los casos clínicos que fueron desarrollados en este trabajo tratan de patologías que vemos en nuestro día a día como médicos, permitiendo la adquisición de habilidades que nos permitirán un adecuado manejo de estas cuando nos desempeñemos como médicos en el SERUMS.

Debido a la pandemia, que generó ciertos percances para el inicio del internado, no representaron mayor problema para la formación práctica de los internos de medicina ya que cuentan con beneficios para poder desarrollar sus actividades, tomando siempre en cuenta las medidas de bioseguridad frente a un ambiente contaminado.

Debido al uso de la tecnología y a la facilidad que tienen los internos de usarla y manejarla ha permitido que se aumente el contacto con los médicos asistentes y residentes para poder realizar actividades teóricas en el hospital.

RECOMENDACIONES

En caso de una futura promoción, prolongar la estancia hospitalaria, si la emergencia lo permite, de esta manera le permitirá observar una mayor cantidad de pacientes y de esta manera nuevas habilidades

Brindar las vacunas para prevenir contagios y enfermedades graves entre los médicos internos, a su vez de facilitar equipos de protección personal para la atención de los pacientes y prevenir el contagio.

Asimismo, se necesita el involucramiento de colectivos como el Colegio Médico del Perú y el Ministerio de Salud para poder obtener rotaciones entre hospitales más complejos y centros de atención primaria para que todos tengan las mismas oportunidades de aprendizaje.

Que se sigan realizando los trabajos de suficiencia para poder titularse mediante esta modalidad.

FUENTES DE INFORMACIÓN

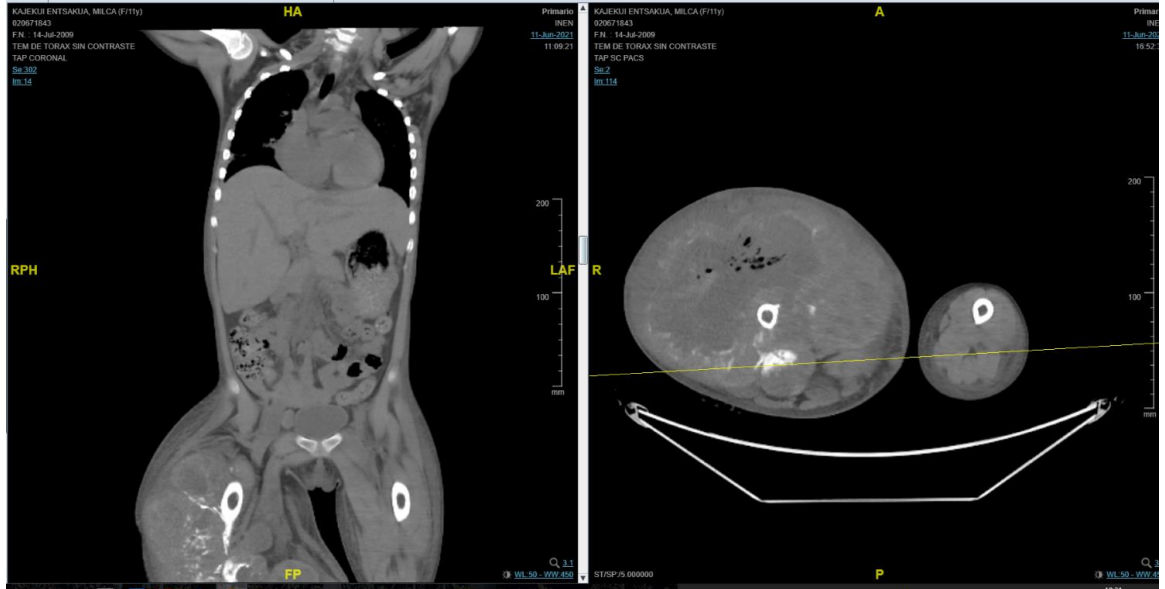1. Yalda Lucero A. Etiología y manejo de la gastroenteritis aguda infecciosa en niños y adultos. *Revista Médica Clínica Las Condes*. 2014 May; 25(3):463–72.
2. Diarrea aguda: Diagnóstico – Guía PRIOAM [Internet]. www.guiaprioam.com. [cited 2022 Feb 25]. Available from: <https://www.guiaprioam.com/indice/gastroenteritis-aguda/>
3. El 39,9% de peruanos de 15 y más años tiene al menos una comorbilidad [Internet]. www.inei.gob.pe. Available from: <https://www.inei.gob.pe/prensa/noticias/el-399-de-peruanos-de-15-y-mas-años-de-edad-tiene-al-menos-una-comorbilidad-12903/>
- 4, Garro Urbina V, Thuel Gutiérrez M. Diagnóstico y tratamiento de pancreatitis aguda. *Revista Médica Sinergia* [Internet]. 2020 Jul 1;5(7):e537. Available from: <https://www.medigraphic.com/pdfs/sinergia/rms-2020/rms207j.pdf>
5. Boadas J, Balsells J, Busquets J, Codina-B A, Darnell A, Garcia-Borobia F, et al. Valoración y tratamiento de la pancreatitis aguda. Documento de posicionamiento de la Societat Catalana de Digestologia, Societat Catalana de Cirugia y Societat Catalana de Pàncrees. *Gastroenterología y Hepatología*. 2015 Feb; 38(2):82–96.
6. Schwaner C J, Rivas B F, Cancino N A, Torres R O, Briceño C, Riquelme P F. PANCREATITIS AGUDA: INDICE DE SEVERIDAD EN TC. EVALUACION DE COMPLICACIONES Y HOSPITALIZACION. *Revista chilena de radiología* [Internet]. 2003; 9(4):187–93. Available from: https://www.scielo.cl/scielo.php?script=sci_arttext&pid=S0717-93082003000400005
7. Infecciones Urinarias | Nefrología al día [Internet]. www.nefrologiaaldia.org. Available from: <https://www.nefrologiaaldia.org/es-articulo-infecciones-urinarias-255>

8. Andrés Wurgaft K. Infecciones del tracto urinario. Revista Médica Clínica Las Condes. 2010 Jul; 21(4):629–33.
9. Cabrera-Aguilar W, Tejada-Arteaga. APLASIA ANEMIA: A CHALLENGE IN BOLIVIA. Revista "Cuadernos [Internet]. 60(2). Available from: http://www.scielo.org.bo/pdf/chc/v60n2/v60n2_a07.pdf
10. Machín García, Sergio, Svarch E, Dorticós Balea, Elvira. Aplasia medular: Actualización. Revista Cubana de Hematología, Inmunología y Hemoterapia [Internet]. 2021; 15(2):79–90. Available from: http://scielo.sld.cu/scielo.php?script=sci_arttext&pid=S086402891999000200001
11. Ministerio PERÚ de Trabajo y Promoción del Empleo seguro Social de Salud "BU E PACIENTES CON ANEMIA APLÁSICA SEVERA, SIN TRATAMIENTO PREVIO, NO TRIBUTARIOS A TRASPLANTE O POSTRASPLANTADOS NO TRIBUTARIOS A SEGUNDO TRASPLANTE SUBDIRECCIÓN DE EVALUACIÓN DE PRODUCTOS FARMACÉUTICOS Y OTRAS TECNOLOGÍAS SANITARIAS-SDEPFYOTS E Salud IETSI Es.Satud [Internet]. [cited 2022 Feb 25]. Available from: http://www.essalud.gob.pe/ietsi/pdfs/directivas/DICT_033_SDEPFYOTS_DE_TS_IETSI_2019.pdf
12. Molina G, Espona J, Gómez A. CAPÍTULO 79 -FRACTURAS DIAFISARIAS DE FÉMUR [Internet]. Available from: https://unitia.secot.es/web/manual_residente/CAPITULO%2079.pdf
13. García N, Navarro N. CANARIAS MÉDICA Y QUIRÚRGICA Enero -Abril 2007. 21 Fracturas diafasaria [Internet]. Available from: https://accedacris.ulpgc.es/bitstream/10553/5985/1/0514198_00012_0003.pdf
14. Coto F. COLECISTITIS CALCULOSA AGUDA: DIAGNÓSTICO Y MANEJO [Internet]. Available from: <https://www.medigraphic.com/pdfs/revmedcoscen/rmc-2016/rmc161s.pdf>

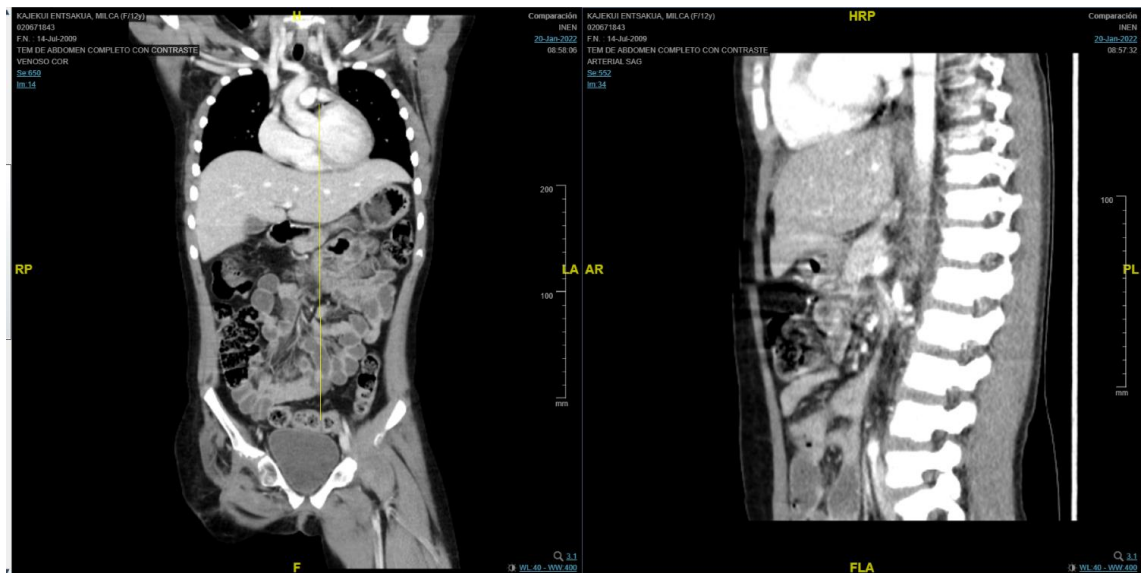
15. Autores A, Zarate M, Álvarez I, King A, Torrealba. Colectitis Aguda [Internet]. Available from: <https://medfinis.cl/img/manuales/Colectitis%20aguda.pdf>
16. Carlos R, González R, García Álvarez J, Trejo Téllez R, General C. Apendicitis aguda: Revisión de la literatura. Rev Hosp Jua Mex [Internet]. 2009; 76(4):210–6. Available from: <https://www.medigraphic.com/pdfs/juarez/ju-2009/ju094g.pdf>
17. Urbina VG, Vázquez SR, Gutiérrez MT. Diagnóstico, evaluación y tratamiento de la apendicitis aguda en el servicio de emergencias. Revista Médica Sinergia [Internet]. 2019 Dec 1;4(12):e316–6. Available from: <https://revistamedicasinergia.com/index.php/rms/article/view/316/657>
18. Gil Márquez G, Nieto Zepeda N, León Cruz A, Hernández Veloz Z. Enfermedad de Kawasaki [Internet]. Available from: <https://www.medigraphic.com/pdfs/juarez/ju-2018/ju183f.pdf>
19. UpToDate [Internet]. www.uptodate.com. [cited 2022 Feb 25]. Available from: https://www.uptodate.com/contents/overview-of-the-clinical-presentation-and-diagnosis-of-acute-lymphoblastic-leukemia-lymphoma-in-children?search=leucemia%20linfobl%C3%A1stica%20aguda&source=search_result&selectedTitle=1~150&usage_type=default&display_rank=1#H1730647161
20. Medicina Fetal Barcelona - Inicio [Internet]. medicinafetalbarcelona.org. [cited 2022 Feb 25]. Available from: <https://medicinafetalbarcelona.org/protocolos/es/patologia-materna-obstetrica/colestasis%20intrahep>
21. Hiperemesis gravídica [Internet]. medicinafetalbarcelona.org. [cited 2022 Feb 25]. Available from: <https://medicinafetalbarcelona.org/protocolos/es/patologia-materna-obstetrica/hiperemesis-gravidica.html>
22. Sepúlveda-Agudelo J, Sepúlveda-Sanguino A. Available from: <https://www.medigraphic.com/pdfs/ginobs/mex/gom-2020/gom201j.pdf>

ANEXOS

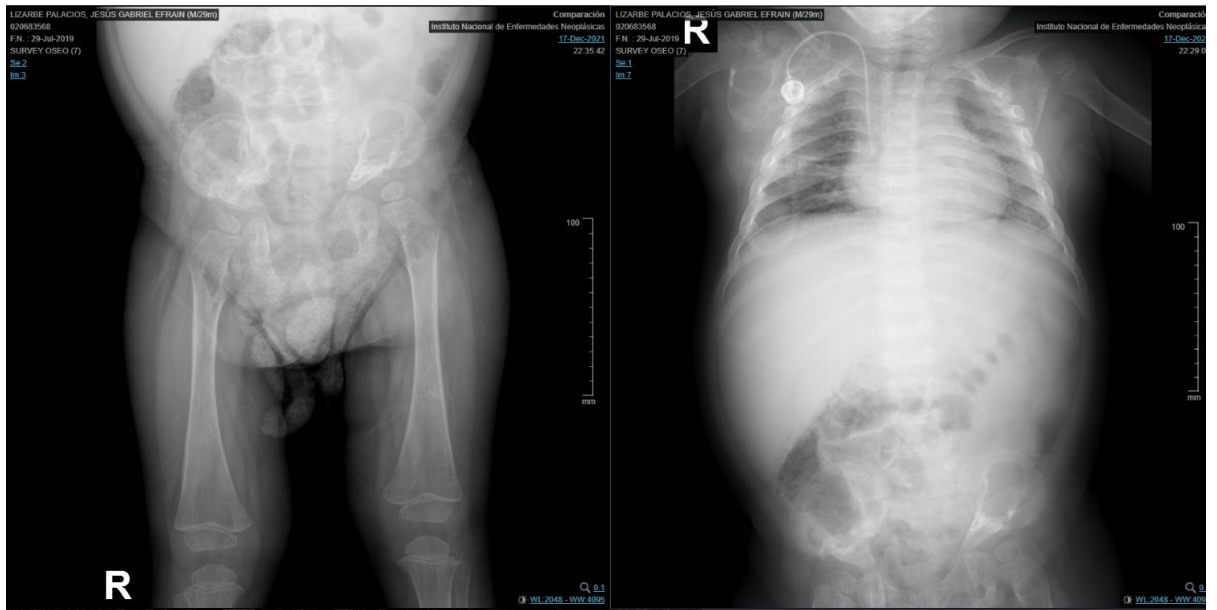
Anexo 1: TEM miembros inferiores



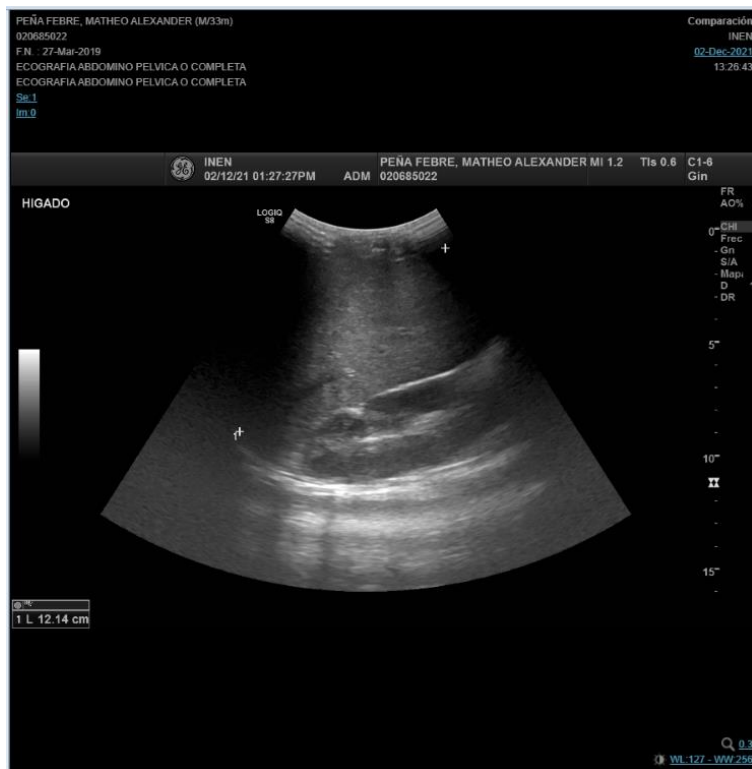Anexo 2: TEM AP



Anexo 3: TEM abdomino-pélvica



Anexo 4: ECO hígado con hepatomegalia



Anexo 5: ECO bazo con esplenomegalia

