



FACULTAD DE MEDICINA HUMANA
SECCIÓN DE POSGRADO

**CORRELACIÓN ENTRE EL COLGAJO SURAL VERSUS
COLGAJO DE PIERNAS CRUZADAS PARA TRATAMIENTO DE
PÉRDIDA DE SUSTANCIA EN LA PIERNA**

**PRESENTADA POR
JUAN RAFAEL LUDEÑA MUÑOZ**

**TESIS PARA OPTAR GRADO DE MAESTRO EN MEDICINA CON
MENCIÓN EN CIRUGÍA PLÁSTICA**

LIMA – PERÚ

2016



**Reconocimiento - No comercial - Compartir igual
CC BY-NC-SA**

El autor permite entremezclar, ajustar y construir a partir de esta obra con fines no comerciales, siempre y cuando se reconozca la autoría y las nuevas creaciones estén bajo una licencia con los mismos términos.

<http://creativecommons.org/licenses/by-nc-sa/4.0/>



USMP
UNIVERSIDAD DE
SAN MARTÍN DE PORRES

**FACULTAD DE MEDICINA HUMANA
SECCIÓN DE POSGRADO**

**CORRELACIÓN ENTRE EL COLGAJO SURAL VERSUS
COLGAJO DE PIERNAS CRUZADAS PARA TRATAMIENTO
DE PÉRDIDA DE SUSTANCIA EN LA PIERNA**

**TESIS
PARA OPTAR GRADO DE MAESTRO EN MEDICINA CON MENCIÓN EN
CIRUGÍA PLÁSTICA**

PRESENTADA POR

JUAN RAFAEL LUDEÑA MUÑOZ

LIMA – PERÚ

2016

Asesor

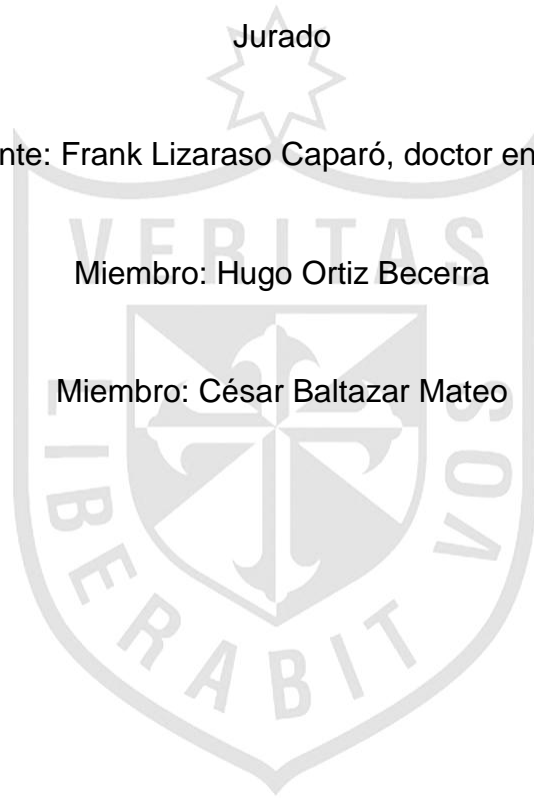
Gabriel Niezen y Armando Becerra, doctores

Jurado

Presidente: Frank Lizaraso Caparó, doctor en medicina

Miembro: Hugo Ortiz Becerra

Miembro: César Baltazar Mateo




A **Dios**, por haberme dado la oportunidad de seguir esta hermosa profesión.

A **mi esposa e hijos**, Lorena, Adriano y Lorenzo, por su apoyo, amor y paciencia.

A **mis padres y hermana**, por su apoyo y cariño todo este tiempo.

A **mis profesores doctor. César Reynaga Luna y Walter Cruzalegui Miasta**

A **mi asesores, doctores Gabriel Niezen y Armando Becerra.**



ÍNDICE

Dedicatoria	iii
Resumen	vi
Abstract	viii
INTRODUCCIÓN	1
Descripción de la realidad del problema	1
Objetivos	2
Justificación	2
CAPÍTULO I. MARCO TEÓRICO	
1.1 Antecedentes de la Investigación	3
1.2 Bases teóricas	6
1.3 Definiciones de términos	9
CAPÍTULO II. METODOLOGÍA	
2.1 Tipo y diseño de la Investigación	11
2.2 Población y muestra	11
2.3 Recolección de datos. Instrumentos	15
2.4 Procesamiento y análisis de datos	16
2.5 Aspectos éticos	17
CAPÍTULO III. RESULTADOS	
Gráficos	18

CAPÍTULO IV. DISCUSIÓN	24
CONCLUSIONES	28
RECOMENDACIONES	29
REFERENCIAS BIBLIOGRÁFICAS	30
ANEXOS	39



RESUMEN

OBJETIVO: Conocer cuál de las dos técnicas, el colgajo sural o el colgajo piernas cruzadas, es más eficaz en el tratamiento de la pérdida de sustancia en el tercio inferior de la pierna

MÉTODO: Estudio retrospectivo. Las intervenciones realizadas para corrección quirúrgica de la pérdida de sustancia en la pierna, durante el periodo de enero del 2000 a diciembre del 2011, fueron de 141 pacientes con diferentes técnicas quirúrgicas, de las que 62 fueron tratadas, con la Técnica del Colgajo Sural y la técnica del colgajo de piernas cruzadas.

RESULTADOS: Se intervinieron un total de 141 pacientes con lesiones de pierna, dentro de los cuales, comprendiendo 62 pacientes con diagnósticos de lesión en la pierna, siendo 39 tratados con la técnica del colgajo sural y 23 con la técnica de piernas cruzadas. Todas las lesiones tenían exposición ósea, siendo la causa más frecuente los accidentes traumáticos. El grupo etario más comprometido fue en el rango de 20 a 40 años, con 71.8% y 87%, con colgajo sural y piernas cruzadas, respectivamente, la estancia hospitalaria fue mayor en el grupo con la técnica del Colgajo de Piernas cruzadas con (mayor de 3 semanas) 87% frente a 61.5% con la técnica del Sural. Las causas más frecuentes de lesión de parte blanda fue la traumática con 42.9% y problemas vasculares 20.6%.

CONCLUSIÓN: El colgajo sural es una técnica fácil de realizar, con menor estancia hospitalaria, menos gastos económicos con respecto al colgajo de piernas cruzadas.

PALABRAS CLAVES: Reconstrucción en el tercio medio de la pierna colgajo sural, colgajo piernas cruzadas, fascia, defecto tisular, pérdida parcial de tejido, pérdida total de tejido, injerto de piel parcial e injerto de piel total:

Abstract

Background: To know which of two techniques, either the sural flap or crossed leg flap is more effective in the treatment of a wound in the lower third of the leg.

Method: Retrospective study. 141 patients had surgeries performed for wound reconstruction on their legs from January 2000 to December 2011. 62 of these were treated either with a sural flap or a crossed leg flap.

Result: A total of 141 patients were treated with wounds in their legs, comprising 62 patients treated with one of these flaps. 39 had a sural flap performed and 23 had a crossed leg flap. All injuries had bone exposure, being trauma the most frequent cause. The most commonly affected age group was between 20 and 40 years, with 71.8% having a sural flap and 87% a crossed leg flap. Hospital stay was longer in the patients who had the crossed leg flap (greater than 3 weeks) 87% vs 61.5% with the sural flap technique. The most frequent causes of soft tissue injury were trauma in 42.9% and vascular problems in 20.6%.

Conclusion: The sural flap technique is easy to perform, has less hospital stay and economic expenditure than the crossed leg flap.

Key Words: Reconstruction of the middle third of the leg, sural flap, crossed-leg flap, fascia, tissue defect, partial loss of tissue, total loss of tissue, split thickness skin graft, full thickness skin graft.

INTRODUCCIÓN

Descripción de la realidad problemática

La mayoría de problemas relacionados a defectos de partes blandas en la pierna, son resueltos tanto en los servicios de cirugía plástica, como en el servicio de traumatología, pero muchas veces por la complejidad de las lesiones y el manejo en sí, es realizado por cirugía plástica. Estos defectos de partes blandas, son muy frecuentes en la atención diaria, sobre todo en emergencia, y en las áreas de cirugía.

Muchas veces estas lesiones, son tan graves, que son necesarios otro tipo de procedimientos más complejos, de microcirugía, la cual no se puede realizar en nuestro hospital, por la falta de equipos e infraestructura, por tal motivo, la mayoría de técnicas utilizadas, son fáciles de realizar, no se necesita de un personal sumamente entrenado ni equipos especiales.

Nuestro interés, es determinar cuál de las dos técnicas, es la mejor para nuestro tipo de pacientes, que en la mayoría son pacientes con lesiones extensas y contaminadas.

¿Cuál es la ventaja de la aplicación de la técnica de colgajo sural o colgajo de piernas cruzadas, en la cobertura de tercio inferior de la pierna en el Hospital Nacional Arzobispo Loayza?

OBJETIVOS DE LA INVESTIGACIÓN

Objetivo General

- Determinar la efectividad de la técnica del colgajo sural frente a la técnica del colgajo de piernas cruzadas, en el tratamiento de la pérdida de sustancia en el tercio medio de la pierna.

Objetivos Específicos

1. Determinar las complicaciones y las necrosis total o parcial post quirúrgicas en cada una de las técnicas utilizadas.
2. Establecer la duración de cirugía con las técnicas del colgajo sural y el colgajo de piernas cruzadas en el tratamiento de la pérdida de sustancia en el tercio inferior de la pierna.

Justificación de la investigación

La evolución y resultados conseguidos por estas dos técnicas, nos será de utilidad para evaluar cuál de las dos técnicas, tuvo mejores resultados y menores complicaciones. Las soluciones servirán de guía para los servicios donde se realizan este tipo de cirugías reconstructivas.

CAPÍTULO I.

MARCO TÉORICO

1.1 Antecedentes de la investigación

Muchos procedimientos han sido utilizados para conseguir una cobertura adecuada en el tercio inferior de la pierna y el pie. La situación anatómica de la tibia, desprovista de protección muscular en su aspecto anterior, la hace altamente vulnerable ante cualquier traumatismo de la extremidad. En 1889 *Manchot* describió la anatomía de las arterias surales, con amplias anastomosis entre sí, acompañada al nervio cutáneo sural superficial para descender entre los gastronemios contribuyendo a la vascularización de la piel. (2)

Pontein, en el estudio *The fasciocutaneous flap. Its use in soft tissue defects of the lower leg*, en 1981, describe por primera vez los colgajos fasciocutáneos y populariza el concepto de unidades fasciocutáneas, basado en la inclusión del plexo fascial que incluyen en su formación la fascia profunda con lo que aumenta su viabilidad. (3 4,5)

La circulación de los colgajos fasciocutáneos está determinada por tres sistemas arteriales diferentes descritos por *Shafer*: el primero formado por arterias perforantes que provienen de los músculos o tabiques musculares, el segundo por arterias subcutáneas que discurren paralelas a la fascia superficial y el tercero conformado por las arterias subfasciales localizadas en el tejido aerolar, el cual establece anastomosis dermo-subdérmica. (1,19)

Por otro lado, *Beterli* y otros han descrito los llamados colgajos neurocutáneos como pequeños colgajos, aunque ampliables hasta un tamaño moderado, tratándose de colgajos axiales en isla, tanto de flujo anterógrado como retrógrado,

basado en el eje arterial perineural asociado de modo constante a los nervios sensitivos superficiales, satélite de las grandes venas subcutáneas.

Básicamente se trata de pequeños sistemas arteriales epineurales nutridos por arterias perforantes septocutáneas distales. (8,35,42)

Por el contrario, todo tratamiento inadecuado de estas lesiones lleva al círculo vicioso descrito por Converse y a la cronicidad de estos pacientes. La introducción de los colgajos musculares fue realizada por Ger, en 1966, para el recubrimiento de la tibia expuesta.

Este colgajo es utilizado de primera elección para defectos de tercio inferior de la pierna, sobre todo para cobertura de elementos anatómicos importantes como el Tendón de Aquiles, y de estructuras óseas como el Calcáneo. (12,18,31)

En pacientes diabéticos, con lesiones de partes blandas, el colgajo sural es una excelente elección con resultados óptimos y poco porcentaje de complicaciones. (16)

La versatilidad de este colgajo para cobertura mediata, no se necesita tener mucha experiencia y presenta muy buenos resultados, sobre todo en defectos de tercio inferior, con un porcentaje mínimo de complicaciones, como necrosis parcial en menos del 2% y un solo paciente con congestión venosa que remitió. La necrosis parcial fue corregida con injerto de piel parcial. (7, 12,49,62)

Se realizaron cobertura de la tercio inferior de la pierna, con colgajo sural pero incluyendo, no solo la fascia y el tejido celular subcutáneo, si no la presencia de una cuña de musculo gemelar. Esta cuña dará mayor irrigación y mejor pronóstico y menor posibilidad de congestión o necrosis en la zona distal del colgajo, sobre todo si la lesión esta distante a la isla cutánea que incluye la cuña. Otorga mayor seguridad en la cobertura de defectos óseos o con posibilidad de realizar osteomielitis con exposiciones óseas, este colgajo compuesto es de mejor elección. (1, 30, 40, 60,61)

El uso en pacientes pediátricos, con muy buen resultado. Fueron 20 niños, con lesiones que presentaban exposición ósea o del tendón de Aquiles, en donde el 85% fueron por trauma directo y el resto por secuela de quemaduras. En este tipo de defectos con exposición de elementos anatómicos importantes, fueron cubiertos satisfactoriamente. Solo un niño presentó necrosis parcial, el cual fue resuelto con injerto de piel parcial. Tanto en adultos como en niños, este colgajo es muy útil, fácil y corto tiempo operatorio y no requiere muchas horas quirúrgicas ni equipamiento sofisticado. (33)

En estudios anatómicos evaluaron que la presencia de la arteria sural superficial medial, era detectada en un 83% de los casos, y en donde en nervio y la vena safena menor también fueron encontrados en todos los casos. La arteria sural superficial mediana, fueron localizadas, lateralmente del nervio sural cutáneo medial y del nervio sural, y la vena safena medialmente. La arteria sural medial, la sural mediana y la lateral, fueron encontradas en los fetos incluso con diferentes edades gestacionales. (27,57)

En pacientes con diabetes mellitus, o con trauma en zonas colindantes. En este colgajo diferido, donde se incluye el pedículo neurovascular y la zona de la isla cutánea es incidida en un 50%. Esto permite la reorientación de la irrigación, en un sentido axial, previo a la transferencia del colgajo. El tiempo del procedimiento de diferimiento ha sido ya calculado entre 7 días a 2 semanas, tiempo suficiente para la revascularización del colgajo. En este estudio se libera a las 2 semanas. (25, 64,72)

Las lesiones por diabetes mellitus y necrosis del colgajo. Dentro del manejo de lesiones en pacientes diabéticos, los porcentajes de necrosis parcial, total o infección, es mayor con respecto a los pacientes que no presentan diabetes. Se realizó un trabajo con 37 pacientes diabéticos, con controles normales de glicemia, pero se les realizó un diferimiento del colgajo, lo cual proporciona en un lapso de 2 a 3 semanas, mayor irrigación al colgajo. Este diferimiento se utilizó en

los pacientes con diabetes y solo se observó 4 casos con necrosis parcial, los cuales fueron resueltos con injerto de piel parcial.

Este diferimiento ayuda al colgajo a tener mayor irrigación, por lo tanto menos posibilidad de infección o necrosis, y con muy buenos resultados en pacientes diabéticos y con insuficiencia vascular crónica. (16)

El uso e indicación del colgajo sural, indicado para cobertura de defectos de tercio medio y En coberturas de defectos sobre todo tercio inferior, tobillo, talón y pie, para cubrir, fascia, tendones, huesos, y en pacientes con antecedentes de diabetes mellitus o de insuficiencia vascular crónica o fumadores crónicos, es necesario a veces realizar estudios angiograficos o doppler preoperatorio., porque podría estar contraindicado este procedimiento, por su alto índice de necrosis. (1,53)

1.2 Bases Teóricas

Anatomía quirúrgica

El colgajo sural está compuesto de tejido celular subcutáneo, fascia, nervio sural, vena safena menor y arteria sura superficial (rama de la Art. Poplitea). La art. Sural cruza a 2 a 3cm posterior a la unión con el nervio sural, el cual desciende entre las dos cabezas de los músculos gemerales, proporcionando una importante irrigación en el tercio medio e inferior de la pierna. (1,12). Esta última desciende hasta el tobillo en un 65% de los casos y en otros en un 35% y termina en un plexo suprafascial. A nivel maleloar se produce una anastomosis de la art. Sural con las ramas supramaleolares de la art. Tibial posterior y art. Peronea. La arteria peronea proporciona de 4 a 8 perforantes que se dirigen a la crura fascial del compartimiento posterior de la pierna, dándole una muy buena irrigación. El territorio de las perforantes comprende desde el maelolo externo hasta 5cm por encima de este. (1,4, 12)

El colgajo se basa en el trayecto del nervio sural, el cual atraviesa la profundidad de la fascia al nivel de la mitad de la pierna y va acompañado por la arteria sural superficial, que desciende hasta la región retromaleolar externa, lo que formara la red vascular. Numerosas anastomosis existen entre la arteria peronéa y la arteria peronéa septocutánea perforante.(12)

Este colgajo no puede ser delineado muy próximo a la unión de las dos cabezas del gastrocnemius, porque a ese nivel el nervio y la arteria sural son subfasciales hasta su origen en la fosa poplítea. (12)

La anastomosis más distal esta localizada a 5 cm del vértice del maléolo externo considerándose el punto de pivote del pedículo.

Colgajo piernas cruzadas

Unas de las primeras referencias del uso del colgajo de piernas cruzadas fue realizada por Hamilton en 1854 para la reconstrucción de defectos en la pierna, siendo muy utilizada durante la primera guerra mundial, donde se unían los miembros inferiores con fijadores de Stainmann (inicialmente descrito por Cosntant y Grabs). (6,8,9)

En 1952, Stark demostró mediante un estudio del flujo del colgajo, el cual a pesar del levantamiento, reposicionamiento y la fijación de este, el colgajo presentaba un buen flujo sanguíneo, el cual era mayor a partir de la segunda semana, en donde se realizaba la liberación del colgajo y cobertura definitiva de la lesión. (6, 8)

Gillies en 1932, utilizó este colgajo para reconstrucción de tercio medio y tercio inferior del miembro inferior, con resultados excelentes.

No fue hasta la década de los 80, cuando se empezó a realizar colgajos microquirúrgicos, con transferencia de tejido libre, nutrido por un pedículo arterial y venoso, lo cual hizo disminuir este tipo de procedimientos y dejar de lado este

colgajo. Hoy en día a pesar de los avances de la cirugía reconstructiva, no a todos los pacientes con lesiones en miembros inferiores, se les realiza este tipo de reconstrucción, y teniendo muchas opciones quirúrgicas, una de ellas y que ha vuelto a ser utilizada, es el colgajo de piernas cruzadas con muy buenos resultados.

Las lesiones causadas por diferentes causas, sobre todo quemaduras, accidentes de tránsito y úlceras por problemas venosos o arteriales. El inconveniente más importante, es como hacer para que el paciente se sienta cómodo con esa posición por 3 semanas, tiempo suficiente para la aparición de neo vasos. Presenta 9 pacientes con resultados óptimos. (11,17,43). Las dificultades de la rotaciones de estos colgajos, no produjo ninguna pérdida del colgajo, y se obtuvieron buenos resultados, en pacientes con exposiciones óseas. cobertura con colgajos de piernas cruzadas, luego de haber resuelto primero con fijadores o clavos las fracturas, que en promedio fueron 3 a 4 semanas, y luego cubierto con colgajos gruesos, teniendo en cuenta que el talón es una zona de mucho apoyo y presión. (14,29).

Haciendo referencia que este colgajo ha sido dejado de realizar, por los nuevos avances de los colgajos microquirúrgicos. Estas nuevas técnicas, necesitan capacitación, entrenamiento y equipos indispensables como los microscopios. El autor hace referencia de lo fácil de realizar y sin usar instrumental especial, con muy buenos resultados también. Ya no se habla de colgajo random o al azar si no de un colgajo cruzado con una arteria con nombre propio, lo cual hace mas viable el colgajo. (9)

En estudios de 6 niños, de los cuales 4 presentaron defectos en el dorso del pie y talón, con exposición de partes blandas y elementos importantes como tendones. El 5to tuvo lesión del tobillo y el 6to en el maléolo externo. Hace referencia que dentro de las posibilidades terapéuticas para defectos de zonas distales de la pierna, en la actualidad los colgajos microquirúrgicos van delante de los no microquirúrgicos, pero en caso de niños, estos se hacen mas difíciles de

realizar, dando lugar a este tipo de colgajo, con buenos resultados funcionales y de cobertura cutánea. (26)

Hipótesis

La técnica del colgajo sural, presentará menos necrosis a corto y largo plazo, será una técnica más sencilla para los cirujanos, que la técnica del colgajo de piernas cruzadas.

1.3 Definiciones conceptuales

Colgajo: Se define como colgajo o plastia aquel trozo de piel que cubre un defecto más o menos cercano y que mantiene un pedículo vascular con su lecho primitivo, al menos hasta que se reciba vascularización desde su zona receptora

Fascia: La fascia es la envoltura de tejido conjuntivo que realiza un número importante de funciones, incluyendo la envoltura y el aislamiento de uno o más músculos. Por extensión, se aplica a cualquier envoltura estructural y que proporciona ayuda y protección estructural.

Defecto: Carencia de las cualidades propias o naturales de una cosa. Imperfección natural o moral

Pérdida parcial de tejido: Es la carencia parcial de tejido que se utilizó para la cobertura de un defecto.

Pérdida total de tejido: Es la carencia total de tejido que se utilizó para la cobertura de un defecto, por lo cual necesitara un nuevo procedimiento para volver a realizar la cobertura.

Injerto de piel parcial: Se consideran injertos insulares tipo Reverdin o superficial que constan de epidermis y de las capas más superficiales de la dermis papilar (injertos dermoepidérmicos). Son denominados laminares, ya que su obtención se realiza a través de una navaja o dermatomo, en forma de lámina.

Injerto de piel total: es un injerto que contiene todas las capas de la epidermis y dermis, pero no las del tejido graso, que debe ser retirado para que no comprometa la vitalidad del injerto.



CAPÍTULO II.

METODOLOGÍA

2.1 Tipo y diseño de la investigación

El estudio es de Cohorte Histórica, ya que se comparan dos grupos de pacientes uno con el factor protector 1 y el otro que es un control del factor protector 2. Y se miden las diferencias de mejoría entre ambos grupos.

Este tipo de estudio es longitudinal porque se mide los efectos que se estudian en varias ocasiones, es observacional porque el investigador no ha controlado las variables de estudio.

2.2 Población y muestra

Población

La población universo son todos los pacientes del hospital Arzobispo Loayza que han sido intervenidos por las dos técnicas de estudio

Muestra

La muestra ha sido no probabilística, por conveniencia y por cuotas. Corresponde a todos los pacientes que han sido intervenidas para corrección quirúrgica de la pérdida de sustancia en la pierna, por las dos técnicas de enero del 2000 a diciembre del 2011. El total es de 62 casos, 39 intervenidos con la técnica de Colgajo Sural y 23 con la técnica de piernas cruzadas

Unidad de análisis

Cada paciente operado con cualquiera de ambas técnicas quirúrgica de la pérdida de sustancia en el tercio inferior de la pierna.

Criterios de inclusión

- Paciente hospitalizado con diagnóstico de pérdida de sustancia en el tercio inferior de la pierna, en quienes se les realizó la técnica de colgajo sural o colgajo de piernas cruzadas durante el periodo de enero del 2000 a diciembre del 2011.
- Paciente con corrección quirúrgica por medio de cualquier de las dos técnicas que cuenten con registro de controles inmediatos y mediatos al menos a los 3 y 6 m.
- Ambos sexos
- Rango de edad (20 a 70 años)

Criterios de exclusión

- Paciente que reciben otro tratamiento quirúrgico para la pérdida de sustancia en el tercio inferior de la pierna.
- Registro de datos incompleto.
- Paciente que no acude a sus controles.

Variables independientes

- Técnica de colgajo sural.
- Técnica de colgajo de piernas cruzadas.

Variables dependientes

La variable dependiente es eficacia de la técnica o mejoría con la técnica empleada.

- Complicaciones postquirúrgicas: Hematoma y necrosis parcial o total.

Variables intervinientes

- Duración de la cirugía
- Estancia hospitalaria
- Costo de la estancia hospitalaria
- Edad
- Sexo



Operacionalización de variables

EFFECTIVIDAD	INDICADOR	TIPO	ESCALA DE MEDICIÓN	CATEGORÍA	TÉCNICA O INSTRUMENTO
Eficacia	-Resultado: Éxito al alta, 3 y 6 meses:	Cualitativo	Nominal	Sí, No	Historia Clínica
	-Presencia de	Cualitativo	Nominal	Sí, No	Historia Clínica
	Complicaciones	Cualitativo	Nominal	Sí, No	Historia Clínica
	-Hematomas	Cualitativo	Nominal	Sí, No	Historia Clínica
	-Necrosis parcial				
	-Necrosis total				
-Aparición de	Cualitativo	Ordinal	1er, 2do,etc	Historia Clínica	
Semiología	Cualitativo	Ordinal	1er, 2do,etc	Historia Clínica	
Complicaciones	Cualitativo	Ordinal	1er, 2do,etc	Historia Clínica	
-Hematomas					
- Necrosis parcial					
- Necrosis Total	Cualitativo	Nominal	porcentaje	Historia Clínica	
-Eficacia: % de pacientes con el resultado satisfactorio		Cualitativo	Nominal	porcentaje	Historia Clínica
-Seguridad % de pacientes sin complicación.					
EDAD	Tiempo de vida	Cuantitativa	Ordinal	Años	Historia Clínica
SEXO	Género de los pacientes	Cualitativa	Nominal	Femenino Masculino	Historia Clínica
DURACIÓN DE CIRUGÍA	Tiempo desde la incisión de la piel hasta el último punto.	Cuantitativa	Razón	min	Historia Clínica
COSTO DE LA ESTANCIA HOSPITALARIA	Costo de los días que la paciente estuvo hospitalizada.	Cuantitativa	Razón	Nuevos soles	Historia Clínica

2.3 Técnicas o estrategias para la realización del trabajo

Instrumentos para la recolección de datos

La recolección de datos se realizó por el investigador, llenando una ficha de registro de datos obtenidos de la historia clínica y del libro de reportes de las cirugías de los pacientes y en las consultas posteriores.

Validez y precisión de instrumentos

La ficha de recolección de datos, que es el instrumento de la investigación, fue validada por expertos.

Codificación

Es el pre codificación de los datos en la etapa de recolección, transformando los datos en códigos numéricos, de acuerdo a la respuesta esperada en cada variable:

VARIABLE	No CATEGORÍAS		
TÉCNICA COLGAJO PIERNAS CRUZADAS Y SURAL	-Resultados: Satisfactorio: 02 Necrosis: 02	Si, No Si, No	
	-Complicaciones - -Hematomas: 02 -Necrosis parcial: 02 -Necrosis total:02	Si, No Si, No Si, No	
EDAD	05	-20 a 40 años -41 a 60 años -Mayor de 61 años	
SEXO	02	Femenino Masculino	
DURACIÓN DE LA CIRUGÍA	06	-90 a 100 min -100 a 120 min -Mayor de 120 min	

2.4 Procesamiento y análisis de los datos

Identificado las historias clínicas y los reportes de las cirugías, se agruparon a los pacientes con diagnóstico de pérdida de sustancia en el tercio inferior de la pierna, donde se utilizó las técnicas de Colgajo Sural y Colgajo de Piernas cruzadas. Los datos se adjunto en la ficha de registro de datos y se codificó para el respectivo análisis.

Técnicas para el procesamiento de la información

Estadística descriptiva: Medidas de tendencia Central: Los datos cuantitativos se expresaron como la media. **Medidas de dispersión:** Para datos cuantitativos se usaron la desviación estándar para la variabilidad de la media.

Estadística inferencial: Para la evaluación de las variables cuantitativas se utilizó la prueba de Shapiro Wilk porque son observaciones menores de 2000 y para ver si los datos provienen o no de una distribución normal.

Muestras Independientes

Análisis de las variables cuantitativas con distribución normal : Para las variables cuantitativas con distribución normal se utilizó la prueba de homogeneidad de varianzas Fisher Levene. Las variables con varianzas iguales se analizó con la t'. Los datos con varianzas diferentes se analizó con la t grado de libertad n_1+n_2-2 .

Análisis de las variables cuantitativas sin distribución normal:

Se utilizó las pruebas no paramétricas con n igual y menor de 30 la U Mann Witney.

Se consideró estadísticamente significativos valores de $p < 0.05$ y altamente significativo valores de $p < 0.01$ calculando los correspondientes intervalos de confianza del 95% para los valores obtenidos.

Toda la información se analizó usando el programa estadístico SPSS 13 y procesada en una computadora Toshiba i 5. Los resultados se presentaron en tablas y gráficos procesados en Microsoft Excel y el texto en Microsoft Word.

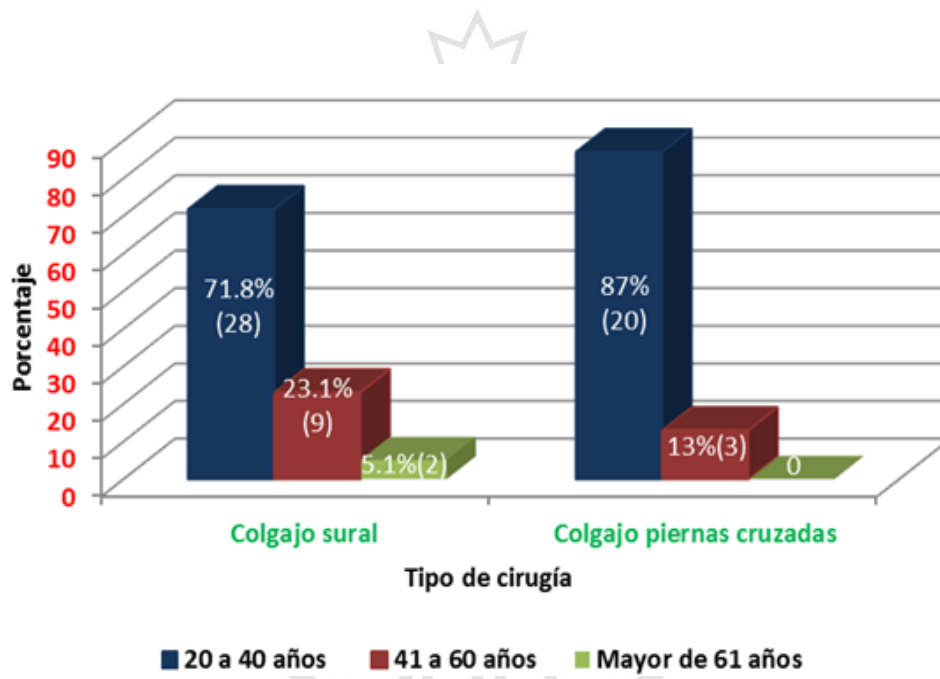
2.5 Aspectos éticos.

El presente estudio fue sometido a la Evaluación y aprobación por el Comité de Ética de la Universidad San Martín de Porres. Como se trata de un estudio observacional no ameritó un consentimiento informado para que consienta obtener datos de su ficha de registro.

CAPÍTULO III

RESULTADOS

Gráfico 01. Grupo etáreo en pacientes con colgajo sural versus colgajo de piernas cruzadas para el tratamiento de pérdida de sustancia en la pierna



Registro de pacientes de Cirugía Plástica y Quemados de Hospital

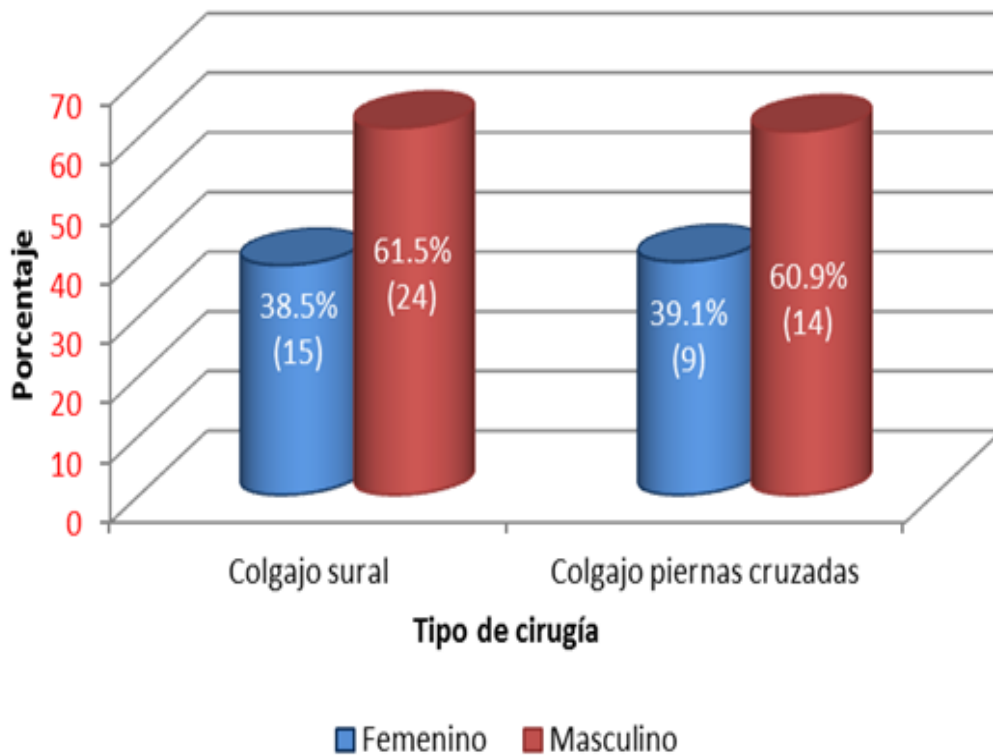
Nacional Arzobispo Loayza 2000-2011

Prueba de la Chi cuadrada X^2 : 1,90 p:1,17

No hay relación entre las variables de edad.

Se observó que entre el rango de 20 a 40 años, se encontró el mayor número de pacientes, siendo ligeramente más alto en la técnica de colgajo de piernas cruzadas.

Gráfico 02. Género de pacientes con colgajo sural versus colgajo de piernas cruzadas para tratamiento de pérdida de sustancia en la pierna

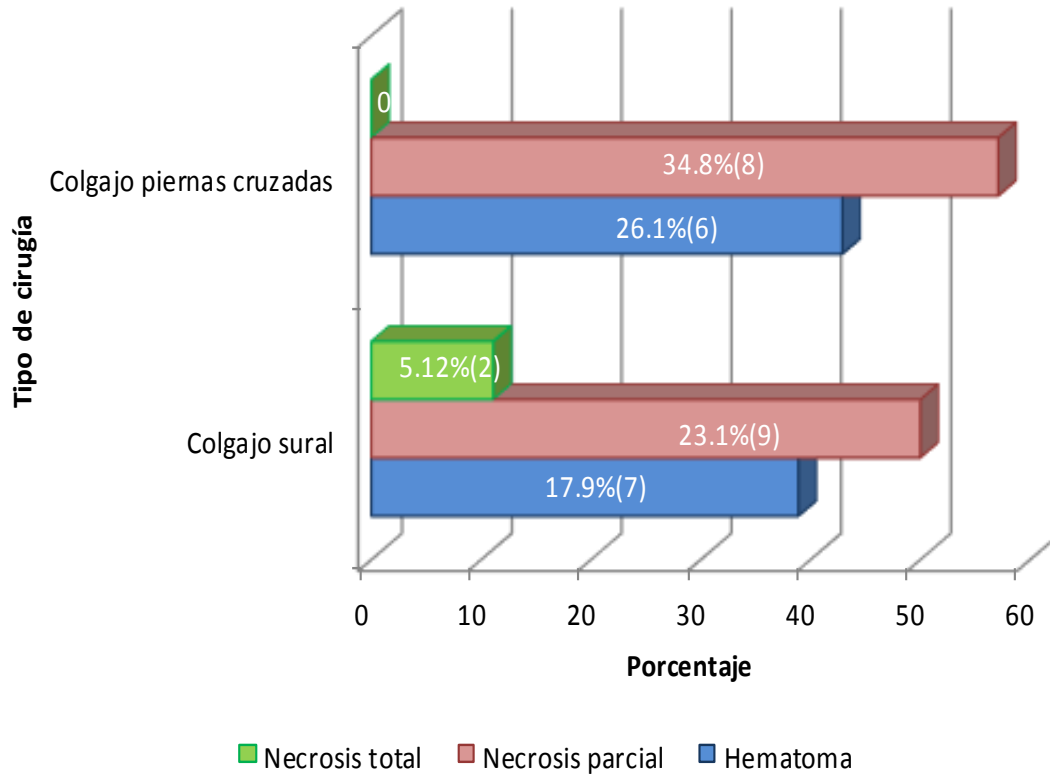


Registro de pacientes de Cirugía Plástica y Quemados de Hospital Nacional Arzobispo Loayza 2000-2011

Prueba de la Chi cuadrada X^2 : 0,000 p:0,96

No existe evidencia suficiente para afirmar una relación entre el género y el tipo de cirugía.

Gráfico 03. Complicaciones en pacientes con colgajo sural versus colgajo de piernas cruzadas para tratamiento de pérdida de sustancia en la pierna

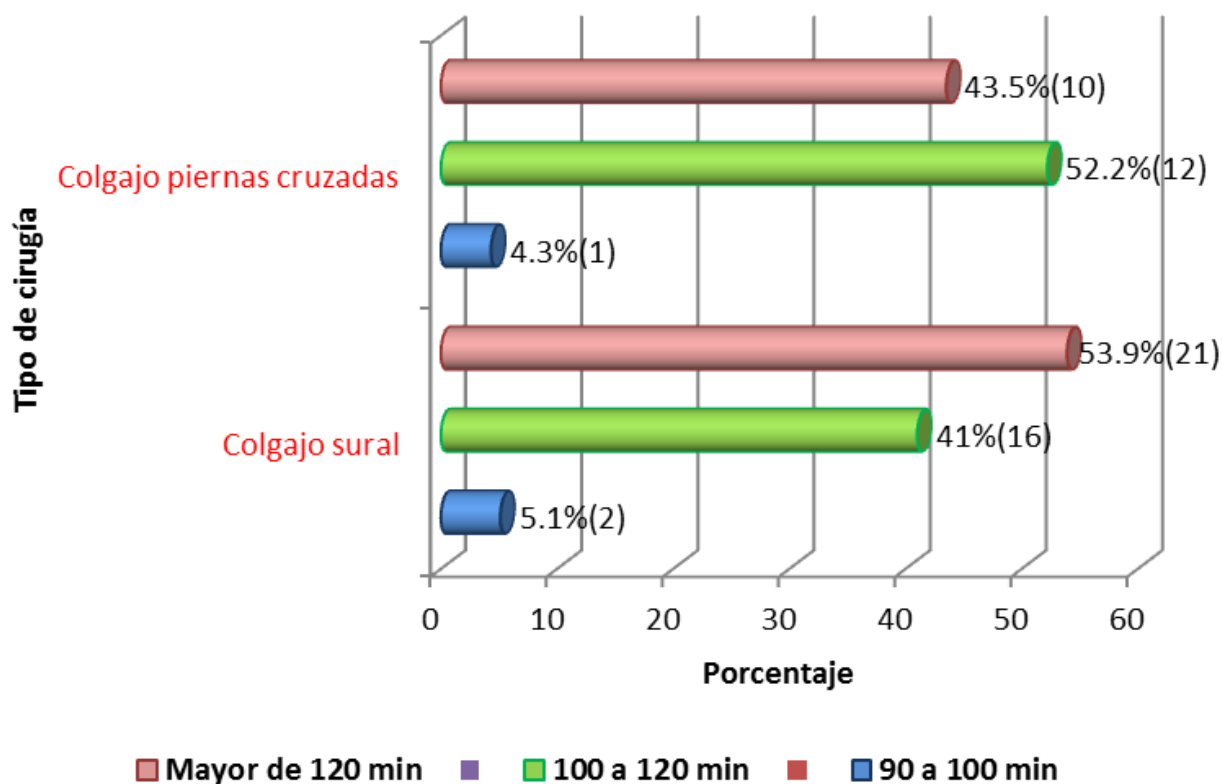


Prueba de la Chi cuadrada X^2 : 0,05 p:0,82

No una hay relación entre el tipo de cirugía y la presencia de complicaciones.

Se observo necrosis total con la técnica del colgajo sural.

Gráfico 04. Tiempo de la cirugía en pacientes con colgajo sural versus colgajo de piernas cruzadas para tratamiento de pérdida de sustancia en la pierna

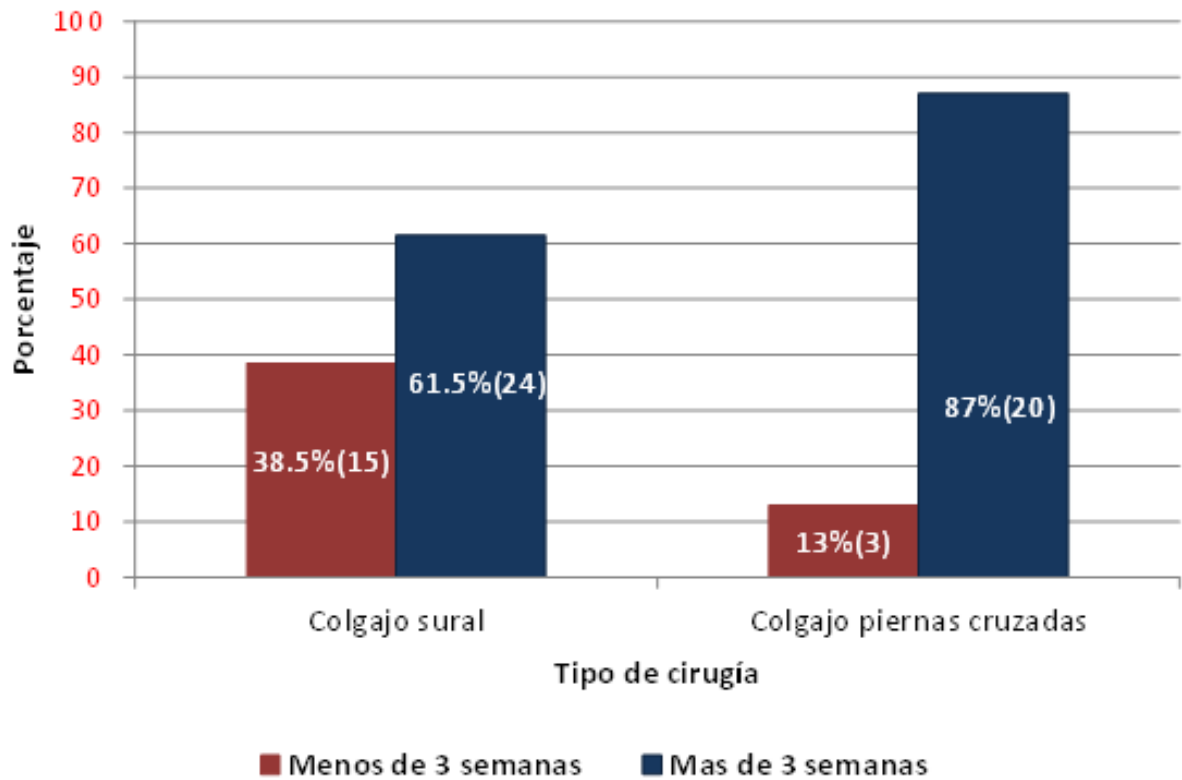


Prueba de la Chi cuadrada X^2 : 0,02 p:0,89

No existe relación entre el tipo de cirugía y el tiempo quirúrgico.

Las diferencias en el tiempo no fueron significativas, para ambos colgajos.

Gráfico 05. Estancia hospitalaria de pacientes con colgajo sural versus colgajo de piernas cruzadas para tratamiento de pérdida de sustancia en la pierna

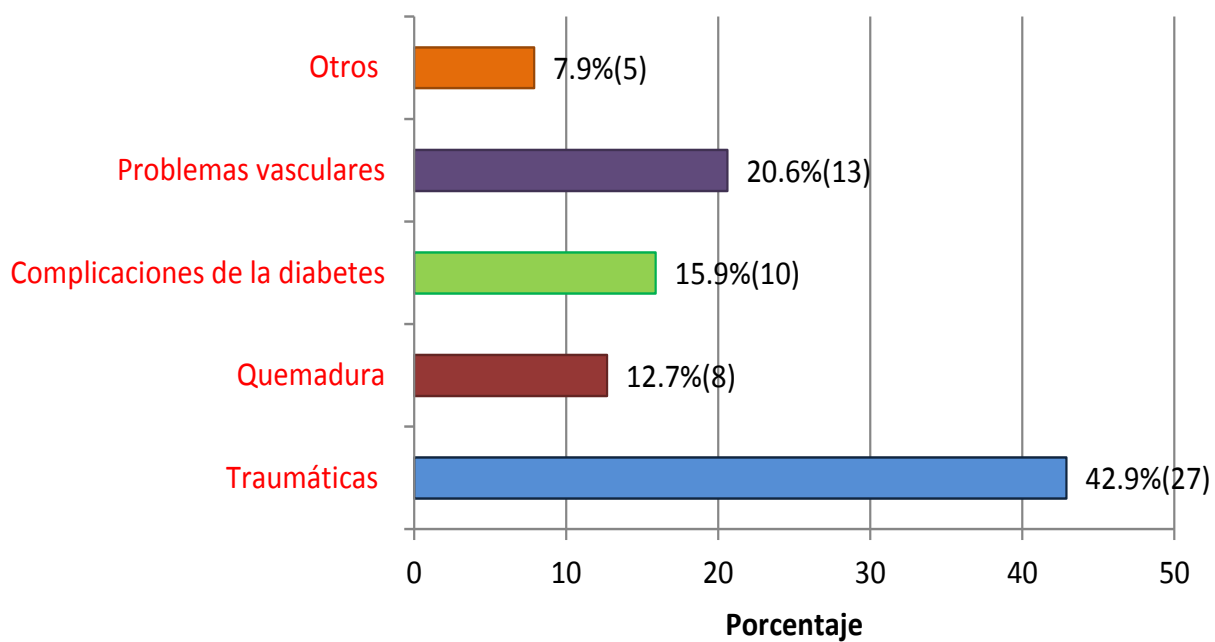


Prueba de la Chi cuadrada $X^2 : 4,54 p:0,03$

Existe evidencia suficiente para afirmar que hay relación entre el tipo de cirugía y la estancia hospitalaria.

Es decir menor estancia hospitalaria para la cirugía de colgajo sural.

Gráfico 06. Causa de lesiones en pacientes con colgajo sural versus colgajo de piernas cruzadas para tratamiento de pérdida de sustancia en la pierna



CAPÍTULO IV

DISCUSIÓN

Fraccalviere (12) reportó el uso del colgajo sural, de 18 pacientes, 2 pacientes presentaron necrosis parcial, el cual fue solucionado con curaciones y solo uno presentó congestión venosa. y en todos los pacientes se obtuvo una reconstrucción exitosa. Marcelo Figueiredo (25) y Howard Levinson (4) presentaron 20% de pacientes con necrosis parcial y 15%, respectivamente. En nuestro estudio el porcentaje de necrosis parcial fue 34.8% y 23.1%, para la técnica del colgajo de piernas cruzadas y colgajo sural respectivamente. Nuestros valores están ligeramente por encima de los valores internacionales, que son entre 15 a 20%.

Rubela (18) evaluó 32 pacientes en quienes se les realizó el colgajo sural a pedículo proximal y el colgajo sural a pedículo distal siendo los resultados obtenidos muy favorables y satisfactorios. En nuestro estudio, se logró un resultado satisfactorio de ambas técnicas quirúrgicas al alta y a los 3 meses de evaluación con 80% y 73% para la técnica del colgajo sóleo y colgajo sural respectivamente.

Lee afirma que el colgajo muscular sóleo les representa menos morbilidad de zona dadora y una cobertura adecuada y menos tiempo quirúrgico (1). Rubela (18) requirió un solo tiempo operatorio, sin necesidad de técnica micro quirúrgica, la elevación del colgajo fue relativamente sencilla, rápida y segura, obteniéndose resultados estéticos satisfactorios, con una reinserción rápida a su ámbito laboral, a costos más bajos y sin deterioro de su capacidad física y funciona. Baccarani et al (11) para la solución de defectos de tercio inferior de la pierna, por pérdida de tejido, aplica técnicas quirúrgicas que utilizan colgajos pediculados o libres, siendo esta última la de menos uso, por el costo y el tiempo operatorio (11). En el presente estudio la duración de la cirugía fue mayor en la técnica del colgajo sóleo en aproximadamente 30 minutos.

En este estudio con la técnica del colgajo sural lo cual tuvo 2 necrosis parciales una a los 3 meses y otra a los 6 meses, es decir 13%. En el grupo de la técnica del colgajo sóleo no hubo necrosis. Con respecto a este punto no se evidencian estudios similares sólo encontramos la referencia Beck y cols (3) en el cual presentaron un estudio en que el 50% de las lesiones en tercio distal (14 pacientes) fueron cubiertas con colgajos microquirúrgicos. 7% (1 paciente tuvo trombosis. Con respecto al colgajo Sural la tasa de error fue del 20% (8 de los pacientes fueron reconstruidos por medio del colgajo soleo), todos los colgajos sóleo sobrevivieron.

Kawamura K. (4) utilizó 18 colgajos surales libres, la ventaja de este colgajo es que no sacrifica una arteria grande y deja poca morbilidad de la zona dadora. Rubela (18) presenta el colgajo sural a pedículo proximal y el colgajo sural a pedículo distal como la cirugía fácil de realizar con menos trastornos funcionales y una recuperación laboral más rápida. Huiman (19) et al el 100% de colgajos estuvo viable al momento de realizar la transposición. Las complicaciones encontradas fueron menores, siendo la más frecuente la necrosis parcial. Yimin Chai et al (9) presenta excelentes resultados en su experiencia con el colgajo sural neurofasciocutáneo distal para cobertura de tobillo, talón y pie 13 colgajos tuvieron una sobrevivencia del 100% y solo dos tuvieron necrosis parcial. Ayyappan et al (20) muestra su experiencia en el colgajo súper sural neurofasciocutáneo y demuestra en este estudio que se utilizan islas cutáneas mas grandes de lo habitual, teniendo hasta colgajos de 17x16 cm, para coberturas de lesiones muy grandes en área de talón o pie, y demostrando que a pesar del tamaño, persiste su alta viabilidad, por la irrigación septocutánea que posee, dando buenos resultados y poca morbilidad.

El Dr. Lizaraso (55), demostró que por medio del colgajo de voltereta, fue una mejor opción para defectos causados por osteomielitis, exposiciones de placas metálicas y pérdida de tejidos, con una tasa de éxito de más del 90%. Solo 4 paciente tuvieron que ser reintervenidos. Se demostró que comparando el colgajo de piernas cruzadas, este colgajo de Voltereta, fue más económico, más

segura y menos incómodo para el paciente, con mejores resultados y menos comorbilidad.

El Dr Fodor (6) presenta su experiencia en el uso del colgajo músculo neurocutáneo sural para el tratamiento de osteomielitis crónica de tibia distal, obteniendo un cierre exitoso en todas las lesiones, solo se observó una dehiscencia del colgajo en un solo caso, el cuál fue atribuido a un inadecuado debridamiento óseo.

El Dr Touam y col (7) este colgajo sural comparando con el colgajo supramaleolar lateral para la reconstrucción de miembro inferior, el colgajo sural ofrece mejores resultados y más accesibilidad, y más ventajas. El colgajo sural ofrece la posibilidad de una cobertura satisfactoria, con defectos extensos, fácil de ejecutar, poca limitación estética y funcional.

Baumeister S et al (8) los colgajos libres tienen una tasa de éxito del 95%, los colgajos libres presentan muchas desventajas, por eso en algunos pacientes se tuvo que realizar colgajos diferidos, con la finalidad de aumentar la irrigación y disminuir así las complicaciones. Se ha visto también que los rangos de complicaciones entre los pacientes con poca y alta comorbilidad, no tienen mucha diferencia.

Chai et al (9) en el estudio se reporta un total de 15 pacientes con defectos en tobillo y pie y provee buena textura tisular y poca morbilidad de área dadora.

De los 35 casos reportados por Costa y cols (10) solo 6 tuvieron necrosis parcial del colgajo, cinco necesitaron injerto de piel parcial para cubrir el área necrótica y uno cerro con un cierre terciario. Ningún paciente tuvo complicaciones neurológicas, como neuromas o hipersensibilidad posterior.

Follmar (11) se utilizó este colgajo sural en pérdida de tejido para cobertura de defectos de tercio inferior de la pierna, maléolos, talón y dorso de pie. El sacrificio del nervio sural, trae muy poca comorbilidad, como también lo menciona Shimpo Aoki (59). En nuestro estudio la alteración de la sensibilidad se presentó

hasta el 4 a 6 mes, pero un 50%, tuvieron pérdida casi total, el cual fue manejado con medicina física y rehabilitación y neurología.

Zekeriya Tosun (16) en su trabajo con pacientes Diabéticos, demostraron que el % de necrosis era menor en los No diabéticos. Los mismos resultados se vieron en el estudio del Dr. Levent Buluc (41) y fue una contraindicación relativa en el estudio de la Dra. Rubela Olivo (54). En nuestro estudio tuvimos 10 pacientes (15.9%), con úlceras causada por Diabetes no controlada, donde 2 pacientes presentaron necrosis total y 17 con necrosis parcial.

Ahmet Karacalar (17), presentó un estudio sobre reconstrucción de miembros inferiores con colgajo sural, donde dentro de las etiologías más frecuentes, fueron los accidentes traumáticos y los diabéticos, como se demostró en nuestro estudio, donde la mayoría se producían por accidente de tránsito.

Nuestras limitaciones fueron la poca accesibilidad para revisar las historias clínicas, los controles post operatorios de los pacientes.

No contamos con una base fotográfica de los pacientes en sus controles posteriores ni la estadística de nuestro servicio de Cirugía plástica.

CONCLUSIONES

Se concluye en nuestro estudio, tanto el colgajo sural como el de piernas cruzadas, fueron buenas opciones para la cobertura de lesiones mostradas en nuestro estudio. La técnica de colgajo sural obtuvo un mejor resultado estético pero dejó más déficit sensorial, al incluir en su pedículo, el nervio sural.

El colgajo de piernas cruzadas tuvo menos tiempo operatorio, con respecto al colgajo sural. El colgajo de piernas cruzadas, presentó un pobre resultado post operatorio, por el grosor del colgajo, lo cual exigió correcciones, como la cicatrización.

Se demuestra que hubo menos estancia hospitalaria, 38.5% en la técnica de colgajo sural, con respecto a la técnica de colgajo de piernas cruzadas que fue 12%, ya que esta última, el paciente debía permanecer de 2 a 3 semanas hospitalizado, para luego liberar el colgajo, encontrándose que estos resultados sean estadísticamente significativa

Las principales causas de las lesiones, fueron las traumáticas con 42.9%, siguiendo la causa vascular en un 20.6%.

La presencia de hematoma se presentaron en ambas técnicas, tanto para la técnica de colgajo sural (6%) y (7%) la técnica de piernas cruzada.

La necrosis total se presentó en la técnica del colgajo sural tan solo el 5.12% (2), no presentándose ningún caso de necrosis total, con la técnica de colgajo de piernas cruzadas.

RECOMENDACIONES

Incentivar, a los futuros cirujanos plásticos, a la realización de trabajos , donde incluyamos como alternativa, el colgajo de piernas cruzadas para la cobertura de cualquier área del miembro inferior, ya que no se precisa de equipos modernos, ni personal altamente capacitados, lo cual permite que en cualquier hospital de nuestro país, se puedan realizar este tipo de cirugía, con resultados óptimos y satisfactorios.

Poder comparar el colgajo sural, con otras alternativas para cobertura de miembro inferior, como el colgajo de voltereta, en donde no se sacrifique elementos importantes, como el nervio sural, y tengamos menos estancia hospitalaria y menos morbilidad de zona dadora.

Se recomienda poder seguir a los pacientes, hasta el año, no solo para ver la evolución y pronóstico, si no evaluar resultados de la técnica y ver otras posibles complicaciones no vistas en este estudio y poder corregirlas a tiempo.

REFERENCIAS BIBLIOGRÁFICAS

- 1) Keith E. Follmar, B.A., Alessio Bacarani, M.D., Steffen P. Baumeister, M.D., L. Scott Levin, M.D. and Detlev Erdmann, M.D.,Ph.D. The Distally Based Sural Flap Plast. Reconstr. Surg. 2007, 119: 138e,.
- 2) Fix J, Vasconez L. Reconstruction lower extremity. Clinicals Plastic Surgery 1991; 18(3):402-5.
- 3) Pérez de las Casas Arocha OT, Zaldívar Ponce IM, González López RC. Utilidad del colgajo fasciocutáneo sural nervosensorial, en la reparación de pérdidas parciales del tendón de Aquiles. Mapfre Med 1998; 9:173-8.
- 4) Howard Levinson, MD, Keith E. Follmar, BA, Alessio Bacarani, MD, Steffen P. Baumeister, MD, Detlev Erdmann, MD, PhD, and L. Scott Levin, MD, FACS. The Distally Based Sural Flap for Foot and Ankle Reconstruction Techniques in Foot and Ankle Surgery 2007, 6(2):118–122,.
- 5) Pontein S. The fasciocutaneous flap. Its use in soft tissue defects of the lower leg. Br J Plast Surg 1981;34:215-20.
- 6) R. B. Stark. The cross leg flap procedure. Plastic and reconstructive surgery. Noviembre 1951.
- 7) Santana López P, Chiong Castillo M, Ducongé Oliva D, Fernández Abréu A. Colgajo sural superficial. Una solución para los defectos de la pierna y el pie. Rev Cubana Ortop Traumatol 2000;14(1-2):77-81
- 8) Bertelli JA, Kaleli T. Retrograde-flow Nervocutaneous Island flaps in the forarm: anatomic basis and clinical results. Plast Reconstr Surg 1995;95:851-9.
- 9) Bishara S. Atiyeh, M.D., et al.. Distally Based Sural Fasciocutaneous Cross-Leg Flap: A New Application of an Old Procedure. Plastic and reconstructive surgery, 2003 vol 111 no 4.

- 10) Darryl Hodgkinson and George Iron. New application of Cross leg flap. Annals Plastic Surgery. Vol. 4. N. 5. 1980.
- 11) Ambroggio, M.D., E. Oberto M.D., Teish Alasia M.D. Twenty year's of experience using the cross leg flap thecnique. Annals of Plastic surgery. Vol 9, No 2, 1982.(23)
- 12) Fracalvieri M. M.D., Giovanni Verna M.D., Massimo Dolcet M.D. The distally based supercial sural flap: Our experience in reconstructing lower leg and foot. Ann Plast Surg 2000;45: 132–139
- 13) Abul Kalam, Khadka. Superficial sural artery island flap for management of exposed achilles' tendon - Surgical techniques and clinical results. Kathmandu University Medical Journal (2005), Vol. 3, No. 4, Issue 12, 401-410.
- 14) Charles D. Long, Mark S. Granick, Mark P. Solomon. The cross flap revisited. Annals Plastic Surgery. 1993;30:560-563.
- 15) Darryl J. Hodgkinson MD and George B. Irons Md. Newer application of the cross leg flap. Annals of plastic surgery. Vol 4. N 5. Mayo 1980.
- 16) Zekeriya Tosun, MD, Adem O' zkan, MD, Zeynep Karac,or, MD, and Nedim Savaci, MD. Delaying the Reverse Sural Flap Provides Predictable Results for Complicated Wounds in Diabetic Foot. Ann Plast Surg 2005; 55: 169–173.
- 17) John D. Desprez MD and Clifford L. Kiehn MD. Use of the cross flap procedure. Journal of occupational Medicine. Vol 5. N 3. March 1963.
- 18) Shaheen Akhtar*, A. Hameed. Versatility of the sural fasciocutaneous flap in the coverage of lower third leg and hind foot defects. Journal of Plastic, Reconstructive & Aesthetic Surgery (2006) 59, 839–845.
- 19) Hallock, G. G.. Colgajo sensible basado en perforantes de la arteria sural lateral Cir. Plas. Iberolatinoam. - Vol. 32 - N° 4 Octubre - Noviembre - Diciembre 2006 / Pag. 293-297.

- 20) Jhon E. Sherman MD, Carlos Urmacher MD, Joseph Lane MD and Ted Chaglassian. The use of cross leg flap in malignancy. *Plastic and reconstructive surgery*. 1981.
- 21) Terry R. Maffi, MD,* James Knoetgen III, MD,* Norman S. Turner, MD,† and Steven L. Moran, MD* . Enhanced Survival Using the Distally Based Sural Artery Interpolation Flap. *Ann Plast Surg* 2005;54: 302–305
- 22) Mohamed El-Shazly, MD, and Osama Yassin, MSc Increasing the Success Rate of the Reversed-Flow Fasciocutaneous Island Sural Flap A Clinical Experience in 26 Cases. *Ann Plast Surg* 2006;57: 653–657.
- 23) M. M. Al-Qattan, MBBS The Reverse Sural Artery Fasciomusculocutaneous Flap for Small Lower-Limb Defects: The Use of the Gastrocnemius Muscle Cuff as a Plug for Small Bony Defects Following Debridement of Infected/Necrotic Bone. *Ann Plast Surg* 2007;59: 307–310.
- 24) Richard B. Liderman MD. Cross leg flap in young child. *Annals of plastic surgery*. Vol10 N 5. 1983.
- 25) Shuang-quan Yao, MD, Feng-qi Zhang, MD, Jin-she Pan, MD, and Ying-ze Zhang, MD. Modified Distally Based Sural Nerve Flaps in Acute Traumatic Forefeet Reconstructions. *Ann Plast Surg* 2009;63: 77–80.
- 26) Aydin Go'zu', MD, Tu'rker O'zyigit, MD, and Zafer O'zsoy, MD. Use of Distally Pedicled Sural Fasciocutaneous Cross-Leg Flap in Severe Foot and Ankle Trauma A Safe Alternative to Microsurgery in Very Young Children. *Annals Plastic Surgery* 2005;55: 374–377.
- 27) Ugrenovic' Z. Sladjana, M.D., Jovanovic' D. Ivan, M.D., Vasovic' P. Ljiljana, M.D., Ph.D., Stefanovic' J. Natalija, M.D., Ph.D. Neurovascular Stalk of the Superficial Sural Flap: Human Fetus Anatomical Study. *Plast. Reconstr. Surg.* 2005,116: 546,
- 28) Marcelo Figueiredo Almeida, M.D., Paulo Roberto da Costa, M.D., and

Ricardo Yukio Okawa, M.D. Reverse-Flow Island Sural Flap Plast. Reconstr. 2002.Surg.109: 583,

- 29) Kazuhiko Yokoyama, MD, Shinichi Aoki, MD, Hiroshi Ohtsuka, MD, Terumasa Boku, MD, Nobuaki Fukushima, MD, and Moritoshi Itoman, MD. "Slipper-like Avulsion Injury" of the Foot: A Report of Two Rare Cases Salvaged by Conventional Cross-Leg Flaps. Journal of Trauma. 2005; 59:1239–1242.
- 30) T. Ayyappan, M.Ch., D.N.B., and Anil Chadha, M.Ch., D.N.B. Super Sural Neurofasciocutaneous Flaps in Acute Traumatic Heel Reconstructions. Plastic and Reconstructive. Surgery. 2002.109: 2307,
- 31) Detlev Erdmann, MD, PhD, Neil Gottlieb, MD, J. Stewart Humphrey, MD, Trung C. Le, MD, William Bruno, MD, et al. Sural Flap Delay Procedure A Preliminary Report. Ann Plast Surg 2005;54: 562–565.
- 32) Howard Levinson, MD, Keith E. Follmar, BA, Alessio Baccarani, MD, Steffen P. Baumeister, MD, et al. The Distally Based Sural Flap for Foot and Ankle Reconstruction. Techniques in Foot and Ankle Surgery 6(2):118–122, 2007
- 33) * Jayakrishnan Koladi, M.S., M.Ch., FRCS, *†Raj Kumar Gang, M.S., FRCS, FICS, F.A.C.S., *†Abdul Aziz Hamza, M.D., Ph.D. Versatility of the Distally Based Superficial Sural Flap for Reconstruction of Lower Leg and Foot in Children. Journal of Pediatric Orthopaedics 2003.23:194–198,
- 34) A.C. Masquelete M.D., M.C. Romana M.D., and G. Wolf M.D. Anatomic study and clinical experience in the leg. Plast. Reconstr. Surg. 1992.
- 35) Fodor L, Horesh Z, Lerner A. The Distally Based Sural Musculoneurocutaneous Flap for Treatment of Distal Tibial Osteomyelitis. Plast Reconstr Surg 2007; 119:2127.
- 36) Touam C, Rostoucher A, Bathia A, Oberlin C. Comparative Study of Two Series of Distally Based Fasciocutaneous Flaps for Coverage of the Lower

One-Fourth of the Leg, the Ankle, and the Foot. Plastic and Reconstructive Surgery. 2001.

- 37) Ahmed M. Afifi, MD, MSc, MRCS,*† Tarek A. Mahboub, MD,† Joseph E. Losee, MD, FACS,* Darren M. Smith, MD. The Reverse Sural Flap Modifications to Improve Efficacy in Foot and Ankle Reconstruction. *Ann Plast Surg* 2008;61: 430–436.
- 38) Baumeister S, Spierer R, Erdmann D, Sweis R, Levin S, Germann G. Artery Flaps in a Multimorbid Patient Group. *German Association of Plastic Surgeons*. 2001.
- 39) Bocchi, A., Merelli, S., Morellini, A., et al. Reverse fasciosubcutaneous flap versus distally pedicled sural island flap: Two elective methods for distal-third leg reconstruction. *Annals Plastic Surgery*. 2000.45: 284,
- 40) Levent Buluc, M.D., Bilgehan Tosun, M.D., Cenk Sen, M.D., Ahmet Yilmaz Sarlak, M.D. A Modified Technique for Transposition of the Reverse Sural Artery Flap. *Plast. Reconstr. Surg.* 2006.117: 2488,
- 41) Chai Y, Zeng B, Zhang F, Kang Q, Yang Q. Experience with Distally Based Sural Neurofasciocutaneous Flap Supplied by the Terminal Perforator of Peroneal Vessels for Ankle and Foot Reconstruction. *Annals of Plastic Surgery*. 2007; 59(5).
- 42) Leo Clodius MD and Jiri Smahel MD. The reverse dermal fat flap: alternative of cross leg. *Plastic and Reconstructive Surgery* 1973.
- 43) Richard B. Linderman. Cross leg flap in young children. *Annals Plastic Surgery* 1983.Vol 10 No 5,
- 44) Imanishi, N., Nakajima, H., Fukuzumi, S., and Aiso, S. Venous drainage of the distally based lesser saphenous-sural veno-neuroadipofascial pedicled fasciocutaneous flap: A radiographic perfusion study. *Plast. Reconstr. Surg.* 1999.103: 494,

- 45) Costa-Ferreira A, Reis J, Pinho C, Martins A, Amarante J. The Distally Based Island Superficial Sural Artery Flap: Clinical Experience with 36 Flaps. Annual Plastic Surgery. 2001; 46: 308-313.
- 46) Masquelet A, Gilbert A. Atlas Colorido de Retalhos na Reconstrucao dos membros. 1997. Río de Janeiro, Brasil. Editorial Revinter Ltda.
- 47) Mathes S. Nahai F. Reconstructive Surgery. Principples, Anatomy and Techniques 1997. United State of America. Editorial Elsevier.
- 48) Seng Feng Jeng, Ching Hua Hsief, Yur Ren Kuo, Tsan Shiun Lin, Fu Chan Wei. Distally Based Sural Island Flap. Plastic and Reconstructive. Surgery 2003; 111(2): 840-841.
- 49) Figueiredo M. Almeida, M.D., Paulo Roberto da Costa, M.D., and Ricardo Yukio Okawa, M.D. Reverse-Flow Island Sural Flap Plast. Reconstr. Surg. 2002. 109: 583-591.
- 50) Ahmet Karacalar, MD,* Oytun I'dil, MD,† Ahmet Demir, MD,* Ethem Gu'neren, MD,* Tekin S,ims,ek, MD,* and Mesut O' zcan, MD† Delay in Neurovenous Flaps :Experimental and Clinical Experience. Ann Plast Surg 2004;53: 481–487
- 51) Hollier L, Shama S, Babigumira E, Klebuc M. Versality of the Sural Fasciocutaneous Flap in the Coverage of Lower Extreinty Wounds. Plastic and Reconstructive Surgery 2002; 110 (7): 1673-1679.
- 52) Yang, D., and Morris, S. F. Reversed sural island flap supplied by the lower septocutaneous perforator of the peroneal artery. Annals Plastic Surgery 2002.. 49: 375,
- 53) Rubela Olivo Ulloa, Tesis: Colgajos neurofasciocutáneos derivados del sistema vascular sural para la reconstrucción de miembros inferiores. Hospital Nacional Daniel Alcides Carrión – Callao, entre Enero de 1998 y Diciembre del 2002. Universidad Nacional Mayor de San Marcos. 2003.


- 54) Cavadas, P. C., and Bonanad, E. Reverse-flow sural island flap in the varicose leg. *Plast. Reconstr. Surg.* 1996.98: 901,
- 55) Lizaraso Caparo, Frank y Borra Toledo, Nelly. Colgajo de voltereta. 20 años de experiencia. *Horizonte medico.* Vol. 1 N1, 1995.
- 56) Huaman Lazo, Victor, Bardales Llasteros, Alberto, Arce Chirinos, Dante. Reconstrucción de extremidades inferiores con colgajo sural diferido. 2001 a 2003. Hospital Nacional Cayetano Heredia
- 57) Ayyappan T, Chadha A, Gujarat A. Super Sural Neurofasciocutaneous Flaps in Acute Traumatic Heel Reconstructions. India.
- 58) Martijn P. J. Loonen, M.D., Moshe Kon, M.D., Ph.D., Arnold H. Schuurman, M.D., Ph.D., Ronald L. A. W. Bleys, M.D., Ph.D. Venous Bypass Drainage of the Small Saphenous Vein in the Neurovascular Pedicle of the Sural Flap: Anatomical Study and Clinical Implications. *Plast. Reconstr. Surg.* 2007.120: 1898,
- 59) Shimpo Aoki, MD, Kumiko Tanuma, PhD,† Itaru Iwakiri, MD, PhD, Hiroshi Mizuno, MD, PhD, Rei Ogawa, MD, PhD, et al. Clinical and Vascular Anatomical Study of Distally Based Sural Flap. *Annals Plastics Surgery* 2008;61: 73–78.
- 60) Jolly, G. P., and Zgonis, T. Soft tissue reconstruction of the foot with a reverse flow sural artery neurofasciocutaneous flap. *Ostomy Wound Manage.* 2004.50: 44,
- 61) Al-Qattan, Division of Plastic Surgery, King Saud University, Riyadh, Saudi Arabia. A Modified Technique for Harvesting the Reverse Sural Artery Flap From the Upper Part of the Leg: Inclusion of a Gastrocnemius Muscle “Cuff” Around the Sural Pedicle. *Ann Plast Surg* 2001;47:269–278.
- 62) B. Le Fourn, M.D., N. Caye, M.D., and M. Pannier, M.D. Distally Based Sural Fasciomuscular Flap: Anatomic Study and Application for Filling Leg or Foot


Defects. *Plast. Reconstr. Surg.* 2001.107: 67,

- 63) Dr. Paulo Castillo, Dr. Rodrigo Sagues, Dr. Claudio Urrea, Dr. Jorge Bardisa , Dr. Alex López. Colgajo sural en úlceras venosas crónicas de piernas. *Rev. Chilena de Cirugía.* Vol 56 - Nº 5, Octubre 2004; págs. 475-480.
- 64) Husamettin Top, MD, Erol Benlier, MD, A. Cemal Aygit, MD, and Medeni Kiyak, MD. Distally Based Sural Flap in Treatment of Chronic Venous Ulcers. *Ann Plast Surg* 2005;55: 160–165.
- 65) Ulrich Kneser, M.D., Alexander D. Bach, M.D., Elias Polykandriotis, M.D., Juergen Kopp, M.D., and Raymund E. Horch, M.D. Delayed Reverse Sural Flap for Staged Reconstruction of the Foot and Lower Leg. *Plast. Reconstr. Surg.* 2005. 116: 1910,
- 66) Li, Z., Liu, K., and Li, L. Lateral sural cutaneous artery island flap in the treatment of soft tissue defects at the knee. *British Journal Plastic Surgery.* 1990.43: 546,
- 67) Ogun, T. C., Arazi, M., Ozdemir, M., and Sarlak, A. One-stage treatment of open tibial fracture in a child using a distally based sural artery flap: A case report. *J. Orthop. Trauma* 2001.15:578.
- 68) Koladi, J., Gang, R. K., Hamza, A. A., et al. Versatility of the distally based superficial sural flap for reconstruction of lower leg and foot in children. *J. Pediatr. Orthop.* 2003.23: 194.
- 69) Go“zu“ , A., O“ zyg“it, T., and O“ zsoy, Z. Use of distally pedicled sural fasciocutaneous cross-leg flap in severe foot and ankle trauma. *Ann. Plast. Surg.* 2005.55: 374.
- 70) Quarmby, C. J., and Skoll, P. J. The distally based, cross-leg, sural artery island flap. *Plast. Reconstr. Surg.* 2001,108: 800.
- 71) M. M. Al-Qattan, MBBS. The Reverse Sural Artery Fasciomusculocutaneous Flap for Small Lower-Limb Defects: The Use of the Gastrocnemius Muscle

Cuff as a Plug for Small Bony Defects Following Debridement of Infected/Necrotic Bone. *Ann Plast Surg* 2007;59: 307–310.

- 72) Imanishi, N., Nakajima, H., Fukuzumi, S., and Aiso, S. Venous drainage of the distally based lesser saphenous-sural veno-neuroadipofascial pedicled fasciocutaneous flap: A radiographic perfusion study. *Plastic and Reconstructive Surgery*. 1999,103: 494.
- 73) Detlev Erdmann, MD, PhD, Neil Gottlieb, MD, J. Stewart Humphrey, MD, Trung C. Le, MD, William Bruno, MD, et al. Sural Flap Delay Procedure A Preliminary Report. *Ann Plast Surg* 2005;54: 562–565.
- 74) Rohmiller, M. T., and Callahan, B. S. The reverse sural neurocutaneous flap for hindfoot and ankle coverage: Experience and review of the literature. *Orthopedics* 2005, 28: 1449.





ANEXO 1. FICHA DE DATOS

1. FILIACIÓN																			
Nº Historia Clínica:		Edad:	Sexo:																
Día operatorio:		Duración de cirugía:																	
2. PROCEDIMIENTO	TÉCNICA PIERNAS CRUZADAS																		
	TÉCNICA SURAL																		
4. TÉCNICA QUIRÚRGICA	CARACTERÍSTICAS		TIEMPO Operatorio horas																
	RESULTADO																		
	Satisfactoria																		
		Necrosis																	
5. EVOLUCIÓN Y COMPLICACIONES POSTQUIRÚRGICAS																			
<table border="1" style="width: 100%; border-collapse: collapse;"> <thead> <tr> <th style="width: 50%;">COMPLICACIONES</th> <th style="width: 15%;">Presencia (si o no)</th> <th style="width: 15%;">Aparición</th> <th style="width: 20%;">Duración (días)</th> </tr> </thead> <tbody> <tr> <td>Hematomas</td> <td></td> <td></td> <td></td> </tr> <tr> <td>Necrosis parcial</td> <td></td> <td></td> <td></td> </tr> <tr> <td>Necrosis total</td> <td></td> <td></td> <td></td> </tr> </tbody> </table>				COMPLICACIONES	Presencia (si o no)	Aparición	Duración (días)	Hematomas				Necrosis parcial				Necrosis total			
COMPLICACIONES	Presencia (si o no)	Aparición	Duración (días)																
Hematomas																			
Necrosis parcial																			
Necrosis total																			
6. ESTANCIA HOSPITALARIA: días COSTO DE LA ESTANCIA HOSPITALARIA: Nuevos soles.																			

Matriz de Consistencia

Problemas	Objetivos	Variables	Instrumento
¿Hay solo una técnica para reconstrucción de miembros inferiores?	General : Conocer cuál de las dos técnicas, el colgajo sural o el colgajo piernas cruzadas	Edad	Historia clínica, libro de sala de operaciones
¿Cuál de las dos técnicas está relacionada a mayor porcentaje de complicaciones?	Específico 1. Precisar las complicaciones post quirúrgicas en cada una de las técnicas utilizadas, como necrosis parcial o total.	Sexo	
¿El tiempo de la cirugía es importante para la evolución y pronóstico y resultado final?	Específico 2.- Establecer la duración de cirugía con las técnicas del colgajo sural y el colgajo de piernas cruzadas en el tratamiento de la pérdida de sustancia en el tercio inferior de la pierna	Complicaciones	
¿Hay alguna diferencia económica entre estas dos técnicas?	Específico 3.- Determinar el costo de estancia hospitalaria con las técnicas del colgajo sural y el colgajo de piernas cruzadas en el tratamiento de la pérdida de sustancia, en el tercio inferior de la pierna.	Estancia hospitalaria	