

CAMBIOS HISTOLÓGICOS EN DIENTES PULPOTOMIZADOS TRATADOS CON FORMOCRESOL Y AGREGADO DE TRIÓXIDO MINERAL EN *CANIS FAMILIARIS*

HISTOLOGICAL CHANGES IN PULPOTOMIZED TEETH PRODUCED BY FORMOCRESOL AND MINERAL TRIOXIDE AGGREGATE IN *CANIS FAMILIARIS*

Ernesto Chia Delgado¹, Raúl Castro Yanahida²

RESUMEN

Objetivo. Evaluar las alteraciones histopatológicas que produce el formocresol comparado con el agregado de trióxido mineral en pulpotomías. **Material y método.** Investigación de tipo experimental, comparativa, prospectiva, longitudinal. Se utilizaron cuatro (04) *Canis familiaris*, raza mestiza de un año de edad. Los premolares de cada arcada fueron tratados siguiendo la técnica clásica de pulpotomía. Los muñones pulpaes fueron cubiertos con formocresol en la hemi arcada izquierda tanto superior como inferior y con pasta de agregado de Trióxido Mineral (MTA), en la hemi arcada derecha. La primera toma de muestra se realizó a las 48 horas, y la segunda se obtuvo a los 40 días. **Resultados.** Se evaluaron las alteraciones generadas en la pulpa, nivel de inflamación y grado de regeneración dentinaria; luego de analizar los datos mediante la prueba t de Student, se encontraron diferencias significativas entre las alteraciones producidas en dientes pulpotomizados de *Canis familiaris* al utilizar formocresol y MTA. **Conclusiones.** El MTA produjo mejores resultados en cuanto a las alteraciones generadas, nivel de inflamación y regeneración dentinaria. (Kiru 2011, 8: 68-73).

Palabras clave: Pulpotomía, *Canis familiaris* (Fuente: DeCS BIREME).

ABSTRACT

Objective. To evaluate histopathological changes produced by formocresol compared with mineral trioxide aggregate in pulpotomy. **Material and method.** Experimental, comparative, prospective, longitudinal study. Four (4) crossbred *Canis Familiaris*, one year old were used. The premolars of each arch were treated with the classical technique of pulpotomy. The pulp stumps were covered with formocresol on the left hemi arch top and bottom and with MTA paste on the right hemi arch. After 48 hours was taken the first sample; 40 days after, the second sample. **Results.** The changes generated in the pulp, inflammation levels and degrees of dentin regeneration were evaluated. After analyzing the data using student t test, significant differences were found in the use of formocresol or mineral trioxide aggregate in pulpotomized teeth of *Canis Familiaris*. **Conclusions.** MTA exhibited better results in the changes generated in the pulp, inflammation levels and degrees of dentin regeneration. (Kiru 2011, 8: 68-73).

Key words: Pulpotomy, dogs. (Source: MeSH NLM).

¹ Cirujano Dentista. Universidad Nacional Mayor de San Marcos. Lima, Perú

² Docente de Internado Estomatológico. Facultad de Odontología, USMP. Lima, Perú.

Correspondencia

Raúl Castro Yanahida
Av. Lima 3279 San Martín de Porres, Lima 31, Perú
Correo electrónico: recy61@hotmail.com

INTRODUCCIÓN

La pulpotomía en dientes deciduos es una técnica conservadora de terapia pulpar ampliamente utilizada en odontopediatría, de vital importancia porque evita la pérdida prematura de los dientes deciduos por alteraciones como caries dental o traumatismo dentario; sin embargo, a pesar de ser una técnica estudiada por muchos años, continúa causando controversias y discusiones, principalmente en términos de biocompatibilidad por los medicamentos empleados.

Respecto a los materiales recomendados para tratamiento de pulpotomía, ninguno cumple los requisitos como material ideal para procedimientos conservadores de vitalidad pulpar, generándose controversias respecto al empleo de un determinado medicamento.

Durante los últimos 60 años, el formocresol y su fórmula diluida a 1/5 ha sido el medicamento de elección en tratamientos de pulpotomía de dientes deciduos; sin embargo, diversos estudios demuestran un alto índice de reacciones adversas.

En virtud de estos reportes y publicaciones referente al formocresol se han propuesto opciones como hidróxido de calcio, sulfato férrico, glutaraldehído y el agregado de trióxido mineral (MTA), siendo esta última opción la que ha demostrado capacidad de mantener la vitalidad pulpar y promover la reparación cuando entra en contacto con la pulpa dental y tejidos peri radiculares.

El objetivo de este estudio fue evaluar las alteraciones histopatológicas que produce el formocresol comparado con el agregado de trióxido mineral en pulpotomías.

El objetivo de este estudio fue evaluar las alteraciones histopatológicas que produce el formocresol comparado con el agregado de trióxido mineral en pulpotomías.

MATERIAL Y MÉTODO

La investigación fue de tipo experimental, comparativa, prospectiva, longitudinal. La población estuvo constituida por 112 dientes de 4 perros, de los cuales se eligieron 48 premolares deciduos, divididos en dos grupos según el tiempo de control: al primer grupo se le evaluó luego de 48 horas post tratamiento y al segundo grupo, a los 40 días.

- Las primeras, segundas y terceras premolares temporales del lado derecho pertenecieron al grupo con agregado de trióxido mineral.
- Las primeras, segundas y terceras premolares temporales del lado izquierdo pertenecieron al grupo con formocresol.

Los perros fueron de la misma raza (mestiza), de aproximadamente 12 a 14 meses de edad. Se tuvo en consideración factores en cuanto a crianza y alimentación; con alimento comercial concentrado para perros (Ricocon®) de manera separada para evitar la sobrealimentación, vacunados y desparasitados. Se procedió a la colocación de campos y preparación de la mesa operatoria. Se continuó con la anestesia general mediante una combinación de Promazil® 0,5 – 1 ml/10kg (utilizándose 2ml), tranquilizante colocado en vía intramuscular y Halatal® 1ml/ 2,5kg (utilizándose 4ml) vía intravenosa.

En la preparación de la cavidad experimental se realizaron tallados convencionales de 4 mm de largo por 4 mm de ancho hasta remover el techo de la cámara pulpar, exponiendo la pulpa coronaria. Las cavidades se realizaron en las caras oclusales de la pieza dentaria. Para la preparación cavitaria se utilizó una pieza de mano (Kavo®) a 30.000 rpm. con una fresa esférica diamantada grano grueso (MDT®) y adecuada refrigeración. La extirpación de la pulpa coronaria fue realizada con una cureta afilada (Maillefer - Dentsply®). Se procedió al lavado de la cavidad con solución fisiológica y secado con bolitas de algodón.

Grupo A: Fijación de la pulpa radicular de la hemi arcada izquierda, tanto superior como inferior, con algodón ligeramente humedecido en formocresol, presionando ligeramente por 4 minutos. Al retirar el algodón se observó los muñones pulpares, de color pardo oscuro o negruzco, con hemorragia leve.

- Limpieza de la cámara pulpar con algodón estéril.
- Se obturó el fondo de la cavidad con una mezcla de óxido de zinc y eugenol, condensando suavemente sobre el piso de la cámara pulpar con torundas de algodón.
- Se cubrió el apósito con cemento de ionómero de vidrio (Vitrem®[®], 3M Espe).

Grupos B: Se aplicó agregado de trióxido mineral en la hemi arcada derecha tanto superior como inferior a través de una cureta, para luego compactar el agregado de trióxido mineral con el compactador vertical # 4 (Maillefer).

- Se cubrió el apósito con cemento de ionómero de vidrio (Vitrem®[®], 3M Espe).

Luego de 48 horas de realizada la técnica operatoria en el grupo A y 40 días en el grupo B, los especímenes fueron sacrificados, tomando las muestras que fueron fijadas en formol neutro al 10% en frascos de plástico oscuro debidamente rotulados, y fueron llevadas al laboratorio de patología de la Clínica Médica de la Universidad Cayetano Heredia.

Las observaciones histológicas estuvieron basadas en la descripción de cada lámina.

RESULTADOS

Al comparar las alteraciones histopatológicas en dientes pulpotomizados al utilizar formocresol y MTA en *Canis familiaris*, luego de 48 horas se evidenció una mayor cantidad de cambios al utilizar formocresol llegando a producir necrosis pulpar en algunas de las muestras mientras que el MTA se mantiene en un grado inflamatorio de leve a moderado.

Los alteraciones histopatológicas a los 40 días mostraron que la mayoría de piezas dentarias pulpotomizadas que utilizaron formocresol presentaron inflamación severa y necrosis pulpar, caso opuesto al MTA, con el cual la mayoría de los tejidos pulpares de las piezas dentarias presentaron inflamación leve y moderada.

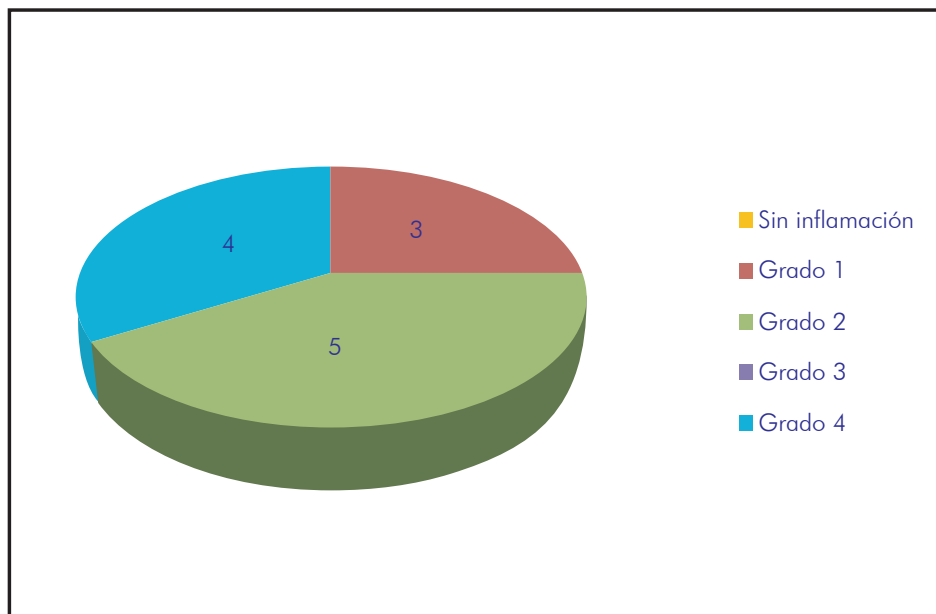


Figura 1. Cambios histológicos en dientes pulpotomizados al utilizar formocresol en *Canis familiaris* a las 48 horas.

En relación con la formación del puente dentinario al cabo de 40 días en los cortes titulares, se apreciaron diferencias estadísticamente significativas al emplear el MTA con respecto al formocresol.

Se observa que ningún tratamiento estuvo exento de inflamación. Tres muestras presentaron el grado 1; cinco presentaron el grado 2; ninguno presentó el grado 3 y finalmente cuatro presentaron el grado 4.

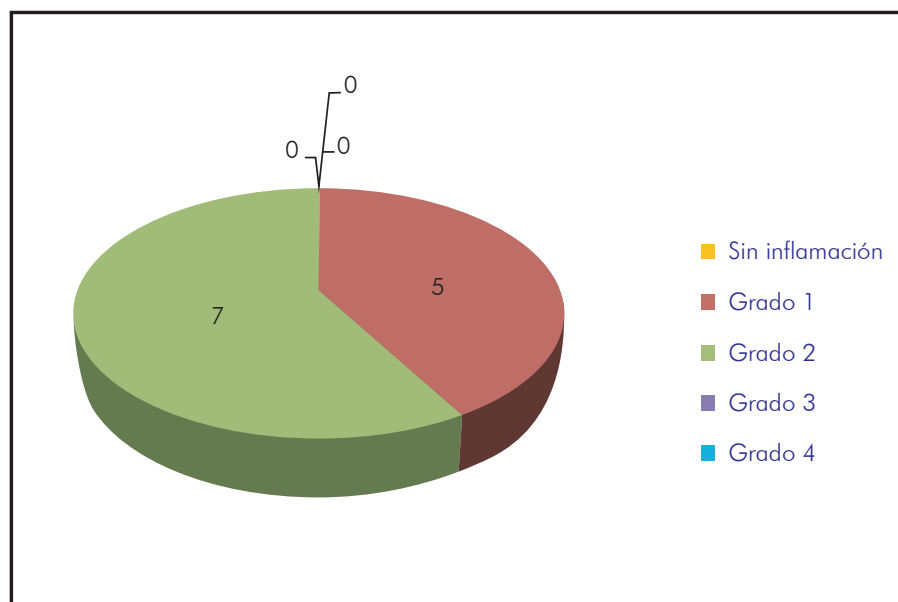


Figura 2. Cambios histológicos en dientes pulpotomizados al utilizar MTA en *canis familiaris* a las 48 horas.

Se observa que de la muestra estudiada, cinco presentaron grado de inflamación 2 y siete grado de inflamación 3.

Se establece que no existe diferencia significativa entre los cambios histológicos producidos por ambos materiales a las 48 horas.

Tabla 1. Cambios histológicos en dientes pulpotomizados al utilizar formocresol en Canis familiaris a las 40 días.

| | | Cambios histológicos producidos con el formocresol y el MTA a las 48 horas | | | | |
|-------------------|-------------|--|---------|---------|----------|--------|
| | | a las 48 horas | | | | |
| Material empleado | Formocresol | Recuento % del total | grado 1 | grado 2 | necrosis | Total |
| | | | | 3 | 5 | 4 |
| | | | 12,5% | 20,8% | 16,7% | 50,0% |
| | MTA | Recuento % del total | 5 | 7 | 0 | 12 |
| | | | 20,8% | 29,2% | 0% | 50,0% |
| Total | | Recuento % del total | 8 | 12 | 4 | 24 |
| | | | 33,3% | 50,0% | 16,7% | 100,0% |

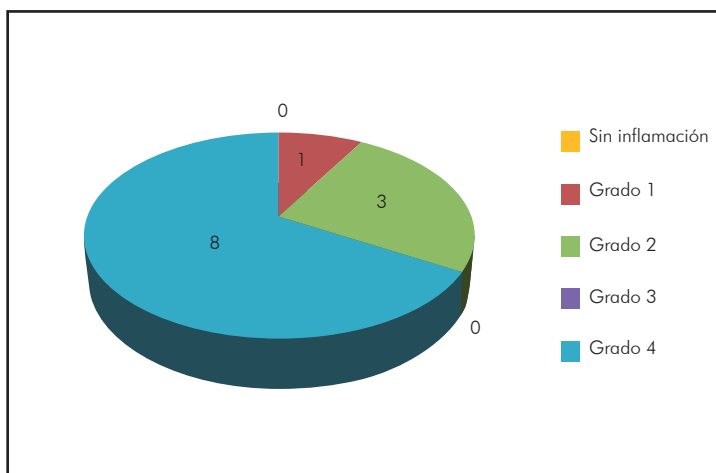


Figura 3. Cambios histológicos en dientes pulpotomizados al utilizar formocresol en *Canis familiaris* a los 40 días.

Se observa que de la muestra estudiada a los 40 días, uno presentó grado de inflamación 1,

tres grado de inflamación 2, y ocho grado de inflamación 4.

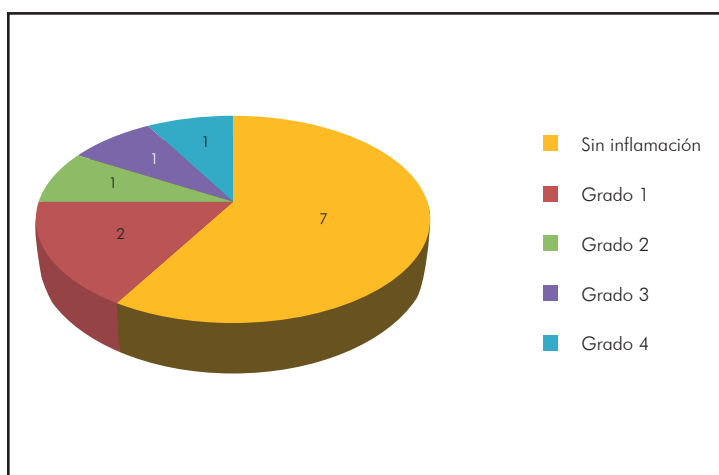


Figura 4. Cambios histológicos en dientes pulpotomizados al utilizar MTA en *Canis familiaris* a los 40 días.

Se observa que a los 40 días, siete muestras no presentaron inflamación; dos presentaron grado

1; uno presentó grado 2; uno, grado 3, y uno, grado 4.

Tabla 2. Cambios histológicos producidos con el formocresol y el MTA a los 40 días.

| | | Cambios histológicos producidos con el formocresol y el MTA a los 40 días | | | | | | Total |
|-------------------|-------------|---|------------|------------|------------|-----------|------------|--------------|
| | | sin inflamación | grado 1 | grado 2 | grado 3 | necrosis | | |
| Material empleado | Formocresol | Recuento % del total | 0 0% | 1 4,2% | 3 12,5% | 0 0% | 8 33,3% | 12 50,0% |
| | MTA | Recuento % del total | 7 29,2% | 2 8,3% | 1 4,2% | 1 4,2% | 1 4,2% | 12 50,0% |
| Total | | Recuento % del total | 7 29,2% | 3 12,5% | 4 16,7% | 1 4,2% | 9 37,5% | 24 100,0% |

Chi cuadrado= 14,778. Grado de libertad = 4 p = 0,005 (p < 0,05). Significativo.

Se concluye que ambas variables son dependientes, es decir que los cambios histológicos dependen del material empleado. En este caso los cambios histológicos producidos por el MTA tienen diferencia estadísticamente significativa con respecto a los producidos por el formocresol.

DISCUSIÓN

En la presente investigación *in vivo* en *Canis familiaris* se utilizaron dos materiales para el tratamiento de biopulpotomía con el fin de comparar los cambios histológicos inherentes generados al ser aplicados.

El formocresol, medicamento ampliamente discutido, tiene un aparente éxito al tratamiento clínico tanto en niños como adultos, no siendo así a nivel histológico, ya que se observó gran cantidad de alteración celular e incluso necrosis de la pulpa dental, no compatible con la finalidad del tratamiento pulpar. Una alternativa la constituye el agregado de trióxido mineral (MTA), que muestra cualidades a nivel de biocompatibilidad y regeneración pulpar, cumpliendo con las condiciones de un material ideal.

Neamatollahi et al. (2006) en su estudio comparativo de pulpotomías en dientes primarios en el cual empleó formocresol, sulfato férrico y agregado de trióxido mineral al cabo de doce meses concluye que el agregado de trióxido mineral (MTA) no es recomendado como medicamento para pulpotomías en dientes primarios, siendo para él de mejor aceptación el sulfato férrico que el formocresol. Objetamos este estudio porque sí existen cambios de índole histológico al ser comparados el formocresol y el MTA, siendo el MTA el material excluido para este tipo de tratamiento.

Soria Hernández et al. (2005) evaluó con la prueba de Ames en ratones, la actividad mutagénica del formocresol, cresol, formaldehído y glutaraldehído; concluyendo que el formocresol induce a una clara mutagenicidad mientras que el formaldehído y el glutaraldehído dieron respuesta mutagénica y genotóxica, y el cresol dio resultado negativo a esta prueba. Coincidimos en la gran alteración celular observada a nivel histológico causada por el formocresol tanto en periodos de 48 horas como en 40 días de tratamiento.

Si bien Biondi et al. (2008) hace una evaluación clínica radiográfica con el fin de evaluar y comparar el formocresol y el MTA en 30 molares primarias a 180

y 300 días, estas mostraron un comportamiento clínico y radiográfico semejante, en recomendación podemos decir que los verdaderos cambios se generan a nivel histológico descritos en la presente investigación.

Concluimos que el MTA produjo mejores resultados en cuanto a las alteraciones generadas, nivel de inflamación y regeneración dentinaria.

FUENTE DE FINANCIAMIENTO

Autofinanciado

CONFLICTO DE INTERÉS

Los autores declaran no tener conflicto de interés en la publicación de este artículo.

REFERENCIAS BIBLIOGRÁFICAS

1. Neamatollahi H, Tajik A. Comparison of Clinical and Radiographic Success rates of Pulpotomy in primary molars using Formocresol, Ferric Sulfate and Mineral Trioxide Aggregate (MTA). *Journal of Dentistry (Irán)*.2006;3(1):6-14.
2. Soria-Hernández A, Pérez-López I, Molina-Frechero N, Gutiérrez Castellón P, Teja-Ángeles E. Comparación mutagénica y genotóxica de formocresol, cresol, formaldehído y glutaraldehído. *Acta Pediatr. Mex.* 2005;26(4):190-5.
3. Biondi AM, Cortese SG, Ortolani A, Benchuya C, Tedesco M. Pulpotomías en molares primarios: evaluación clínico radiográfica de formocresol o trióxido mineral agregado. *Rev. Fac. Odontol. (B.Aires)*. 2008;23(54/55):13-7.

Recibido para su publicación: 19/05/11

Aceptado para su publicación: 28/08/11