

## TRANSPLANTE DENTARIO AUTÓGENO

### AUTOGENOUS TOOTH TRANSPLANTATION

José Robello Malatto<sup>1</sup>, Walter Flores Cueto<sup>2</sup>, Andreé Cáceres La Torre<sup>3</sup>

Robello J, Flores W, Cáceres A. Transplante dentario autógeno. *Kiru* 2007; 4(1):24-28.

#### RESUMEN

Se presenta el caso de un transplante autógeno de una pieza madura realizado en el Centro Quirúrgico de la Clínica Especializada en Odontología de la Universidad de San Martín de Porres. Este reporte de caso demuestra que el resultado del tratamiento está estrechamente relacionado con la adecuada selección del caso, en el cual se debe tomar en cuenta la disponibilidad de una pieza donadora en buen estado y que su remoción no comprometa su integridad, además de evaluar que la anatomía de la pieza donadora sea compatible con el sitio receptor. Además, el caso demuestra que el transplante autógeno de piezas dentarias maduras es una alternativa de tratamiento que debe ser considerada debido a los resultados positivos obtenidos cuando el caso es el indicado.

**Palabras clave:** Autotransplante dentario, transplante dentario autógeno

#### ABSTRACT

Presents the case of a transplant autogenous of a mature piece done in the Surgical Center of the Specialized Clinic in Dentistry at the University of San Martín de Porres. This case report demonstrates that the outcome of treatment is closely related to the proper selection of the case, which must take into account the availability of a donor piece in good condition and that its removal will not compromise its integrity, in addition to assess if the anatomy of the donor piece is compatible to recipient site. In addition, the case shows that the autogenous tooth transplantation is a mature alternative treatment that has to be considered because of the positive results obtained when the case is the indicated.

**Key Words:** Autotransplantation of teeth, autogenous tooth transplantation

<sup>1</sup>Docente en Odontología. Facultad de Odontología USMP.

<sup>2</sup>Doctor en Educación. Docente de la Facultad de Odontología USMP.

<sup>3</sup>Cirujano Dentista. Docente de la Facultad de Odontología USMP

#### Correspondencia:

José Robello Malatto

Correo electrónico: [jrobello@usmp.edu.pe](mailto:jrobello@usmp.edu.pe)

## INTRODUCCIÓN

Desde que Widman<sup>1</sup> describió el primer transplante autógeno en 1915 hasta la actualidad, diversos autores han reportado esta técnica resultados cada vez más favorables<sup>2,3,4</sup>, además de aquellas condiciones que repercuten en el resultado de este tipo de tratamientos<sup>5,6</sup>.

Estas condiciones están basadas en principios biológicos que deben ser respetados para llegar a alcanzar el éxito con esta técnica. Estos principios consideran que la conservación del ligamento periodontal es un factor crítico para el éxito, por lo que la extracción del diente donador debe ser realizada con el mínimo daño mecánico posible; asimismo, la pieza debe ser preservada en condiciones óptimas durante el procedimiento. Otro principio consiste en la

regeneración pulpar gracias a la revascularización obtenida a través del transplante de piezas inmaduras, en las cuales la formación de la raíz no ha sido completada. Esta última condición además induce al desarrollo radicular de la pieza transplantada y favorece a la inducción ósea alrededor de la misma<sup>7,8,9</sup>. Por el contrario, cuando se realiza el transplante de una pieza madura la regeneración pulpar no se va a producir, reduciendo los índices de éxito y haciendo necesario el tratamiento endodóncico en la mayoría de los casos<sup>10</sup>.

El propósito del artículo es presentar el caso de un transplante autógeno de una pieza madura realizado en el Centro Quirúrgico de la Clínica Especializada en Odontología de la Universidad de San Martín de Porres.

## REPORTE DE CASO

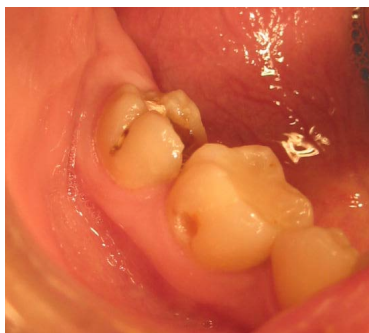Paciente de sexo femenino de 32 años de edad y sistémicamente sano acude a la Clínica Especializada en Odontología de la Universidad de San Martín de Porres con una destrucción coronaria amplia por caries a nivel de la pieza 4.7 (Fig. 1). Al examen radiográfico se observa que la lesión cariosa ha comprometido cámara pulpar y que su extensión se encuentra próxima a la cresta ósea. La radiografía también nos muestra la presencia de la pieza 4.8 retenida en buenas condiciones (Fig. 2). Ante el rechazo al tratamiento endodóncico y restaurador por parte de la paciente, y siendo otra alternativa la exodoncia, se planteó a la paciente el trasplante dentario autógeno utilizando la pieza 4.8 como diente donador.

Habiendo aceptado la paciente el trasplante dentario autógeno, se procedió a planificar el abordaje quirúrgico, el cual consistió en evaluar la anatomía de la pieza donadora y si esta es compatible con el sitio receptor en dimensiones según el espacio mesiodistal, vestibulo-lingual y oclusal. Además, se evaluó el daño potencial al que pueda estar sometida la pieza donadora durante su remoción. Seguidamente, se confeccionó una férula de acrílico con la finalidad de utilizarla para fijar el diente transplantado y se indicó antibiótico-terapia 3 días antes del tranplante (Fig. 3).

### Técnica quirúrgica:

En primer lugar se indicó antibiótico-terapia pocas horas antes del trasplante, para alcanzar un nivel antibacteriano eficaz.

La intervención comienza por la extracción de la pieza deteriorada, debiendo ser realizada con mucho cuidado para no comprometer la tabla ósea vestibular; para esto muchas veces es necesario seccionar la pieza (Fig. 4-5). Seguidamente se prepara el sitio receptor, retirando el hueso interradicular hasta la base de la cavidad alveolar, se elimina el tejido inflamatorio crónico y se irriga con solución fisiológica para retirar todos los fragmentos óseos o dentarios (Fig. 6).



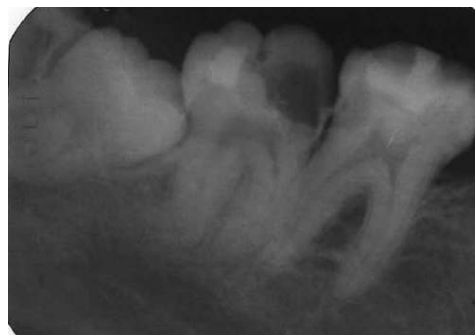**Figura 1:** pieza 4.7 con caries y destrucción coronaria amplia

Posteriormente se realiza una incisión en la zona retromolar con el objetivo de exponer la pieza donadora para ser removida con el menor trauma posible, evitando una elevación forzada para no lesionar el ligamento periodontal (Fig. 7-8). Luego la pieza donadora es colocada cuidadosamente dentro del alveolo receptor ligeramente por debajo del plano oclusal, cuidando de no ejercer presión sobre los ápices (Fig. 9-10-11). Una vez transplantada la pieza, se colocan puntos de sutura interproximal para fijar la pieza dentro del alveolo, además de realizar el cierre del lecho óseo de la pieza donadora. Se debe conseguir un cierre óptimo con el fin de asegurar una adherencia del colgajo que permita la reinserción de las fibras gingivales, además de servir como barrera para la invasión bacteriana (Fig.12). Finalmente, se colocó una férula hecha a base de acrílico la cual se fijó con alambres para ligaduras con el objetivo de inmovilizar la pieza transplantada, debiendo permanecer durante un periodo de 10 días<sup>7,8</sup> (Fig. 13-14).

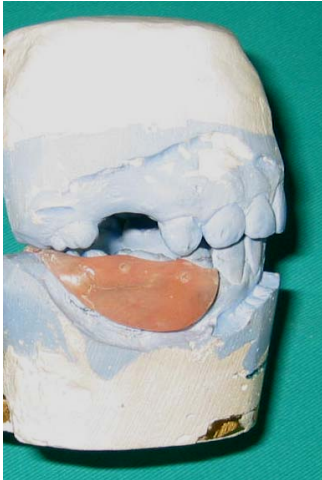### Indicaciones y medicación post operatoria:

- Amoxicilina 500 mg VO cada 6 horas por 7 días.
- Dexametasona 4 mg IM cada 12 horas por 2 días.
- Ketarolaco 60 mg IM cada 12 horas por 2 días.
  
- Colutorios con diguclonato de clorhexidina al 0,12% por 7 días.
  
- Dieta blanda durante 6 semanas.
- Reposo absoluto por 48 horas y relativo por 7 días.
- Evitar deportes de contacto durante 6 semanas.
- Control de la oclusión.

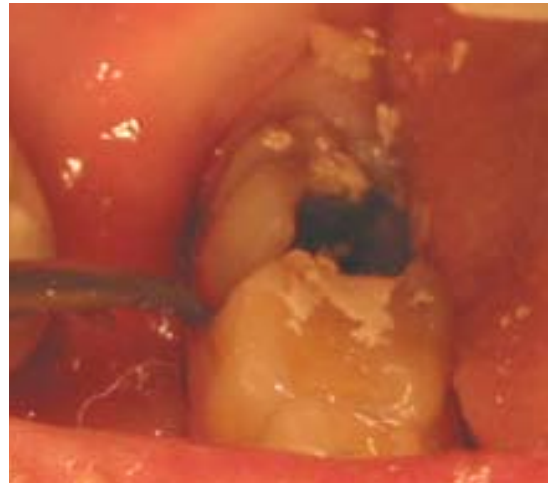
Se realizaron los controles respectivos a los 2 días, una vez por semana durante 4 semanas, a las 8 semanas y a los 6 meses, evaluándose la movilidad, respuesta pulpar, profundidad de bolsa, inflamación gingival y periapical En los controles se observó una evolución favorable del trasplante (Fig. 15-16).



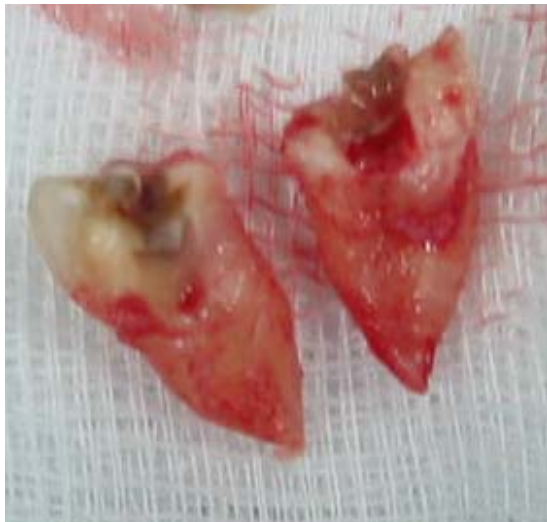**Figura 2:** pieza 4.7 con caries con compromiso pulpar, y pieza 4.8 retenida en posición mesioangular



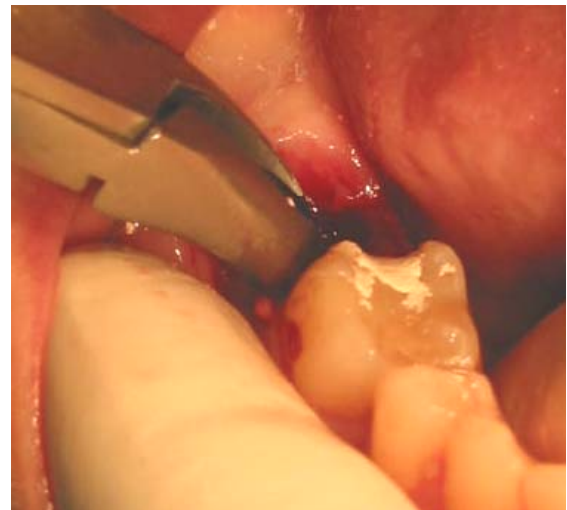**Figura 3:** férula de acrílico



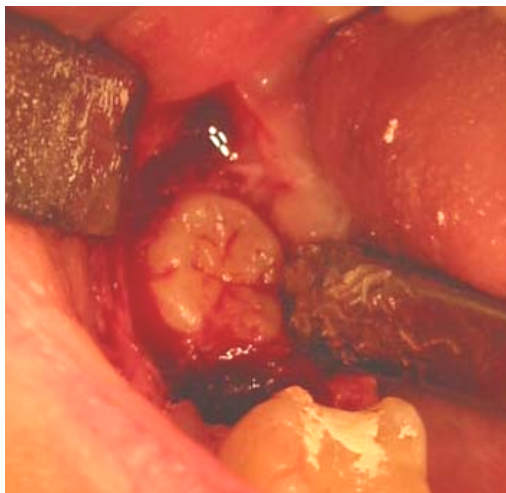**Figura 4:** exodoncia de la pieza 4.7



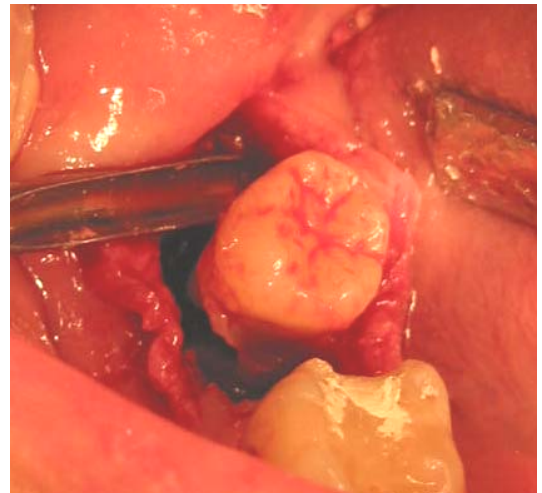
**Figura 5:** pieza 4.7 seccionada



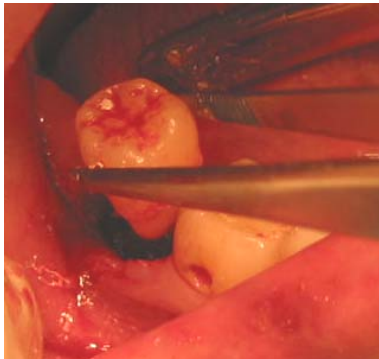
**Figura 6:** preparación del sitio receptor



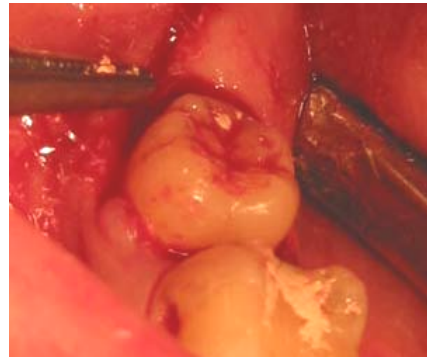
**Figura 7:** exposición quirúrgica de pieza 4.8



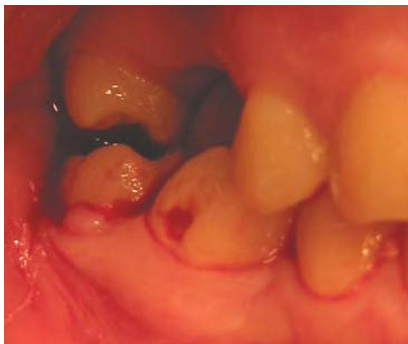**Figura 8:** elevación de pieza 4.8



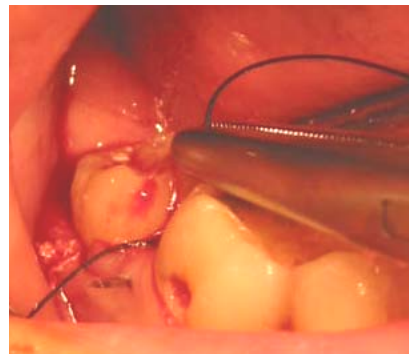**Figura 9:** transplante de la pieza 4.8



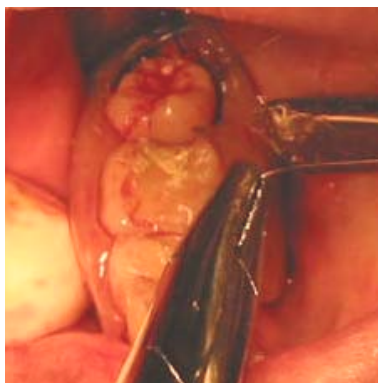**Figura 10:** pieza 4.8 transplantada



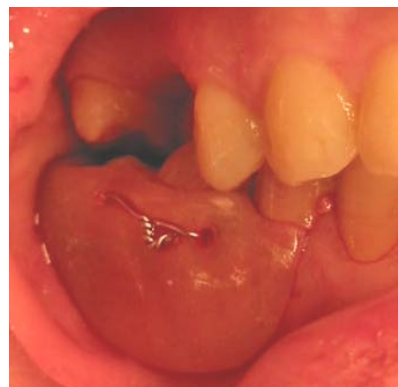
**Figura 11:** pieza transplantada en infraoclusión



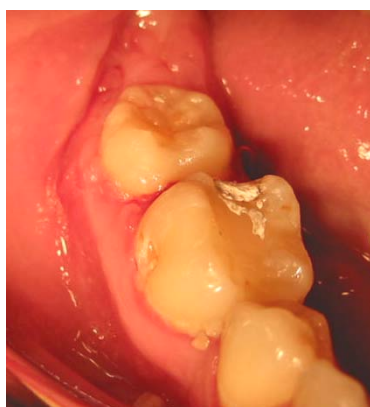**Figura 12:** fijación con puntos de sutura



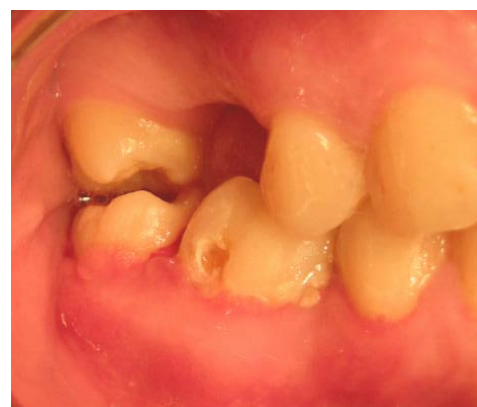**Figura 13:** Colocación de férula de acrílico con alambres



**Figura 14:** Férula de fijación estable



**Figura 15:** Control a las 4 semanas



**Figura 16:** Control a los 6 meses

## CONCLUSIÓN

Como fue mencionado anteriormente, el pronóstico de una pieza transplantada es más favorable cuando la pieza donadora es inmadura y por lo tanto, se espera una respuesta pulpar positiva para el tratamiento. Sin embargo, el trasplante autógeno de dientes maduros también debe ser considerado como una alternativa de tratamiento, ya que se ha demostrado que con esta técnica se pueden obtener índices de éxito aceptables.

Este reporte de caso demuestra y confirma lo mencionado; pero hay que tener presente que el resultado del tratamiento está estrechamente relacionado con la adecuada selección del caso, en la cual se debe tomar en cuenta la disponibilidad de una pieza donadora en buen estado y que su remoción no comprometa su integridad, además de evaluar que la anatomía de la pieza donadora sea compatible con el sitio receptor. También debe ser aclarado que al plantear este tratamiento, el resultado esperado sea considerado como beneficioso para el paciente y no exitoso; es decir que debe ser indicado cuando el paciente tenga poco o nada que perder con el procedimiento y que más bien tenga un diente funcional que ganar frente a la imposibilidad de realizar otro tipo de tratamiento.

El trasplante autógeno de piezas inmaduras es una alternativa de tratamiento que debe ser considerada, debido a los resultados positivos que han sido reportados cuando el caso es adecuadamente seleccionado.

## REFERENCIAS BIBLIOGRÁFICAS

1. Widman L. Om transplantation af retinerade hornständer svensk tandlakare. Tidsskr 1915; 8:131.
2. Neves G. Relação entre cirurgia e ortodontia. Portugal Implantología 2002; 1: 24-26
3. Consolaro A, Pinheiro T, Gagno J, Roldi A. Transplantes dentários autógenos: uma solução para casos ortodônticos e uma casuística brasileira. R Dental Press Ortodon Ortop Facial 2008; 13(2): 23-28.
4. Schwartz O, Andreasen JO. Allo - and autotransplantation of mature teeth in monkeys: a sequential time-related histoquantitative study of periodontal and pulpal healing. Dent Traumatol 2002; 18: 246-261.
5. Schwartz O, Andreasen FM, Andreasen JO. Effects of temperature, storage time and media on periodontal and pulpal healing after replantation of incisors in monkeys. Dent Traumatol 2002; 18: 190-195.
6. Bauss O, Schilke R, Fenske C, Engelke W, Kiliaridis S. Autotransplantation of immature third molars: influence of different splinting methods and fixation periods. Dent Traumatol 2002; 18: 322-328.
7. Laskin D. Cirugía bucal y máxilofacial. Buenos Aires: Editorial Médica Panamericana; 1987: 132-139.
8. Tsukiboshi M. Autotransplantation of teeth: requirements for predictable success. Dent Traumatol 2002; 18: 157-180
9. Díaz J, Almeida A, Benavente A. Tooth transplantation after dental injury sequelae in children. Dent Traumatol 2008; 24: 320-327.
10. Teixeira CS, Pasternak JB, Vansan LP, Sousa-Neto MD. Autogenous transplantation of teeth with complete root formation: two case reports. International Endodontic Journal 2006; 39: 977-985.

Presentado:

28/11/08

Aceptado para su publicación:

17/03/09.