

DISTRACCIÓN OSTEOGÉNICA MANDIBULAR

UNILATERAL

ESTUDIO EXPERIMENTAL EN CARNEROS

CD. CICELY INFANTE PRIETO*, CD. SUSANA SALAZAR MAROCHO*, CD. ALEX VIDAL MOSQUERA*, CD. RUBÉN ALCÁZAR SECADA**.

RESUMEN

El presente trabajo de investigación tuvo como objetivo determinar la eficacia de la técnica de distracción mandibular, para lo cual se emplearon 6 carneros (3 del grupo control, 3 del grupo experimental).

Al grupo experimental se le realizó el procedimiento de Distracción Osteogénica Mandibular Unilateral, realizando una corticotomía vertical a nivel de la mitad del cuerpo mandibular, fijándose los dos segmentos óseos con un Distractor (HYRAX 12), el cual se activó inmediatamente después de ser instalado. Los resultados obtenidos demuestran que la técnica de Distracción Osteogénica Mandibular es efectiva en carneros, evidenciándose la neoformación ósea en la zona de la distracción mediante el aumento en longitud del cuerpo mandibular en 9 mm (Fig. 3).

PALABRAS CLAVE: Distracción Osteogénica, corticotomía.

SUMMARY

The objective of the investigation was to determine the effectiveness of the Mandibular Distraction for which 6 sheeps were used (3 for the experimental group, 3 for the group control).

To the experimental group the procedure of Unilateral Osteogenic Distraction was made, making a vertical corticotomy at the level of half of the mandibular body, and fixing the 2 bony fragments with a Distractor (HYRAX 12), which was activated immediately after being installed.

The obtained results showed that the technique of Osteogenic Mandibular Distraction is effective in sheeps, demonstrating itself the bony neoformation in the zone of the distraction by means of the increase in length of the mandibular body in 9 mm. (Fig. 3).

KEY WORDS: Osteogenic Distraction, corticotomy.

INTRODUCCIÓN

La distracción ósea es una técnica de reciente aplicación en el ámbito craneofacial, siendo su principal ventaja que la cirugía a la que se somete el paciente es menor y que se evita la extracción de injertos óseos de otras zonas del cuerpo. Asimismo, simultáneamente al hueso, se alargan los tejidos blandos.

La distracción ósea es un procedimiento descrito originalmente para el alargamiento de huesos largos, pero adaptado recientemente para la mandíbula y los demás huesos faciales, lo cual permite el manejo de diferentes técnicas patológicas craneofaciales. Debido a los avances, la técnica ha aumentado.

(*): Egresados de la Facultad de Odontología.

(**): Profesor de la Facultad de Odontología.

MATERIALES Y MÉTODOS

Población y Muestra:

El experimento se llevó a cabo en carneros de raza común. La muestra estuvo constituido por 6 carneros machos con peso promedio de 20 kilos.

Metodología:

1. Preparación el semoviente:

- a. Se anestesió al carnero macho de aproximadamente de 18 meses con Ketamina, con dosis de 8ml/kg de peso y Diazepam (1 amp.) por vía intramuscular.
- b. Preparación del campo operatorio: afeitado de la zona mandibular y submandibular izquierda, incluyendo el ángulo mandibular.
- c. Anestesia troncular por vía extraoral a nivel del ángulo submandibular.

- d. Preparación de la mesa e instrumental quirúrgico.
- e. Asepsia del campo por operar.
- f. Aislamiento del campo operatorio.

2. Operación

- Incisión horizontal a nivel de la mitad del cuerpo mandibular de aproximadamente 5 cm y dos incisiones verticales en los límites de la incisión horizontal de aproximadamente 2 cm. usando hoja de bisturí Nº15.
- Decolaje hasta llegar al plano óseo.
- Lavado de la zona con suero fisiológico.
- Se procede a la corticotomía vertical a nivel del espacio interproximal entre la primera y segunda molar inferior, usando una fresa redonda multilaminada de alta velocidad.
- Fractura de las corticales óseas interna y externa utilizando una gubia, sin lesionar el paquete vasculonervioso.
- Irrigación con suero fisiológico y hemostasia compresiva.
- Ubicación y preparación del tejido óseo para la colocación del aparato distractor HYRAX 12.
- Fijación de los 2 fragmentos óseos mediante el aparato distractor y 4 tornillos de acero inoxidable convencionales.

3. Afrontamiento y sutura:

- Afrontamiento y sutura de los tejidos blandos con hilo negro trenzado 000 y aguja de punta redonda por debajo del aparato distractor, dejándolo extraoralmente para que se pueda realizar la activación (Fig. 1).



4. Postoperatorio:

- Aplicación de analgésico: Acabel de 8mg en ampollas c/12h intramuscular por 3 días.
- Aplicación de antibiótico: Penicilina clomizol 1'000,000 UI intramuscular.

5. Mantenimiento:

- Mantenimiento del carnero en un bioterio en condiciones adecuadas.

Se procedió a la activación del aparato distractor diariamente con cuatro cuartos de vuelta a partir del mismo día de la instalación.

Al cabo de 9 días, 1mes, 2 meses, 3 meses se tomaron radiografías usando el equipo de RVG, para su estudio y análisis.

Después de 3 meses se sacrificó a los carneros para posteriormente en la zona de estudio observar clínicamente y radiográficamente el hueso neoformado.

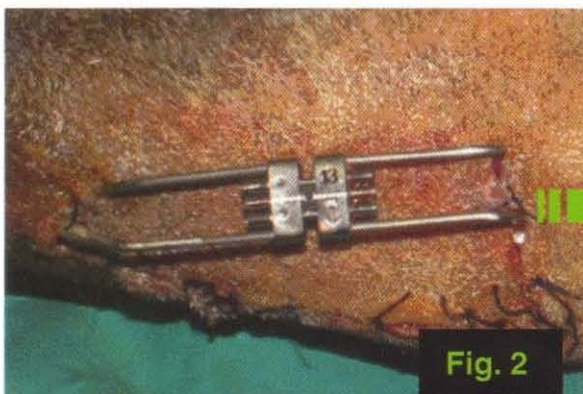



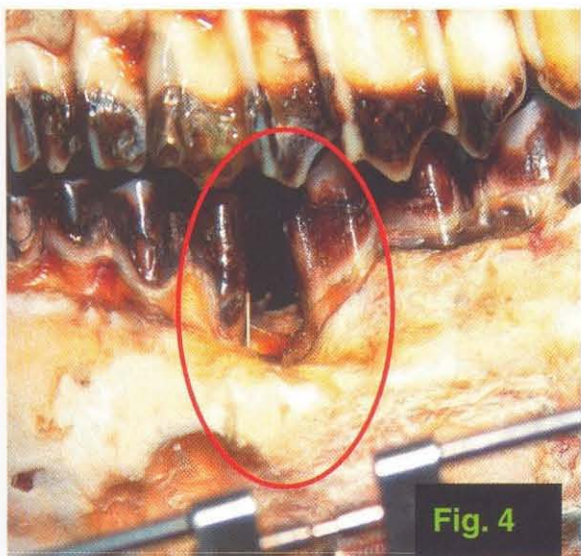
Fig. 2
Primer día de activación del distractor inmediatamente después de ser instalado.

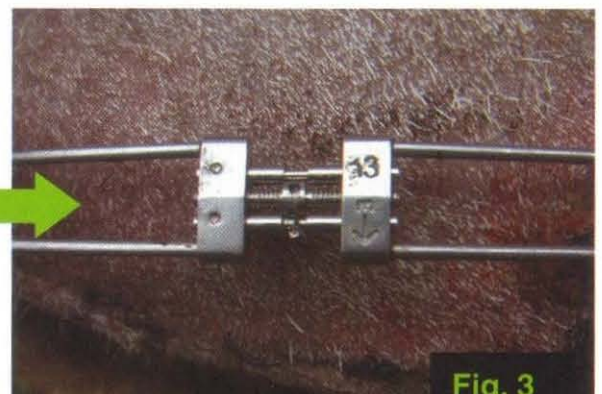

Fig. 3
A los 9 días de acivación.

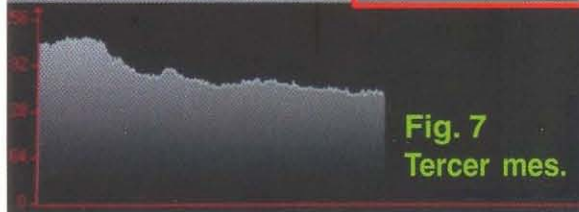

RESULTADOS

1. Después de la distracción en el cuerpo mandibular, clínicamente se observa el crecimiento de dicha estructura aumentando en 9 mm longitudinalmente (Fig.4), observándose así una desviación mandibular hacia el lado opuesto de la zona distraída (Fig 5).



2. Mediante el uso de RVG se obtuvo los siguientes resultados (en la zona distraída): (Fig. 6,7)

- A los 9 días: zona radiolúcida.
- Al mes: zona ligeramente radiopaca en la zonas periféricas.
- A los 2 meses: zona radiopaca no muy densa.
- A los 3 meses: zona radiopaca densa, muy similar a estructuras adyacentes.



CONCLUSIONES

1. Se determinó que la técnica de distracción mandibular es efectiva, lo cual se evidencia con la neoformación ósea y su análisis correspondiente.
2. La activación gradual del aparato distractor favorece a la neoformación ósea, haciendo de la remodelación un proceso más fisiológico.
3. La carencia de un protocolo quirúrgico y de procedimiento puede influir en la eficacia de la técnica.

REFERENCIAS BIBLIOGRÁFICAS

1. ANDERSON, H. C. Biology of disease: Mechanism of mineral formation in bone. Lab. Invest 60:320, 1989.
2. RAISNER, H., et al. Distracción Osteogénica para defectos en tibias segmentarias, comparación de una técnica monofocal y una bifocal en conejos. 2000.
3. ILIZAROV. The tension-stress effect on the genesis and growth of tissues. Part I. 1989. Jan:249-81.
4. PRADA, R., ROJAS, N.; et al. Metodología en Distracción Ósea Mandibular.
5. WANG Y. P. The study of rapid maxillary expansion in the laboratory animals. 1991.
6. FUENTE DEL C.A., et al. Distracción osteogénica de la mandíbula. 2000; 3 (1): 7-12.