



FACULTAD DE MEDICINA HUMANA  
SECCIÓN DE POSGRADO

**CATARATA TRAUMÁTICA: EVALUACIÓN PREOPERATORIA  
POR ULTRASONOGRAFÍA DE ALTA FRECUENCIA CON  
SONDA LINEAL DE 25 MHZ**

**PRESENTADA POR  
SANTIAGO ENCINAS ZEVALLOS**

**TESIS PARA OPTAR POR EL TÍTULO DE ESPECIALISTA EN OFTALMOLOGÍA**

**LIMA – PERÚ**

**2013**



**Reconocimiento - No comercial - Sin obra derivada  
CC BY-NC-ND**

El autor sólo permite que se pueda descargar esta obra y compartirla con otras personas, siempre que se reconozca su autoría, pero no se puede cambiar de ninguna manera ni se puede utilizar comercialmente.

<http://creativecommons.org/licenses/by-nc-nd/4.0/>



FACULTAD DE MEDICINA HUMANA

SECCIÓN DE POST GRADO

**CATARATA TRAUMÁTICA: EVALUACIÓN PREOPERATORIA  
POR ULTRASONOGRAFÍA DE ALTA FRECUENCIA CON  
SONDA LINEAL DE 25 MHZ**

TESIS


PARA OPTAR POR EL TÍTULO DE ESPECIALISTA EN OFTALMOLOGÍA

PRESENTADO POR:

**SANTIAGO ENCINAS ZEVALLOS**

LIMA, PERÚ

2013



**CATARATA TRAUMÁTICA: EVALUACIÓN PREOPERATORIA POR  
ULTRASONOGRAFÍA DE ALTA FRECUENCIA CON SONDA  
LINEAL DE 25 MHZ**

Asesor: Dr. Mario Danilo De La Torre Estremadoyo: doctor en Medicina, jefe del Departamento de Ecografía Ocular del Instituto Nacional de Oftalmología.





*A mis dos amores, mi hija Camila y mi esposa Paola. A mi madre Martha, a mis hermanos David, María Paula y Daniel, y a mi abuela Rosina, quienes son un importante soporte y ejemplo de superación.*

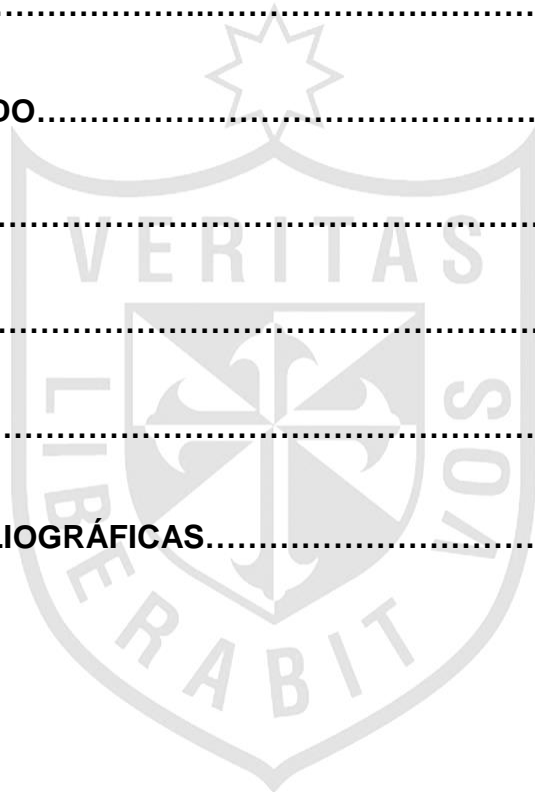
## AGRADECIMIENTOS

Quisiera agradecer al Dr. Rodrigo Ortiz por ayudarme a plantear la idea inicial, a la Dra. Malena Tomihama quien tuvo detalles y consejos que fueron de mucha utilidad, al Dr. Pedro Muro, nexo importante con el comité de investigación; a mi tutor el Dr. Luis Mesías por sus consejos y enseñanzas y a todos mis profesores del Instituto Nacional de Oftalmología, de manera muy especial al Dr. Mario de La Torre, porque su experiencia, conocimientos y su amistad han hecho posible este estudio, es para mí un verdadero honor tenerlo como asesor.



## ÍNDICE DE CONTENIDO


	Pág.
RESUMEN.....	1
INTRODUCCIÓN.....	5
MATERIAL Y MÉTODO.....	9
RESULTADOS.....	11
DISCUSIÓN.....	17
CONCLUSIONES.....	20
REFERENCIAS BIBLIOGRÁFICAS.....	21





## ÍNDICE DE GRÁFICOS Y TABLAS

	Pág.
Gráfico N° 1.....	11
Gráfico N° 2.....	12
Gráfico N° 3.....	13
Tabla N° 1.....	14
Tabla N° 2.....	15



## **RESUMEN**

### **OBJETIVO**

Estudiar la aplicación de la ultrasonografía de alta frecuencia (UAF) con sonda lineal de 25 MHz en la evaluación preoperatoria de pacientes sometidos a cirugía de catarata traumática

### **MATERIALES Y MÉTODOS**

Fue diseñado un estudio de casos de tipo retrospectivo, descriptivo y observacional. Se incluyeron a todos los pacientes con antecedentes de trauma ocular evaluados mediante ultrasonografía de alta frecuencia con sonda lineal de 25-MHz, en el Departamento de Ecografía Ocular, antes de someterse a una cirugía de catarata traumática en el Instituto Nacional de Oftalmología, durante el periodo de enero a diciembre 2011. Los hallazgos ultrasonográficos preoperatorios acerca de la integridad de la zónula de Zinn y la cápsula posterior del cristalino fueron comparados con los hallazgos descritos en los reportes intraoperatorios. La sensibilidad, especificidad, valor predictivo positivo y valor predictivo negativo fueron calculados para fines del estudio.

### **RESULTADOS**

Fueron incluidos 14 ojos de 14 pacientes con un rango de edad de 13 a 53 años, 10 de sexo masculino y 4 de sexo femenino. 10 pacientes (71,4 %) tenían antecedente de trauma ocular a globo abierto, los que fueron suturados previo a la

evaluación de ultrasonografía, y 4 pacientes (28,6 %) trauma ocular a globo cerrado. En relación a diálisis zonular se encontró 75 % de sensibilidad, 90 % de especificidad, 75 % de valor predictivo positivo y 90 % de valor predictivo negativo. En relación a la ruptura de cápsula posterior se encontró 67 % de sensibilidad, 100 % de especificidad, 97 % de valor predictivo positivo y 92 % de valor predictivo negativo.

## **CONCLUSIONES**

La UAF con sonda lineal de 25 MHz es una herramienta diagnóstica válida cuya aplicación permite la detección de la integridad de la zónula de Zinn y la cápsula posterior del cristalino antes de una cirugía de catarata traumática, por lo que debería ser utilizada en la planificación quirúrgica para prevenir complicaciones intraoperatorias y mejorar así el pronóstico funcional.

## **ABSTRACT**

### **OBJETIVE**

The purpose of this study was to assess the application of the high frequency ultrasound (HFU) with 25- MHz linear probe examination method, in the preoperative evaluation of traumatic cataract surgery at National Eye Institute during year 2011.

### **METHODS**

We designed a retrospective, descriptive, observational case study. Were included all patients with a history of ocular trauma evaluated through high frequency ultrasound with 25-MHz linear probe at Ultrasound Department before undergoing traumatic cataract surgery at National Eye Institute of Lima- Peru, during the period of January to December 2011. Preoperative ultrasound findings of Zinn's zonule and posterior lens capsule integrity were compared with the surgical report of intraoperative findings. Sensitivity, specificity, positive predictive value and negative predictive value were calculated.


### **RESULTS**

Fourteen eyes of 14 patients were included in this study. The patient age range was 13 to 53 years. Ten patients were male and four patients were female. Ten patients (71, 4 %) had a history of open globe injury that were sutured before the examination and 4 (28, 6 %) closed globe injury. Concerning Zinn's zonula dialysis

we found 75 % sensitivity, 90 % specificity, 75 % positive predictive value and 90 % negative predictive value of this examination method; and in the detection of posterior lens capsule rupture we found 67 % sensitivity, 100 % specificity, 97 % positive predictive value and 92 % negative predictive value.

## **CONCLUSIONS**

HFU examination using 25- MHz Linear Probe is a valid diagnostic method whose application allows the detection of Zinn's zonule and posterior lens capsule integrity before traumatic cataract surgery, so it should be use for planning surgery to prevent intraoperative complications and improve the visual function prognosis.



## INTRODUCCIÓN

La catarata traumática es una consecuencia frecuente del trauma ocular abierto y cerrado y ocurre como resultado de la injuria directa sobre el cristalino o por la fuerza generada por el trauma contuso. La formación de una catarata después de una injuria traumática es una causa común de morbilidad ocular que puede ocasionar pérdida visual unilateral o bilateral. El manejo clínico y quirúrgico de la catarata traumática depende de muchos factores incluyendo la historia y circunstancias del trauma, hipotonía o la elevación de la presión ocular, la inflamación y la extensión del trauma hacia el segmento anterior, pero sobre todo va a depender de las estructuras anatómicas afectadas.<sup>1</sup> El iris, la zónula, estructuras del ángulo y el cristalino son estructuras muy vulnerables, debido a que poseen un pobre soporte anatómico y, por ello, poca resistencia ante la fuerza generada por el trauma.<sup>2</sup>

La evaluación de las estructuras del segmento anterior con lámpara de hendidura o gonioscopía, en los pacientes que han sufrido un trauma ocular, a menudo puede estar limitada debido a la presencia de opacidad de medios como consecuencia del edema y las heridas corneales, la presencia de hifema o restos de material del cristalino en la cámara anterior, hipotonía ocular y todos los cambios anatómicos producidos por el mismo trauma,<sup>3, 4, 5</sup> por lo que se hace necesario considerar el uso de un examen auxiliar no invasivo para complementar la evaluación de las estructuras oculares de nuestros pacientes.<sup>1</sup> La

ultrasonografía ocular convencional en modo B es en la actualidad muy utilizada en la evaluación del ojo traumatizado y de mucha ayuda en los casos de presencia de opacidad de medios;<sup>6, 7, 8</sup> sin embargo ésta utiliza comúnmente la sonda de 10 MHz que tiene un foco aproximado a 23,5 mm, lo que permite una evaluación adecuada del segmento posterior, pero tiene limitaciones en cuanto a la resolución para una adecuada y completa evaluación del segmento anterior.

La ultrasonografía de alta frecuencia (UAF) es un método seguro, no invasivo, dinámico y de fácil aplicación que muestra imágenes en vivo de alta resolución, lo que permite un análisis cualitativo y cuantitativo de las estructuras del segmento anterior es de mucha utilidad para la evaluación, el diagnóstico y la planificación del manejo médico y quirúrgico de las diferentes patologías del segmento anterior, especialmente en aquellas circunstancias en las que la evaluación clínica es insuficiente por la presencia de opacidad de medios. La utilidad de la UAF ha sido demostrada en muchas publicaciones desde el desarrollo de la ultrabiomicroscopía (UBM), en 1990s, por Pavlin, Sherar y Foster,<sup>8, 9, 10</sup> incluyendo el estudio del trauma ocular,<sup>3,4</sup> zonula,<sup>11,12</sup> estudio de tumores del segmento anterior,<sup>6</sup> glaucoma,<sup>6, 9, 13, 14</sup> opacificaciones congénitas de la córnea,<sup>15</sup> distrofias corneales,<sup>6,15</sup> cirugía refractiva,<sup>6,15</sup> evaluación de lentes intraoculares,<sup>15</sup> diferenciación de ciclodíalisis, recesión angular y desprendimiento de cuerpo ciliar,<sup>5, 6, 17</sup> detección de cuerpos extraños intraoculares<sup>18, 19, 20</sup> y en la planificación preoperatoria de la queratoplastia penetrante profunda (QPP)<sup>21</sup>. Sin embargo a pesar de las muchas aplicaciones mencionadas, la UAF es un método diagnóstico poco solicitado en nuestro medio, y menos aún utilizada en la evaluación

preoperatoria de la catarata traumática, con lo que muchas condiciones relacionadas al trauma que podrían detectarse a través de este estudio son subdiagnosticadas o tratados de manera empírica, y son recién descubiertas durante el acto quirúrgico, con las subsecuentes complicaciones y resultados insatisfactorios.

La mayoría de publicaciones hechas sobre la ultrasonografía de alta frecuencia, han sido utilizando la tecnología convencional de UBM con sonda de 50 MHz, pero al tratarse de una sonda sectorial, ésta no permite una evaluación del cristalino en su totalidad debido a la pobre resolución de la imagen lateral y que posee una penetración en profundidad de tan sólo 5 mm.<sup>3, 4</sup> En la actualidad se encuentran disponibles diversos sistemas de ultrasonografía en el campo de la UAF, como la plataforma ecográfica AVISO® (v 4.0.1) que incorpora la tecnología de la sonda lineal de 25 y 50 MHz, las que permiten imágenes de mayor resolución para el estudio del segmento anterior. La sonda de 25 MHz es la más utilizada en el Departamento de Ecografía Ocular del Instituto Nacional de Oftalmología. Esta tiene una amplitud de escaneo de 16 mm (0.63"), foco de 11 a 13 mm (0.43" a 0.51"), y una resolución axial y lateral de 70 µm y 120 µm, respectivamente. Gracias a sus características permite una mejor representación de las estructuras del segmento anterior y una mejor valoración de los extremos de las imágenes obtenidas, mejores mediciones así como la evaluación de las estructuras de mayor profundidad como el cristalino en su totalidad y la visualización de la cápsula posterior del mismo.



El Instituto Nacional de Oftalmología (INO) es el centro oftalmológico especializado de referencia nacional que recibe a diario múltiples y complejos casos de traumatismos oculares asociados a la presencia de catarata traumática, estos son manejados quirúrgicamente por experimentados oftalmólogos. Sin embargo son pocos quienes solicitan el estudio de la UAF con sonda lineal como parte de la evaluación preoperatoria, a pesar de que la evaluación clínica inicial es limitada y que nuestra institución cuenta con la tecnología, el equipamiento y personal altamente capacitado para el uso de esta herramienta diagnóstica. En la actualidad, no existen publicaciones disponibles que sustenten la utilidad, validez y aplicación de la nueva tecnología de sondas lineales en la ecografía ocular y menos aún en el campo de la evaluación preoperatoria de la catarata traumática. Es por ello que, a base de lo anteriormente expuesto, fue nuestro interés estudiar la aplicación de la ultrasonografía de alta frecuencia con sonda lineal de 25 MHz en la evaluación preoperatoria de pacientes sometidos a cirugía de catarata traumática. Así mismo, buscamos establecer los hallazgos más frecuentes según tipo de trauma y precisar la presencia o ausencia de ruptura de cápsula posterior del cristalino y/o diálisis zonular tanto en la evaluación intraoperatoria como en la evaluación por UAF con sonda lineal de 25 MHz. A través de los resultados de este estudio queremos contribuir al diseño de los protocolos de manejo del trauma ocular y de la catarata traumática donde se incluya el uso de la ultrasonografía de alta frecuencia con sonda lineal de 25 MHz para mejorar la planificación y reducir las complicaciones intraoperatorias.

## MATERIAL Y MÉTODO

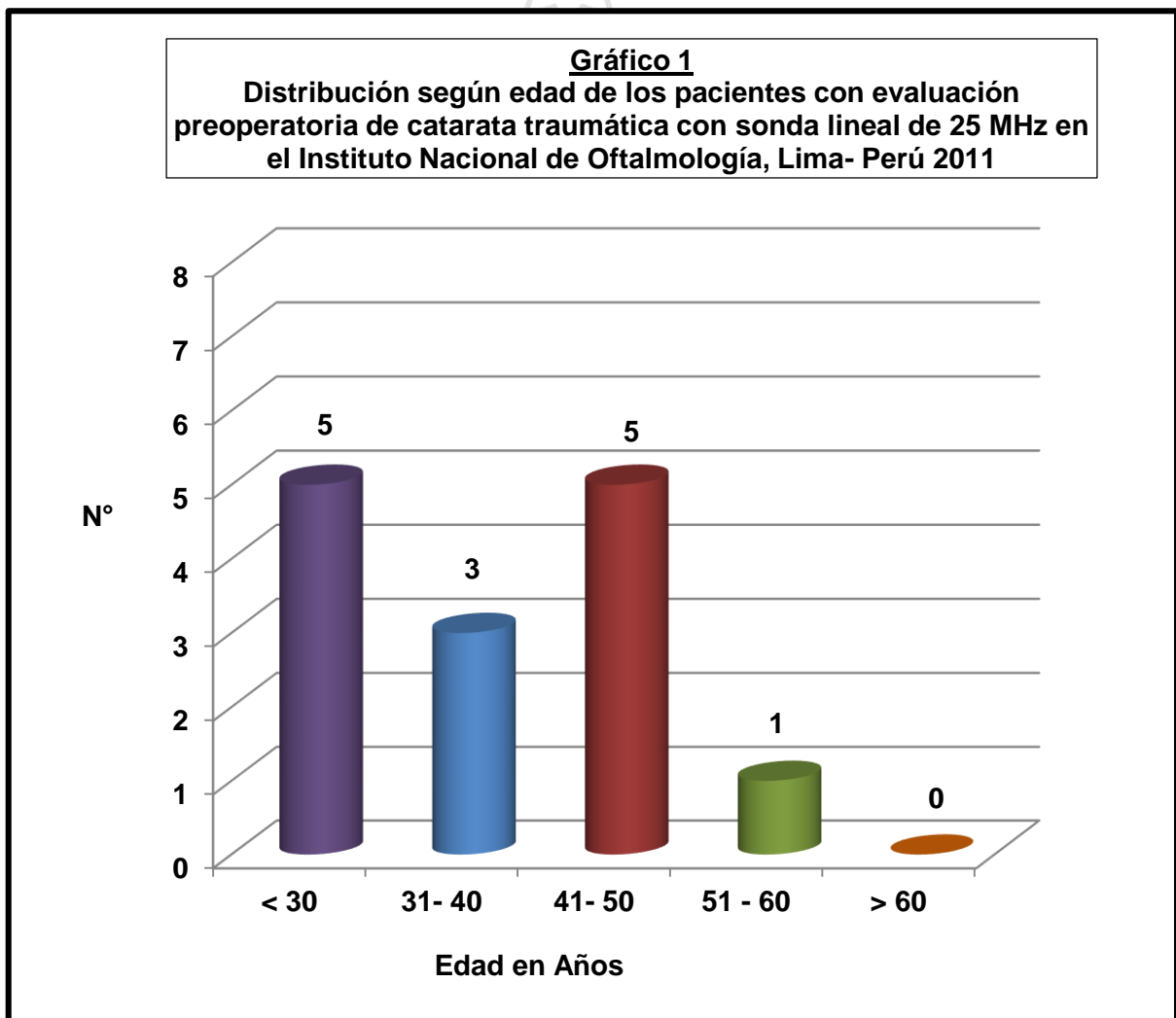
Fue diseñado un estudio de casos de tipo retrospectivo, descriptivo y observacional. Se incluyeron a todos los pacientes con antecedente de trauma ocular abierto o cerrado, intervenidos quirúrgicamente de catarata traumática y previamente evaluados por medio de la ultrasonografía de alta frecuencia (UAF) con sonda lineal de 25 MHz utilizando la plataforma ecográfica AVISO® v 4.0.1 en el 2011. Fueron excluidos todos aquellos pacientes con historia de cirugías oftalmológicas no relacionadas al episodio de trauma en estudio, pacientes con enfermedades oculares previas al trauma (glaucoma, enfermedades corneales, etc) y aquellos con datos clínicos o ultrasonográficos incompletos en los registros e historia clínica. Los videos, imágenes y reportes de la ultrasonografía del segmento anterior fueron analizados por los expertos en ultrasonografía ocular del Instituto Nacional de Oftalmología. Los hallazgos de la UAF con sonda lineal de 25 MHz y los hallazgos intraoperatorios en relación a la integridad de la zónula y la cápsula posterior del cristalino fueron ingresados en una ficha diseñada y validada por juicio de expertos para fines del estudio (Anexo 1). Los datos fueron ingresados a una tabla para su análisis, interpretación y correlación.

La sensibilidad, especificidad, valor predictivo positivo y valor predictivo negativo fueron calculados según las siguientes fórmulas: la sensibilidad fue calculada como los verdaderos positivos/ (verdaderos positivos + falsos negativos); la

especificidad fue calculada como verdaderos negativos/ (verdaderos negativos + falsos positivos); el valor predictivo positivo fue calculado como verdaderos positivos/ total de positivos y el valor predictivo negativo como los verdaderos negativos / total de negativos. Los verdaderos positivos son aquellos en los que se reportó la condición de ruptura de capsula posterior del cristalino y/o diálisis zonular en la UAF con sonda lineal de 25 MHz y que se encontró la misma condición en el intraoperatorio, y al contrario los verdaderos negativos son aquellos en los que la condición no fue reportada en la ultrasonografía y que tampoco se encontró la condición en el intraoperatorio. Los falsos positivos son aquellos en los que se reportó la condición de ruptura de cápsula posterior del cristalino y/o diálisis zonular en la ultrasonografía pero que no se encontró la misma condición en el intraoperatorio; y al contrario los falsos negativos son aquellos en los que se no se reportó la condición pero se encontró la condición en el intraoperatorio.

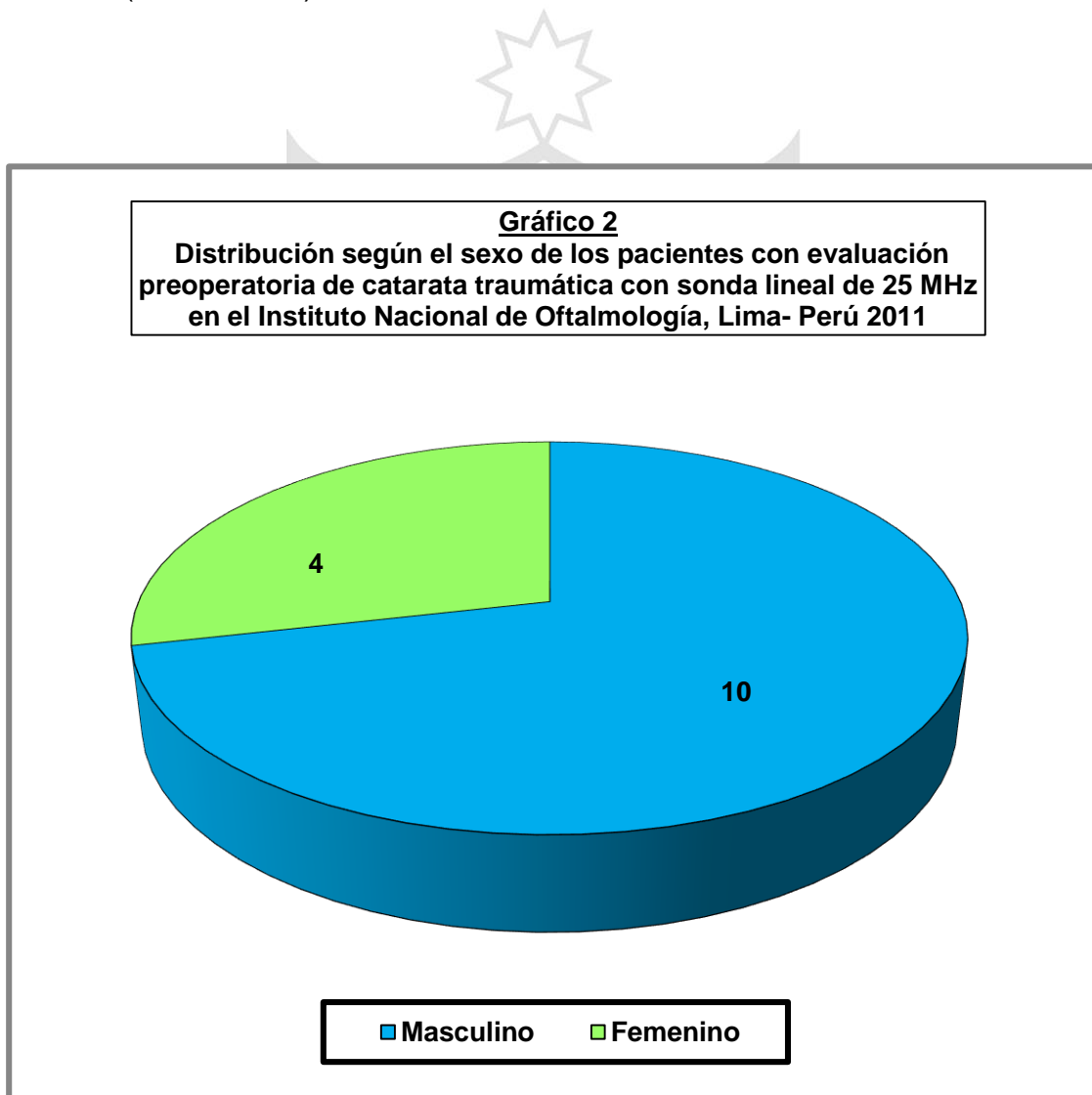
## RESULTADOS

Catorce ojos de 14 pacientes cumplieron con los criterios de inclusión. Todos habían sido sometidos a cirugía de catarata traumática y previamente evaluados por medio de la ultrasonografía de alta frecuencia con sonda lineal de 25 MHz.



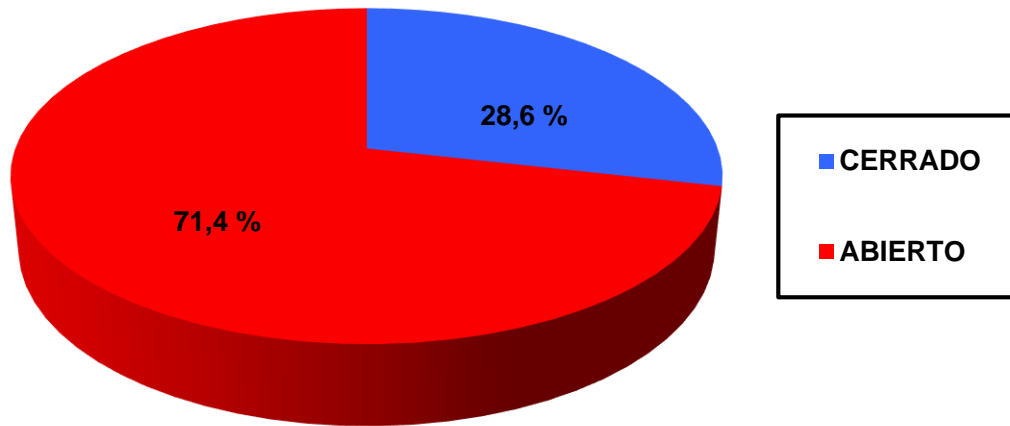
**Fuente:** Archivo de Historias Clínicas INO- Elaboración propia, 2011

En relación a la distribución de los pacientes según la edad, el mayor grupo atareo se encontró en < de 30 años y entre los 41 y 50 años. (Gráfico N° 1) El rango de edad de los pacientes fue de 13 a 53 años, con una edad media de 36.4 años. En relación a la distribución según el sexo de los pacientes la mayoría fueron de sexo masculino (Gráfico N° 2).



**Fuente:** Archivo de Historias Clínicas INO- Elaboración propia. 2011

**Gráfico 3**  
Distribución según el tipo de trauma ocular de los pacientes con evaluación preoperatoria de catarata traumática con sonda lineal de 25 MHz en el Instituto Nacional de Oftalmología, Lima- Perú 2011



**Fuente:** Archivo de Historias Clínicas INO- Elaboración propia, 2011

En relación a la distribución según el tipo de trauma ocular, la mayoría de los pacientes tenían antecedente de trauma ocular a globo abierto (Gráfico N° 3). Todos los pacientes con trauma ocular a globo abierto fueron sometidos a una cirugía primaria de sutura de la herida corneal o corneoescleral previa a la evaluación por UAF con sonda lineal de 25 MHz.

**TABLA 1: Integridad de la zónula de Zinn y la cápsula posterior del cristalino por ultrasonografía de alta frecuencia con sonda lineal de 25 MHz (UAF) vs los hallazgos intraoperatorios (IO)**

N°	EDAD	SEXO	TIPO DE TRAUMA	ZONULA-UAF	ZONULA-IO	CÁPSULA POSTERIOR-UAF	CÁPSULA POSTERIOR-IO
1	43	M	ABIERTO	ÍNTEGRA	ÍNTEGRA	ÍNTEGRA	ÍNTEGRA
2	47	M	ABIERTO	ÍNTEGRA	ÍNTEGRA	ÍNTEGRA	ÍNTEGRA
3	53	F	ABIERTO	ÍNTEGRA	ÍNTEGRA	ÍNTEGRA	ÍNTEGRA
4	42	M	CERRADO	ÍNTEGRA	ÍNTEGRA	ÍNTEGRA	ÍNTEGRA
5	45	M	CERRADO	ÍNTEGRA	DIÁLISIS	RUPTURA	RUPTURA
6	50	F	ABIERTO	ÍNTEGRA	ÍNTEGRA	ÍNTEGRA	ÍNTEGRA
7	33	M	ABIERTO	DIÁLISIS	DIÁLISIS	ÍNTEGRA	ÍNTEGRA
8	29	M	ABIERTO	ÍNTEGRA	ÍNTEGRA	ÍNTEGRA	ÍNTEGRA
9	13	F	ABIERTO	ÍNTEGRA	ÍNTEGRA	ÍNTEGRA	ÍNTEGRA
10	30	F	ABIERTO	ÍNTEGRA	ÍNTEGRA	ÍNTEGRA	ÍNTEGRA
11	26	M	CERRADO	DIÁLISIS	ÍNTEGRA	ÍNTEGRA	ÍNTEGRA
12	39	M	CERRADO	DIÁLISIS	DIÁLISIS	ÍNTEGRA	ÍNTEGRA
13	32	M	ABIERTO	ÍNTEGRA	ÍNTEGRA	RUPTURA	RUPTURA
14	27	M	ABIERTO	DIÁLISIS	DIÁLISIS	ÍNTEGRA	RUPTURA

**Fuente:** Base de datos del equipo AVISO y archivo de historias clínicas INO-  
Elaboración propia. 2011

En lo concerniente al estudio de la integridad de la zónula por medio de la UAF con sonda lineal de 25 MHz, 10 pacientes tenían la zónula intacta y 4 presentaron diálisis zonular, siendo 3 de los 4 casos corroborados durante la observación de los registros intraoperatorios. En lo relacionado al estudio de integridad de la cápsula posterior del cristalino, la UAF con sonda lineal de 25 MHz detectó 12 casos con la cápsula posterior intacta y 2 casos de ruptura de cápsula posterior, habiendo sido corroborados los 2 casos en los registros intraoperatorios, sin

embargo 1 caso reportado en la evaluación intraoperatoria no fue detectado durante la evaluación ultrasonográfica (Tabla 1).

<b>TABLA 2: Sensibilidad, Especificidad y valores predictivos de la ultrasonografía de alta frecuencia con sonda lineal de 25 MHz para el estudio de la zónula de Zinn y la cápsula posterior del cristalino.</b>				
	<b>DIÁLISIS ZONULAR</b>	<b>IC 95%</b>	<b>RUPTURA DE LA CÁPSULA POSTERIOR</b>	<b>IC 95%</b>
<b>SENSIBILIDAD</b>	<b>75 %</b>	<b>0,30- 0,95</b>	<b>67 %</b>	<b>0,20- 0,93</b>
<b>ESPECIFICIDAD</b>	<b>90 %</b>	<b>0,60- 0,98</b>	<b>100 %</b>	<b>0,73- 1</b>
<b>VALOR PREDICTIVO POSITIVO</b>	<b>75 %</b>	<b>0,30- 0,95</b>	<b>97 %</b>	<b>0,33- 0,99</b>
<b>VALOR PREDICTIVO NEGATIVO</b>	<b>90 %</b>	<b>0,60- 0,98</b>	<b>92 %</b>	<b>0, 64- 0,98</b>

**Fuente:** Base de datos del equipo AVISO y archivo de historias clínicas INO-  
Elaboración propia, 2011

En el relación la capacidad de la UAF con sonda lineal de 25 MHz en detectar una diálisis zonular en la evaluación preoperatoria de la catarata traumática, ésta mostró un 75 % de sensibilidad (IC 95 % 0.30 – 0.95), 90 % especificidad (IC 95 % 0.60 – 0.98), 75 % valor predictivo positivo (IC 95 % 0.30 – 0.95) y 90 % de valor predictivo negativo (IC 95 % 0.60 – 0.98). En relación a la capacidad de la UAF con sonda lineal de 25 MHz de detectar una ruptura de cápsula posterior del cristalino en la evaluación preoperatoria de la catarata traumática se encontró un



67 % sensibilidad (IC 95 % 0.20- 0.93), 100 % especificidad (IC 95 % 0.73 – 1), 97 % valor predictivo positivo (IC 95 % 0.33 – 0.99) y 92 % de valor predictivo negativo (IC 95 % 0.64 a 0.98) para este método diagnóstico (Tabla 2).



## DISCUSIÓN

Nuestros resultados han mostrado una buena correlación entre los hallazgos de la ultrasonografía de alta frecuencia con sonda lineal de 25 MHz y los hallazgos intraoperatorios reportados en los registros de la historia clínica, tanto para el estudio de la integridad de la zónula como para el de la cápsula posterior del cristalino. En relación a la capacidad de la UAF con sonda lineal de 25 MHz para la detección de diálisis zonular, encontramos una sensibilidad y especificidad de 75 % y 90 % respectivamente, lo cual significa que la UAF con sonda lineal de 25 MHz tiene la habilidad de detectar de forma muy precisa aquellos ojos con diálisis zonular y aquellos que no tienen diálisis zonular. Además, encontramos un VPP y VPN de 75 % y 90 % lo cual significa que existe una alta probabilidad de tener una diálisis zonular o no tenerla, si es que la UAF con sonda lineal de 25 MHz la detecta o no, respectivamente.

Esta aplicación de la ultrasonografía de alta frecuencia ha sido motivo de publicaciones. Al respecto, McWhae<sup>11</sup> publicó sobre el rol de la UBM en la evaluación de la diálisis zonular oculta secundaria al trauma ocular, resaltando su importancia en la planificación preoperatoria de estos pacientes, y Dhar<sup>12</sup> menciona que la UBM es una prueba sensible y precisa para la detección del daño zonular, en casos de catarata traumática, y que es de ayuda para la elección del momento y la técnica quirúrgica. Sin embargo, aunque estas publicaciones refuerzan nuestros resultados, en cuanto a la utilidad de esta herramienta

diagnóstica en la planificación quirúrgica, los estudios previamente mencionados han sido hechos con la tecnología de la UBM convencional con sonda sectorial de 50 MHz. Sabemos que la UAF con sonda lineal de 25 MHz tiene mayor resolución y mejor representación de la imagen lateral, con lo que tendríamos una mejor visualización del estado de la zónula.

En lo que respecta a la capacidad de la UAF con sonda lineal de 25 MHz de detectar la ruptura de la cápsula posterior del cristalino, encontramos una sensibilidad y una especificidad de 67 % y 100 % respectivamente. Significa que la UAF con sonda lineal de 25 MHz tiene una buena capacidad para detectar los ojos que presentan ruptura de la cápsula posterior del cristalino, y una excelente capacidad para detectar los ojos que no tienen ruptura de capsula posterior del cristalino. De otro lado, encontramos un VPP y VPN de 97 % y 92 %. Esto significa que la existe una alta probabilidad de encontrar o no encontrar una ruptura de cápsula posterior del cristalino cuando la UAF con sonda lineal de 25 MHz lo detecta o no lo detecta, respectivamente.

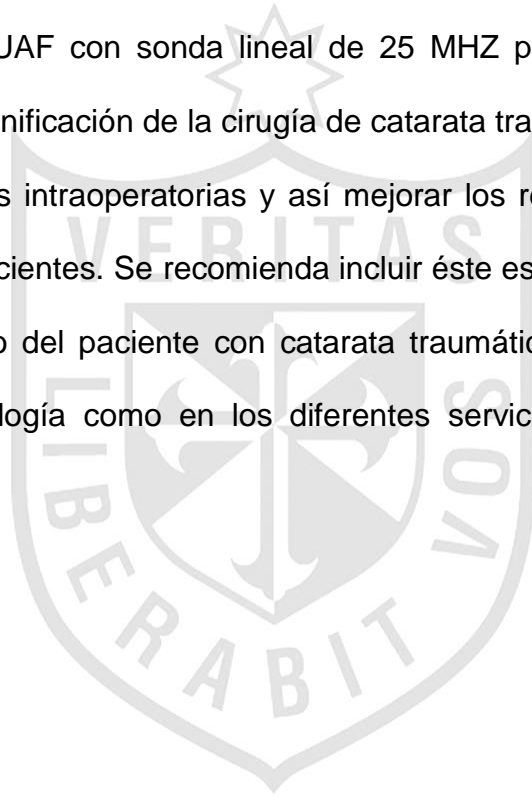
Nguyen,<sup>22</sup> en 2003 con el reporte de un caso, y Tabatabaei<sup>23</sup> en 2012, con el reporte de 17 casos advirtieron las limitaciones de penetración en profundidad de la UBM convencional con sonda sectorial de 50 MHz para la visualización de la cápsula posterior del cristalino. Ellos sugirieron complementar la evaluación del segmento anterior con el uso de la sonda de 20 MHz, para visualizar el estado de

integridad de la cápsula posterior del cristalino en la evaluación preoperatoria de la catarata traumática. Sin embargo, con la nueva tecnología de la sonda lineal de 25 MHz, podemos obtener hasta 13 mm de penetración en profundidad, mayor que la UBM convencional, lo que nos permite una evaluación cualitativa y cuantitativa del segmento anterior en su totalidad incluyendo la visualización de la cápsula posterior del cristalino.

Es necesario mencionar que no hemos encontrado en la literatura estudios previos que permitan la comparación con nuestros resultados. Nuestro estudio es el primer reporte que advierte esta utilidad e intenta demostrar la aplicación de la ultrasonografía de alta frecuencia con sonda lineal de 25 MHz en la evaluación preoperatoria de la catarata traumática. A base de los resultados obtenidos creemos que esta es una nueva herramienta diagnóstica con una alta capacidad de detectar diálisis zonular y/o ruptura de capsula posterior del cristalino previa a la cirugía de catarata traumática. Además no es necesario complementar la evaluación con otras sondas u otros dispositivos. Estamos seguros de que la UAF con sonda lineal de 25 MHz tiene muchas nuevas aplicaciones en el estudio del segmento anterior. Por ello esperamos que a partir de nuestro estudio se puedan diseñar futuros estudios de tipo prospectivo que involucren a un mayor número de pacientes y evalúen otras estructuras anatómicas oculares. Así mismo hacer una correlación con los datos de la biomicroscopía con lámpara de hendidura en el momento del trauma, lo que no fue motivo de este estudio, pero permitiría determinar con mayor precisión la capacidad diagnóstica de esta nueva sonda.

## CONCLUSIONES

La ultrasonografía de alta frecuencia con sonda lineal de 25 MHz es una herramienta diagnóstica válida cuya aplicación permite la detección de la diálisis zonular y la ruptura de la capsula posterior del cristalino antes de una cirugía de catarata traumática. La evaluación del estado de la zónula y de la capsula posterior usando la UAF con sonda lineal de 25 MHz provee información muy importante para la planificación de la cirugía de catarata traumática y la prevención de las complicaciones intraoperatorias y así mejorar los resultados funcionales y anatómicos de los pacientes. Se recomienda incluir éste estudio como parte de los protocolos de manejo del paciente con catarata traumática, tanto en el Instituto Nacional de Oftalmología como en los diferentes servicios de oftalmología de nuestro país.



## REFERENCIAS BIBLIOGRÁFICAS

1. Shahzad I. Mian, Dimitri T. Azar, Kathryn Colby. Management of Traumatic Cataracts. International Ophthalmology Clinics. Ocular Trauma. Summer 2002; 42 (3):23-31.
2. Y. M. Canavan y D. B. Archer. Anterior segment consequences of blunt ocular injury. British Journal of Ophthalmology, 1982; 66: 549-555.
3. Ozdal, Mansour y Deschenes. Ultrasound Biomicroscopic Evaluation of the Traumatized Eyes. Eye, 2003; 17: 467–472.
4. Ceylan, Küçükevcilioğlu, Erdurman, Durukan, Mumcuoğlu. Ultrasound Biomicroscopic Findings of Blunt Eye Traumas. Gulhane Med J., 2011; 53: 31-33.
5. Alexander S. Ioannidis y Keith Barton. Cyclodialysis cleft: causes and repair. Current Opinion in Ophthalmology 2010, 21: 150–154.
6. Ronald H Silverman. High-resolution ultrasound imaging of the eye – a review. Clin Experiment Ophthalmol. 2009; 37(1): 54–67.

7. Manzoor A Qureshi and Khalida Laghari. Role of B-Scan Ultrasonography in Pre-Operative Cataract Patients. International Journal of Health Sciences, Quassim University. 2010; 4(1): 31- 37.
8. Liebmann JM, Ritch R, Esaki K. Ophthalmic imaging and diagnostics. Ultrasound biomicroscopy. Ophthalmol Clin North Am 1998; 11(3): 421–433.
9. Hiroshi Ishikawa y Joel S. Schuman. Anterior segment imaging: ultrasound biomicroscopy. Ophthalmol Clin N Am. 2004; 17: 7 – 20.
10. Foster, Pavlin, Harasiewicz, Christopher and Turnbull. Advances in Ultrasound Biomicroscopy. Ultrasound in Med. & Biol., 2000; 26 (1): 1–27.
11. John A. McWhae, Andrew C. S. Crichton and Monique Rinke. Ultrasound Biomicroscopy for the Assessment of Zonules After Ocular Trauma. Ophthalmology 2003; 110: 1340–1343.
12. Meenakshi Dhar Abhijeet S. Khake, H. Sujithra Niranjan Pehere. Is UBM Useful For Zonular Integrity? Kerala Journal of Ophthalmology. 2008; 20(2): 144- 147.
13. Jackson Coleman, Ronald H. Silverman, Mark J. Rondeau, Harriet O. Lloyd, Suzanne Daly. Explaining the Current Role of High Frequency Ultrasound in

- Ophthalmic Diagnosis (Ophthalmic Ultrasound). *Expert Rev Ophthalmol.* 2006; 1, 1(1): 63–76.
14. Ramanjit Sihota, Sunil Kumar, Viney Gupta, Tanuj Dada, Seema Kashyap, Rajpal Insan, Geetha Srinivasan. Early Predictors of Traumatic Glaucoma After Closed Globe Injury. *Arch Ophthalmol.* 2008; 126 (7): 921-926.
15. Martin Heur, y Bennie H. Jeng. Ultrasonography of the Anterior Segment. *Ultrasound Clin.* 2008; 1, 3(2): 201–206.
16. HV Tran, RM Vessani, JM Liebmann, R Ritch. Ultrasound Biomicroscopy in the Diagnosis and Management of Cyclodialysis Cleft: Case Report and Review of the Literature. *Asian Journal of Ophthalmology* 2002; 4(3): 11- 15.
17. Koga-Nakamura, Islas de la Vega, González-González y Elizondo Olascoaga. Ultrabiomicroscopía y ciclodiálisis. *Rev Mex Oftalmol* 2007; 81(6): 326-331.
18. D. Barash, N. Goldenberg-Cohen, D. Tzadok, T. Lifshitz, Yuval Yassur, y Dov Weinberger. Ultrasound Biomicroscopic Detection of Anterior Ocular Segment Foreign Body After Trauma. *Am J Ophthalmol* 1998;126:197–202.
19. Vincent A. Deramo, Gaurav K. Shah, Caroline R. Baumal, Mitchell S. Fineman, Zélia M. Correa, William E. Benson, Christopher J. Rapuano, Elisabeth J. Cohen, James J. Augsburger. Ultrasound Biomicroscopy as a Tool for Detecting



and Localizing Occult Foreign Bodies after Ocular Trauma. *Ophthalmology* 1999; 106:301–305.

**20.** Sujata Guha, Muna Bhende, Mani Baskaran, Tarun Sharma, Role of Ultrasound Biomicroscopy in the Detection and Localisation of Anterior Segment Foreign Bodies. *Ann Acad Med Singapore* 2006; 35: 536-40.

**21.** C. Madhavan, Surendra Basti, Thomas J. Naduvilath, and Virender S. Sangwan. Use of Ultrasound Biomicroscopic Evaluation in Preoperative Planning of Penetrating Keratoplasty. *Cornea* 2000; 19(1): 17–21.

**22.** Tuong-Nam Nguyen, MD, Magdi Mansour, MD, Jean Deschenes, MD, and Susan Lindley, MD Visualization of Posterior Lens Capsule Integrity by 20-MHz Ultrasound Probe in Ocular Trauma. *Am J Ophthalmol* 2003;136: 754–755.

**23.** Ali Tabatabaei, Mohammad Yaser Kiarudi, Fariba Ghassemi, Sasan Moghimi, Mohammadreza Mansouri, Ahmad Mirshahi, and Ahmad Kheirkhah. Evaluation of Posterior Lens Capsule by 20-MHz Ultrasound Probe in Traumatic Cataract. *Am J Ophthalmol* 2012; 153:51–54.

## ANEXO 1

### FICHA DE RECOLECCIÓN DE DATOS

N° DE FICHA: \_\_\_\_\_ N° HISTORIA CLÍNICA: \_\_\_\_\_

EDAD: \_\_\_\_\_

SEXO: FEMENINO/MASCULINO

TIPO DE TRAUMA: ABIERTO / CERRADO

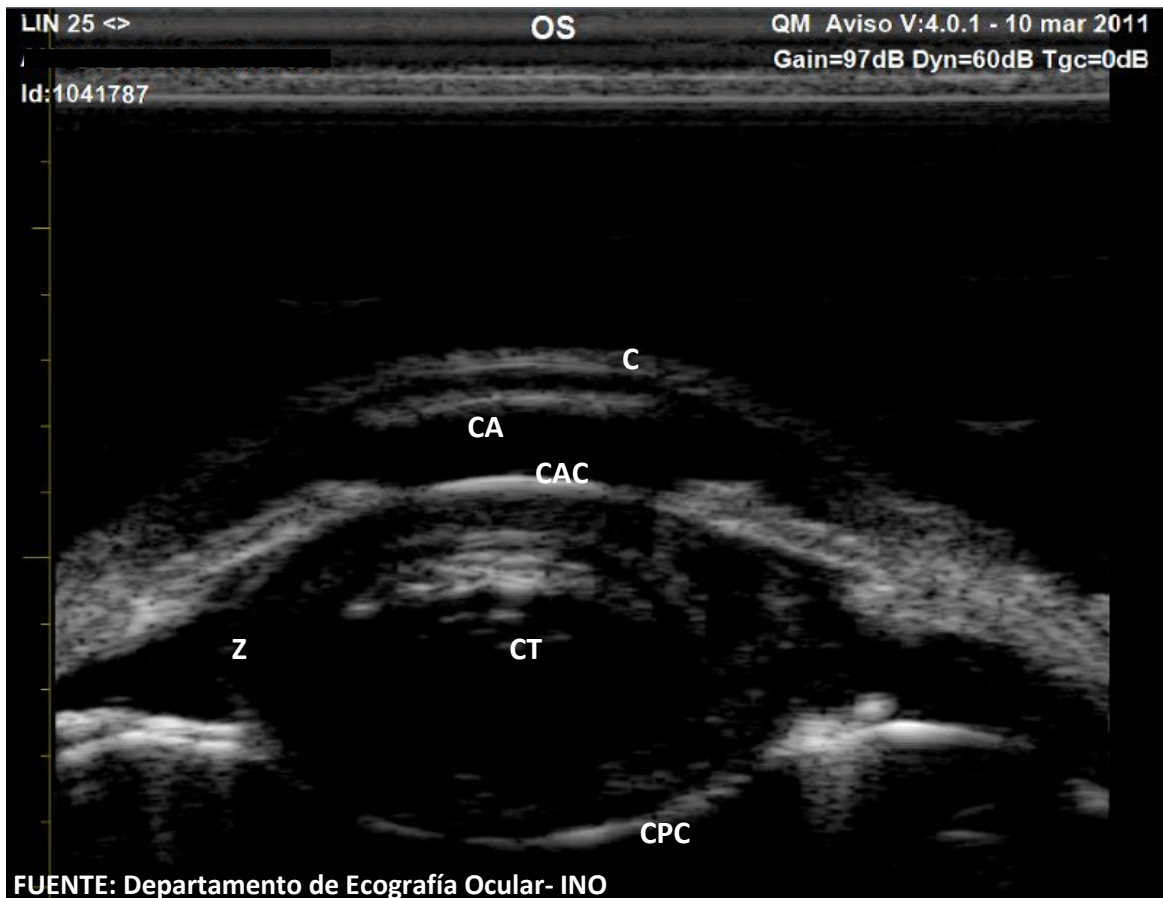
HALLAZGO UAF:

- ZÓNULA: ÍNTEGRA/ DIÁLISIS
- CÁPSULA POSTERIOR: ÍNTEGRA/ ROTA

HALLAZGO INTRAOPERATORIO

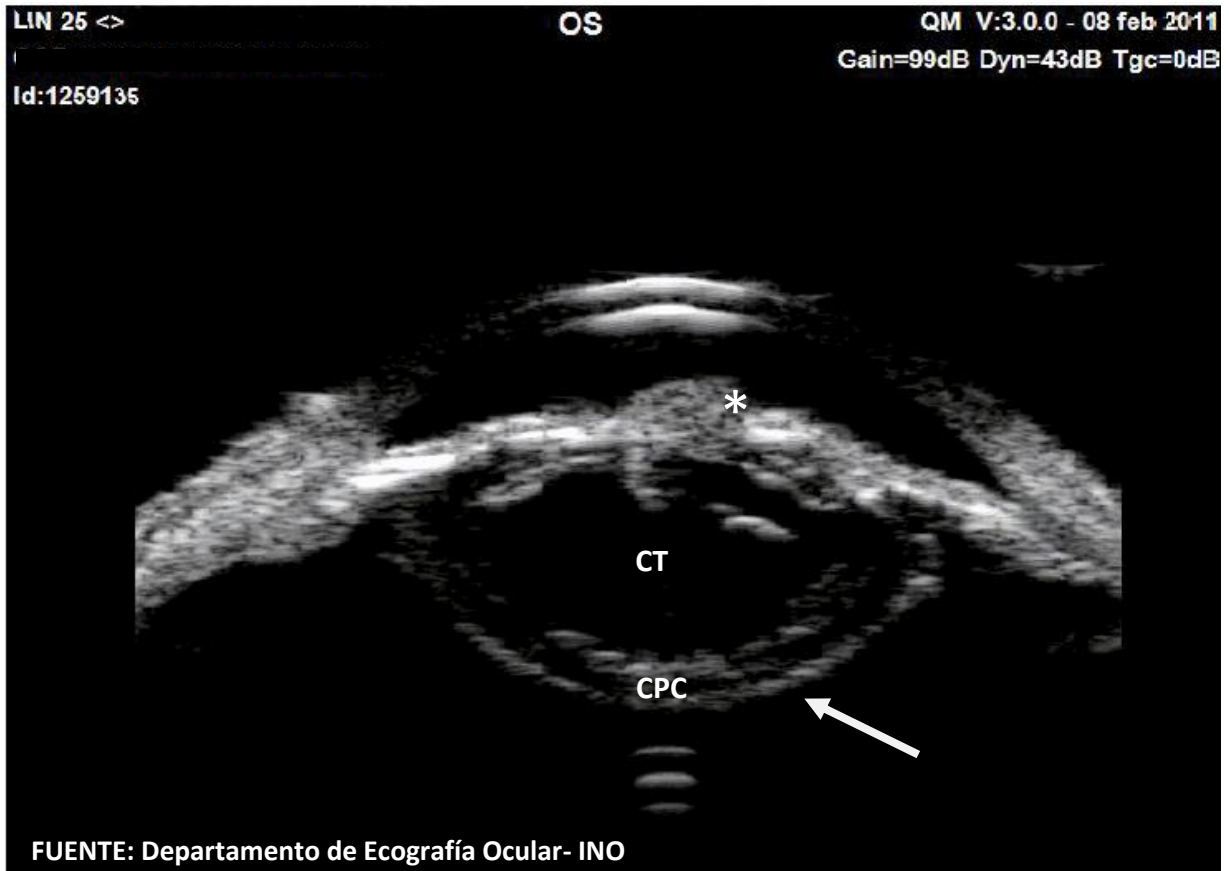
- ZÓNULA: INTEGRA/ DIÁLISIS
- CÁPSULA POSTERIOR: ÍNTEGRA/ ROTA

**FIGURA 1**



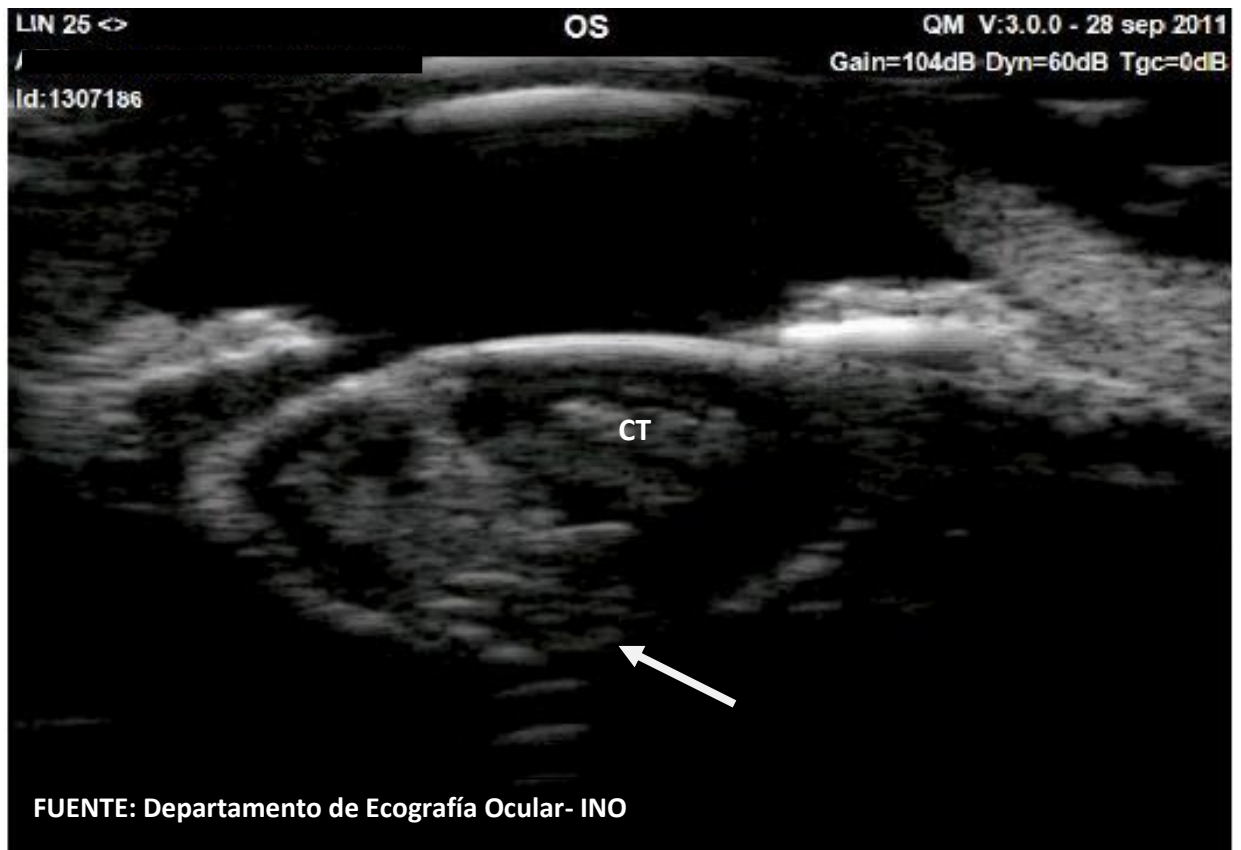
Ultrasonografía de alta frecuencia con sonda lineal de 25 MHz de una catarata traumática (CT) donde se observa la córnea (C), la cámara anterior (CA), la cápsula anterior del cristalino (CAC), la zónula (Z) y la cápsula posterior del cristalino (CPC) conservadas.

## FIGURA 2



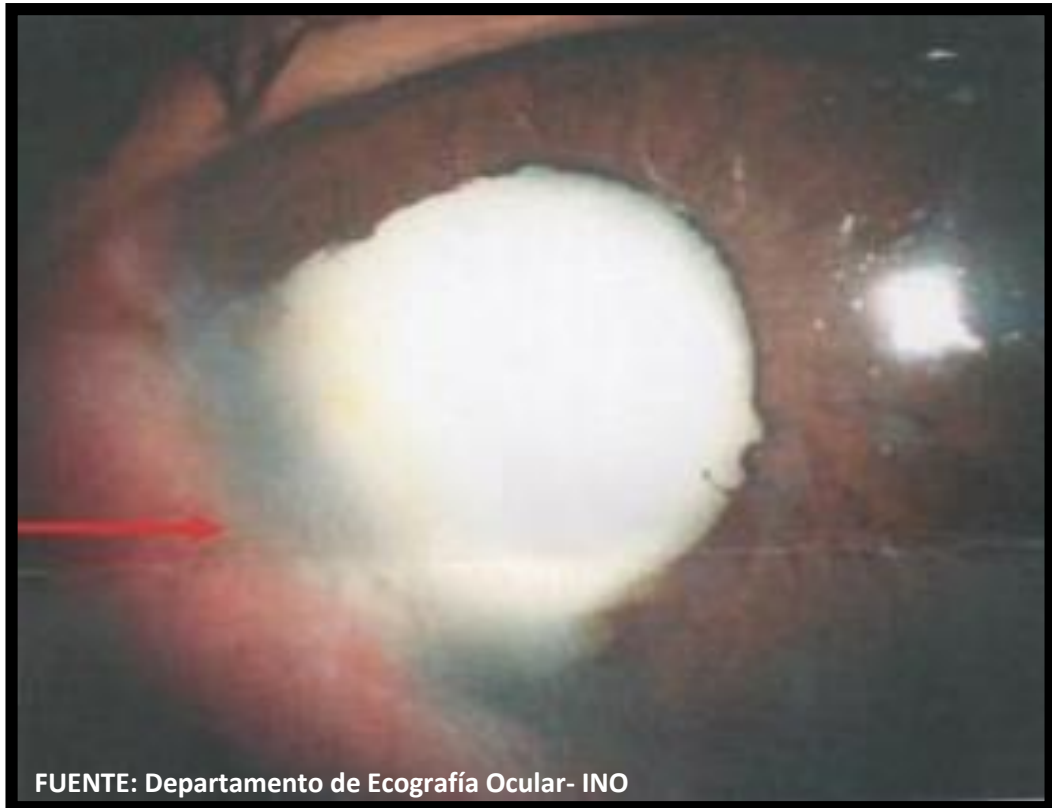Ultrasonografía de alta frecuencia con sonda lineal de 25 MHz de una catarata traumática (CT) donde se observa la ruptura de la cápsula anterior y restos de cristalino en la cámara anterior (asterisco). La cápsula posterior del cristalino (CPC) se encuentra intacta.

**FIGURA 3**



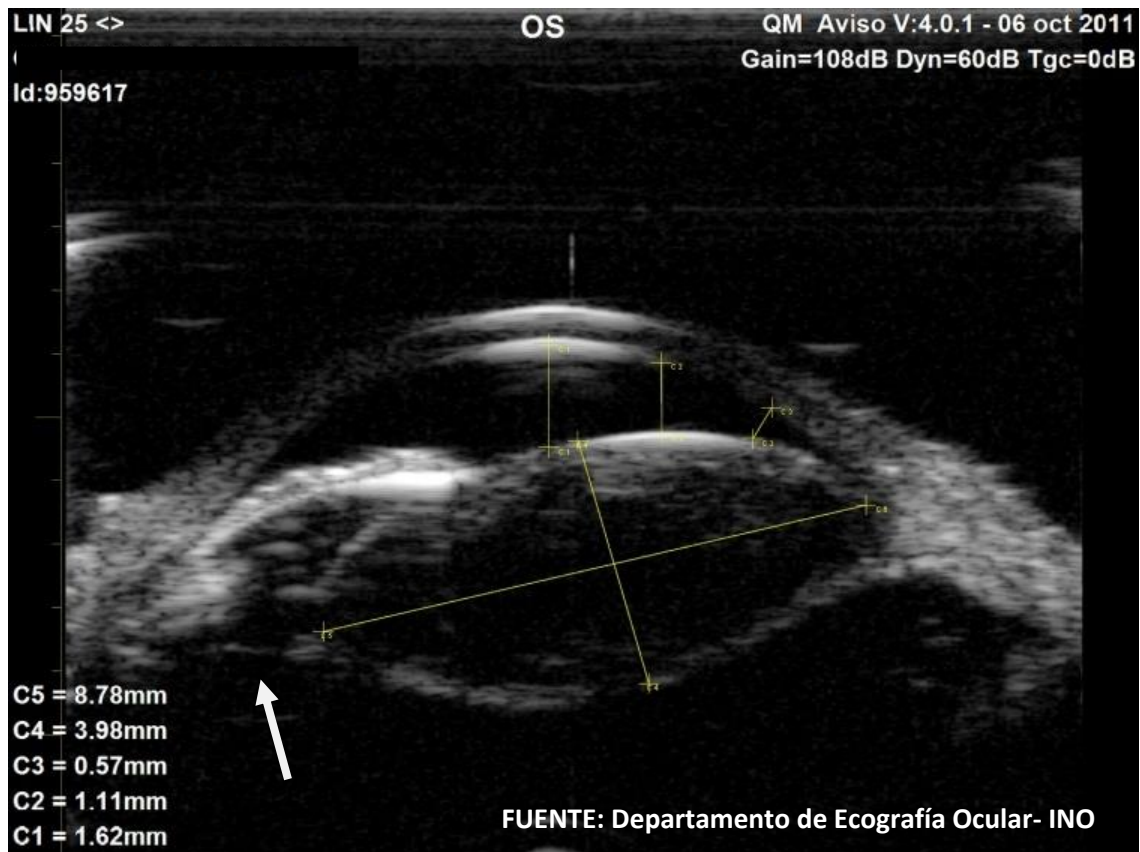
Ultrasonografía de alta frecuencia con sonda lineal de 25 MHz de una catarata traumática (CT) donde se observa la ruptura de la cápsula posterior del cristalino (Flecha).

**FIGURA 4**



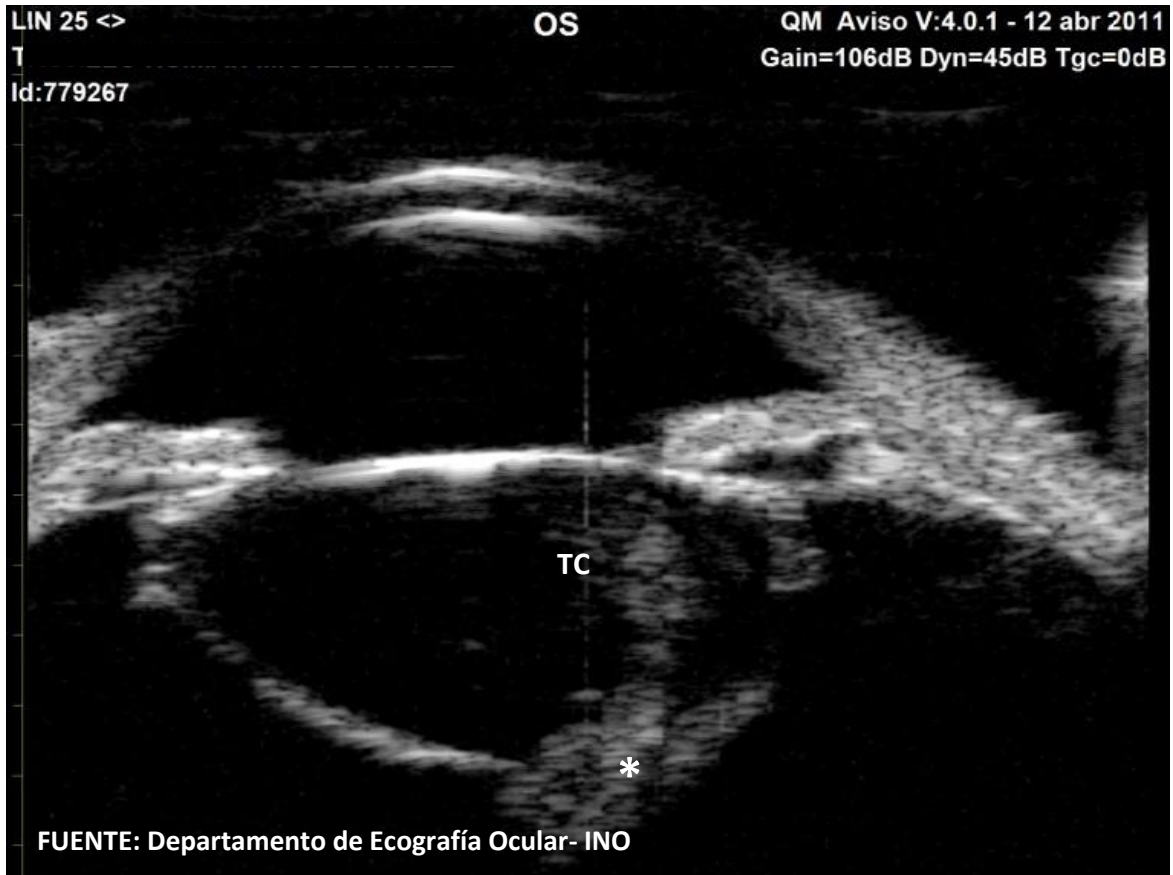
Fotografía de una catarata traumática, se observa pérdida de tejido iridiano (flecha). Sin embargo, la opacidad de medios impide la evaluación de las estructuras del segmento anterior.

**FIGURA 5**



Ultrasonografía de alta frecuencia con sonda lineal de 25 MHz de la catarata traumática del paciente de la figura 4, donde se observa el cristalino subluxado como consecuencia del daño a las fibras zonulares (flecha).

**FIGURA 6**



Ultrasonografía de alta frecuencia con sonda lineal de 25 MHz de catarata traumática (CT), donde se observa ruptura de la cápsula posterior del cristalino y material lenticular en vitreo anterior (asterisco).