



FACULTAD DE MEDICINA HUMANA  
SECCIÓN DE POSGRADO

VALOR PREDICTIVO DE LA ECOGRAFÍA EN PACIENTES CON  
TRAUMA ABDOMINAL CERRADO  
HOSPITAL VITARTE 2013-2014

PRESENTADA POR  
ERIKA ROXANA DÍAZ TUMAY

TESIS

PARA OPTAR AL TÍTULO DE ESPECIALISTA EN  
RADIOLOGÍA

LIMA – PERÚ

2015



**Reconocimiento - No comercial - Compartir igual**  
**CC BY-NC-SA**

El autor permite entremezclar, ajustar y construir a partir de esta obra con fines no comerciales, siempre y cuando se reconozca la autoría y las nuevas creaciones estén bajo una licencia con los mismos términos.

<http://creativecommons.org/licenses/by-nc-sa/4.0/>



**USMP**  
UNIVERSIDAD DE  
SAN MARTÍN DE PORRES

FACULTAD DE MEDICINA HUMANA  
SECCIÓN DE POSGRADO

**VALOR PREDICTIVO DE LA ECOGRAFÍA EN PACIENTES CON  
TRAUMA ABDOMINAL CERRADO  
HOSPITAL VITARTE 2013-2014**

**TESIS**

**PARA OPTAR AL TÍTULO DE ESPECIALISTA EN  
RADIOLOGÍA**

**PRESENTADO POR**

**ERIKA ROXANA DÍAZ TUMAY**

**LIMA-PERÚ**

**2015**



**VALOR PREDICTIVO DE LA ECOGRAFÍA EN PACIENTES CON  
TRAUMA ABDOMINAL CERRADO  
HOSPITAL VITARTE 2013-2014**

### **Asesor**


Rosa Bazalar Saavedra, médico radiólogo y Jefa del Área de Diagnóstico por Imágenes del Hospital Vitarte.

### **Jurado**

**Presidente:** Juan Carlos Velasco Guerrero, Doctor en Salud Pública, docente de la Facultad de Medicina –USMP.

**Miembro:** Zoel Aníbal Huatuco Collantes, Doctor en Medicina, docente de la Facultad de Medicina –USMP.

**Miembro:** Manuel Jesús Laoyza Alarico, Doctor en Salud Pública, docente de la Facultad de Medicina –USMP.



A mis padres y hermanas por su apoyo incondicional.



**Agradecimientos:**

Dr. Juan Carlos Laura De la Cruz, radiólogo, por su colaboración en el tema.

Al personal del Área de Ecografía del Hospital Vitarte.



# ÍNDICE

<b>RESUMEN</b> .....	1
<b>ABSTRACT</b> .....	3
<b>INTRODUCCIÓN</b> .....	5
<b>CAPITULO I: MARCO TEÓRICO</b>	
1.1 Antecedentes de la investigación .....	8
1.2 Bases teóricas .....	10
1.3 Definiciones Conceptuales .....	20
1.4. Hipótesis .....	21
<b>CAPITULO II: METODOLOGÍA</b>	
2.1 Tipo y diseño de investigación .....	22
2.2 Población y muestra .....	22
2.3 Método de recolección de datos .....	23
2.4 Procesamientos de datos .....	23
2.5 Aspectos éticos .....	24
<b>CAPITULO III: RESULTADOS</b> .....	25
<b>CAPITULO IV: DISCUSIÓN</b> .....	38
<b>CONCLUSIONES</b> .....	45
<b>RECOMENDACIONES</b> .....	46
<b>FUENTES DE INFORMACIÓN</b> .....	47
<b>ANEXOS</b> .....	55



## ÍNDICE DE TABLAS


<b>Tabla N°01:</b> Distribución por sexo de pacientes con Trauma Abdominal Cerrado – Hospital Vitarte – 2013/14 .....	Pág 25
<b>Tabla N°02:</b> Distribución por grupo edad de pacientes con Trauma Abdominal Cerrado – Hospital Vitarte – 2013/14.....	Pág 26
<b>Tabla N°03:</b> Distribución por año de casos de pacientes con Trauma Abdominal Cerrado – Hospital Vitarte – 2013/14 .....	Pág 26
<b>Tabla N°04:</b> Causas de Traumatismo Abdominal Cerrado – Hospital Vitarte – 2013/14 .....	Pág 26
<b>Tabla N°05:</b> Hallazgos por Ecografía de líquido libre en cavidad abdominal – Hospital Vitarte – 2013/14 .....	Pág 27
<b>Tabla N°06:</b> Hallazgos por Ecografía de lesión de órgano – Hospital Vitarte – 2013/14 .....	Pág 28
<b>Tabla N°07:</b> Hallazgos por Laparotomía Exploratoria de hemoperitoneo – Hospital Vitarte – 2013/14.....	Pág 29
<b>Tabla N°08:</b> Hallazgos por Laparotomía Exploratoria de lesión de órgano – Hospital Vitarte – 2013/14 .....	Pág 29
<b>Tabla N°09:</b> Comparación de resultados de líquido libre por Ecografía vs Laparotomía Exploratoria – Hospital Vitarte – 2013/14.....	Pág 30
<b>Tabla N°10:</b> Comparación de resultados de lesión de órganos por Ecografía vs Laparotomía Exploratoria – Hospital Vitarte – 2013/1....	Pág 32

**Tabla N°11:** Comparación de resultados de lesión de Hígado por Ecografía vs Laparotomía Exploratoria– Hospital Vitarte – 2013/14.....Pág 34

**Tabla N°12:** Comparación de resultados de lesión de Bazo por Ecografía vs Laparotomía Exploratoria–Hospital Vitarte – 2013/14....Pág 35

**Tabla N°13:** Comparación de resultados según Sensibilidad, Especificidad, VPP y VPN de la Ecografía en pacientes con Trauma Abdominal Cerrado – Hospital Vitarte – 2013/14.....Pág 36

**Tabla N°14:** Tiempo promedio entre Ecografía y Laparotomía Exploratoria en pacientes con Trauma Abdominal Cerrado – Hospital Vitarte – 2013/14 ..... Pág 37



## ÍNDICE DE GRÁFICOS

Gráfico N°01: Líquido libre según Ecografía – Hospital Vitarte – 2013/14. Pág 31

Gráfico N°02: Hemoperitoneo según Laparotomía Exploratoria – Hospital


Vitarte – 2013/14 ..... Pág 31

Gráfico N°03: Lesión de órganos intraabdominales según Ecografía – Hospital

Vitarte – 2013/14 ..... Pág 33

Gráfico N°04: Lesión de órganos intraabdominales según Laparotomía

Exploratoria – Hospital Vitarte – 2013/14 ..... Pág 33



## RESUMEN

**Objetivo:** Identificar el valor predictivo de la ecografía en el trauma abdominal cerrado frente a los hallazgos de la laparotomía exploratoria, en el Hospital Vitarte en el periodo comprendido de Enero del 2013 a Diciembre del 2014.

**Métodos:** Estudio observacional de tipo descriptivo, retrospectivo y transversal; diseño no experimental. Se realizó en el Servicio de Emergencia del Hospital Vitarte en pacientes con trauma abdominal cerrado (TABC) que contaban con estudio de ecografía y que fueron intervenidos por laparotomía exploratoria. Según los criterios de selección se obtuvo 31 casos entre los años 2013 y 2014. Se utilizó un instrumento de recolección de datos, se empleó el programa estadístico SPSS V21 y se estimó el valor predictivo, sensibilidad y especificidad de la ecografía.

**Resultados:** La edad promedio de la población de estudio fue 34,13 años, el género masculino fue el más afectado con 71% de los casos. La causa más importante de TABC fue el accidente de tránsito (74,2%). Según la ecografía, en el 80% de los casos se detectó líquido libre en cavidad abdominal y los órganos más frecuentemente lesionados fueron el hígado (32,3%) y el bazo (12,9%). Según los hallazgos de laparotomía exploratoria, en el 97% de los casos se halló líquido libre en cavidad (hemoperitoneo) y los órganos frecuentemente lesionados fueron: hígado (29%) y bazo (16,1%). Los resultados de sensibilidad y especificidad de la ecografía para diagnosticar líquido libre fueron de 83% y 100% respectivamente y para diagnosticar lesión de órgano fue 62 % y 100%

respectivamente. El valor predictivo positivo tanto para la detección de líquido libre y lesión de hígado fue de 100%.

**Conclusión:** El valor predictivo positivo de la ecografía mostró a los pacientes que realmente tenían colección de líquido libre en abdomen o lesión de algún órgano. Tanto en los hallazgos de ecografía o laparotomía exploratoria se encontraron cifras similares para líquido libre en abdomen y lesión de hígado.

**Palabras claves:** Trauma abdominal cerrado, ecografía, laparotomía y valor predictivo.



## ABSTRACT

**Objective:** To identify the predictive value of ultrasound findings in blunt abdominal trauma compared with findings of the exploratory laparotomy in Vitarte Hospital in the period January 2013 to December 2014.

**Methods:** An observational study of descriptive type, retrospective and cross-sectional, non-experimental design. Was performed in the Emergency Room at the Hospital Vitarte in patients with blunt abdominal trauma (BAT). They had a study of ultrasound and they were operated by exploratory laparotomy. According to the selection criteria were obtained 31 patients from 2013 and 2014. One validated instrument was used for collection. The predictive value, sensitivity and specificity were estimated with SPSS program.

**Results:** The average age was 34.13 years; male gender represented 71% with BAT. The most important cause of BAT was the traffic accident (74.2%). According to the ultrasound, 80% of the population had free fluid in the abdomen and frequently injured organs were liver (32.3%) and spleen (12.9%). According to the findings at exploratory laparotomy, 97% of the population had free fluid in the abdomen and frequently injured organs were: liver (29%) and spleen (16.1%). The overall sensitivity and specificity of ultrasonography to diagnose, free fluid in the abdomen were 83% and 100% respectively; for organ injury was 62.1% and 100% respectively. The positive predictive value for detecting both free fluid and liver injury was 100%. **Conclusion:** The positive predictive value of ultrasound showed

that patients they really had collection of free fluid in the abdomen or injury of an organ. Both the findings of ultrasound or exploratory laparotomy similar numbers were found in free fluid in the abdomen and liver injury.

**Keywords:** blunt abdominal trauma, ultrasound, laparotomy and predictive value of tests.



## INTRODUCCIÓN

El manejo inicial de los pacientes con trauma abdominal cerrado constituye un desafío en la práctica clínica ya que requiere la toma de decisiones rápidas basadas principalmente en criterios clínicos con la ayuda de exámenes auxiliares de apoyo al diagnóstico realizados al pie del paciente.

El trauma abdominal cerrado constituye una causa significativa de morbilidad y mortalidad, tienen un gran impacto a nivel mundial tanto en la carga económica, social y de salud por las lesiones reversibles o irreversibles que ocasiona.<sup>1</sup> De ahí que, es importante identificar a los pacientes que tienen indicación de laparotomía inmediata en el trauma abdominal cerrado para poder ofrecer un tratamiento oportuno.<sup>2</sup>

Con el transcurso de los años se han ido implementando salas de reanimación para el manejo de esta patología con equipos de rayos X portátiles, ecógrafos y la posibilidad de realizar procedimientos invasivos para identificar focos de sangrado como el lavado peritoneal diagnóstico. Sin embargo, durante los últimos 30 años ha sido la ecografía de urgencia la que más se ha validado y masificado ya que permite evaluar en forma rápida y no invasiva al paciente con trauma abdominal cerrado evidenciando o descartando focos de sangrado y algunas lesiones asociadas.

En el año 1997 el curso ATLS (Advanced Trauma Life Support), incluyó a la ecografía abdominal focalizada para trauma o Eco FAST como un método alternativo al lavado peritoneal diagnóstico en la evaluación de pacientes con



trauma abdominal cerrado. Este tipo de ecografía se orientaba básicamente a la detección de líquido libre en el abdomen.

Se considera a la laparotomía como una técnica segura con alta sensibilidad para el manejo de pacientes con trauma abdominal cerrado <sup>3,4</sup> pero tiene una cierta tasa de falsos positivos. Esto expondría al paciente al riesgo de una laparotomía innecesaria por lo que se utiliza la ecografía como un método diagnóstico inicial para buscar liquido libre en el abdomen o alguna lesión de órgano sólido y manejar adecuadamente a estos pacientes.<sup>5,6</sup>

La tomografía computarizada (TC) es considerada como el estándar de oro para el diagnóstico de trauma abdominal cerrado, pero tiene desventajas como son la necesidad de movilizar al paciente, la toma de tiempo para su realización y la poca accesibilidad como evaluación rutinaria de trauma abdominal, lo que limita su uso como primer apoyo diagnóstico.<sup>7</sup>

La Eco FAST es considerada entonces como la herramienta de elección para un diagnóstico precoz y toma de decisiones terapéuticas en pacientes con sospecha de traumatismo abdominal cerrado.<sup>8</sup> Aunque algunos reportes muestran una sensibilidad baja para la ecografía (81%),<sup>9</sup> otro estudio más reciente reporta una sensibilidad de hasta el 100%,<sup>8</sup> por ello la ausencia de lesión de órganos abdominales por ecografía, no excluye la real existencia de lesiones o traumatismo de órganos.<sup>10</sup> Por otro lado, hay evidencia de que repetir los exámenes ecográficos aumenta la sensibilidad de los mismos.<sup>11</sup>

El objetivo de la atención hospitalaria del trauma abdominal cerrado, es disminuir la mortalidad temprana (debido a una hemorragia intra-abdominal), la mortalidad tardía y la tasa de lesiones inadvertidas.<sup>10</sup> Es entonces cuando la ecografía cobra

importancia al agilizar la evaluación del trauma primario, reducir el número de estudios tomográficos y abaratar costos.<sup>10</sup>

Nuestro hospital se ubica adyacente a una carretera de alto flujo vehicular, motivo por el cual es un lugar de referencia inmediata del traslado de pacientes con trauma al área de emergencia donde se cuenta con un Servicio de Ecografía. Se reporta aproximadamente un 10% de trauma abdominal cerrado, donde se tiene que decidir entre una conducta quirúrgica o de referencia en “la hora de oro”, para lo cual la ecografía es necesaria. Al momento de realizar esta revisión no se encontró estudios o estadísticas del porcentaje de laparotomías negativas en pacientes que ingresaron al área de emergencia del Hospital Vitarte con diagnóstico ecográfico de traumatismo abdominal cerrado.

Por lo antes expuesto se quiso estudiar el valor predictivo de la ecografía en pacientes con trauma abdominal cerrado en el Hospital Vitarte durante los años 2013 y 2014 describiendo los hallazgos ecográficos y de laparotomía exploratoria así como reportando la experiencia acumulada en el uso de la Eco FAST.

Considerando que el Hospital no cuenta con servicio de tomografía y que la mayoría de los usuarios no tienen los recursos económicos necesarios para la realización de éste examen en otras instituciones, la ecografía llega a ser el primer examen a realizar en pacientes con trauma abdominal cerrado con sospecha de hemoperitoneo y lesión de órgano intrabdominal. Por ello, era necesario conocer el rendimiento de la ecografía y darle un uso adecuado.

La Eco FAST esta implementada en los Hospitales del Minsa y éste estudio puede definir una conducta rápida en caso de múltiples pacientes con trauma abdominal cerrado en el escenario de terremotos y/o accidentes vehiculares.

## **CAPÍTULO I**

### **MARCO TEÓRICO**

#### **1.1 ANTECEDENTES DE INVESTIGACIÓN**

Griffin J. et al desarrollaron una investigación para la detección del trauma abdominal en pacientes hemodinámicamente estables después de un traumatismo abdominal cerrado (TABC), el estudio era una revisión sistemática que buscaba evaluar la evidencia que apoyaba el uso de lavado peritoneal y ecografía abdominal como pruebas para la detección de lesión por trauma en el servicio de urgencias y reducir la rutina de la tomografía (TC). Dicho estudio concluyó que el screening con lavado peritoneal y TC selectiva eran estrategias de diagnóstico segura para la búsqueda de lesión por trauma abdominal cerrado y que se requería mayor investigación para determinar el rol de la ecografía.<sup>12</sup>

Sánchez N. realizó un estudio retrospectivo con serie de casos, con el objetivo de comprobar si existía semejanza entre el hallazgo ecográfico y quirúrgicos en pacientes con traumatismo abdominal cerrado, su población estuvo conformada por 46 pacientes con traumatismo abdominal cerrado del Servicio de Emergencia del Hospital Nacional Hipólito Unanue, concluyendo que la ecografía era una herramienta diagnóstica precoz e importante para el diagnóstico en TABC, disminuyendo las laparotomías innecesarias.<sup>13</sup>

Terry B. et al estudiaron la Eco FAST como predictor de la evolución clínica en el traumatismo abdominal cerrado en una población de 172 pacientes adultos entre los años 2007 y 2008, concluyendo que la Eco FAST negativa demostró ser un excelente predictor de la ausencia de lesión en traumatismo intraabdominal significativo. <sup>14</sup>

Fleming S. et al evaluaron la precisión de la exploración rápida con ecografía en el trauma abdominal cerrado en un Centro de Trauma de Londres en una población de 100 pacientes concluyendo que en pacientes inestables la técnica del Eco FAST positiva podrá ser útil al identificar a aquellos que requieran laparotomía mientras que una Eco FAST negativa no excluye una lesión abdominal. <sup>15</sup>

Barbosa R. et al, realizaron un estudio retrospectivo para determinar el impacto del tiempo de operación en la supervivencia de pacientes con una Eco FAST positiva que requerían laparotomía de emergencia. Dicho estudio concluyó que la demora en el inicio de laparotomía estaba asociada a un aumento de la mortalidad hospitalaria. <sup>16</sup>

Aguirre A. investigó los hallazgos quirúrgicos de la laparotomía exploratoria en pacientes adultos con trauma abdominal concluyendo que la población joven era la más afectada y que el trauma abierto era el más frecuente. <sup>17</sup>

Carter J. et al, evaluaron la confiabilidad de la Eco FAST para la toma de decisiones en el manejo de trauma abdominal cerrado a través de un estudio retrospectivo concluyendo que la Eco FAST tenía baja sensibilidad en la detección de la lesión intraabdominal. <sup>18</sup>

Iqbal Y. et al, determinaron la validez de la exploración rápida con ecografía en el trauma abdominal cerrado comparado con la tomografía computarizada y laparotomía exploratoria; el estudio concluyó que la exploración rápida con ecográfica tuvo menor precisión en comparación con la TC y la laparotomía exploratoria al igual que los datos locales e internacionales publicados anteriormente.<sup>19</sup>

Van Gool M. et al, estudiaron las complicaciones que podrían ocurrir debido a la laparotomía por trauma. La población estuvo definida por pacientes politraumatizados con lesiones graves, concluyendo que la laparotomía por trauma tenía una alta tasa de complicaciones resultantes con una morbilidad y mortalidad significativas. La mayoría de los eventos se producían en el período postoperatorio temprano.<sup>20</sup>

Muller M. et al, evaluaron la utilidad de la Eco FAST en trauma abdominal cerrado concluyendo que fue muy útil en diversos campos de la medicina necesitando sin embargo, un estudio prospectivo para evaluar el impacto.<sup>21</sup>

## **1.2 BASES TEÓRICAS**

La palabra “Trauma” procede de la palabra griega “herida” y se define como un golpe físico en alguna parte del cuerpo por algún agente externo.<sup>22</sup> El término “traumatismo abdominal”, alude a la lesión que sufre este compartimiento por agentes externos causando diversas lesiones. Dependiendo del elemento causal puede afectar la pared abdominal (continente) o el contenido de la cavidad abdominal (vísceras), o en algunas oportunidades a ambos.<sup>2</sup> Basándonos en el

compromiso de la pared abdominal podemos dividir los traumatismos abdominales en:

1. Trauma abierto: lesión de la pared abdominal que presentan una solución de continuidad en la piel. De acuerdo a su profundidad, llega a ser penetrante cuando existe pérdida de continuidad en el peritoneo parietal y no penetrante si la herida no lo atraviesa.
2. Trauma cerrado: lesión en la que el agente agresor no causa disrupción del tegumento cutáneo.<sup>2</sup>

En el trauma abdominal abierto, las lesiones pueden ser causadas por un proyectil, por un instrumento punzocortante (arma blanca) o por agentes diversos (asta de toro, cristales, varillas, maderas, etc.). Las lesiones en el trauma abdominal cerrado pueden deberse a fuerzas que ocasionan contusión, aplastamiento, estallamiento o desplazamiento de los órganos.<sup>2</sup>

## **EPIDEMIOLOGÍA DEL TRAUMATISMO ABDOMINAL**

A nivel internacional el traumatismo de abdomen, produce una gran morbimortalidad en distintos grupos de edad ocupando el abdomen el tercer lugar del cuerpo en lesionarse por traumatismos. La revisión de la literatura sobre Trauma revela que el traumatismo abdominal representa el 13% de todas las lesiones y tiene una mortalidad aproximada de 8%.<sup>2,23</sup>

Aproximadamente el 2% de pacientes que acuden a emergencia por algún traumatismo pertenecen a traumatismos de la región abdominal. De estos, aproximadamente un 90% necesitan hospitalización, y en la mitad se realiza una laparotomía exploratoria. Por otro lado, las lesiones intraabdominales inadvertidas

constituyen la causa de muerte postraumática más frecuente evitable.<sup>24</sup> El TABC es el responsable de estas lesiones, pero a pesar de su alta prevalencia sigue siendo un desafío clínico. El examen físico no puede ser exacto porque los pacientes pueden haber sufrido cambios en su estado mental o tener otras heridas que distraigan el manejo.<sup>25</sup>

En el Perú las lesiones por accidente de tránsito ocupan el tercer lugar en las principales subcategorías de enfermedades, así mismo se evidencia un incremento de los accidentes, siendo las lesiones múltiples la más reportada con 46% y en relación a traumas abdominales un 2,1%. Así mismo, se reporta que los órganos abdominales sólidos son los más lesionados en TABC, según el estudio de laparotomía serían el hígado (25,3% - 48%), seguido del bazo (12,1% - 30%), intestino delgado (28,3%), el riñón (15%) y mesenterio (14,1%).<sup>13, 26</sup>

## **FISIOPATOLOGÍA**

Los traumatismos cerrados se asocian a lesiones múltiples y de mayor distribución mientras que en las heridas penetrantes la lesión es localizada en el trayecto del proyectil o instrumento punzocortante. En el traumatismo cerrado los órganos que tienen más probabilidades de recibir lesión son los órganos sólidos como el hígado, bazo y riñones. Los órganos con superficie más amplia como el intestino delgado, colon e hígado son los más propensos a lesión en el traumatismo penetrante.

Cabe mencionar que el traumatismo abdominal cerrado suele seguir patrones de lesión, asociándose a fracturas craneales, lesiones de la columna, de la aorta torácica, contusión miocárdica, rotura diafragmática, fracturas de la pelvis y extremidades inferiores.<sup>2</sup>

## **DIAGNÓSTICO**

La clínica no ha podido ser sustituida por ningún otro examen auxiliar diagnóstico, los cuales deben ser considerados como complementarios. El estudio clínico debe realizarse de manera rápida, completa y de forma simultánea junto con las medidas terapéuticas de urgencias.

El examen debe comenzar con una inspección del individuo verificando las funciones vitales, realizando el examen físico del abdomen considerando la presencia de dolor espontáneo o a la palpación superficial y profunda e investigar si hay datos de irritación peritoneal o defensa abdominal con contractura muscular. El tacto rectal y vaginal son de gran importancia, sobretodo el primero, donde la presencia de sangre indica posible lesión del órgano.<sup>27</sup>

Las pruebas diagnósticas difieren para traumatismo penetrante y traumatismo abdominal cerrado y ya sean pacientes inestables o estables.<sup>28</sup> Se cuenta con Eco-FAST, lavado peritoneal, tomografía abdominal y laparoscopia

## **LA ECOGRAFÍA**

La bibliografía nos reporta que la ecografía o ultrasonografía fue usada en Europa en sus inicios para buscar lesiones en pacientes politraumatizados que podían complicarse en las horas siguientes al TABC. El objetivo principal era la búsqueda de hematomas esplénicos que pudieran incrementarse en volumen y romperse aumentando la morbilidad o muerte.<sup>29,30</sup>

En el año 1984, el investigador Tiling, estudio la capacidad diagnóstica de la ecografía versus el lavado peritoneal diagnóstico (LPD) donde reportó una sensibilidad mayor en LPD (93%) frente a la ecografía (86%), pero esta última tuvo una mayor especificidad (92%) en comparación del LPD (89%).<sup>31</sup>



La palabra “ecografía FAST” (Focused Abdominal Sonography for Trauma- Ecografía abdominal focalizada para trauma) fue utilizada por primera vez por Grace Rozycki en 1995. El concepto en general se refería a una ecografía de urgencia para la búsqueda de líquido libre en el abdomen.<sup>32</sup>

En el año 1997 el curso de ATLS (Advanced Trauma Life Support), sugirió que la “ecografía FAST” debía considerarse como un método diagnóstico alternativo al LPD para evaluar pacientes con TABC.<sup>2</sup>

### **TÉCNICA ECO FAST**

Para realizar la Eco FAST, se requiere un ecógrafo básico con un transductor convexo (de 2.5 a 6 MHz de frecuencia) y un sistema para registrar la imagen. El personal que realizará el estudio, debe estar capacitado y tener experiencia en este tipo de pacientes.

En la técnica FAST se explora 4 zonas del abdomen para buscar líquido libre:

- Cuadrante superior derecho: Para observar el hígado, riñón derecho, el seno costofrénico derecho e identificar el espacio hepatorenal.
- Región Epigástrica: Para evaluar al lóbulo izquierdo del hígado, grandes vasos, además del corazón y pericardio.
- Cuadrante superior izquierdo: Para observar el bazo, riñón izquierdo, seno costofrénico izquierdo e identificar el espacio esplenorrenal.
- Región Pélvica: Para evaluar la vejiga y el espacio rectovesical en varones, el útero y el espacio de Douglas en las mujeres.

La valoración con la técnica “FAST” tarda aproximadamente de dos a tres minutos; el examen puede realizarse como primera evaluación del paciente con

TABC o como control posterior lo cual dependerá de la disponibilidad del personal, equipo portátil, número de pacientes, entre otros

### **DESVENTAJAS DE LA ECO FAST**

Si bien se cataloga a técnica FAST en ecografía, como herramienta útil, también tiene limitaciones en ciertas condiciones<sup>33</sup> Las más importantes limitaciones son que el paciente sea obeso, que tenga fracturas costales bajas, que tenga quemaduras en la zona abdominal y en casos de enfisema subcutáneo extenso.

### **VENTAJAS DE LA ECO FAST**

El objetivo fundamental de la Eco FAST es detectar líquido libre en la cavidad abdominal y secundariamente lesión de órganos intraabdominales. Pero además nos permite la detección de hemotórax y en menor medida de neumotórax al evaluar los senos costofrénicos. También nos permite detectar hemopericardio al evaluar la región del epigastrio.

La eco FAST no tiene la misma sensibilidad que la TC para encontrar lesiones en vísceras huecas; sin embargo, el líquido libre es un indicador indirecto de la lesión del órgano diana teniendo una especificidad excelente (99%), aunque baja sensibilidad (81%). Debemos recordar que repetir el procedimiento aumenta la sensibilidad de la Eco FAST.<sup>9, 34</sup>

La técnica de eco FAST es útil en el control y seguimiento de los pacientes. Cuando la ecografía es negativa en los pacientes hemodinámicamente estables, es recomendable volver a realizar la ecografía dentro de las 24 horas, debido a que adiciona nuevos hallazgos.<sup>35</sup>

### **LESIONES POR TRAUMA ABDOMINAL**

## **Hemoperitoneo**

En la técnica Eco FAST <sup>36,37</sup> se busca líquido libre en los cuatro cuadrantes, sobre todo en las zonas de declive donde se acumula el líquido. <sup>38</sup> La sangre se deposita en la raíz del mesenterio y en el interior de la pelvis.

## **Trauma en Zonas Específicas**

### **Bazo**

Luego de presentar un traumatismo en el Bazo el hallazgo ecográfico puede ser tan evidente con una imagen heterogénea en el parénquima esplénico o presentar líquido periesplénico (hematoma periesplénico) el cual después de 24 a 48 horas se convierte en coágulo pudiendo simular al parénquima normal dando el aspecto de un bazo grande. Posteriormente la sangre se licúa y se aprecia de una morfología irregular que puede confundirse con un absceso subfrénico izquierdo. <sup>39</sup>

### **Hígado**

El Hígado es uno de los órganos que más se lesiona en el traumatismo abdominal cerrado siendo el lóbulo hepático derecho en sus segmentos posteriores el más afectado. Los hallazgos ecográficos detectados son laceraciones o fracturas, hematomas intraparenquimales o subcapsulares y hemoperitoneo. <sup>40</sup>

A igual que en el bazo el hallazgo ecográfico inicial puede ser una lesión evidente en el parénquima y estar rodeado de líquido (hematoma) que con el transcurso de los días adquiere una morfología irregular y semanas después es difícil de distinguir de los tejidos adyacentes. <sup>41</sup>

## **Páncreas**

Con la ecografía es muy complicado visualizar laceraciones o rupturas del páncreas dentro de las primeras horas debido a la hemorragia, pero si aun se sospecha de alguna lesión debe volver a realizarse la ecografía luego de 12 a 24 horas.<sup>40</sup> Cabe recalcar que el examen de elección para el estudio del páncreas es la tomografía.

## **Intestino y Mesenterio**

Los mecanismos de lesión del intestino son por compresión directa del mismo, por un súbito aumento de la presión intraluminal o por una lesión cerca de su elemento de fijación en el mesenterio. Las lesiones en el intestino pueden ser contusiones o secciones completa de algún segmento.<sup>41</sup>

La víscera hueca más comúnmente afectada es el duodeno, en su 2da y 3ra porción. La ecografía en estos órganos no llega a ser útil siendo la presencia de líquido libre un signo indirecto de lesión precisándose en estos casos de la tomografía.<sup>40</sup>

## **Riñón**

El Trauma renal puede presentarse de manera aislada o asociado a lesión de otros órganos abdominales. Un riñón con patología previa puede ser más susceptible al daño. Teóricamente la Eco FAST detecta lesiones en el riñón, pero algunas veces las limitaciones técnicas pueden impedir una evaluación suficiente de dicho órgano.<sup>42,43</sup>

Ecográficamente se pueden observar hematomas perirrenales, laceraciones parenquimales y rupturas. Las laceraciones renales se observan como imágenes lineales que si atraviesan el riñón se consideran ruptura renal. Existen 5 grados para las lesiones renales siendo las de grado IV (laceración que involucra al sistema colector) y grado V (riñón fragmentado) las de manejo quirúrgico.

Cuando hay laceración y/o rupturas renales se observan colecciones líquidas como sangre u orina (hematomas/ urinomas) que pueden alterar la morfología renal.<sup>44</sup>

### **Uréter**

La causa principal de lesión es la iatrogénica, secundaria a procedimientos quirúrgicos. La ecografía no es útil para valorar lesiones de uréter, salvo para detectar colecciones líquidas y/o hidronefrosis (45).

### **Vejiga**

Los hallazgos ecográficos de lesión de vejiga dependerán del grado de distensión que tenía la misma al momento del traumatismo abdominal. Una vejiga distendida es más propensa a ruptura con formación de hematoma adyacente. La orina que tiende a extravasarse se puede localizar en el espacio intra o extraperitoneal. Dependiendo de la ubicación de la lesión, se encontrará extravasación intraperitoneal cuando se lesione la zona anterosuperior de la vejiga y habrá extravasación extraperitoneal cuando se lesione la zona posterosuperior de la vejiga.<sup>46</sup>

### **Laparotomía Exploratoria**

Se define laparotomía como la sección o incisión de las partes blandas que están ubicadas debajo de las costillas (pared abdominal). Se llama laparotomía exploratoria a la incisión simple de la pared abdominal con el objetivo de plantear un diagnóstico.

A finales del siglo XIX el trauma abdominal se manejaba en Europa de manera conservadora. Esta conducta se apoyaba entre otras cosas en los pésimos resultados de la laparotomía durante la Guerra Bóer (1881). Sin embargo, el primero en pensar en la laparotomía con reparación del intestino y lavado de la cavidad abdominal fue Maximiliano Galán (1873). Arriata en su tesis propuso experimentalmente la laparotomía en traumatismo abdominal (1893) y Gracia García quien la utilizó durante la Revolución Mexicana (1911). La laparotomía en el traumatismo abdominal se desarrolló en México antes que en muchas otras partes del mundo, y desde entonces se aceptó como una excelente arma diagnóstica y terapéutica.<sup>47</sup>

En la actualidad con todos los avances diagnósticos con los que se cuenta, no es muy común que se efectúe una laparotomía meramente diagnóstica. En el traumatismo abdominal abierto o cerrado se debe realizar una investigación cuidadosa del abdomen, pues es bastante común el compromiso de más de un órgano.<sup>24</sup>

Las indicaciones para realizar la laparotomía de manera urgente en trauma abdominal son las siguientes:

1. Hipotensión o pérdida de sangre inexplicable en pacientes que no puede estabilizarse y en el que se ha descartado foco extra abdominal.
2. Paciente inestable y con traumatismo penetrante

3. Evisceración.
4. Sangrado gastrointestinal (boca o ano) persistente.
5. Irritación peritoneal
6. Neumoperitoneo
7. Rotura diafragmática
8. Rotura vesical intraperitoneal
9. Eco FAST o TC positivos.

### 1.3 DEFINICIONES CONCEPTUALES

**Hallazgos Ecográficos:** Informe ecográfico que describe el estado de los órganos intraabdominales y/o la presencia de líquido libre en cavidad en el paciente con trauma abdominal cerrado.<sup>40</sup>

**Hallazgos Quirúrgicos:** Informe de lesiones intraabdominales ocasionadas por el trauma, encontradas en el acto quirúrgico, en el paciente con traumatismo abdominal cerrado.<sup>47</sup>

**Trauma Abdominal:** Lesión o trauma de la región abdominal causados por agentes externos que varía de gravedad según el agente.<sup>23</sup>

**FAST (FOCUSED ASSESMENT SONOGRAPHY FOR TRAUMA):** Técnica ecográfica focalizada para detección rápida y oportuna de líquido libre en los cuatro cuadrantes del abdomen en los pacientes con traumatismo abdominal cerrado.<sup>8</sup>

**Laparotomía:** Es una técnica quirúrgica que se realiza con el propósito de abrir, explorar y tratar las lesiones en el abdomen a causa del traumatismo abdominal cerrado. <sup>48</sup>

#### 1.4 HIPÓTESIS

No se aplica por ser un estudio descriptivo.





## **CAPÍTULO II METODOLOGÍA**

### **2.1 TIPO Y DISEÑO DE INVESTIGACIÓN**

Es un estudio observacional, de tipo descriptivo, retrospectivo y transversal.

Diseño no experimental.

### **2.2 POBLACIÓN Y MUESTRA**

#### **Población**

La población estuvo constituida por pacientes con trauma abdominal cerrado provenientes del Servicio de Emergencia del Hospital Vitarte en el periodo comprendido de Enero del 2013 a Diciembre del 2014 los cuales contaban con estudio ecográfico y a los que se les realizó una laparotomía exploratoria.

#### **Muestra**

El presente estudio no trabajó con una muestra. Se seleccionó a los pacientes que reunían los criterios de inclusión y exclusión.

#### **Criterios de Selección**

#### **Criterios de inclusión:**

- Pacientes que fueron intervenidos por laparotomía con diagnóstico de traumatismo abdominal cerrado.
- Pacientes mayores de 18 años, de cualquier sexo o procedencia.

- Pacientes que contaban con examen ecográfico abdominal no mayor a 24 horas previas a la intervención quirúrgica.
- Pacientes con registro de reporte operatorio debidamente llenado.
- Evaluación ecográfica realizada por Médico Radiólogo.

**Criterios de exclusión:**

- Pacientes hemodinámicamente inestables.
- Pacientes en estado de gestación.
- Pacientes con diagnóstico previo de cáncer abdominal primario o metastásico.
- Pacientes con ascitis previa por cualquier etiología.
- Pacientes con datos requeridos incompletos en su mayoría en la historia clínica.

### **2.3 MÉTODO DE RECOLECCIÓN DE DATOS**

La presente investigación utilizó un instrumento para la recolección de datos. Se elaboró una ficha basada en edad, sexo, causa del traumatismo abdominal, hora de realización de los procedimientos y hallazgos ecográficos y quirúrgicos (Anexo N° 01).

### **2.4 PROCESAMIENTO DE DATOS**

Los datos de esta investigación fueron procesados por el programa de Microsoft Excel. Se presentó la información en tablas y gráficos.

Se determinó el valor predictivo positivo, negativo, sensibilidad y especificidad del procedimiento ecográfico frente a la laparotomía exploratoria, utilizando el programa estadístico SPSS V21.

## **2.5 ASPECTOS ÉTICOS**

En la presente investigación, por el tipo y diseño, no tuvo problemas éticos. Los datos fueron codificados y se reservó el uso de los nombres, cumpliendo el principio de confidencialidad.



## **CAPÍTULO III**

### **RESULTADOS**

En el Hospital Vitarte durante los años 2013 y 2014, se presentaron 159 pacientes con el diagnóstico de trauma abdominal cerrado a los cuales se les practicó una ecografía. Sin embargo, solo a 31 pacientes se les realizó una laparotomía exploratoria. De esta población, 22 fueron varones y 9 mujeres, la edad promedio fue de 34,13 años, con un mínimo de 18 y máximo de 66 años; el grupo de edad más afectado fue de 18 a 29 años (48%) y la población con más casos de trauma abdominal cerrado fueron los varones (71%). La causa más importante de traumatismo abdominal fue el accidente de tránsito (74,2%) seguido de las caídas (19,4%). (TABLA N° 01-04)

**TABLA N° 01: DISTRIBUCIÓN POR SEXO DE PACIENTES CON TRAUMA ABDOMINAL CERRADO – HOSPITAL VITARTE – 2013/14**

<b>Sexo</b>	<b>Frecuencia</b>	<b>%</b>
Femenino	9	29,0
Masculino	22	71,0

Fuente: Historias clínicas Servicio de Emergencias del Hospital Vitarte.

**TABLA N° 02: DISTRIBUCIÓN POR GRUPO EDAD DE PACIENTES  
CON TRAUMA ABDOMINAL CERRADO – HOSPITAL VITARTE –  
2013/14**

<b>Grupo de edad</b>	<b>Frecuencia</b>	<b>%</b>
18 a 29 años	15	48,4
30 a 39 años	5	16,1
40 a 49 años	6	19,4
≥50 años	5	16,1

Fuente: Historias clínicas Servicio de Emergencias del Hospital Vitarte.

**TABLA N° 03: DISTRIBUCIÓN POR AÑO DE CASOS DE PACIENTES  
CON TRAUMA ABDOMINAL CERRADO – HOSPITAL VITARTE –  
2013/14**

<b>Año del TABC</b>	<b>Frecuencia</b>	<b>%</b>
2013	15	48,4
2014	16	51,6

Fuente: Historias clínicas Servicio de Emergencias del Hospital Vitarte.

**TABLA N° 04: CAUSAS DE TRAUMATISMO ABDOMINAL CERRADO  
– HOSPITAL VITARTE – 2013/14**

<b>Causa del TABC</b>	<b>Frecuencia</b>	<b>%</b>
Accidente de transito	23	74,2
Caída	6	19,4
Golpe directo	2	6,5

Fuente: Historias clínicas Servicio de Emergencias del Hospital Vitarte.

Con respecto a los hallazgos ecográficos, en el 80% de la población estudiada se encontró líquido libre en cavidad abdominal y de ellos en casi la tercera parte se halló más de 500 ml de líquido libre en cavidad. Los órganos frecuentemente lesionados fueron el hígado (32,3%) y el bazo (12,9%). (TABLA N° 05-06)

**TABLA N° 05: HALLAZGOS POR ECOGRAFÍA DE LIQUIDO LIBRE EN CAVIDAD ABDOMINAL – HOSPITAL VITARTE – 2013/14**

Hallazgos Ecográfico	Frecuencia	%
<b>Liquido Libre</b>		
No	6	19,4
menor 250 cc	11	35,5
250 - 500 cc	5	16,1
mayor a 500 cc	9	29,0

Fuente: Historias clínicas Servicio de Emergencias del Hospital Vitarte.

**TABLA N° 06: HALLAZGOS POR ECOGRAFÍA DE LESIÓN DE  
ÓRGANOS – HOSPITAL VITARTE – 2013/14**

Hallazgos Ecográfico	Frecuencia	%
<b>Lesión Órgano</b>		
Hígado	10	32,3
Bazo	4	12,9
Riñón	1	3,2
Vejiga	1	3,2
Lesión de más de un órgano	1	3,2
Otro	1	3,2
No se detectó lesión	13	41,9

Fuente: Historias clínicas Servicio de Emergencias del Hospital Vitarte.

Según los hallazgos de laparotomía exploratoria, más del 50% de la población estudiada tenían más de 500ml de líquido libre en abdomen. Los órganos frecuentemente lesionados fueron: hígado (29%) y bazo (16,1%) (TABLA N° 07-08).

**TABLA N° 07: HALLAZGOS POR LAPAROTOMÍA  
EXPLORATORIA DE HEMOPERITONEO  
– HOSPITAL VITARTE – 2013/14**

<b>Hallazgos Laparotomía</b>	<b>Frecuencia</b>	<b>%</b>
<b>Hemoperitoneo</b>		
No	1	3,2
menor 250 cc	1	3,2
250 - 500 cc	11	35,5
mayor a 500 cc	18	58,1

Fuente: Historias clínicas Servicio de Emergencias del Hospital Vitarte.

**TABLA N° 08: HALLAZGOS POR LAPAROTOMÍA  
EXPLORATORIA DE LESIÓN DE ÓRGANO – HOSPITAL  
VITARTE – 2013/14**

<b>Hallazgos Laparotomía</b>	<b>Frecuencia</b>	<b>%</b>
<b>Lesión órgano</b>		
Hígado	9	29,0
Bazo	5	16,1
Riñón	4	12,9
Viscera hueca	4	12,9
Vejiga	1	3,2
Mesenterio	1	3,2
Lesión de más de un órgano	5	16,1
Otro	2	6,5

Fuente: Historias clínicas Servicio de Emergencias del Hospital Vitarte.



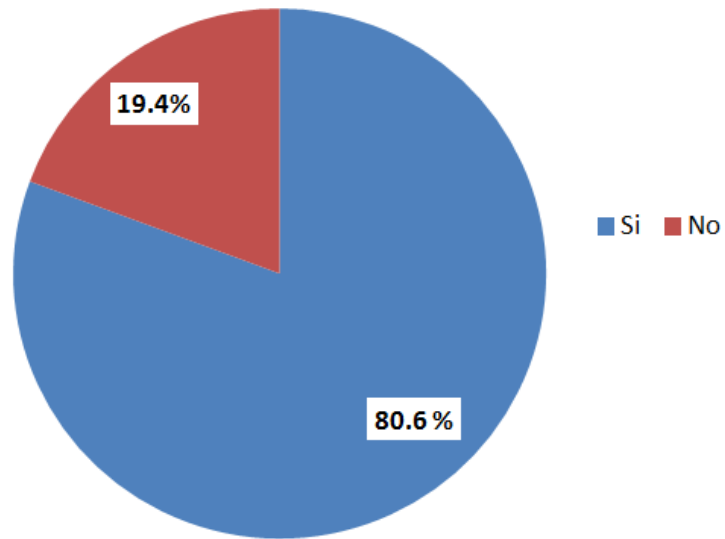
Al comparar los hallazgos ecográficos y de laparotomía exploratoria, de los 31 pacientes con trauma abdominal, 25 tuvieron un diagnóstico ecográfico positivo para líquido libre en cavidad abdominal confirmado por laparotomía exploratoria. Mientras que en 5 pacientes la ecografía no detectó líquido libre en abdomen. (TABLA N° 09) (GRÁFICO N° 01-02).

**TABLA N° 09: COMPARACIÓN DE RESULTADOS DE LÍQUIDO LIBRE POR ECOGRAFÍA VS LAPAROTOMÍA EXPLORATORIA – HOSPITAL VITARTE – 2013/14**

Líquido libre Ecografía	Líquido libre Laparotomía	
	Si	No
Si	25 (83)	0 (0)
No	5 (17)	1 (100)

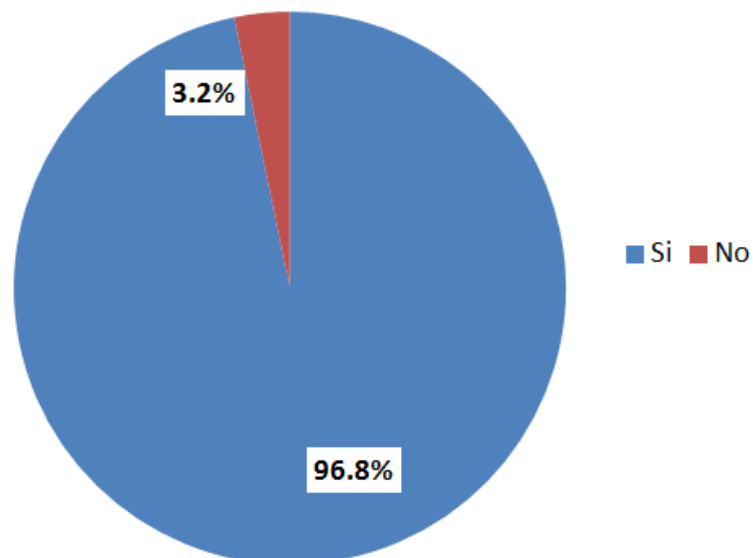
Fuente: Historias clínicas Servicio de Emergencias del Hospital Vitarte.

**GRÁFICO N° 01: LÍQUIDO LIBRE SEGÚN ECOGRAFÍA – HOSPITAL VITARTE – 2013/14**



Fuente: Historias clínicas Servicio de Emergencias del Hospital Vitarte.

**GRÁFICO N° 02: HEMOPERITONEO SEGÚN LAPAROTOMÍA EXPLORATORIA – HOSPITAL VITARTE – 2013/14**



Fuente: Historias clínicas Servicio de Emergencias del Hospital Vitarte.

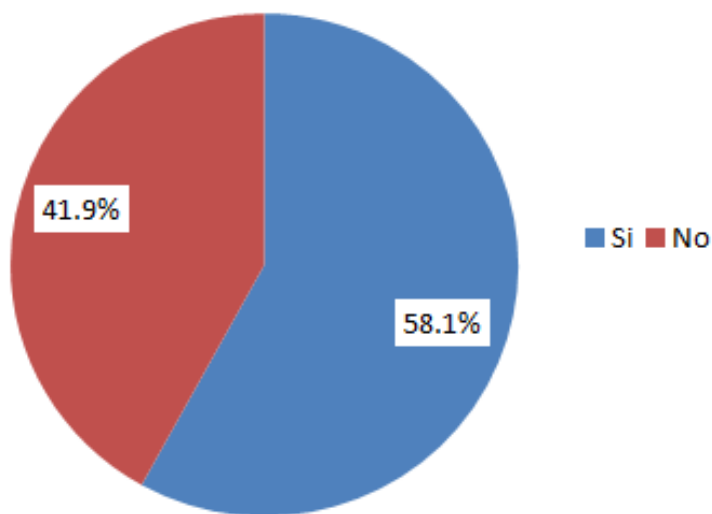
Al comparar los hallazgos ecográficos y de laparotomía exploratoria, de los 31 pacientes con trauma abdominal, 18 pacientes tuvieron diagnóstico ecográfico positivo de lesión de algún órgano en cavidad abdominal, lo cual fue confirmado por laparotomía exploratoria. Mientras que en 11 pacientes la ecografía no detectó la lesión de algún órgano en abdomen. (TABLA N° 10) (GRÁFICO N° 03-04).

**TABLA N° 10: COMPARACIÓN DE RESULTADOS DE LESIÓN DE ÓRGANO POR ECOGRAFÍA VS LAPAROTOMÍA EXPLORATORIA – HOSPITAL VITARTE – 2013/14**

Lesión Órgano Eco	Lesión Órgano Laparotomía	
	Si	No
Si	18 (62)	0 (0)
No	11 (38)	2 (100)

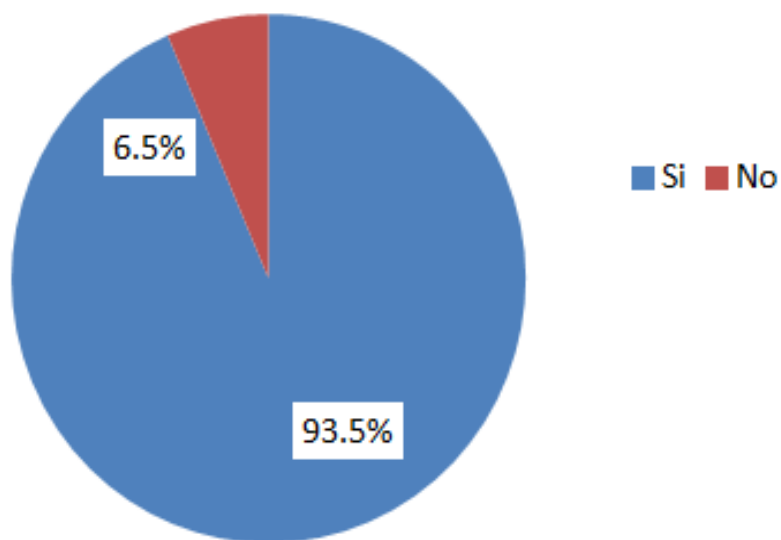
Fuente: Historias clínicas servicio de emergencias del Hospital Vitarte.

**GRÁFICO N° 03: LESIÓN DE ÓRGANOS INTRAABDOMINALES SEGÚN ECOGRAFÍA – HOSPITAL VITARTE – 2013/14**



Fuente: Historias clínicas servicio de emergencias del Hospital Vitarte.

**GRÁFICO N° 04: LESIÓN DE ÓRGANOS INTRAABDOMINALES SEGÚN LAPAROTOMÍA EXPLORATORIA – HOSPITAL VITARTE – 2013/14**



Fuente: Historias clínicas servicio de emergencias del Hospital Vitarte.

Al comparar los hallazgos ecográficos y de laparotomía exploratoria, de los 31 pacientes con trauma abdominal, en 10 pacientes se le diagnosticó por ecografía lesión del hígado, lo cual fue confirmado por laparotomía exploratoria. Mientras que en 1 paciente la ecografía no detectó la lesión de dicho órgano. (TABLA N° 11)

**TABLA N° 11: COMPARACIÓN DE RESULTADOS DE LESIÓN DE HIGADO POR ECOGRAFÍA VS LAPAROTOMIA EXPLORATORIA – HOSPITAL VITARTE – 2013/14**

Hígado Ecografía	Hígado Laparotomía	
	Si	No
Si	10 (91)	0 (0)
No	1 (9)	20 (100)

Fuente: Historias clínicas Servicio de Emergencias del Hospital Vitarte.

Al comparar los hallazgos ecográficos y de laparotomía exploratoria, de los 31 pacientes con trauma abdominal, en 3 pacientes se le diagnosticó por ecografía lesión de bazo, lo cual fue confirmado por laparotomía exploratoria. Mientras que en 3 pacientes la ecografía no detectó la lesión de dicho órgano. (TABLA N° 12)

**TABLA N° 12: COMPARACIÓN DE RESULTADOS DE LESIÓN DE BAZO POR ECOGRAFÍA VS LAPAROTOMIA EXPLORATORIA – HOSPITAL VITARTE – 2013/14**

<b>Bazo Ecografía</b>	<b>Bazo Laparotomía</b>	
	Si	No
Si	3(50)	1 (4)
No	3(50)	24 (96)

Fuente: Historias clínicas Servicio de Emergencias del Hospital Vitarte.

Al evaluar los hallazgos ecográficos, el líquido libre en cavidad abdominal se detectó en 83% de la población estudiada y la lesión de órganos en 62,1%, siendo la lesión de hígado la más frecuente con un 90,1%. Según los resultados de la ecografía (especificidad), ésta permite descartar alguna lesión de órgano o líquido libre en abdomen en un 100%. Sin embargo este valor alto se debió a que en el casillero del falso positivo, contenía una frecuencia de "0". Generando un sesgo en la especificidad menos en lesión de bazo.

Respecto al valor predictivo positivo de la ecografía, se obtuvo una probabilidad de que el 100% de las pruebas positivas correspondían a un verdadero positivo (líquido libre, lesión de órgano y lesión de hígado), sin embargo estos porcentajes altos estuvieron afectadas debido a que en el casillero del falso positivo contenía una frecuencia de "0". Generando un sesgo en el valor predictivo positivo, menos en la lesión de bazo.

Respecto al valor predictivo negativo de la ecografía, se obtuvo una probabilidad variada para las pruebas negativas, siendo de 17% para líquido libre, 15,3% para

lesión de algún órgano en abdomen, 95,2% para lesión de Hígado y de 89% para lesión de Bazo (TABLA N° 13).

Tanto la sensibilidad y el valor predictivo negativo, no estuvieron afectados por un frecuencia de "0", por lo que se puede confiar en estos valores.

**TABLA N° 13: COMPARACIÓN DE RESULTADOS SEGÚN SENSIBILIDAD, ESPECIFICIDAD, VPP y VPN DE LA ECOGRAFIA EN PACIENTES CON TRAUMA ABDOMINAL CERRADO – HOSPITAL VITARTE – 2013/14**

	<b>Líquido Libre</b>	<b>Lesión de órgano</b>	<b>Lesión de Hígado</b>	<b>Lesión de Bazo</b>
<b>Sensibilidad</b>	83 %	62,1 %	91 %	50 %
<b>Especificad</b>	100 %	100 %	100 %	96 %
<b>VPP</b>	100 %	100 %	100 %	75 %
<b>VPN</b>	17 %	15,3 %	95,2 %	89 %

Fuente: Historias clínicas servicio de emergencias del Hospital Vitarte.

VVP: valor predictivo positivo. VPN: valor predictivo negativo.

Con respecto al tiempo promedio transcurrido entre la realización de la ecografía y la laparotomía exploratoria este fue de 04: 37 ± 0.16 horas con un tiempo máximo entre ambos procedimientos de 16: 40 horas y un tiempo mínimo de 00. 40 horas (TABLA N°14).

**TABLA N° 14: TIEMPO PROMEDIO ENTRE ECOGRAFIA Y  
LAPAROTOMIA EXPLORATORIA – HOSPITAL VITARTE – 2013/14**

<b>Tiempo promedio</b>	04: 37 ± 0.16 horas
<b>Tiempo máximo</b>	16: 40 horas
<b>Tiempo mínimo</b>	00: 40 horas

Fuente: Historias clínicas servicio de emergencias del Hospital Vitarte.





## CAPÍTULO IV

### DISCUSIÓN

El presente estudio se enfocó en el trauma abdominal cerrado permitiendo mostrar datos interesantes con respecto al diagnóstico ecográfico del mismo y los hallazgos quirúrgicos correspondientes los que se detallan a continuación.

La población estudiada con diagnóstico de trauma abdominal cerrado tuvo un promedio de edad de 34,13 años, siendo similar a los resultados de otros estudios donde la población afectada tuvo un promedio 30 años de edad.<sup>26, 49, 50</sup> En otro estudio se describe edades superiores con un promedio de 42 años y que variaba según el género de 29,5 años para las mujeres y 44 años para los varones.<sup>51</sup>

Al estudiar el grupo de edad más afectado por trauma abdominal cerrado, las edades entre 18 y 29 años resultaron ser los más afectados (48%). Esto fue similar a otros estudios, donde el grupo etario predominante fue el comprendido entre 19 a 30 años con un 31.3% de afectación.<sup>13, 26</sup> Asimismo otra investigación describe también porcentajes muy altos en el grupo etario de 21 a 30 años con un 79,68 % de compromiso por TABC.<sup>52</sup> Sin embargo otro estudio describe como grupo más afectado al comprendido entre los 30 a 39 años (45.8%),<sup>51</sup> mostrando una población mayor pero que aún sigue económicamente activa.

La población con más casos de trauma abdominal cerrado en nuestro estudio fueron los varones representado el 71%. Similares resultados se revelan en diversos estudios; en uno se encontró que el 73% eran de sexo masculino,<sup>26</sup> en otro que de 96 pacientes, 78 fueron del sexo masculino y 18 mujeres<sup>51</sup> y en otro que de un total de 84 pacientes el 82.7% fueron hombres y 17.3% mujeres.<sup>49</sup> La

mayor presencia de trauma abdominal cerrado en jóvenes y sobre todo en hombres, es debido a que ellos constituyen una gran masa laboral que está más expuestas a accidentes y violencia por sus actividades.<sup>50</sup>

La causa más importante de traumatismo abdominal cerrado en el estudio fue el accidente de tránsito (74,2%). Resultados similares se hallaron en otra investigación donde las causas que originaron traumatismo de abdomen cerrado correspondieron, en orden de frecuencia, a accidentes de tránsito con un 51,5%, caídas 31,5%, agresiones personales 13,1% y golpes por animales 4%.<sup>26</sup> Sin embargo otros estudios describen valores bajos cuando se busca la etiología de la lesión en el traumatismo abdominal cerrado, siendo el accidente de tránsito el más importante a pesar de tener un 25%.<sup>51,53</sup> En diversos países el accidente de tránsito es el principal causante de traumatismo abdominal cerrado, el mismo problema se presenta en el Perú en donde estas lesiones llegan a ocupar el tercer lugar entre las principales subcategorías de enfermedades.

Según los hallazgos ecográficos, en el 80% de la población estudiada se detectó líquido libre en la cavidad abdominal. Esto fue similar a los resultados de un estudio donde se halló líquido libre intraabdominal en el 91% de los casos.<sup>13</sup> Por el contrario en otros estudios se obtuvo menos cantidad de casos llegando solo a 38% y 20,4% respectivamente.<sup>54,55,56</sup> Esta diferencia en la sensibilidad de la ecografía para detectar líquido libre puede deberse al número de casos estudiados, la experiencia del examinador y al momento en que fue realizado el estudio. Un estudio muy precoz o un retraso en el ingreso a sala de operaciones podría hacer variar la sensibilidad de la ecografía significativamente.

Con respecto a los órganos intraabdominales más afectados por el TABC y detectados por ecografía se obtuvo al hígado con 32,3% y el bazo con 12,9%. Similares resultados describen como órgano sólido con mayor frecuencia de lesión al hígado (48%), seguido del bazo (30%) y el riñón (15%).<sup>13</sup> Por otro lado hay otras investigaciones donde obtuvieron mayor lesión en bazo (35,6%), seguido del hígado (28,8%) y riñón (9,6%).<sup>57</sup> Asimismo, en otro se encontró para el bazo (41.6 %) y para el hígado (33.3%)<sup>56, 58</sup>. Finalmente otro estudio le atribuye un porcentaje mucho mayor al Bazo con 75%<sup>54</sup> En las diferentes revisiones bibliográficas, los órganos más lesionados según los resultados de ecografía son el hígado y bazo, las cuales varían en el orden presentación, esto pueda deberse a las causas de traumatismo abdominal cerrado y los mecanismos de lesión. Con respecto a la detección de lesión de vísceras huecas la ecografía demostró ser poco efectiva, aunque cuando solo se detecte líquido libre sin lesión de órgano sólido aparente debemos sospecha de la misma. Este tipo de presentación se encontró en cinco casos del estudio. Por otro lado, no se debe olvidar que la ecografía además de detectar lesión de órgano intraabdominal también puede detectar hematomas de pared abdominal ocasionados por trauma directo, de éstos se presentaron dos casos en el presente estudio.

Según los hallazgos de la laparotomía exploratoria, se encontró hemoperitoneo en el 97% de los casos y de las lesiones de órganos se encontró 29% para el hígado, 16,1% para el bazo, 12,9% para riñón y vísceras huecas y un 16% tuvo lesión en más de un órgano intraabdominal (lesión de víscera sólida y víscera hueca). Similares resultados se encontraron en otro estudio con hígado (22,1%), intestino delgado (15,2%), Bazo (10,9%), Colon (9,6%) y Mesenterio (7,4%).<sup>52</sup> Así mismo otro estudio reportó que los órganos más frecuentemente afectados fueron

el hígado (20,8% a 48%), colon (15,6%,) y bazo (13,5% a 30%).<sup>13, 51</sup> Sin embargo, otros estudios describen al intestino delgado (28,3%) como principal órgano lesionado, seguido por el hígado (25,3%), vejiga (18,2%), mesenterio (14,1%), bazo (12,1%) y un,26,2% tuvo lesión de más de un órgano.<sup>26</sup> Los estudios sobre trauma abdominal cerrado reportan al hígado y bazo como los órganos más frecuentemente dañado en este tipo de pacientes. La literatura describe que las lesiones hepáticas en el trauma cerrado tienen peor evolución que las que resultan de traumatismo abierto, pues este tipo de trauma produce estallidos o desgarros avulsivos con gran destrucción del parénquima y el consecuente hemoperitoneo.<sup>59, 60</sup>

La capacidad o sensibilidad de la ecografía para encontrar líquido libre en abdomen fue de 83%, siendo esto confirmado en la laparotomía exploratoria. Otro estudio similar estimó la eficacia diagnóstica de la ecografía para detección de líquido libre siendo este hallazgo común en traumatismo abdominal cerrado, ofreciendo una sensibilidad de 93%<sup>54, 56</sup> y una especificidad 80%.<sup>54</sup> Pero difiere con otro resultado donde, describe una sensibilidad y especificidad de la ecografía para detectar líquido libre del 96% y 67% respectivamente.<sup>61</sup> Otro autor describe que la ecografía no detectó falsos positivos ni falsos negativos en la detección de líquido libre peritoneal por lo que la sensibilidad y especificidad fue 100%.<sup>55</sup> Como podemos observar la sensibilidad y especificidad de la ecografía varía en los diferentes centros llegando incluso al 100%. Su utilidad se ve comprometida en pacientes obesos, con enfisema subcutáneo y con operaciones previas y no es confiable en perforaciones intestinales.<sup>1</sup> La sensibilidad de la ecografía en la detección de líquido intraperitoneal puede aumentar significativamente entre el primer y segundo estudio de un 70.7% hasta un 92,7%.<sup>62</sup> Según esta revisión se

demuestra la efectividad de la ecografía en la detección temprana de lesión abdominal por trauma cerrado a través de la visualización de líquido libre en cavidad, debido a que es un indicador indirecto de la lesión del órgano diana, además al repetir los procedimientos aumenta la sensibilidad de la técnica Eco FAST.<sup>9, 34</sup>

La capacidad o sensibilidad de la ecografía para encontrar órganos lesionados en cavidad abdominal solo fue de 61,1% y confirmado por la laparotomía exploratoria. Según la ecografía (especificidad 100%) en los pacientes en que no se halló lesión de algún órgano en el abdomen tampoco se encontró en la laparotomía. Resultados similares se encontraron en otro estudio con una sensibilidad y especificidad del 59 y 99 % respectivamente.<sup>58</sup> Otro estudio mostró mayor sensibilidad y especificidad (94% y 89% respectivamente) para la detección de lesiones de órganos sólidos, reduciendo potencialmente la necesidad de solicitar otras pruebas de imágenes en pacientes con trauma abdominal por la premura del tiempo.<sup>63</sup> Sin embargo, otras investigaciones difieren con lo antes mencionado ofreciendo valores de sensibilidad más bajos que varían del 70,2 al 75%, y de valores de especificidad que varían del 35 al 59,2 %.<sup>61,64</sup> Con esto, se puede colegir que la ecografía es un método útil en el traumatismo abdominal cerrado pero su eficacia variará por varios factores como son la experiencia del operador, el momento en que se realizó el examen y el tipo de traumatismo abdominal. Por definición, la utilidad de la ecografía es para la detección de líquido libre en cavidad abdominal más que para la detección de lesión de órgano intraabdominal y esto ha quedado demostrado en el presente estudio. Lo fundamental en la evaluación y manejo del trauma abdominal no es el llegar al diagnóstico exacto de un tipo específico de lesión, sino determinar que

existe una lesión intraabdominal y que es necesaria una intervención quirúrgica urgente. Sin embargo una limitación potencial de la ecografía para diagnosticar un daño orgánico abdominal se presenta cuando el trauma no produce hemoperitoneo y las lesiones orgánicas pasan inadvertidas si solo se ha usado la ecografía como método diagnóstico.

En la población de estudio, los resultados del valor predictivo positivo tanto para la detección de líquido libre y lesión de hígado fueron de 100%, mientras que para Bazo fue de 75%. Los valores predictivos negativos encontrados en el estudio para hígado y bazo fueron elevados (95 y 89% respectivamente). En otra investigación, se reportó que la ecografía en general tuvo un valor predictivo positivo 92.8% y un valor predictivo negativo del 80%.<sup>54</sup> Mientras que en otros estudios se reportaron valores bajos del valor predictivo positivo y negativo para lesión de órgano siendo 74,7% y 53,7% respectivamente.<sup>64</sup> Así mismo otros autores describen que la ecografía abdominal tuvo una utilidad, con una predicción del 37,4% a 53,7 % en los resultados positivos de lesión de órgano.<sup>26,</sup>  
<sup>53</sup> En otro estudio la predicción de la ecografía para determinar la presencia de líquido libre en abdomen fue del 94.29% y de 36.36% para lesión orgánica.<sup>56</sup> Es probable que el valor predictivo alto que se encontró en nuestro estudio en comparación a la literatura de referencia se haya debido a que se trabajó con una población pequeña y a que los casos tuvieron una patología evidente de trauma abdominal que tuvo que ser tratada en nuestro hospital

Con respecto al tiempo promedio de realizada la ecografía y la laparotomía fue de 04:37 horas con un tiempo máximo de hasta 16:40 horas. Esto pudo haber contribuido con aquellos casos en los que la ecografía fue negativa siendo el diagnóstico clínico el que llevó a los pacientes al tratamiento quirúrgico.


Asimismo, esto podría cambiar la sensibilidad de la ecografía. Por otro lado, el tiempo máximo encontrado en este estudio entre ambos procedimientos, hace reflexionar sobre los procesos de atención de los pacientes politraumatizados en las salas de emergencia en donde el retrasar el ingreso de un paciente a la sala de operaciones incrementaría su morbimortalidad. .

La ecografía FAST es examen útil en la evaluación del sangrado abdominal por trauma permitiendo definir la conducta conservadora o quirúrgica inicial sobre todo en hospitales de bajos recursos También sirve como método de seguimiento en pacientes con traumatismos graves o sometidos a cirugía.



## CONCLUSIONES

1. El valor predictivo de la ecografía en pacientes con trauma abdominal cerrado, tanto para la detección de líquido libre y lesión de hígado fueron del 100% y confirmados por laparotomía exploratoria.
2. La sensibilidad de la ecografía para la detección de líquido libre fue del 83%.y para la detección de lesión de órgano fue del 61%.
3. Entre los hallazgos ecográficos se encontró que el 80% de la población estudiada presentaba líquido libre en abdomen, además el hígado y bazo fueron los órganos más lesionados.
4. Entre los hallazgos de laparotomía exploratoria se encontró que el 97% de la población estudiada tuvo hemoperitoneo y los órganos lesionados en orden de frecuencia fueron el hígado, bazo, riñón y vísceras huecas.





## RECOMENDACIONES

1. La elección de la Ecografía como herramienta diagnóstica en pacientes con trauma abdominal cerrado por ser un método rápido, no invasivo, que puede ser usado en pacientes hemodinámicamente inestables.
2. La realización del estudio ecográfico por operadores capacitados y con experiencia en la técnica de Eco FAST.
3. Evaluar los procesos de atención de los pacientes politraumatizados en las salas de emergencia con el debido seguimiento y control de los pacientes.



## FUENTES DE INFORMACIÓN

1. Pacheco A. Trauma Abdominal Rev Med Clin Condes. 2011; 22(5): 623-630.
2. Chapleau W, et al. Programa avanzado de apoyo vital en trauma para médicos (ATLS): the ninth edition. J Trauma Acute Care Surg. 2013; 74(5):1363-1366.
3. Amoroso T. Evaluation of the patient with blunt abdominal trauma: an evidence-based approach. J Emerg Med Clin Am. 1999; 17(1):63-75.
4. Hodgson N, Stewart T, Girotti M. Open or closed diagnostic peritoneal lavage for abdominal trauma?. J Traum. 2000; 6(48):1091-1095.
5. Sosa J, Baker M, Puente I, Sims D, Sleeman D, Ginzburg E, et al. Negative laparotomy in abdominal gunshot wounds: potential impact of laparoscopy. J Traum. 1995; 38(2):194-197.
6. Ivatury R, Simon R, Stahl W. A critical evaluation of laparoscopy in penetrating abdominal trauma. J Traum. 1993; 34(6): 822-827.
7. Linsenmaier U, Krötz M, Häuser H, Rock C, Rieger J, Bohndorf K, Pfeifer KJ, Reiser M. Whole-body computed tomography in polytrauma: techniques and management. J Eur Rad. 2002; 12(7):1728-1740.
8. Dinamarca V. Focused Abdominal Sonography for Trauma (FAST). Rev Med Clin. 2013; 24(1): 63-67.
9. Graham J, Richards J. The Role of Emergent Sonography and a review of a Literature. Am J Rad. 2007; 172:897-902.
10. Dirk S, et al. Emergency ultrasound-based algorithms for diagnosing blunt abdominal trauma (Review). COCHRANE. 2013;7. No.:CD004446

11. Nunes L, Simmons S, Hallowell M, Kinback R, Trooskin S, Kozar R. Diagnostic performance of trauma US in identifying abdominal or pelvic free fluid and serious abdominal or pelvic injury. *J Acad Rad.* 2001; 8:128-136.
12. Griffin X, Pullinger R. Are diagnostic peritoneal lavage or focused abdominal sonography for trauma safe screening investigations for hemodynamically stable patients after blunt abdominal trauma? A review of the literature. *J Traum.* 2007; 62(3):779-784.
13. Sánchez N. Similitud entre los hallazgos obtenidos por ecografía y laparotomía en los pacientes con traumatismo abdominal cerrado. *Rev Per Rad.* 2011; 15(1):28-31.
14. Terry B, Blehar D, Gaspari R. FAST as a predictor of clinical outcome in blunt abdominal trauma. *Afr J Rad.* 2011; 15(4):108-115.
15. Fleming S, Bird R, Ratnasingham K, Sarker S, Walsh M, Patel M. Accuracy of FAST scan in blunt abdominal trauma in a major London trauma centre. *Inter J Surg.* 2012; 10:470-474.
16. Barbosa R, Rowell S, Fox E, et al. Increasing time to operation is associated with decreased survival in patients with a positive FAST exam requiring emergent laparotomy. *J Traum Car Surg.* 2013; 75(101):48-52.
17. Aguirre Benancio, Adriana. Hallazgos en laparotomía exploratoria en pacientes adultos con trauma abdominal en el hospital general Dr. Nicolas San Juan 2007 a 2012 [Tesis para obtener el título profesional de Médico Cirujano]. Toluca: Universidad Autónoma del Estado de México; 2013.
18. Carter J, Falco M, Chopko M, Flynn W, Wiles C, Guo W. Do we really rely on fast for decision-making in the management of blunt abdominal trauma? *J. Car Injur.* 2014; 1383(14) 609 -613.

19. Iqbal Y, Taj M, Ahmed A, Ur Rehman Z, Akbar Z. Validity of the fast scan for diagnosis of intraabdominal injury in blunt abdominal trauma. J Ayub Med Coll. 2014; 26(1):52-56.
20. Van Gool M, Giannakopoulos G, Geeraedts L, Lange E, Zuidema W. Complications after laparotomy for trauma: a retrospective analysis in a level I trauma centre. J Arch Surg. 2015; 400(1):83-90.
21. Muller M, Salmon M, Salmon C, Malemo M, Wendel S. Utilisation of Focused Assessment with Sonography for Trauma (FAST) in a referral. Afr J Emer Med. 2015; 5:7-11.
22. Navarro E. Diccionario Terminológico de Ciencias Médicas. 13ª ed. Barcelona: Masson; 1992.
23. American College of Surgeons. Committee on Trauma. National Trauma Data Bank Report, 2013. [Sitio en internet] Ingress Communications. Disponible en: <https://www.facs.org/~media/files/quality%20programs/trauma/ntdb/ntdb%20annual%20report%202013.ashx>. Acceso el 1 de Marzo, 2015.
24. Rodríguez C, Vázquez R. El inicio de la laparotomía en el trauma abdominal en México. Rev Med Mex. 2001; 23(4):278-282.
25. Livingston D, Lavery R, Passannante M, et al. Admission or observation is not necessary after a negative abdominal computed tomographic scan in patients with suspected blunt abdominal trauma: results of a prospective, multi-institutional trial. J Traum. 1998; 44:273-280.
26. Dueñas J, Lizarbe, Muñiz J. Lesiones en traumatismo cerrado de abdomen en cusco. Rev An Fac Med. 2002; 63(1):13-18.

27. Diercks D, et al. Critical Issues in the Evaluation of Adult Patients Presenting to the Emergency. *J Trauma Clin Pol.* 2011; 57:387-404.
28. Panebianco N, et al. Imaging and Laboratory Testing in Acute Abdominal Pain. *Emerg Med Clin.* 2011; 29:175-193.
29. Kristensen J, et al. Ultrasonic scanning in the diagnosis of splenic haematomas. *Acta Chir Scand.* 1971; 137:653-657.
30. Ascher W, Parvin S, Virgilio R. Echographic evaluation of splenic injury after blunt trauma. *J Rad.* 1976; 118:411-415.
31. Tiling T, et al. Wertigkeit der ultraschalldiagnostik beim stumpfen bauch trauma. *J Hef Unf.* 1984; 163:79.
32. Rozycki G, et al. A prospective study of surgeon-performed ultrasound as the primary adjuvant modality for injured patient assessment. *J Trauma.* 1995; 39(3):492-498.
33. Yoshii H, Sato M, Yamamoto S, et al. Usefulness and limitations of ultrasonography in the initial evaluation of blunt abdominal trauma. *J Trauma.* 1998; 45:45-51.
34. Brook O, et al. Sonographic detection of pneumothorax by radiology residents as part of extended focused assessment with sonography for trauma. *J Ultrasound Med.* 2009; 28:749-755.
35. Blackbourne L, Soffer D, McKenny M, et al. Secondary ultrasound examination increases the sensitivity of FAST examen in blunt trauma. *J Trauma.* 2004; 57(5):934-938.
36. Karamercan A, et al. Blunt abdominal trauma: evaluation of diagnostic options and surgical outcomes. *J Cerrahi Derg.* 2008; 14(3):205-210.

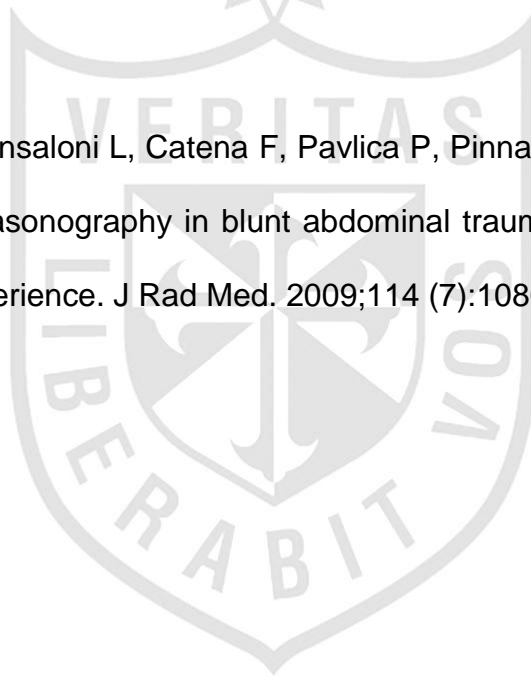
37. Hoffman L, et al. Clinical predictors of injuries not identified by focused abdominal sonogram for trauma (FAST) examinations. *J Emerg Med.* 2009; 36(3):271-279.
38. Helling T, et al. The utility of focused abdominal ultrasound in blunt abdominal trauma: a reappraisal. *Am J Surg.* 2007; 194(6):728-732.
39. Epstein N, Omar G. Infective complications of splenic trauma. *Clin Radiol.* 2003; 34:91-94.
40. Felson B, Klatte E. Radiology of abdominal trauma. *J Am Med Assoc.* 2003; 231:1377-1381.
41. Foley W, Cates J, Kellman G, et al. Treatment of blunt hepatic injuries: role of computed tomography. *J Rad.* 2002; 164: 635-638.
42. Moriwaki Y, et al. Ultrasonography for the diagnosis of intraperitoneal free air in chest-abdominal-pelvic blunt trauma and critical acute abdominal pain. *J Arch Surg.* 2009; 144(2):137-141.
43. Jalli R, et al. Accuracy of sonography in detection of renal injuries caused by blunt abdominal trauma: a prospective study. *J Acil Cerrahi Derg.* 2009; 15(1):23-27.
44. Moylan M, et al. Association between a positive ED FAST examination and therapeutic laparotomy in normotensive blunt trauma patients. *J Emerg Med.* 2007; 33(3):265-271.
45. Soyuncu S, et al. Accuracy of physical and ultrasonographic examinations by emergency physicians for the early diagnosis of intraabdominal haemorrhage in blunt abdominal trauma. *J Inj.* 2007; 38(5):564-569.
46. Dirk S, et al. Association between Compliance with Methodological Standards of Diagnostic Research and Reported Test Accuracy: Meta-

- Analysis of Focused Assessment of US for Trauma. J Rad. 2005; 236:102-111.
47. Doherty Gerard E. Diagnóstico y Tratamiento Quirúrgicos. 13ª ed. Madrid: McGRAW HILL; 2011.
48. Charles Brunicardi F. Schwartz: Principios de cirugía. 9º ed. Madrid: McGRAW HILL; 2010.
49. Garcia A, Botelho G. Epidemiología del trauma abdominal cerrado quirúrgico en el Hospital Estatal "Carlos Chagas" de Río de Janeiro entre los años 2006 y 2008. Rev Med. 2009; 31(1):21-25.
50. Regalado E, Fleites G, Reguera M, Antonio N. Trauma cerrado de abdomen. Estudio de 33 pacientes operados. Rev Cub Cirg. 1990; 29(2): 314-322.
51. Temoche E, Herrera J, Ruiz H, Nagatome C, Hamasaki J. Trauma Abdominal en un Hospital General. Revista de la Facultad de Medicina – Universidad Ricardo Palma. 2007; 7(2): 29-33.
52. Rondón J, Aguilar L, Rojas I, García I, Ojeda M. Traumas abdominales. Experiencia en un Servicio de Cirugía General, 1986 a 1993. Rev Cub Cirg. 2002; 41(2):104-109.
53. Merillen F, Cisneros C, Escalona J, Rodríguez Z, Romero L, Morbilidad y Mortalidad por trauma abdominal durante el cuatrienio 2007-2010. Rev Med San. 2013; 17 (3): 435-438.

54. Arrué A, Cueto A, Acosta J. Valor de la Ecografía como Método Diagnóstico en el Trauma Abdominal Cerrado. Rev Cub Med Inten Emg. 2009; 8(3):1390-1399.
55. Catán F, Altamirano C, Salas C, Novoa R, Castro J, et al. Ecografía realizada por cirujanos en el manejo de pacientes con trauma. Rev Méd Chi. 2002; 130(8): 982-986.
56. Cáceres Loayza, Elisban. Correlación entre hallazgos ultrasonográficos y hallazgos quirúrgicos en pacientes con Traumatismo Abdominal Cerrado, Hospital María Auxiliadora Lima Enero-Diciembre 2001 [Tesis para optar el Título Profesional de Especialista en Radiología] Lima: Universidad Nacional Mayor de San Marcos; 2003.
57. Menichini G, Sessa B, Trinci M, Galluzzo M, Miele V. Accuracy of contrast-enhanced ultrasound (CEUS) in the identification and characterization of traumatic solid organ lesions in children: a retrospective comparison with baseline US and CE-MDCT. J Rad Med. 2015;15(1):1-13
58. Sessa B, Trinci M, Ianniello S, Menichini G, Galluzzo M, Miele V. Blunt abdominal trauma: role of contrast-enhanced ultrasound (CEUS) in the detection and staging of abdominal traumatic lesions compared to US and CE-MDCT. J Rad Med. 2015; 120(2):180-189.
59. Smith J, Caldwell E, Damours S, Jalaludin B, Sugrue M. Abdominal Trauma: A disease in evolution. J Anz Surg. 2005; 75(9):790-794.
60. Salim A, Santhong B, Martin M, Brown C. Use of computed Tomography in anterior abdominal stab wounds: results of a prospective study. J Arch Surg. 2006; 141(8):745-750.



61. Nnamonu M, Ihezue C., Sule A, Ramyil V, Pam S. Diagnostic value of abdominal ultrasonography in patients with blunt abdominal trauma. Nigerian Journal of Surgery. 2013; 19(2):73-78.
62. Rajabzadeh A, Giti M, Gharavi M, Alizadeh A, Pourghorban R, Shekarchi B. Diagnostic accuracy of secondary ultrasound exam in blunt abdominal trauma. J Irn Rad. 2014; 11(3):1-5.
63. Catalano O, Aiani L, Barozzi L, Bokor D, De Marchi A, Faletti C, et al. CEUS in abdominal trauma: multi-center study. J Abdom Imag. 2009; 34(2):225-234.
64. Valentino M, Ansaloni L, Catena F, Pavlica P, Pinna A, Barozzi L. Contrast-enhanced ultrasonography in blunt abdominal trauma: considerations after 5 years of experience. J Rad Med. 2009;114 (7):1080-1093.





## ANEXOS

### FICHA DE RECOLECCIÓN DE DATOS

**Código:**

**Edad:** ....años

**Sexo:** 1 Femenino ( ) 2 Masculino ( )

**Causas de traumatismo abdominal:**

1. Accidente de tránsito ( )
2. Caída ( )
3. Golpe directo ( )

**HALLAZGOS ECOGRAFICOS**

Fecha de examen..... Hora : .....

Líquido libre intraperitoneal

1. No ( )
2. <250 cc ( )
3. 250-500cc ( )
4. >500cc ( )

Lesión orgánica

1. Hígado ( )
2. Bazo ( )
3. Riñón ( )
4. Páncreas ( )
5. Viscera hueca ( )
6. Vejiga ( )
7. Mesenterio ( )

8. Lesión de más un órgano ( )

9. Otro ( ) .....

10. No se detectó lesión ( )

## HALLAZGOS DE LAPAROTOMIA EXPLORATORIA

Fecha del procedimiento: ..... Hora .....

Presencia de hemoperitoneo

1. No ( )

2. <250 cc ( )

3. 250-500cc ( )

4. >500cc ( ) :

Lesión orgánica

1. Hígado ( )

2. Bazo ( )

3. Riñón ( )

4. Páncreas ( )

5. Viscera hueca ( )

6. Vejiga ( )

7. Mesenterio ( )

8. Lesión de más un órgano ( )

9. Otro ( )

10. No se detectó lesión ( )

