



**FACULTAD DE MEDICINA HUMANA**

**EXPERIENCIA DEL INTERNADO MÉDICO EN EL HOSPITAL  
CARLOS LANFRANCO LA HOZ Y EN EL CENTRO DE SALUD  
GUSTAVO LANATTA 2022-2023**

**TRABAJO DE SUFICIENCIA PROFESIONAL  
PARA OPTAR**

**EL TÍTULO PROFESIONAL DE MÉDICO CIRUJANO**

**PRESENTADO POR**

**NARYHA ALEXANDRA ALVAREZ PRINCIPE  
SAMANTHA DANA E CHUMPEN ALARCON**

**ASESOR**

**RONAL CACHI JURADO**

**LIMA - PERÚ**

**2023**



**Reconocimiento - No comercial - Sin obra derivada  
CC BY-NC-ND**

El autor sólo permite que se pueda descargar esta obra y compartirla con otras personas, siempre que se reconozca su autoría, pero no se puede cambiar de ninguna manera ni se puede utilizar comercialmente.

<http://creativecommons.org/licenses/by-nc-nd/4.0/>



**FACULTAD DE MEDICINA HUMANA**

**EXPERIENCIA DEL INTERNADO MÉDICO EN EL HOSPITAL  
CARLOS LANFRANCO LA HOZ Y EN EL CENTRO DE SALUD  
GUSTAVO LANATTA 2022-2023**

**TRABAJO DE SUFICIENCIA PROFESIONAL**

**PARA OPTAR**

**EL TÍTULO PROFESIONAL DE MÉDICO CIRUJANO**

**PRESENTADO POR:**

**NARYHA ALEXANDRA ALVAREZ PRINCIPE**

**SAMANTHA DANA E CHUMPEN ALARCON**

**ASESOR:**

**DR. RONAL CACHI JURADO**

**LIMA – PERÚ  
2023**

**JURADO**

**Presidente: Dr. FERNANDO MARCOS HERRERA HUARANGA**

**Miembro: Dr. JOHANDI DELGADO QUISPE**

**Miembro: Dr. CESAR AUGUSTO AGUILERA HERRERA**

## **DEDICATORIA**

A nuestros padres, hermano y hermana, que han sido testigos del esfuerzo puesto en este trabajo, y nos han acompañado incondicionalmente en todo este camino académico. Gracias porque sin ustedes no habría sido posible. También a los queridos Lola y Zeus, que han velado las noches de esfuerzo y que, sin duda, son también parte del logro.

## **AGRADECIMIENTO**

A nuestro asesor, el Doctor Ronald Cachi, quien ha sido la guía para construir este trabajo. A los tutores, que fueron parte de nuestro aprendizaje durante los años de carrera universitaria, y también a los que nos acompañaron en el internado por su apoyo y motivación. Gracias por lo que nos permitieron aprender de ustedes. Y a nuestros amigos, porque hicieron de este proceso una experiencia inolvidable.

## ÍNDICE

PORTADA .....	i
JURADO .....	ii
DEDICATORIA .....	iii
AGRADECIMIENTO .....	iv
ÍNDICE .....	v
RESUMEN .....	vi
ABSTRACT .....	ix
INTRODUCCIÓN .....	xii
<b>CAPITULO I. TRAYECTORIA PROFESIONAL .....</b>	<b>1</b>
<b>I.1. ROTACIÓN DE GINECO-OBSTETRICIA .....</b>	<b>1</b>
<b>I.2. ROTACIÓN DE MEDICINA INTERNA .....</b>	<b>12</b>
<b>I.3. ROTACIÓN DE CIRUGÍA GENERAL .....</b>	<b>22</b>
<b>I.4. ROTACIÓN DE PEDIATRÍA .....</b>	<b>32</b>
<b>CAPÍTULO II. CONTEXTO EN EL QUE SE DESARROLLO LA EXPERIENCIA ...</b>	<b>43</b>
<b>CAPÍTULO III. APLICACIÓN PROFESIONAL .....</b>	<b>44</b>
<b>III.1. ROTACIÓN DE GINECO-OBSTETRICIA .....</b>	<b>44</b>
<b>III.2. ROTACIÓN DE MEDICINA INTERNA .....</b>	<b>47</b>
<b>III.3. ROTACIÓN DE CIRUGÍA GENERAL .....</b>	<b>50</b>
<b>III.4. ROTACIÓN DE PEDIATRÍA .....</b>	<b>53</b>
<b>CAPÍTULO IV. REFLEXIÓN CRÍTICA DE LA EXPERIENCIA .....</b>	<b>58</b>
<b>CONCLUSIONES .....</b>	<b>59</b>
<b>RECOMENDACIONES .....</b>	<b>60</b>
<b>FUENTES DE INFORMACIÓN .....</b>	<b>61</b>
<b>ANEXOS .....</b>	<b>66</b>

## RESUMEN

El presente trabajo está basado en la experiencia de las autoras durante el periodo de internado, que tuvo una duración 10 meses en total, los primeros cinco en un hospital y los posteriores en un centro médico. De esta manera, se logró concretar los conocimientos teóricos adquiridos por las autoras en cerca de seis años de carrera en la Facultad de Medicina. A través del internado se tuvo la posibilidad aprender desde la atención de enfermedades comunes, hasta urgencias. Estas últimas permitieron el desarrollo de destrezas como la capacidad de respuesta inmediata. Mientras que las enfermedades comunes aleccionaron sobre cómo atender a los pacientes pese a las carencias del sector de Atención de Salud público. En este trabajo se pondrá en evidencia lo aprendido durante el internado con la exposición y análisis de 16 casos, que son parte de cuatro áreas de rotación.

**Objetivo:** Explicar y analizar el tratamiento médico de casos clínicos en base a la experiencia adquirida en el periodo de internado 2022 al 2023.

**Materiales y metodología:** Como materiales de estudio se realizó la recopilación y análisis de 16 casos clínicos de pacientes atendidos tanto en el Hospital Carlos Lanfranco La Hoz, y en el Primer Nivel de Atención en el Centro de Salud Gustavo Lanatta Luján. Se tratarán cuatro casos clínicos por cada área de rotación: gineco-obstetricia, medicina interna, cirugía general y pediatría.

**Resultados:** Gineco-obstetricia: Caso n°1: Gestante de 26 años acude con contracciones esporádicas con antecedente de una cesárea anteriormente, como la dinámica uterina se mantenía irregular se tomó la decisión de realizarle una cesárea. n°2: Gestante de 22 años sin ningún control prenatal refiere vómitos y náuseas incoercibles con rastros de sangre, pérdida de 4 kilos, presenta diagnóstico de Hiperémesis gravídica. Caso n°3: Gestantes de 23 años acude por dolor de tipo cólico de varias horas de evolución asociado a sangrado vaginal, presenta diagnóstico de Aborto incompleto. Caso n°4: Gestante de 18 años acude con contracciones uterinas seguidas, evolucionó hasta dilatación 10 cm por lo que se le realiza parto eutócico. Medicina Interna: Caso n°1: Paciente femenina de 23 años acude con malestar general, fiebre, mialgias, artralgias, cefalea, vómitos, presenta diagnóstico Dengue. Caso n°2: Paciente femenina de 29 años es traída por su pareja por consumir 30 tableta entre alprazolam 0.5 mg y clonazepam 2mg, presenta diagnóstico de



Intoxicación por benzodiazepinas. Caso n°3: Paciente femenina de 65 años acude por presentar náuseas y vómitos persistentes asociado a malestar general y dolor en hipogastrio, acude con resultado de urocultivo, presenta diagnóstico Infección del tracto urinario complicada con Klebsiella Oxytoca BLEE +. Caso n°4: Paciente femenina de 38 años acude por presentar úlcera en la pierna con dolor intenso con segregación de sangre con pus y aumento de temperatura en la zona, presenta diagnóstico Celulitis en miembro inferior derecho. Cirugía General: Caso n°1: Paciente femenino de 23 años acude con síndrome doloroso abdominal agudo, náusea y vómitos, presenta diagnóstico de Apendicitis Aguda. Caso n°2: Paciente masculino de 50 años refiere dolor en hipocondrio derecho que se exagera con alimentos copiosos en varias oportunidades siendo el último hace 2 meses durante 6 años, presenta diagnóstico de Colecistitis crónica calculosa. Caso n°3: Paciente masculino de 60 años acude por presentar diarrea, dolor en ambos flancos, cuando realiza esfuerzo protruyen un bulto en cada lado y al estar en reposo las regresa, presenta diagnóstico de Hernia inguino escrotal bilateral. Caso n°4: Paciente femenina de 32 años acude refiriendo dolor abdominal moderado en zona de hipogastrio de intensidad 5/10 que se irradia a cuadrante superior derecho, presenta diagnóstico de Plastrón apendicular. Pediatría: Caso n°1: Paciente de 1 año presenta fiebre, tos, dificultades respiratoria, sibilancias, presenta diagnóstico de Bronquiolitis. Caso n°2: Paciente de 7 años presenta dificultad respiratoria con predominio a noche, sibilantes en ambos campos pulmonares, tirajes costales, presenta diagnóstico Crisis asmática moderada. Caso n°3: Paciente de 2 meses presenta lesiones descamativas periorales, rash en cuello y tórax que se expande a todo su cuerpo, presenta diagnóstico de Síndrome de la piel escaldada por estafilococo aureus. Caso n°4: Paciente de 1 año presenta fiebre, dificultad respiratoria, congestión nasal, tos con expectoración espesa, presenta diagnóstico neumonía atípica.

**Conclusiones:** internado hizo posible que traslademos los conocimientos teóricos a las demandas reales del sector de Atención de Salud en el país. Además de obtener destrezas necesarias para la resolución de casos que se presentarán a lo largo de nuestra profesión, también permitió desarrollar nuestras habilidades blandas, como la empatía con los pacientes. Sobre todo, cuando estos carecen de recursos para acceder a atención médica.

**Palabras claves:** Internado Médico, sector de Atención de Salud, Prácticas Clínicas registro de enfermedades.

## ABSTRACT

This study is based on the experience of the authors during the internship period, which lasted 10 months in total, the first five months in a hospital and the subsequent ones in a medical center. In this way, the theoretical knowledge acquired by the authors in nearly six years of study at the School of Medicine was put into practice. Through the internship they had the opportunity to learn from the care of common diseases to emergencies. The latter allowed the development of skills such as immediate response capacity. While common diseases taught how to care for patients despite the shortcomings of the public health care sector. This work will demonstrate what was learned during the internship with the presentation and analysis of 16 cases, which are part of four rotation areas.

**Main purpose:** Explain and analyze the medical treatment of clinical cases based on the experience acquired during the period of internship 2022 to 2023.

**Materials and methodology:** As study materials, is the collection and analysis of 16 clinical cases of patients treated both at the Carlos Lanfranco La Hoz Hospital and at the First Level of Care at the Gustavo Lanatta Luján Health Center. Four clinical cases will be treated for each rotation area: general surgery, pediatrics, gynecology-obstetrics, and internal medicine.

**Results:** Obstetrics and Gynecology: Case n°1: 26-year-old pregnant woman attended with sporadic contractions with a history of a previous cesarean section, as the uterine dynamics remained irregular, the decision was made to perform a cesarean section. Case n°2: 22-year-old pregnant woman without any prenatal check-up reported vomiting and incoercible nausea with traces of blood, loss of 4 kilos, presenting a diagnosis of Hyperemesis gravidarum. Case n°3: 23-year-old pregnant woman presents with cramping pain of several hours of evolution associated with vaginal bleeding, diagnosed with incomplete abortion. Case n°4: 18-year-old pregnant woman attended with continuous uterine contractions, evolved to 10 cm dilatation and euthyroid delivery was performed. Internal Medicine: Case n°1: 23-year-old female patient presents with general malaise, fever, myalgia, arthralgia, headache, vomiting, diagnosed with dengue fever. Case n°2: A 29-year-old female patient was brought by her partner for consuming 30 tablets of alprazolam 0.5 mg and clonazepam 2mg, with a diagnosis of benzodiazepine intoxication. Case n°3: A 65-year-old female patient

presented with persistent nausea and vomiting associated with general malaise and pain in the hypogastrium, with urine culture results, diagnosed with urinary tract infection complicated with Klebsiella Oxytoca BLEE +. Case n°4: A 38-year-old female patient presents with a leg ulcer with intense pain, blood and discharge of pus and increased temperature in the area, with a diagnosis of cellulitis in the right lower limb.

General Surgery: Case n°1: 23-year-old female patient presents with acute abdominal pain syndrome, nausea and vomiting, diagnosed with acute appendicitis. Case n°2: A 50-year-old male patient refers pain in the right hypochondrium that is aggravated with heavy meals on several occasions, the last one being 2 months ago for 6 years, he presents a diagnosis of chronic calculous cholecystitis. Case n°3: 60-year-old male patient presents with diarrhea, pain in both flanks, when he exerts himself, a lump protrudes on each side and when he rests it returns, with a diagnosis of bilateral inguino-scrotal hernia. Case n°4: 32-year-old female patient presents with moderate abdominal pain in the hypogastrium area of intensity 5/10 that radiates to the right upper quadrant, with a diagnosis of appendicular plastron.

Pediatrics: Case n°1: 1 year old patient presented with fever, cough, respiratory difficulties, wheezing, presented with a diagnosis of Bronchiolitis. Case n°2: Patient 7 years old presented with respiratory distress predominantly at night, wheezing in both lung fields, rib strains, presenting diagnosis of moderate asthmatic crisis. Case n°3: 2 months old patient presents perioral desquamative lesions, rash in neck and thorax that expands to the whole body, presents diagnosis of Staphylococcus aureus scalded skin syndrome. Case n°4: 1 year old patient presents fever, respiratory distress, nasal congestion, cough with thick expectoration, diagnosis of atypical pneumonia.

**Conclusions:** The internship made it possible for us to transfer theoretical knowledge to the real demands of the health sector in the country. In addition to obtaining the necessary skills for the solution of cases that will be presented throughout our profession, it also allowed us to develop our soft skills, such as empathy with patients. Especially when they lack the resources to access medical care.

**Key words:** medical internship, Health Care sector, Clinical Clerkship, Diseases Registries.

NOMBRE DEL TRABAJO

EXPERIENCIA DEL INTERNADO MÉDICO  
EN EL HOSPITAL CARLOS LANFRANCO  
LA HOZ Y EN EL CENTRO DE SALUD GUS  
T

AUTOR

NARYHA ALEXANDRA ALVAREZ PRINC

RECUENTO DE PALABRAS

**15176 Words**

RECUENTO DE CARACTERES

**85168 Characters**

RECUENTO DE PÁGINAS

**81 Pages**

TAMAÑO DEL ARCHIVO

**1.4MB**

FECHA DE ENTREGA

**May 15, 2023 3:38 PM GMT-5**

FECHA DEL INFORME

**May 15, 2023 3:41 PM GMT-5****● 13% de similitud general**

El total combinado de todas las coincidencias, incluidas las fuentes superpuestas, para cada base

- 13% Base de datos de Internet
- Base de datos de Crossref
- 2% Base de datos de publicaciones
- Base de datos de contenido publicado de Crossref

**● Excluir del Reporte de Similitud**

- Base de datos de trabajos entregados
- Material citado
- Coincidencia baja (menos de 10 palabras)
- Material bibliográfico
- Material citado
- Fuentes excluidas manualmente



Dr. Ronal Cachi Jurado

DNI: 40393522

ORCID: <https://orcid.org/0009-0006-8770-3850>

## INTRODUCCIÓN

El internado médico por el que pasamos las autoras de este trabajo tuvo una duración de diez meses. Los primeros cinco meses de labor estuvieron dedicados al Hospital Carlos Lanfranco La Hoz, en el distrito de Puente Piedra, y los siguientes fueron en el Primer Nivel de Atención en el Centro de Salud Gustavo Lanatta Luján, en San Martín de Porres.

El internado en el Hospital Carlos Lanfranco La Hoz nos permitió atender emergencias en cuatro especialidades: cirugía general, pediatría, gineco-obstetricia, y medicina interna. De la mano de los residentes, aprendimos la importancia de reaccionar rápidamente ante urgencias tales como accidentes de tránsito, intoxicaciones, complicaciones de enfermedades como hipoglicemias, cetoacidosis diabética, entre otras.

Posteriormente, el internado en el Centro de Salud Gustavo Lanatta nos preparó para lo que será el SERUMS porque ahí tratamos enfermedades comunes que aquejan a la población como rinofaringitis, diarrea, hipertensión arterial, infecciones urinarias, diabetes mellitus, entre otras. También entendimos cómo elaborar los registros de las FUAS en los HIS.

La experiencia nos permitió conocer qué tipo de casos requieren atención en un centro de mayor complejidad. Asimismo, nos acercó a la realidad del país: las carencias en el sector salud. En ese sentido, tuvimos que trabajar de manera eficiente con los medicamentos disponibles.

Como resultado de lo aprendido, en este trabajo presentaremos 16 casos. Cuatro de ellos en gineco-obstetricia, cuatro en medicina interna, cuatro en cirugía general y otros cuatro en pediatría.

## **CAPÍTULO I. TRAYECTORIA PROFESIONAL**

En las siguientes páginas se presentarán 16 casos clínicos desarrollados en cuatro rotaciones: cirugía general, pediatría, gineco-obstetricia, y medicina interna. Cuatro de ellos en gineco-obstetricia, cuatro en medicina interna, cuatro en cirugía general y los últimos cuatro correspondiente a pediatría.

### **I.1. ROTACIÓN DE GINECO-OBSTETRICIA**

#### **CASO CLÍNICO N°1**

##### **ANAMNESIS**

###### **Filiación:**

- Nombre y Apellido: B.B.R.S.
- Edad: 26 años
- Sexo: femenino
- Religión: católica
- Ocupación: ama de casa
- Estado civil: conviviente
- Lugar de procedencia: Ancón

###### **Antecedentes personales:**

- Generales: niega
- Patológico: trastorno bipolar con tratamiento hasta el 2021.
- Quirúrgico: cesárea en 2013
- RAM: niega

###### **Antecedentes ginecológicos:**

- Menarquia: 14 años
- Régimen catamenial (RC): irregular
- Dismenorrea: niega
- Dispareunia: niega
- MAC: Implante subdérmico
- IRS: 15 años
- Andría: 02
- PAP: niega

**Antecedentes obstétricos:**

- **G1 (2013):** parto por cesárea, producto de sexo: femenino, peso: 3350 gr, aún vivo.
- **G2:** Actual, no planificado

**Relato de enfermedad actual:**

- Tiempo de enfermedad: 4 horas
- Forma de inicio: Insidioso
- Curso: Progresivo
- Signos y síntomas principales: Contracciones uterinas esporádicas

Paciente acude a emergencia refiriendo dolor tipo contracciones esporádicas cada 10 minutos, percibiendo movimientos fetales, niega sangrado vaginal, niega pérdida de líquido amniótico.

**Control de signos vitales:**

- PA: 100/60 mmhg
- FC: 82 x'
- T °: 36.8°C
- FR: 20 x'
- SO2: 98%

**Funciones biológicas:** Conservado

- Peso antes del embarazo: 70 kg
- Peso actual: 93 kg

**Examen físico:**

- General: Aparente regular estado general (AREG), aparente regular estado de nutrición (AREN), aparente regular estado de hidratación (AREH).
- Piel y faneras: T/H/E, llenado capilar menor de 2 segundos, no edemas.
- Cabeza y cuello: normocéfalo, simétrico, sin adenopatías o tumoración palpable.
- Tórax y pulmones: murmullo vesicular pasa bien en AHT, no ruidos sobreagregados, buena amplexación.
- Cardiovascular: ruidos cardiacos rítmicos de buen tono, no soplos.



- Mamas: blandas, simétricas, no dolorosas, no tumoraciones.
- Abdomen: útero grávido de contenido feto único, AU: 33, MMF ++/+++, SPP: LCD, FCF: 144lpm, PF: 3400 gr +/- 100 gr.
- SNC: LOTEPE, E.G. 15/15, sin signos meníngeos, no signos de focalización, ROT conservados.
- G-U: PPL (-), PRU (-), genitales sin alteraciones.
- examen ginecológico:
  - DU: irregular, esporádica
  - Tacto vaginal: cérvix blando posterior, dehiscente 1 dedo.
  - Pelvis: ginecoide

#### **Exámenes auxiliares:**

- Hemograma: Hb: 10.8 g/dL / leucocitos: 11.900 / plaquetas: 263 000
- Prueba antígeno para covid-19: Negativo
- 1° Prueba de NST: Feto reactivo, dinámica uterina irregular, cérvix cerrado posterior.
- 2° Prueba de NST: Feto reactivo, dinámica uterina irregular.
- Serológicos: Sífilis: negativo / VIH: no reactivo / Hepatitis B: negativo
- Ecografía obstétrica: Conclusión: gestación única activa 39.6 semanas por ecografía, crecimiento fetal P33.
  - Feto: único, situación: longitudinal, ponderado fetal: 3412gr, LCF: 152´
  - Líquido amniótico: Adecuado, índice de Phelan 5.6 cm
  - Cordón umbilical: no circular
  - Placenta: posterior, madurez II/III

#### **Impresión diagnóstica:**

- Gestante de 39.6 semanas por ecografía del 1° trimestre
- Pródromos labor de parto
- Mala actitud de presentación
- Cesárea anterior 1 vez
- Sobrepeso
- Anemia leve

#### **Plan:**

- Se programa a la paciente para sala de operaciones para realizarle una cesárea:
  - NPO
  - Vía salinizada con NaCl 9% 1000cc EV.
  - Cefazolina 2gr EV pre- SOP.
  - Sonda Foley permeable hasta diuresis 600cc.
  - Vendaje de miembros inferiores.
- A las 48 horas post- cesárea, no presentó complicación alguna por lo que se le da de alta con indicaciones:
  - Ketoprofeno 100mg VO cada 8 horas por 3 días.
  - Sulfato ferroso 300 mg VO cada 12 horas por 30 días.
- Se le explica a la paciente los signos de alarma.
- Control y seguimiento en 7 días en su Centro Materno Infantil.

#### **Informe operatorio:**

- Cesárea segmentaria transversal iterativa + liberación de adherencias:
  - RNAT: femenino
  - Peso: 3400 gr
  - Apgar: 8-9
  - Placenta: +/- 500gr
  - Sangrado intraoperatorio +/-500cc
  - Líquido amniótico meconial espeso
  - Adherencias: útero-epiplóicas y vesico-uterinas.

### **CASO CLÍNICO N°2**

#### **ANAMNESIS**

##### **Filiación:**

- Nombre y Apellido: N.Y.C.H
- Edad: 22 años
- Sexo: femenino
- Religión: católica
- Ocupación: ama de casa

- Estado civil: conviviente
- Lugar de procedencia: Puente piedra
- Situación: gestante de 10 semanas

**Antecedentes:**

- G3P1101:
  - G1: 2017, vaginal, 3040gr, masculino, vivo.
  - G2: 2020, vaginal, 28 semanas, óbito fetal.
  - G3: 2022, actual no planificado.
- Actualmente con ningún control prenatal.

**Relato de enfermedad actual:**

Paciente acude a la emergencia refiriendo vómitos y náuseas incoercibles con rastros de sangre, desde hace una semana además refiere intolerancia a sólidos y líquidos. También refiere pérdida de peso de aproximado 4 kilos, niega sangrado vaginal activo.

**Control de signos vitales:**

- PA: 90/60 mmhg
- FC: 83 x'
- T °: 36.4°C
- FR: 20 x'
- SO2: 97%

**Funciones biológicas:** Conservado

**Examen físico:**

- General: Aparente regular estado general (AREG), aparente regular estado de nutrición (AREN), aparente regular estado de hidratación (AREH).
- Piel y faneras: T/H/E, llenado capilar menor de 2 segundos.
- Cabeza y cuello: normocéfalo, simétrico, sin adenopatías o tumoración palpable.
- Tórax y pulmones: murmullo vesicular pasa bien en AHT, no ruidos sobreagregados, buena amplexación.
- Mamas: blandas, simétricas, no dolorosas, no tumoraciones.

- Cardiovascular: ruidos cardiacos rítmicos de buen tono, no soplos.
- Abdomen: blando, depresible, dolor leve a la palpación en mesogastrio.
- G-U: PPL (-), PRU (-), sin alteraciones.
- TV: cuello uterino posterior, orificio cerrado, no sangrado vaginal.
- SNC: LOTEP, E.G. 15/15, sin signos meníngeos, no signos de focalización, ROT conservados.

### **Impresión diagnóstica:**

- Gestante de 10 semanas por ecografía
- Hiperémesis gravídica

### **Plan:**

- NPO
- Prueba antigénica para covid-19: Negativo.
- Se le solicita exámenes de sangre completo, transaminasas, glucosa, urea, creatinina, BT, BD y de electrolitos séricos
- Se le indica la administración de hidratación con NaCl al 0.9% 1000cc con KCl al 20% con NaCl al 20%, además de Piridoxina de 300 mg.
- Dimenhidrato 50 mg EV cada 8 horas.
- Ranitidina 50mg EV cada 8 horas.
- Metoclopramida 10 mg EV cada 8 horas
- Control de peso.
- Control de funciones vitales + balance hidroeléctrico.

## **CLÍNICO N°3**

### **ANAMNESIS**

#### **Filiación:**

- Nombre y Apellido: J.A.A.A
- Edad: 23 años
- Sexo: femenino
- Religión: católica
- Ocupación: ama de casa
- Estado civil: soltera

- Lugar de procedencia: Puente piedra

**Antecedentes personales:**

- General: niega
- Patológico: niega
- Quirúrgico: niega
- RAM: ketorolaco

**Antecedentes ginecológicos:**

- Menarquia: 15 años
- Régimen catamenial (RC): 2/30
- Dismenorrea: niega
- Dispareunia: niega
- MAC: ampolla mensual
- IRS: 17 años
- Número de parejas sexuales: 02
- PAP: niega

**Antecedentes obstétricos:**

- **G1:** Actual, no planificado
- **E.G:** 15 semanas aproximadamente

**Relato de enfermedad actual:**

- Tiempo de enfermedad: 10 horas
- Forma de inicio: Insidioso
- Curso: Progresivo
- Signos y síntomas principales: Sangrado vaginal

Paciente acude refiriendo dolor de tipo cólico de aproximadamente 8 horas de evolución asociado a sangrado vaginal, niega SAT, niega otras molestias.

**Control de signos vitales:**

- PA: 100/60 mmhg
- FC: 71 x'
- T °: 36.7° C

- FR: 18 x'
- SO2: 97%

**Funciones biológicas:** Conservado

**Examen físico:**

- General: aparente regular estado general (AREG), aparente regular estado de nutrición (AREN), aparente regular estado de hidratación (AREH).
- Piel y faneras: T/H/E, llenado capilar menor de 2 segundos, no palidez, no edemas.
- Cabeza y cuello: normocéfalo, simétrico, sin adenopatías o tumoración palpable.
- Tórax y pulmones: murmullo vesicular pasa bien en AHT, no ruidos sobreagregados, buena amplexación.
- Cardiovascular: ruidos cardiacos rítmicos de buen tono, no soplos.
- Mamas: blandas, simétricas, no dolorosas, no tumoraciones.
- Abdomen: blando, depresible, doloroso a la palpación en hipogastrio, no signos peritoneales.
- SNC: LOTEPE, E.G. 15/15, sin signos meníngeos, no signos de focalización, ROT conservados.
- G-U: PPL (-), PRU (-), genitales sin alteraciones.
- Examen ginecológico:
  - Tacto vaginal: cérvix blando, orificio abierto posterior, útero AVF +/- 8 cm.
  - Especuloscopia: se visualiza parte del feto y restos placentarios en cavidad vaginal, sangrado no activo.

**Exámenes auxiliares:**

- Hemograma
- Prueba antigénica para covid-19: Negativo
- Proteína C reactiva (PCR): 1.58 mg/dL
- Ecografía - Conclusión: Endometrio engrosado
  - Útero: AVF, superficie: regular, miometrio: homogéneo.
  - Endometrio: 27 mm, heterogéneo
  - Ovario Derecho: 25 x 22 mm, folículos.

- Ovario Izquierdo: 26 x 24 mm, folículos.
- Fondo de saco de Douglas: Libre

**Impresión diagnóstica:**

- Aborto incompleto

**Plan:**

- Se programa a la paciente para realizarle legrado uterino.
  - NPO
  - Vía salinizada NaCl 9% 1000cc EV.
  - Metamizol 1,5 gr EV PRN T°38,5°C.
  - Clindamicina 900 mg EV cada 8 horas por 1 día.
  - Gentamicina 160 mg EV cada 24 horas por 1 día.
- A las 24 horas post legrado uterino y sin ninguna complicación se le da el alta con las siguientes indicaciones:
  - Amoxicilina + ácido clavulánico 500 mg/125 mg VO cada 8 horas por 7 días.
  - Paracetamol 500 mg VO cada 8 horas por 3 días.
- Se le explica a la paciente los signos de alarma.
- Control y seguimiento en 7 días en su Centro Materno Infantil.

**Informe operatorio:**

- Útero: +/- 13 cm,
- Orificio cervical abierto
- Restos placentarios +/- 50cc sin mal olor
- Sangrado intraoperatorio +/- 20cc

**CASO CLÍNICO N°4**

**ANAMNESIS**

**Filiación:**

- Nombre y Apellido: Y.P.M
- Edad: 18 años

- Sexo: femenino
- Religión: católica
- Ocupación: estudiante
- Estado civil: soltera
- Lugar de procedencia: Puente piedra

**Antecedentes personales:** Niega

**Antecedentes ginecológicos:**

- Menarquia: 13 años
- Régimen catamenial (RC): 5/ 30
- Dismenorrea: niega
- Dispareunia: niega
- MAC: ninguno
- IRS: 15 años
- Número de parejas sexuales: 1
- PAP: negativo

**Antecedentes obstétricos:**

- **G1:** 2022, Actual no planificado

**Relato de enfermedad actual:**

- Tiempo de enfermedad: 18 horas
- Forma de inicio: Insidioso
- Curso: Progresivo
- Signos y síntomas principales: Contracciones uterinas

Paciente acude a emergencias por referir contracciones uterinas cada 15 minutos. Percibe movimientos fetales. Niega sangrado vaginal ni pérdida de líquido amniótico

**Control de signos vitales:**

- PA: 120/70 mmhg
- FC: 78 x'
- T °: 36.5°C
- FR: 20 x'
- SO2: 99%



**Funciones biológicas:** conservado

**Examen físico:**

- General: Regular estado general (REG), regular estado de nutrición (REN), regular estado de hidratación (REH).
- Piel y faneras: T/H/E, llenado capilar menor de 2 segundos.
- Cabeza y cuello: normocéfalo, simétrico, sin adenopatías o tumoración palpable.
- Tórax y pulmones: murmullo vesicular pasa bien en AHT, no ruidos sobreagregados, buena amplexación.
- Cardiovascular: Ruidos cardiacos rítmicos de buen tono, no soplos.
- Mamas: blandas, simétricas, no dolorosas, no tumoraciones.
- Abdomen: AU: 31 cm, MMF ++/+++ , SPP: LCI, FCF: 141lpm, PF: 3435 gr
- SNC: LOTEPE, E.G. 15/15, sin signos meníngeos, no signos de focalización, ROT conservados.
- G-U: PPL (-), PRU (-), sin alteraciones
- Examen ginecológico:
  - Tacto vaginal: DU: 2/10/ ++/ 20”, I: 90%, AP: -2, MO: Integras
  - Pelvis: ginecoide

**Exámenes auxiliares:**

- Glucosa: 99.4 mg/dl
- Urea: 21.6
- Creatinina: 0.52
- TC: 7
- TS: 3
- Prueba antigénica para covid-19: Negativo

**Impresión diagnóstica:**

- Gestante de 39.5 semanas por ecografía
- Fase activa de labor de parto
- ARO: Adolescente

**Plan:**

- Se pasa a la paciente a Centro obstétrico, donde pasada 9 horas la paciente se encuentra en dilatación 10 cm, además de DU: 3/10/ ++/30”.

#### **Reporte de parto:**

- Primer periodo: De inicio espontáneo.
- Segundo periodo: Normal, presentación cefálica, episiotomía MLD.
- Tercer periodo: Activo, con modalidad SHULTZE.

## **I.2. ROTACIÓN DE MEDICINA INTERNA**

### **CASO CLÍNICO N°1**

#### **ANAMNESIS**

##### **Filiación:**

- Nombre y Apellido: Y.T.S
- Edad: 23 años
- Sexo: femenino
- Religión: católica
- Ocupación: técnica de enfermería
- Estado civil: conviviente
- Lugar de procedencia: Carabayllo

##### **Relato de enfermedad actual:**

- Tiempo de enfermedad: 5 días
- Forma de inicio: Insidioso
- Curso: Progresivo
- Signos y síntomas principales: malestar general, fiebre, mialgias, artralgias, cefalea.

Paciente refiere que hace 5 días presenta cefalea intensa, después de 2 días los síntomas se fueron agravando con malestar general, con fiebre de 39°C, dolor articular, vómitos en 3 oportunidades.

##### **Control de signos vitales:**

- PA: 120/80 mmhg

- FC: 60 x'
- T °: 39°C
- FR:18 x'
- SO2: 96%

**Funciones biológicas:** Conservado

**Antecedentes personales:** niega

**Antecedentes familiares:** niega

**Examen físico:**

- General: Regular estado general (REG), regular estado de nutrición (REN), regular estado de hidratación (REH).
- Piel y faneras: T/H/E, llenado capilar menor de 2 segundos, no edemas, no cianosis, no ictericia.
- Tórax y pulmones: murmullo vesicular pasa bien en AHT, tórax simétrico, sin uso de músculos accesorios.
- Cardiovascular: ruidos cardiacos rítmicos de buen tono, no soplos.
- Abdomen: blando, depresible, no distendido, RHA (-) no impresiona dolor a la palpación superficial, pero si a la profunda en hipogastrio, no masas ni visceromegalias.
- SNC: LOTEPE, E.G. 15/15, no signos meníngeos, no signos de focalización.
- G-U: PPL (-), PRU (-), genitales externos sin alteración, no flujo.

**Exámenes auxiliares:**

- Proteína C reactiva (PCR): 0.66 mg/dL
- Prueba antigénica para covid-19: Negativo
- Hemoglobina: 13.4 g/dL, Hematocrito: 39.2%, Plaquetas: 161000, Leucocitos: 9000
- TTPA:34.2, TP 136
- INR: 1.06
- TGO: 37.6, TGP: 73

**Impresión diagnóstica:**

- Dengue

**Plan:**

- NPO
- NaCl 0.9% 1000cc en 30 gotas EV cada hora
- Ranitidina 50 mg EV cada hora
- Metoclopramida 10 mg EV cada 8horas
- Paracetamol 500 mg 2 Tabletas VO cada 8horas
- Tramadol 50 mg SC PRN a dolor
- Control de funciones vitales y balance hidroelectrolítico
- Pasar a hospitalización para seguimiento

**CASO CLÍNICO N°2****ANAMNESIS****Filiación:**

- Nombre y Apellido: Y.A.M
- Edad: 29 años
- Sexo: femenino
- Religión: católica
- Ocupación: auxiliar de educación inicial
- Estado civil: conviviente
- Lugar de procedencia: Ancón

**Relato de enfermedad actual:**

- Tiempo de enfermedad: 1 hora
- Forma de inicio: Brusco
- Curso: Progresivo
- Signos y síntomas principales: náuseas, vómitos, somnolencia

Paciente es traída por su conviviente quien refiere que su pareja consumió 30 tabletas entre alprazolam de 0.5 mg y clonazepam de 2 mg. Durante el camino a emergencia presentó náuseas, vómitos y somnolencia extrema.

**Control de signos vitales:**

- PA: 120/70 mmhg
- FC: 80 x'
- T °: 37°C
- FR: 18 x'
- SO2: 97%

#### **Funciones biológicas:**

- Sueño: aumentado
- Apetito: disminuido
- Orina: conservada
- Deposiciones: disminuida

#### **Antecedentes personales:**

- Generales: niega
- Patológicos: Esclerodermia (diagnosticada a los 12 años); depresión mayor, actualmente sin tratamiento.
- Quirúrgicos: Apendicitis (operada a los 12 años)
- RAM: sulfonamidas

#### **Antecedentes familiares:**

- Padre: covid-19 (fallecido)
- Madre: diabetes e Hipertensión arterial (viva)

#### **Examen físico:**

- General: regular estado general (REG), regular estado de nutrición (REN), regular estado de hidratación (REH).
- Piel y faneras: T/H/E, llenado capilar menor de 2 segundos, no ictericia, no cianosis, no edemas, palidez (++/+++).
- Tórax y pulmones: murmullo vesicular pasa bien en AHT, no tirajes, no ruidos agregados.
- Cardiovascular: ruidos cardíacos rítmicos de regular intensidad, no soplos.
- Abdomen: blando, depresible, RHA presentes, no distendido, no impresiona dolor a la palpación, no masas ni visceromegalias, no signos peritoneales.
- SNC: LOTEPE, E.G. 14/15, no signos meníngeos, no signos de focalización.

- G-U: PPL (-), PRU (-), genitales externos sin alteración, no flujo.

### **Impresión diagnóstica:**

- Intoxicación por benzodiazepinas
- Gesto suicida
- Depresión mayor por historia clínica

### **Plan:**

- Lavado gástrico.
- Hidratación:
  - NaCl 9% 1000cc 30 gotas por minuto.
- Omeprazol 40 mg EV cada 24 horas.
- Flumazenil 0,5mg:
  - 0,2 mg EV STAT
  - 0,5 mg EV cada 1 min por 3 veces.
- Cabecera 30° grados.
- Control de funciones vitales y observación de signos de alarma.
- Se le solicita:
  - Hemograma completo
  - Perfil hepático
  - Bioquímico: glucosa, urea y creatinina
- Se solicita interconsultas con:
  - Psiquiatría
  - Psicología
  - Trabajadora social
- Prueba antigénica para covid-19: Negativo
- Ingresa a hospitalización.
- Vigilancia cercana.
- Realizar reevaluación con resultados de exámenes y seguimiento junto a los especialistas solicitados.

## **CASO CLÍNICO N°3**

### **ANAMNESIS**

**Filiación:**

- Nombre y Apellido: L.R.F
- Edad: 65 años
- Sexo: femenino
- Religión: católica
- Ocupación: ama de casa
- Estado civil: viuda
- Lugar de procedencia: Puente piedra
- Informante: Hija

**Relato de enfermedad actual:**

- Tiempo de enfermedad: 4 días
- Forma de inicio: Insidioso
- Curso: Progresivo
- Signos y síntomas principales: vómitos

Paciente es traída por hija quien refiere que su madre presenta náuseas y vómitos persistentes asociado a malestar general y dolor en hipogastrio, niega SAT.

**Control de signos vitales:**

- PA: 130/80 mmhg
- FC: 74 x'
- T °: 37°C
- FR: 20 x'
- SO2: 98%

**Funciones biológicas**

- Sueño: conservado
- Apetito: disminuido
- Orina: conservada
- Deposiciones: disminuida

**Antecedentes personales:**

- Generales: usuaria de silla de ruedas
- Patológicos: Diabetes Mellitus (desde hace 5 años)

- Quirúrgicos: cirugía de rodilla (no recuerda fecha)
- RAM: niega

### **Examen físico:**

- General: regular estado general (REG), regular estado de nutrición (REN), regular estado de hidratación (REH).
- Piel y faneras: T/H/E, llenado capilar menor de 2 segundos, no edemas.
- Tórax y pulmones: murmullo vesicular pasa bien en AHT, tórax simétrico.
- Cardiovascular: ruidos cardiacos rítmicos de buen tono, no soplos, ingurgitación yugular (-).
- Abdomen: blando, depresible, RHA presentes, no distendido, no impresiona dolor a la palpación, no masas ni visceromegalias, no signos peritoneales.
- SNC: LOTEP, E.G. 15/15, lúcida, no signos meníngeos, no signos de focalización.
- G-U: PPL (-), PRU (-), genitales externos sin alteración, no disuria, no dolor en puntos renoureterales.

### **Exámenes auxiliares:**

- Se le solicitan:
  - Hemograma
  - Electrolitos séricos
  - Bioquímico: glucosa- urea-creatinina
  - Examen de orina
  - Urocultivo
- Prueba antigénica para covid-19: Negativo
- La paciente ingresa con un resultado de urocultivo que se tomó en un laboratorio externo cuyo resultado indica: POSITIVO- Klebsiella Oxytoca BLEE

### **Impresión diagnóstica:**

- Infección del tracto urinario complicada con Klebsiella Oxytoca BLEE +
- Diabetes mellitus no controlada

### **Plan:**

Hospitalización:



- Dieta hipoglúcida.
- Vía salinizada con NaCl 0.9% 1000cc en 20 gotas.
- Meropenem 1 g EV cada 8 horas.
- Ranitidina 50 mg EV cada 8 horas.
- Enoxaparina 80 mg SC cada 24 horas.
- Paracetamol 500 mg VO cada 8 horas.
- Insulina NPH:
  - 10 UI 8 a.m.
  - 5 UI 4 p.m.
- Insulina cristalina:
  - 2UI: 180-200
  - 3UI: 201- 250
  - 4UI: 251-300
  - 5UI: 301-350
  - 6UI: >351
- HGT cada 8 horas.
- Control de funciones vitales + balance hidroelectrolítico.
- Realizar reevaluación con resultados de exámenes solicitados.

## **CASO CLÍNICO N°4**

### **ANAMNESIS**

#### **Filiación:**

- Nombre y Apellido: E.L.M.
- Edad: 38 años
- Sexo: femenino
- Religión: católica
- Ocupación: ama de casa
- Estado civil: conviviente
- Lugar de procedencia: Puente piedra

#### **Relato de enfermedad actual:**

- Tiempo de enfermedad: 12 días

- Forma de inicio: Insidioso
- Curso: Progresivo
- Signos y síntomas principales: Dolor, úlcera en miembro inferior derecho

Paciente refiere que hace 12 días nota la presencia de un forúnculo en el miembro inferior derecho el cual no presentaba molestias. Desde hace 7 días presenta dolor en la lesión, además de encontrarse eritematosa y supurativa por lo cual lo manipula. La lesión desde hace 5 días se fue agravando el dolor y seguía supurando por lo que se aplica Ampicilina en polvo. Hace 3 días llega a emergencia con una úlcera en la pierna con dolor (8/10) con segregación de sangre con pus y aumento de temperatura en la zona.

#### **Control de signos vitales:**

- PA: 100/60 mmhg
- FC: 77 x'
- T °: 37° C
- FR: 19 x'
- SO2: 98%

#### **Funciones biológicas:**

- Sueño: disminuido
- Apetito: conservado
- Orina: conservada
- Deposiciones: conservada

#### **Antecedentes personales:**

- Generales: niega
- Patológicos: Hidradenitis
- Quirúrgicos: niega
- RAM: Metamizol

#### **Antecedentes familiares:**

- Padre: hipertensión arterial

#### **Examen físico:**

- General: Regular estado general (REG), regular estado de nutrición (REN), regular estado de hidratación (REH).
- Piel y faneras: T/H/E, llenado capilar menor de 2 segundos, edema +/+++ en miembro inferior derecho a nivel de tibia anterior que presenta lesión de aproximadamente de 3cm circunscrita con bordes eritematosos indurados con presencia de secreción mucopurulenta de mal olor. Hidro adenitis supurativa a nivel axilar de ambos miembros superiores y a nivel inguinal derecho.
- Tórax y pulmones: murmullo vesicular pasa bien en AHT, Tórax simétrico.
- Cardiovascular: ruidos cardiacos rítmicos de buen tono, no soplos.
- Abdomen: blando, depresible, no globuloso, no impresiona dolor a la palpación, no masas ni visceromegalias.
- SNC: LOTEPE, E.G. 15/15, no signos meníngeos, no signos de focalización.

#### **Exámenes auxiliares:**

- Se solicita:
  - Hemograma completo
  - Proteína C reactiva (PCR)
  - Bioquímica: urea-creatinina-glucosa
  - Electrolitos séricos
- Prueba antigénica para covid-19: Negativo

#### **Impresión diagnóstica:**

- Celulitis en miembro inferior derecho
- D/c Fístula cutánea
- Hidroadenitis crónica por HCL

#### **Plan:**

- Dieta completa.
- NaCl 0.9% 1000cc en 30 gotas.
- Oxacilina 2 gr EV cada 4 horas.
- Paracetamol 500 mg 2 Tabletas PRN a T°≥38.5 ° C.
- Clindamicina 600 mg EV cada 8 horas.
- Tramadol 50 mg SC PRN a dolor.
- Curación de herida.

- Pasa a hospitalización.

### I.3. ROTACIÓN DE CIRUGÍA GENERAL

#### CASO CLÍNICO N°1

#### ANAMNESIS

##### Filiación:

- Nombre y Apellido: H.S.H.S
- Edad: 23 años
- Sexo: femenino
- Religión: católica
- Ocupación: independiente
- Estado civil: soltera
- Lugar de procedencia: Puente piedra

##### Relato de enfermedad actual:

- Tiempo de enfermedad: 1 día
- Episodio actual: 1 día
- Forma de inicio: Insidioso
- Curso: Progresivo
- Signos y síntomas principales: Dolor abdominal, náuseas, vómitos

Paciente acude a emergencia refiriendo dolor abdominal tipo cólico de intensidad 3/10 que va en aumento, inició en epigastrio y migró a fosa iliaca derecha, se asocia a náuseas, vómitos y SAT, niega disuria, niega tenesmo. Refiere que no ha tomado ningún analgésico.

##### Control de signos vitales:

- PA: 100/70 mmhg
- FC: 84 x'
- T °: 37° C
- FR: 19 x'
- SO2: 98%

**Funciones biológicas:** conservado

**Antecedentes personales:** niega

**Examen físico:**

- General: aparente regular estado general (AREG), aparente regular estado de nutrición (AREN), aparente regular estado de hidratación (AREH).
- Piel y faneras: T/H/E, llenado capilar menor de 2 segundos, no palidez, no edemas.
- Tórax y pulmones: murmullo vesicular pasa bien en AHT, Tórax simétrico.
- Cardiovascular: ruidos cardiacos rítmicos de buen tono, no soplos.
- Abdomen: blando, depresible, no distendido, RHA (+), doloroso a la palpación en fosa iliaca derecha, Blumberg (+) McBurney (+), Rovsing (-), no masas ni visceromegalias, no signos peritoneales.
- SNC: LOTEP, E.G 15/15, no signos meníngeos, no signos de focalización.
- G-U: PPL (-), PRU (-), genitales externos sin alteración, no flujo.

**Exámenes auxiliares:**

- Hemograma: Hb: 14 g/dL / Leucocitos: 10.400/ plaquetas: 216 000 / linfocitos: 8.8100.
- Hematología: tiempo de coagulación: 6.30 min.seg/ tiempo de sangría: 2.00 min.seg.
- Proteína c reactiva (PCR): 0.75 mg/Dl.
- Serológicos: Sífilis: no reactivo / VIH: no reactivo / Hepatitis B: no reactivo
- Ecografía: Proceso inflamatorio mesentérico en fosa iliaca derecha, no se logra identificar el apéndice cecal. Resto de órganos evaluados ecográficamente conservados.
- Prueba antigénica para covid-19: Negativo

**Impresión diagnóstica:**

- Apendicitis aguda

**Plan:**

- Se programa a la paciente para realizarle una apendicetomía vía laparoscópica (apendilap) por apendicitis aguda en sala de operaciones.

- NPO
- Vía salinizada: NaCl 9% 1000cc EV.
- Metamizol 1,5 gr EV PRN T°38,5°C.
- Ciprofloxacino 400 mg EV cada 12 horas por 1 día.
- Metronidazol 500 mg EV cada 8 horas por 1 día.
- Metamizol 1 gr EV cada 8 horas por 1 día.
- Ranitidina 50 mg EV cada 8 horas por 1 día.
- Control de funciones vitales.
- Post operatorio inmediato:
  - NPO
  - Vía salinizada: NaCl 9% 1000cc EV.
  - Metamizol 2 gr EV cada 8 horas por 1 día.
  - Ranitidina 50 mg EV cada 8 horas por 1 día.
  - Tramadol 50 mg EV PRN a dolor.
  - Dimenhidrato 50 mg EV PRN a nauseas/vómitos.
- A las 48 horas post apendilap y sin ninguna complicación se le da el alta con las siguientes indicaciones:
  - Paracetamol 1gr VO cada 8 horas después de cada comida por 3 días.
  - Simeticona 80 mg VO cada 8 horas por 3 días.
- Se le explica a la paciente los signos de alarma.
- Control por consultorio externo de cirugía general a los 7 días.

### **Informe operatorio:**

- Hallazgos:
  - Apéndice cecal 9 x 1 cm congestiva en toda su extensión.
  - Base indemne.
  - Líquido inflamatorio escaso.

## **CASO CLÍNICO N°2**

### **ANAMNESIS**

#### **Filiación:**

- Nombre y Apellido: R.E.C.M.

- Edad: 50 años
- Sexo: femenino
- Religión: católica
- Ocupación: ama de casa
- Estado civil: soltera
- Lugar de procedencia: Puente piedra

**Relato de enfermedad actual:**

- Tiempo de enfermedad: 6 años
- Episodio actual: 2 meses
- Forma de inicio: Insidioso
- Curso: Progresivo
- Signos y síntomas principales: Dolor en hipocondrio derecho

Paciente refiere que hace 2 meses presenta dolor en hipocondrio derecho, tipo cólico de intensidad 4/10 que va en aumento, se irradia a zona escapular y zona lumbar, se exagera con comidas copiosas y disminuye cuando toma buscapina. Niega nauseas, niega vómitos, niega SAT.

**Control de signos vitales:**

- PA: 100/60 mmhg
- FC: 71 x'
- T °: 36.7° C
- FR: 18 x'
- SO2: 97%

**Funciones biológicas:** conservado

**Antecedentes personales:**

- Generales: usuaria de T de cobre.
- Patológicos: Diabetes mellitus tipo 2 desde hace 6 años, controlada con metformina.
- Quirúrgicos: niega
- RAM: niega

**Examen físico:**

- General: aparente regular estado general (AREG), aparente regular estado de nutrición (AREN), aparente regular estado de hidratación (AREH).
- Piel y faneras: T/H/E, llenado capilar menor de 2 segundos, no edemas.
- Tórax y pulmones: murmullo vesicular pasa bien en AHT. Tórax simétrico.
- Cardiovascular: ruidos cardiacos rítmicos de buen tono, no soplos.
- Abdomen: blando, depresible, no distendido, RHA (+), no impresiona dolor a la palpación, Murphy (-) no masas ni visceromegalias, no signos peritoneales.
- SNC: LOTEPE, E.G 15/15, no signos meníngeos, no signos de focalización.
- G-U: PPL (-), PRU (-), genitales externos sin alteración, no flujo.

#### **Exámenes auxiliares:**

- Hemograma: Hb: 14 g/dL/ Leucocitos: 5.900/ plaquetas: 262 000.
- Coagulación: tiempo de protrombina 13.40 min.seg / INR: 1.04 ratio.
- Perfil hepático: TGO: 22.3 U/L / TGP:22.1 U/L / GGT:24 U/L / albumina:4.3 gr/dL.
- Glucosa: 106.9 mg/dL.
- Serológicos: Sífilis: no reactivo / VIH: no reactivo / Hepatitis B: no reactivo
- Ecografía: Vesícula biliar: piriforme 75 x 25 mm con pared delgada 3.8mm, sin edema mural, se observa en su interior imagen litiásica de 29 mm.
  - Conclusión: colecistitis crónica calculosa. Resto de órganos abdominales ecográficamente conservados
- Prueba antigénica para covid-19: Negativo

#### **Impresión diagnóstica:**

- Colecistitis crónica calculosa.

#### **Plan:**

- Se programa a la paciente para realizarle una colecistectomía vía laparoscópica (coelap) por colecistitis crónica calculosa en sala de operaciones.
  - NPO
  - Vía salinizada: NaCl 9% 1000cc EV.
  - Cefazolina 2 gr EV 30 minutos antes de entrar a sala de operaciones.
  - Vendaje de Miembros inferiores.



- Control de funciones vitales + balance hidroelectrolítico.
- Post operatorio inmediato:
  - NPO e iniciar tolerancia oral después de 8 horas.
  - Vía salinizada: NaCl 9% 1000cc EV.
  - Metamizol 2 gr EV cada 8 horas por 1 día.
  - Tramadol 50 mg EV PRN a dolor moderado.
  - Metoclopramida 10 mg EV cada 8 horas por 1 día.
  - Omeprazol 40 mg EV cada 24 horas por 1 día.
- A las 48 horas post coelap y sin ninguna complicación se le da el alta con las siguientes indicaciones:
  - Paracetamol 1gr VO cada 8 horas después de cada comida por 3 días.
  - Simeticona 80 mg VO cada 8 horas por 3 días
- Se le explica a la paciente los signos de alarma.
- Control por consultorio externo de cirugía general a los 7 días.

#### **Informe operatorio:**

- Hallazgos:
  - Vesícula biliar +/- 12 x 5 cm. Paredes delgadas
  - Conducto cístico corto, no dilatado.
  - Arteria cística única.

### **CASO CLÍNICO N°3**

#### **ANAMNESIS**

##### **Filiación:**

- Nombre y Apellido: V.D.S
- Edad: 60 años
- Sexo: masculino
- Religión: evangélico
- Ocupación: obrero
- Estado civil: soltero
- Lugar de procedencia: Puente piedra

**Relato de enfermedad actual:**

- Tiempo de enfermedad: 5 años
- Episodio actual: 1 mes
- Forma de inicio: Insidioso
- Curso: Progresivo
- Signos y síntomas principales: Diarrea, dolor en ambos flancos.

Paciente refiere que hace 5 años presentó elevación en la región inguinal mientras se encontraba trabajando, presentando dolor en dicha región donde la cual sintió un bulto de aproximadamente 10 cm el cual disminuye cuando se encuentra en reposo. Actualmente, refiere que al estar en reposo el bulto regresa a su lugar, pero protruye cuando realiza actividades de esfuerzo.

**Control de signos vitales:**

- PA: 110/80 mmhg
- FC: 80 x'
- T °: 36.5°C
- FR: 20 x'
- SO2: 97%

**Funciones biológicas:**

- Sueño: conservado
- Apetito: conservado
- Orina: conservada
- Deposiciones: alterada

**Antecedentes personales:** niega

**Antecedentes familiares:** niega

**Examen físico:**

- General: aparente regular estado general (AREG), aparente regular estado de nutrición (AREN), aparente regular estado de hidratación (AREH).
- Piel y faneras: T/H/E, llenado capilar menor de 2 segundos, no palidez, no edemas, no ictericia.
- Tórax y pulmones: murmullo vesicular pasa bien en AHT, tórax simétrico.

- Cardiovascular: ruidos cardiacos rítmicos de buen tono, no soplos.
- Abdomen: blando, depresible, no distendido, RHA (+), Murphy (-) no impresiona dolor a la palpación superficial ni profunda, no signos peritoneales, pero se hayan dos tumoraciones a nivel inguinal:
  - Región inguinal derecha: anillo herniario de 2,3 cm, saco herniario de 8 x 3,6 cm.
  - Región inguinal izquierda: anillo herniario de 2,4 cm, saco herniario de 8 x 3,4 cm.
- SNC: LOTEPE, E.G 15/15, no signos meníngeos, no signos de focalización.
- G-U: PPL (-), PRU (-), genitales externos sin alteración, no flujo.

#### **Exámenes auxiliares:**

- Hemograma
- Perfil hepático y bioquímico
- Coagulación: tiempo de protrombina 12.9 min.seg/ INR: 0.99 ratio / tiempo de coagulación: 6.00 min.seg/ tiempo de sangría: 2.00 min.seg
- Serológicos: Sífilis: no reactivo / VIH: no reactivo / Hepatitis B: no reactivo
- Prueba antígena para covid-19: Negativo

#### **Impresión diagnóstica:**

- Hernia inguinoescrotal bilateral

#### **Plan:**

Se programa al paciente para realizarle una hernioplastia inguinoescrotal bilateral en sala de operaciones:

- NPO
- Vía salinizada: NaCl 9% 1000cc EV.
- Cefazolina 2 gr EV 30 min antes de entrar a SOP.
- Vendaje de miembros inferiores.
- Control de funciones vitales.

Reevaluación post inmediata, seguimiento en hospitalización.

#### **Informe operatorio:**

- Hallazgo inguinal derecho:

- Saco herniario +/- 9x5 cm, anillo +/- 5 cm.
- Contenido: epiplón
- Hallazgo inguinal izquierdo:
  - Saco herniario +/- 6x5 cm, anillo +/- 7 cm.
  - Contenido: epiplón y asa delgada.

## **CASO CLÍNICO N°4**

### **ANAMNESIS**

#### **Filiación:**

- Nombre y Apellido: C.A.T.M.
- Edad: 32 años
- Sexo: femenino
- Religión: católica
- Ocupación: comerciante
- Estado civil: casada
- Lugar de procedencia: Puente piedra

#### **Relato de enfermedad actual:**

- Tiempo de enfermedad: 5 días
- Forma de inicio: Insidioso
- Curso: Progresivo
- Signos y síntomas principales: Dolor abdominal

Paciente acude refiriendo dolor abdominal moderado en zona de hipogastrio de intensidad 5/10 que se irradia a cuadrante superior derecho. Además, refiere sensación de alza térmica no cuantificable, niega náuseas y vómitos.

#### **Control de signos vitales:**

- PA: 120/70 mmhg
- FC: 86 x'
- T °: 37°C
- FR: 16 x'
- SO2: 98%

**Funciones biológicas:** conservado

**Antecedentes personales:** niega

**Antecedentes familiares:**

- Madre: Fallecida por cáncer de páncreas.

**Examen físico:**

- General: Regular estado general (REG), regular estado de nutrición (REN), regular estado de hidratación (REH).
- Piel y faneras: T/H/E, llenado capilar menor de 2 segundos, no edemas.
- Tórax y pulmones: murmullo vesicular pasa bien en AHT, tórax simétrico.
- Cardiovascular: ruidos cardiacos rítmicos de buen tono, no soplos.
- Abdomen: blando, depresible, no globuloso, leve dolor a la palpación profunda en fosa iliaca derecha, se palpa masa de aproximadamente +/- 3 x 3 cm, no signos peritoneales.
- SNC: LOTEP, E.G 15/15, no signos meníngeos, no signos de focalización.

**Exámenes auxiliares:**

- Hemograma: Hb: 13.9 g/dL/ Leucocitos: 7.800/ plaquetas: 350 000
- Coagulación: tiempo de protrombina 13.40 min.seg / INR: 1.03 ratios
- Perfil hepático: TGO: 19.5 U/L / TGP:22.4 U/L / GGT:20 U/L / albumina:4.5 gr/dL
- Glucosa: 96.7 mg/dL
- PCR: 0.32 mg/dL
- Serológicos: Sífilis: no reactivo / VIH: no reactivo / Hepatitis B: no reactivo
- Ecografía: Exploración en FID: Se observa estructura tubular ciega en extremo, no se comprime a la presión con el transductor, con diámetro transverso de 7.4 mm y una pared de 2.7 mm con una pequeña colección circundante aproximadamente de 4cc. Apelotonamiento de 83 x 54 mm. Peristaltismo abdominal disminuido.
- Prueba antigénica para covid-19: Negativo

**Impresión diagnóstica:**

- Plastrón apendicular

**Plan:**

- NPO.
- Hidratación vía EV con NaCl 0.9% 1000cc.
- Ceftriaxona 1 gr EV cada 8 horas.
- Metronidazol 500 mg EV cada 8 horas.
- Metamizol 1 gr EV cada 8 horas.
- Ranitidina 50 mg EV cada 8 horas.

**I.4. ROTACIÓN DE PEDIATRÍA****CASO CLÍNICO N°1****Filiación:**

- Nombres y Apellidos: E.A.G.S
- Edad: 1 año
- Sexo: masculino
- Informante: madre

**Relato de la enfermedad:**

- Tiempo de enfermedad: +/- 5 días
- Forma de inicio: Insidioso
- Curso: Progresivo
- Signos y síntomas principales: SAT, tos, dificultad respiratoria

Madre de paciente refiere que hace aproximadamente +/- 5 días presentó tos seca acompañada de SAT. Al 4to día acude a puesto de salud donde le dan tratamiento con amoxicilina + paracetamol, al 3er día presento tos y fiebre cuantificada con termómetro digital (39°C) persistente, al 2do día notó con mayor dificultad respiratoria a su menor hijo, motivo por el cual es traído a emergencia pediátrica presentando tirajes y uso de musculatura accesoria.

**Control de signos vitales:**

- Peso: 10 kg
- FC: 120 x'

- T °: 39° C
- FR: 38 x'
- SO2: 96%

#### **Funciones biológicas:**

- Apetito: disminuido
- Sueño: disminuido

#### **Antecedentes personales:**

- Generales:
  - Lactancia materna exclusiva los primeros 6 meses
  - Alimentación complementaria a partir de los 6 meses
- Patológicos: niega
- Hospitalizaciones:
  - 10 meses: Diarrea Aguda Infecciosa (madre no recuerda tratamiento).
- Intervenciones quirúrgicas: niega
- Nebulización: niega
- RAM: niega

#### **Examen físico:**

- General: regular estado general (REG), regular estado de nutrición (REN), regular estado de hidratación (REH).
- Piel y faneras: T/H/E, llenado capilar menor de 2 segundos, no cianosis, leve palidez (+/+++)
- Tórax y pulmones: murmullo vesicular pasa disminuido por AHT, sibilancias y subcrépitos, no tiraje subcostal.
  - Se evidencia estridor al llanto
- Cardiovascular: ruidos cardiacos rítmicos de buen tono, no soplos.
- Abdomen: blando, depresible, RHA presentes, no distendido, no impresiona dolor a la palpación, no masas palpables, no signos peritoneales.
- SNC: despierto, activo, conectado al ambiente, reactivo a estímulos, no signos meníngeos
- Locomotor: moviliza extremidades, no parálisis.

#### **Exámenes auxiliares:**

- Hemograma: Hb: 10.4 g/dL/ Leucocitos: 5.500
- Prueba antigénica para covid-19 (E.A.G.S): Negativo
- Prueba antigénica para covid-19 (madre): Negativo

**Impresión diagnóstica:**

- Bronquiolitis
- Anemia leve

**Plan:**

Hospitalizar:

- Se solicita:
  - Radiografía de tórax.
- Alimentación completa + lactancia materna a libre demanda.
- Metamizol 250 mg PRN T° > 38°C
- Hidratación con:
 

○ Dextrosa 5%	1000cc	}	30cc por hora
○ NaCl 20%	40cc		
○ KCl 20%	10cc		
- Nebulización
- Limpieza de fosas nasales con NaCl 9% a demanda.
- Posición semisentada.
- O2 suplementario si, Sat O2 < 92% y/o aumento esfuerzo respiratorio
- Monitoreo de patrón respiratorio
- Control de funciones vital y observación de signos de alarma
- Seguimiento constante

**CASO CLÍNICO N°2**

**Filiación:**

- Nombres y Apellidos: T.L.M.G.
- Edad: 7 años
- Sexo: masculino
- Informante: madre



**Relato de la enfermedad:**

- Tiempo de enfermedad: 1 día
- Forma de inicio: Insidioso
- Curso: Progresivo
- Signos y síntomas principales: Dificultad respiratoria

Madre refiere que el paciente presenta hace aproximadamente 1 día SAT no cuantificada, se le agrega dificultad respiratoria a predominio noche por lo cual es traído a emergencia pediátrica.

**Control de signos vitales:**

- Peso: 20 kg
- FC: 124 x'
- T °: 36° C
- FR: 40 x'
- SO2: 92%

**Funciones biológicas**

- Sueño: conservado
- Apetito: disminuido
- Orina: conservada
- Deposiciones: disminuida

**Antecedentes personales:**

- Generales: niega
- Patológicos: asma
- Hospitalizaciones: niega
- Intervenciones quirúrgicas: niega
- Nebulización: niega
- RAM: niega

**Examen físico:**

- General: Regular estado general (REG), regular estado de nutrición (REN), regular estado de hidratación (REH).
- Piel y faneras: T/H/E, llenado capilar menor de 2 segundos.

- Tórax y pulmones: murmullo vesicular pasa disminuido en ambas bases por AHT, sibilantes en ambos campos pulmonares, tiraje subcostal, intercostal y supraescapular.
- Cardiovascular: ruidos cardíacos rítmicos de buen tono, no soplos.
- Abdomen: blando, depresible, RHA presentes, no distendido, no impresiona dolor a la palpación, no masas palpables, no signos peritoneales.
- SNC: despierto, activo, conectado al ambiente, no signos meníngeos.
- Locomotor: moviliza extremidades, no parálisis.

#### **Exámenes auxiliares:**

- Hemograma: Hb: 12.8 g/dL/ Leucocitos: 11.700/ plaquetas 199.000
- Proteína C reactiva: 2.26 mg/dL
- Radiografía de tórax: 10 espacios intercostales, arcos costales horizontalizados, aplanamiento de hemidiafragma, aumento de trama perihiliar bilateral, signo de atrapamiento aéreo.
- Prueba antigénica para covid-19 (T.L.M.G.): Negativo
- Prueba antigénica para covid-19 (Madre): Negativo

#### **Impresión diagnóstica:**

- Crisis asmática moderada

#### **Plan:**

Hospitalizar:

- NPO
- Hidratación con:
 

○ Dextrosa 5% 1000cc	}	45cc por hora
○ NaCl 20% 40cc		
○ KCl 20% 10cc		
- Metamizol 500 mg PRN T° > 38°C
- Metilprednisolona 40mg EV STAT
- Nebulización con salbutamol (15 gotas + 4cc de suero fisiológico) repetir cada 15 minutos por 3 veces.
- Bromuro de ipratropio 4 pufs post salbutamol repetir cada 15 minutos por 3 veces.

- Limpieza de fosas nasales con NaCl 9% a demanda.
- O2 suplementario si SatO2 < 92% y/o aumento esfuerzo respiratorio.
- Vigilar patrón respiratorio.
- Posición semisentada.
- Control de funciones vital y observación de signos de alarma.
- Realizar control y continuar seguimiento.

## **CASO CLÍNICO N°3**

### **ANAMNESIS**

#### **Filiación:**

- Nombres y Apellidos: J.A.H.M.
- Edad: 2 meses
- Sexo: masculino
- Informante: madre

#### **Relato de la enfermedad:**

- Tiempo de enfermedad: 1 día
- Curso: progresivo
- Forma de inicio: insidioso
- Signos y síntomas principales: Lesiones descamativas periorales.

Madre refiere que hace aproximadamente 1 día, la piel de su menor hijo se puso rojiza en la zona perioral, cuello y parte del tórax, luego empezó a presenta rash en cara y cuello, que progresó rápidamente a lesiones descamativas-costrosas periorales y sigue en aumento por el resto del cuerpo.

#### **Control de signos vitales:**

- Peso: 4060 gr
- FC: 71 x'
- T °: 37°C
- FR: 40 x'
- SO2: 97%

**Funciones biológicas:**

- Sueño: disminuido
- Orina: conservada
- Deposiciones: conservadas
- Apetito: conservado, lactancia materna exclusiva a demanda

**Antecedentes natales:**

- E.G: 36 ss.
- Peso al nacer: 2.800 gr
- Apgar: no refiere
- Parto: Cesárea

**Antecedentes personales:**

- Generales: niega
- Patológicos: niega
- Hospitalizaciones: niega
- Intervenciones quirúrgicas: niega
- RAM: niega
- Vacunas: BCG.
- Nebulización: niega
- Contacto TBC: niega
- Crianza de animales: niega

**Examen físico:**

- General: Regular estado general (REG), aparente regular estado de nutrición (AREN), regular estado de hidratación (REH).
- Piel y faneras: Tibia, reseca, llenado capilar menor de 2 segundos, eritematosa en cara y tórax acompañada de lesiones descamativas y costrosas periorales, cuello, miembros superiores e inferiores, signo de Nikolsky (+).
- Tórax y pulmones: murmullo vesicular pasa bien por AHT, tórax simétrico, no tirajes ni estertores.
- Cardiovascular: ruidos cardiacos rítmicos de buen tono, no soplos
- Abdomen: blando, depresible, RHA presentes, no distendido, no impresiona dolor a la palpación, no masas palpables, no signos peritoneales

- SNC: despierto, activo, irritable, no signos meníngeos
- Locomotor: moviliza extremidades, no parálisis

**Exámenes auxiliares:**

- Hemograma: Hb: 10.4 g/dL/ Leucocitos: 5.500
- Hemocultivo: POSITIVO / Coco gram positivo- Staphylococcus aureus
- Proteína C reactiva (PCR): 3 mg/dL
- Electrolitos
- Prueba antigénica para covid-19 (J.A.H.M.): Negativo
- Prueba antigénica para covid-19 (madre): Negativo

**Impresión diagnóstica:**

- Síndrome de la piel escaldada por estafilococo

**Plan:**

Hospitalizar:

- Lactancia materna a libre demanda o fórmula materna 13% 80cc cada 3 horas.
- Hidratación con:
  - Dextrosa 5% 1000cc
  - NaCl 20% 12cc
  - KCl 20% 10cc
 } 16cc por hora
- Oxacilina 150 mg EV cada 6 horas.
- Cefotaxima 200 mg EV Cada 6 horas.
- Paracetamol 10 gotas VO cada 8 horas.
- Mupirocina 2% aplicar en todas las lesiones pustulosas, descamativas y costrosas cada 8 horas.
- Aplicar compresas de solución de Burow en zonas húmedas (Diluir 1 en 5)
- Baño diario con shampoo de PH neutro.
- Control de funciones vital y observación de signos de alarma.
- Realizar control y seguimiento.

**CASO CLÍNICO N°4**

**ANAMNESIS**

**Filiación:**

- Nombres y Apellidos:
- Edad: 1 año
- Sexo: femenino
- Informante: madre

**Relato de la enfermedad**

- Tiempo de enfermedad: 3 días
- Curso: progresivo
- Forma de inicio: insidioso
- Síntomas principales:

Madre refiere que la menor presento fiebre desde un día antes del ingreso, comenzó en la mañana en cual fue incrementando al transcurrir el día y no se le administro ningún medicamento. También menciona que notaba la respiración más profunda de la menor con agitación ocasionado dificultad respiratoria. Además, refiere que hace 3 días presenta congestión nasal, tos con expectoración de flema espesa.

**Control de signos vitales:**

- Peso: 10500 gr
- FC: 108 x'
- FR: 35 x'
- T °: 37.5°C
- SO2: 94%

**Funciones biológicas**

- Sueño: conservado
- Orina: conservada
- Deposiciones: conservadas
- Lactancia: a demanda, conservada

**Antecedentes prenatales**

- G3P3003
- Hospitalización: niega
- Intercurrencias: niega

### **Antecedentes natales**

- E.G: 40 ss.
- Peso al nacer: 3100 gr
- Apgar: 7-9
- Parto: eutócico

### **Antecedentes postnatales**

- Alimentación: lactancia materna exclusiva
- Desarrollo psicomotor: reflejo de succión +, control cefálico, sonrisa
- Hospitalizaciones: niega
- Alergias: niega
- Vacunas: BCG, VHB

### **Antecedentes generales:**

- Vivienda: cemento, 2 habitaciones
- Servicios básicos: luz, agua, desagüe
- Viajes: niega
- Contacto COVID: niega
- Contacto TBC: niega
- Crianza de animales: niega

### **Examen físico**

- General: Regular estado general (REG), regular estado de nutrición (REN), regular estado de hidratación (REH).
- Piel y faneras: T/H/E, llenado capilar menor de 2 segundos, no ictericia, leve palidez, mucosas húmedas
- Tórax y pulmones: murmullo vesicular pasa bien por ACP, a la auscultación presencia de subcrépitos y sibilantes en hemitórax izquierdo, tiraje subcostal
- Abdomen: RHA presentes, blando, depresible, globuloso, no impresiona dolor a la palpación, no masas palpables
- Cardiovascular: RCR, buen tono, no soplos
- SNC: despierto, conectado al ambiente, reactivo a estímulos, no signos meníngeos
- Locomotor: moviliza extremidades, no parálisis

**Impresión diagnóstica:**

- Neumonía atípica
- Bronquiolitis

**Plan:**

- Dieta blanda + LAV
- Dextrosa 5%1000cc, NaCl 20% 40cc, KCl 20% 10cc en 20cc EV cada hora.
- Hidrocortisona 25 mg EV cada 6 horas.
- Nebulización con salbutamol 10 gotas con 4cc suero fisiológico cada 20 minutos repetir 3 veces seguidas.
- Azitromicina 200mg/ 5ml VO cada 24 horas.
- Metamizol 260 mg EV PRN a  $T^{\circ} \geq 38.5^{\circ}C$ .
- Posición semisentada.
- Soporte O2 - Oxigenoterapia con cánula binasal a 2L.
- Se solicita exámenes de laboratorio y radiografía de tórax.
- Paciente pasa a observación.



## **CAPÍTULO II. CONTEXTO EN EL QUE SE DESARROLLÓ LA EXPERIENCIA**

Este trabajo es resultado de nuestro internamiento médico. Como se especificó anteriormente, los primeros cinco meses se realizaron en el Hospital Carlos Lanfranco La Hoz, un establecimiento de salud de categoría II-2, que se encarga de brindar atención integral con enfoque preventivo, curativo y recuperativo de la salud, ya que cuenta con consultorio externo, hospitalización y emergencia (1).

En tanto, los siguientes cinco meses fueron de labores en el Centro De Salud Gustavo Lanatta Luján de categoría I-3, perteneciente a la Dirección de Salud Lima Norte (2).

Durante este periodo aprendimos cómo dar tratamiento a las enfermedades más frecuentes de la comunidad, dependiendo de la estación en la que nos encontrábamos.

Asimismo, en Gustavo Lanatta Luján, tuvimos la oportunidad de apoyar en diversas campañas como la de prevención de anemia, detección temprana y tratamiento de diabetes mellitus, hipertensión arterial y tuberculosis. Otro aspecto a resaltar es que nuestro trabajo en el departamento administrativo fue un entrenamiento para lo que será el SERUMS. Por ejemplo, nos encargamos del llenado de formatos FUA, referencias, recetas, y solicitud de exámenes.

Como parte del internado 2022 – 2023, todos los internos de medicina recibimos una remuneración mensual de S/400 por el trabajo realizado, según la disposición del Ministerio de Salud (Minsa) (3).

## **CAPÍTULO III. APLICACIÓN PROFESIONAL**

### **III.1. ROTACIÓN DE GINECO-OBSTETRICIA**

#### **Caso clínico N°1**

El parto por cesárea es el alumbramiento de un bebé a través de la incisión quirúrgica que se hace en el abdomen y el útero de la madre(4).

Razones por las que aumentan las probabilidades de un parto por cesárea. Estas incluyen, entre otras, las siguientes:

- Frecuencia cardíaca fetal anormal.
- Posición anormal del feto durante el parto.
- Falta de progreso o evolución anormal del trabajo de parto.
- El tamaño del bebé (macrosómico o grande para la edad gestacional) sea demasiado grande para un parto vaginal.
- Complicaciones de la placenta.
- Determinados problemas médicos maternos.
- Lesiones por herpes activas en la vagina o en el cuello uterino de la madre.
- Mellizos u otros múltiples.
- Parto por cesárea anterior(4).

Los riesgos que presenta el bebé son problemas respiratorios o lesión quirúrgica accidental en la piel. Los riesgos que presenta la madre son hemorragia durante y después del parto, infección de varias zonas, reacciones a la anestesia, lesión quirúrgica a otros órganos, aumento del riesgo en embarazos futuros, aumenta el riesgo de ruptura uterina en embarazos posteriores y traten de dar parto vaginal (5).

#### **Caso clínico N°2**

La hiperémesis gravídica es una enfermedad que se presenta en primer trimestre de embarazo en el que se constituye principalmente de náuseas y vómitos severos causando incluso una baja de peso considerable. Además, en casos moderado a severos las pacientes pueden cursar con trastornos de hidroelectrolíticos y deshidratación (6).

Si bien en el embarazo las náuseas y vómitos es común presentarlos en el primer trimestre hasta un 70%, el 40% de las gestantes cursan con cuales leves, el 46%

moderado y 14% severo. A diferencia de la hiperémesis gravídica que solo está presente en 0.3%-3% de los casos (6).

En el caso presentado la paciente cursaba las 10 semanas de gestación en donde refería la presencia de náuseas y vómitos severos, al tal nivel de no presentar tolerancia a los alimentos ni líquidos y con una pérdida de peso de aproximadamente de 4 kilos en una semana.

El manejo inicial debe ser una correcta anamnesis, antecedentes, el valor de gravedad según la escala PUQE (anexo 1) de acuerdo a la frecuencia e intensidad de los síntomas que presente la paciente, se solicitaran exámenes de laboratorio como hemograma completo, coagulación, ionograma en suero, creatinina, urea y equilibrio ácido-base venoso, y junto con los resultados de estos exámenes de laboratorio. Se catalogará el cuadro como: Leve-Moderado, en el que será dirigida a manejo ambulatorio, o Grave, que requerirá de ingreso hospitalario (anexo 2) (anexo 3) (7).

El tratamiento comienza de la forma no farmacológica como suspender las vitaminas y continuar solo con suplemento de ácido fólico, tratar si es que persisten los síntomas y observar si hay o no deshidratación, para iniciar con fluidos intravenosos y medicamentos como dimenhidrato, metoclopramida, corticoides como metilprednisolona, entre otros. Se recomienda no administrar por ninguna vía ondansetrón durante el embarazo, especialmente durante el primer trimestre por riesgos de defectos de cierre orofaciales (7).

### **Caso clínico N°3**

El aborto es la culminación de un embarazo, es decir, es la muerte de un embrión o feto con un peso fetal menor de 500 gramos o hasta las 22 semanas de gestación (8).

Un aborto incompleto es la eliminación parcial del contenido uterino donde se pueden encontrar restos en el canal cervical o vaginal, y puede ocasionar sangrado persistente poniendo en peligro la vida de la paciente (9).

Cuando se presenta esta situación, en ocasiones, puede quedar algo de tejido en la cavidad uterina, que podría ser parte del revestimiento del mismo, o algunos restos como la placenta o el propio feto. Por lo que es importante realizar una limpieza y retirar los tejidos y materiales que hayan quedado en su interior para evitar posibles complicaciones como futuras infecciones (9).

Esta puede ser a través de una aspiración manual endouterina (AMEU) o legrado uterino. Se realiza un AMEU cuando se ha producido el aborto, hasta las doce semanas de gestación; después de ese tiempo, se procede a realizar un legrado uterino (9).

En este caso, la paciente presentaba un aborto incompleto, ya que en la especuloscopia se visualizó parte del feto y restos placentarios en cavidad vaginal, se decide programarla para realizarle un legrado uterino por la edad gestacional, la cual era 15 semanas. Se le hace seguimiento y al no presentar complicaciones durante las siguientes 24 horas, se le da el alta.

#### **Caso clínico N°4**

La episiotomía es una incisión que se realiza en el periné (incluye la piel, planos musculares superficiales y parte de la vagina), cuando este alcanza su máxima capacidad de extensión en periodo expulsivo, en la cual la incisión se realiza al nivel vulvoperineal para así prevenir los desgarros (10).

Existen 3 tipos:

- Lateral: Se extiende de manera perpendicular a la línea media vaginal.
- Central o medial: Se extiende de manera vertical desde el introito vaginal hacia el ano (en la línea media).
- Medio lateral: Se extiende desde el introito vaginal hacia cualquiera de los lados. Forma un ángulo de unos 45 grados con la línea media y puede ser, por tanto, derecha o izquierda (11).

La episiotomía tiene como finalidad acortar el periodo expulsivo, así como disminuir la mortalidad fetal, impedir los desgarros perineales y el prolapso genital e

incontinencia urinaria, macrosomía fetal, gestantes con antecedentes de episiotomía, presentaciones anormales, fetos prematuros (10).

No presenta un manejo definido fisioterapéutico, recalcar a la paciente sobre el cuidado de la buena higiene en la zona (10).

## **III.2. ROTACIÓN DE MEDICINA INTERNA**

### **Caso clínico N°1**

El dengue es una enfermedad compleja transmitida por la picadura del zancudo *Aedes Aegypti* infectado. Su presencia es muy común en zonas calurosas y tropicales, como en la costa norte y la selva del Perú (12) .

En raras ocasiones, el dengue puede transmitirse por medio de una transfusión de sangre, un trasplante de órganos o una lesión causada por el pinchazo de una aguja (13).

La infección por dengue puede ser asintomática; sin embargo, puede tener síntomas como fiebre alta, malestar general, cefalea, artralgias, mialgias, sarpullido. En la versión más grave de esta enfermedad, pueden presentarse complicaciones como dificultad para respirar y complicaciones graves de los órganos. Sin embargo, hay signos de alarma que indican que necesita de atención inmediata como dolor abdominal, vómitos persistentes, alteración del estado de consciencia, ya que si no se trata a tiempo puede causar la muerte o discapacidad (12).

Dentro de los grupos vulnerables que están en mayor riesgo de tener complicaciones graves si contraen esta enfermedad. se consideran a:

- Gestantes.
- Niños.
- Adultos mayores.
- Persona con enfermedades crónicas como: hipertensión, diabetes, entre otras (12).

No existe un tratamiento específico; sin embargo, es necesario controlar los síntomas y mantener una buena hidratación, disminuyendo el riesgo de complicaciones (12).

## **Caso clínico N°2**

Las benzodiazepinas son fármacos sedantes en función de su composición, puede presentar, efectos ansiolíticos, miorrelajante, hipnótico, anticonvulsivante o inducción de amnesia anterógrada, considerándose por ello sustancias depresoras del Sistema Nervioso Central (SNC) (14) .

En este caso, el familiar refirió que la paciente ingirió la cantidad de 30 tabletas en total aproximadamente, pero no estaba seguro de la cantidad de cada fármaco, entre alprazolam 0.5 mg y clonazepam 2 mg.

Por lo que debemos tener en cuenta, que la intoxicación se produce cuando se supera la dosis máxima diaria del fármaco, en adultos de alprazolam es 10 mg (15). y de clonazepam nunca debe pasarse de 20 mg diarios (16).

El paciente empieza a presentar de acuerdo a la benzodiazepina ingerida, la dosis, la vía de administración y la vida media del fármaco síntomas como somnolencia, hiporreflexia, disartria, diplopía, ataxia, y nistagmos, entre otros (17).

El tratamiento se basa en realizar una anamnesis lo más exhaustiva posible y dependiendo en qué estado se encuentre el paciente la secuencia de ABCD, acompañado de pruebas de laboratorio complementarias. En la primera hora realizarse un lavado gástrico para inducir al vómito y/o la administración de carbón activado, dar el antídoto en este caso el flumazenil, mantener las funciones vitales y corregir los trastornos que se puede presentar como consecuencia (17).

El antídoto para estos casos de sospecha de intoxicación por benzodiazepinas es el flumazenil, cuya función es actuar como antagonista de este tipo de fármacos; es decir, revertir el efecto ya que restaura la conciencia, los reflejos protectores de las vías respiratorias y el impulso respiratorio (18).

La dosis inicial es de 0.5 mg IV administrado en 30 a 60 segundos. Si el paciente aún no responde como esperamos, se puede añadir 0.5 mg IV después de 30 segundos. En caso se requieran de dosis adicionales se puede repetir 0.5 mg administrados en intervalos de 3 minutos, utilizando como máximo 2 mg en total (19).

### **Caso clínico N°3**

Una infección del tracto urinario (ITU) consiste en la respuesta inflamatoria del urotelio a la invasión bacteriana. Se considera una de las enfermedades infecciosas más frecuentes y representan la primera causa de consulta médica en mujeres en edad reproductiva (20).

El término ITU complicada hace referencia a una infección aguda con signos y síntomas que sugieren una extensión más allá de la vejiga como fiebre, escalofríos, malestar general o fatiga significativa, dolor en flancos abdominales, dolor pélvico o perineal, entre otros (21).

Al diagnosticar, una ITU como complicada es la que ocurre en presencia de un factor que cause ya sea una alteración anatómica, funcional de la vía urinaria, o una condición del huésped, es decir, sistémica como una enfermedad de base (22).

Lo cual es obligatorio principalmente solicitar al paciente un urocultivo más antibiograma, y una prueba de imagen (ecografía y/o TAC), con el fin de identificar posibles factores predisponentes anatómicos o complicaciones del proceso infeccioso. El manejo terapéutico incluye tratamiento antibiótico empírico inicial, su elección dependerá de la severidad de la presentación clínica, del patrón de resistencias de la flora local en nuestro medio y de los factores específicos del huésped. Posteriormente, tras la obtención del resultado del urocultivo y antibiograma, se instaurará la antibioterapia dirigida contra el patógeno específico con los fármacos encontrados más sensibles en el antibiograma. La duración del tratamiento debe ser 7-14 días (22).

En este caso, la paciente tenía una enfermedad de base que era la diabetes mellitus, y ya venía con un resultado de urocultivo de un laboratorio particular, que indicaba *Klebsiella Oxytoca* BLEE +, donde su antibiograma señalaba que era sensible a los fármacos carbapenémicos; que son antibióticos de amplio espectro, es decir, que son muy eficaces contra muchos tipos de bacterias, incluyendo a bacterias resistentes a otros antibióticos (23).

Por lo que se decide hospitalizarla e iniciar tratamiento con Meropenem 1gr EV cada 8 horas por 7 días, así como el control de su diabetes mellitus (21).

#### **Caso clínico N°4**

La celulitis es una patología que involucra las partes blandas y el tejido subcutáneo que se da por infecciones bacterias cuando se ve afectada la barrera cutánea. Los miembros inferiores constituyen en 70-80% de los casos sin diferencia del género del paciente (24).

La parte de la piel involucrada es la dermis reticular y la hipodermis, la cual puede generar hasta en casos más complicados alteración o daño linfático. Algunos factores predisponentes son: Celulitis previa, Insuficiencia venosa, Disrupción cutánea, Obesidad, Alcohol, Tabaco, Inmunosupresión, antecedentes de neoplasias (24) .

Los microorganismos más frecuentes presentes en esta patología son Estafilococo aureus que es hasta el 10% de las causas mientras que el Estreptococo betahemolítico grupo G hasta un 75% y Estreptococo del grupo A hasta aproximadamente un 80% de los casos. Entre los síntomas y signos principales son: eritema, dolor local, linfadenopatías regionales, presencia de pústulas o forúnculos hasta incluso abscesos con o sin drenaje de exudado purulento, además de fiebre, temblor, taquicardia, cefalea, hipotensión y delirio en casos de celulitis más severas (25).

Para el manejo farmacológico se puede administrar antiinflamatorios no esteroideos cada 6 horas por 5 días con antibióticos, Además del uso de corticoides por 8 días con penicilina en el cual se ayuda al manejo de resolución más acelerado (24).

### **III.3. ROTACIÓN DE CIRUGÍA**

#### **Caso clínico N°1**

La apendicitis aguda es la inflamación del apéndice cecal o vermiforme, que inicia con la obstrucción de la luz apendicular y trae como consecuencia un aumento de la presión intraluminal por acumulación de moco asociado a la poca elasticidad de la serosa. El factor desencadenante es la obstrucción del lumen que se puede ocasionar



por un fecalito, hiperplasia de su tejido linfoide, oclusión por cuerpos extraños, parásitos, entre otros (26).

Es una emergencia abdominal quirúrgica, cuyo síntoma más principal es el dolor abdominal, que inicialmente es difuso, luego se intensifica y migra hacia el cuadrante inferior derecho. Además, puede presentarse otros síntomas como anorexia, náuseas, vómitos y fiebre (27).

El diagnóstico se realiza por la historia clínica del paciente, los síntomas y signos que presenta, mediante la revisión física. Además, se solicitan como apoyo, exámenes de laboratorio: hemograma completo, electrolitos seriados, proteína c reactiva, análisis de orina e incluso descarte de embarazo en mujeres (28).

También, tenemos las pruebas de imagen como ecografía, resonancia magnética y tomografía que pueden mostrar si la causa del dolor abdominal es una obstrucción dentro del apéndice, un apéndice agrandado o reventado, inflamación, un absceso e incluso otra enfermedad (28).

El tratamiento definitivo es la extracción completa del apéndice mediante una cirugía que se conoce como apendicectomía. Esta puede ser por vía laparoscópica o laparotomía abierta, dependiendo de la situación en la que se encuentre el paciente. Generalmente, los cirujanos recomiendan que se limite la actividad física durante los primeros 3 a 5 días después de la cirugía laparoscópica y durante los primeros 10 a 14 días después de una laparotomía (29).

## **Caso clínico N°2**

Colecistitis significa inflamación de la vesícula biliar, puede ser aguda la cual ocurre repentinamente, causando dolor severo, donde se pone en riesgo la vida del paciente y que requiere de atención inmediata; y crónica, donde se produce múltiples episodios de inflamación, es decir, se producen ataques recurrentes de hinchazón moderada e irritación que dañarán frecuentemente la pared de la vesícula biliar haciendo que se engrose, se encoja, y que pierda funcionalidad con el tiempo (30) .

La colecistitis crónica en la mayoría de los casos es secundaria a litiasis vesicular; los pacientes generalmente presentan episodios previos de cólico biliar que podrían

ocasionarles hipersensibilidad en los cuadrantes superiores del abdomen, pero en general no tienen fiebre. Durante el diagnóstico, se tienen estos como antecedentes y existe evidencia mediante tomas ecográficas de litiasis vesicular (31) .

El tratamiento es la extracción de la vesícula biliar mediante una cirugía llamada colecistectomía por vía laparoscópica, la cual se indica para prevenir la recurrencia de los síntomas y las complicaciones biliares adicionales (31) .

### **Caso clínico N°3**

Las hernias son la protrusión del contenido intrabdominal por un orificio natural (anatómicamente constituido). Se pueden clasificar por ubicación: Inguinal, Umbilical, Incisional, Femoral, Epigástricas, Lumbar, Paramedia y del Piso pélvico. En el caso de las hernias inguinales se encuentra en el orificio musculo pectíneo, limitado por el arco transversa, musculo recto del abdomen, rama iliopubiana y del musculo iliopsoas, en la superficie interna por la fascia transversales y el ligamento inguinal oblicuamente (32,33).

Hay factores que predisponen a esta patología que se debe tener en cuenta como: Persistencia del conducto peritoneo vaginal o conducto de Nuck, debilidad del plano posterior de la pared abdominal (Triangulo de Hasselbach), Sedentarismo relacionado a obesidad. Además, pacientes que hayan realizado trabajos de alto esfuerzo físico, malnutrición, tabaquismo, antecedentes familiares (32).

Se pueden clasificar por conceptos anatómicos:

- Hernia indirecta
- Hernia directa
- Hernia inguinoescrotal, en el caso que el saco llegue hasta el escroto
- Hernia mixta o en pantalón, en el cual pueden comprender tanto las hernias directas e indirectas

Para el diagnóstico se da principalmente por la evaluación del examen físico, además del apoyo de exámenes de imágenes sobre todo en los casos de los pacientes que necesiten del tratamiento quirúrgico. El manejo terapéutico de elección es la Hernioplastia inguinal abierta con el uso de prótesis o malla de polipropileno, la Técnica sin tensión o Técnica de Liechtenstein (32,33).

#### **Caso clínico N°4**

El plastrón o flemón apendicular, es una forma progresiva convertida en una masa, de características inflamatorias. El plastrón apendicular se percibe como un tumor inflamado, que yace en el apéndice también de carácter inflamatorio (34,35).

Los pacientes con molestias graves en la fosa iliaca derecha durante el transcurso de los días presentan una reducción significativa de la fiebre cuando se les proporciona antibioticoterapia (34).

Se necesita la realización de testeos palpables para alegar un signo de carácter clínico, ya que en la evaluación física de algunos pacientes se puede presentar la masa al realizar la historia clínica. En los exámenes de laboratorio se puede encontrar leucocitosis, proteína C reactiva elevada y eritrosedimentación acelerada que nos guía hacia un diagnóstico, tanto la ecografía abdominal y la tomografía nos ayudan a la confirmación de la presencia de este plastrón apendicular. En algunos casos el plastrón puede progresar en una abscedación (34).

Para el manejo de esta patología es no quirúrgico de manera inicial, ya que se ha demostrado que el tratamiento quirúrgico aumenta las complicaciones, como infecciones y fistulas; drenaje percutáneo en el caso de los abscesos, también se propone el manejo con antibióticos de 7 a 14 días (34,35).

### **III.4. ROTACIÓN DE PEDIATRÍA**

#### **Caso clínico N°1**

La bronquiolitis se define como el primer episodio de tos con sibilancias y/o estertores, precedido de rinitis aguda o catarro por 3 a 5 días en los niños menores de 2 años, seguido de tos persistente, taquipnea, retracciones, sibilancias y/o estertores (crepitantes) en la auscultación del tórax (36).

Es la inflamación de los bronquiolos, las vías respiratorias más finas, causada por una infección vírica. La mayoría de las bronquiolitis son leves y cursan como un catarro o resfriado que se resuelve en pocos días (37).

La mayoría de los casos está causada por el virus sincitial respiratorio (RSV), seguido por el rinovirus y el virus parainfluenza tipo 3. El diagnóstico de la bronquiolitis se inicia por la anamnesis, el examen físico, se debe establecer la oximetría de pulso para evaluar la oxigenación. En pacientes con compromiso grave, se le puede solicitar una radiografía de tórax y prueba de antígeno de virus sincitial respiratorio (RSV) en material de lavado, aspirado nasal o hisopos nasales (38).

El tratamiento es sintomático, es decir, en aliviar los síntomas que presente como por ejemplo emplear un aspirador nasal y gotas nasales de solución salina para aliviar la congestión nasal, brindarles abundantes líquidos, usar un humidificador de vapor frío en la habitación para ayudar a ablandar y fluidificar las mucosidades de sus vías respiratorias, así como, para aliviarle la tos y la congestión nasal. Los antibióticos en estos casos no ayudan por ser de origen viral. Solo son eficaces en las infecciones bacterianas (39).

### **Caso clínico N°2**

Asma es una patología que está determinada por la inflamación crónica de las vías respiratorias que se presenta generalmente en la infancia, la cual puede ser difusa, fluctuante o reversible. La presencia de factores genéticos y ambientes, su interrelación nos da como resultado esta patología. Tomando en cuenta la fisiopatología el asma es la manifestación de la inflamación crónica con la hiperreactividad bronquial generando una obstrucción de tipo variable del flujo aéreo (40,41) .

Los factores pueden ser: Antecedentes familiares de asma, Enfermedades atópicas personales o familiares, mayor predisposición en el género masculino, antecedentes de uso de sustancias nocivas durante la gestación o periodo neonatal, ausencia de contacto precoz con particular y sustancia de origen animal y microbiano (42).

Las manifestaciones clínicas son variables en cada paciente, pueden ser o estar ausentes en periodos de larga data de no presentar crisis. Con mayor frecuencia esta presenta la tos seca y de manera precoz, disneizante y nocturna, además dependiendo de la severidad pueden presentar taquipnea, aumento del trabajo

respiratorio, presencia de tirajes, presencia de sibilantes, crepitantes y dolor de tipo opresivo en el tórax (41,42).

Clasificación por niveles de severidad que pueden ser: Intermitente, Persistente leve, Persistente moderado, Persistente grave (42).

Para el manejo de una crisis como el caso presentado la finalidad es evitar la obstrucción del paso del flujo aéreo, se inicia con la administración de oxígeno manteniendo la saturación de oxígeno mayor a 94%, además de la administración de los agonistas selectivos de los receptores  $\beta_2$  adrenérgicos de acción corta (SABA), el uso de glucocorticoides orales o parenteral en las crisis moderadas y graves o con riesgo de empeoramiento. También el uso de los anticolinérgicos de acción corta se administra en casos de exacerbaciones moderadas a graves (Anexo 4) (42).

### **Caso clínico N°3**

El síndrome de piel escaldada por estafilococos aureus es una patología dermatológica grave, con repercusiones sistémicas, causado por la toxina exfoliativa tipo A y B con actividad de proteasa y epidermolítica a causa del Estafilococo aureus grupo phago II, responsable de la separación del estrato granuloso de la piel (43).

Afecta en su mayoría a lactantes y niños menores de 6 años. Raramente afecta a personas mayores a menos que se padezca una insuficiencia renal o una deficiencia del sistema inmunitario (44).

El cuadro sindrómico mejor descrito es el Síndrome de Piel Escaldada Estafilocócica (SEPE) que es más frecuente en lactantes y se caracteriza por lesiones ampollares y descamativas que abarcan gran territorio cutáneo, el signo de Nikolsky positivo, otra patología descrita con menor frecuencia es la Escarlatina Estafilocócica (EE) que es una forma intermedia del SEPE, tiene una presentación clínica muy similar, presentándose en pacientes pediátricos de mayor edad y sin el desarrollo de ampollas, por lo que predomina en este cuadro la descamación cutánea o exfoliación (44).

El diagnóstico se basa en la sospecha e historia clínica; sin embargo, en algunos casos requiere de una biopsia para su confirmación (45).

Al producirse la pérdida de la primera barrera de protección, las complicaciones más frecuentes son la deshidratación con las alteraciones hidroelectrolíticas asociadas y la sobreinfección de las lesiones cutáneas (46) .

Al ser una enfermedad de progresión rápida, es muy importante reconocer estos dos signos de manera anticipada: la afectación periorifical y la hiperestesia cutánea, ya que nos haría presumir tempranamente de esta entidad e iniciar el tratamiento antibiótico adecuado lo antes posible como el del caso (46).

#### **Caso clínico N°4**

La neumonía es la infección pulmonar aguda que compromete los alvéolos, intersticio, pleura visceral, vías respiratorias y estructuras vasculares, causada por virus, bacterias u otros patógenos como hongos y parásitos (47).

La neumonía atípica es aquella infección de vías respiratorias inferiores, por gérmenes no encapsulados, en los que prevalece la presencia de *M. pneumoniae*, y en menor proporción se puede encontrar microorganismos como *Chlamydia pneumoniae* o *Legionella pneumophila*. Este tipo de microorganismos son eliminados principalmente por macrólidos, aunque también son efectivos las tetraciclinas y las fluoroquinolonas, poco usadas en población pediátrica (48).

Su diagnóstico acertado y a tiempo puede evitar la aparición de complicaciones pulmonares y extrapulmonares como neumomediastino, enfisema y neumotórax a tensión, también se describen lesión renal, hepática, cardíaca y dérmica, que pueden llevar al paciente a la muerte (48).

La neumonía atípica tiende a provocar síntomas más leves que la típica como escalofríos, tos, fiebre, cefalea, cansancio, entre otros (49).

Dentro de las medidas generales, se debe realizar 6 acciones claves para el cuidado del paciente con neumonía, las cuales están descritas en el anexo 5, bajo el acrónimo "FALTAN", medidas preventivas y de soporte. De acuerdo a como se encuentre el

paciente se decidirá si se hospitaliza o no, así como el tratamiento farmacológico.  
(anexo 6)(47).

## **CAPÍTULO IV. REFLEXIÓN CRÍTICA DE LA EXPERIENCIA**

El internado nos permitió aplicar nuestros conocimientos teóricos en casos médicos reales, lo cual consideramos clave para nuestro futuro profesional. Pero, también fuimos testigos de las carencias del sector salud público, como la falta de medicamentos, de reactivos para los exámenes de laboratorio o de equipos para exámenes de imágenes.

Entonces, es el paciente quien debe asumir esos gastos, pese a que muchas veces no cuentan con los recursos económicos suficientes. Lamentablemente, algunas personas ya no podían continuar con sus revisiones médicas para conseguir el diagnóstico adecuado.

Otro aspecto preocupante que evidenciamos en el sector salud es la burocracia para la atención a pacientes que vienen desde EsSalud al Minsa, o viceversa. Algunas veces, las personas solo se quedan con la opción de costear al 100% la atención médica, pero muchos están en la línea de la pobreza o son inmigrantes.

A pesar de ello, a diferencia de lo que ocurre en otros nosocomios, en el Hospital Carlos Lanfranco La Hoz, y en el Centro De Salud Gustavo Lanatta Luján, notamos la preocupación y compromiso que tienen con su personal.

Desde el primer día, las autoras de este trabajo recibieron equipos de protección personal (EPP), teniendo en cuenta la alta exposición a cualquier patología; también brindando una buena alimentación diaria (desayuno y almuerzo, este último en los días de guardia).

Además, tanto el Hospital Carlos Lanfranco La Hoz, y en el Centro De Salud Gustavo Lanatta Luján, brindaron constantemente charlas preventivas contra el Covid-19 y otras enfermedades.



## CONCLUSIONES

El internado médico es el último año de la carrera de medicina y la mayoría asume que ahí concluye el proceso de aprendizaje de los profesionales de la salud. Sin embargo, este es solo el inicio. Es importante reconocer que no lo sabes todo, sino que es necesario continuar alimentando conocimientos a lo largo de la vida profesional.

Pasar 10 meses tanto en hospital, como en un centro de salud de menor nivel, permite relacionarse con internos de otras universidades y otros profesionales que no necesariamente son parte del sector salud; a trabajar en equipo; crear nuevas amistades; y, principalmente, aprender a reaccionar de la manera adecuada ante casos complejos.

El internado alecciona sobre la importancia de ponerse en el lugar del paciente, empatizando con él, tanto como si se tratara de un familiar. Con ellos, los médicos disfrutaban las buenas noticias y también se lamentan momentos como la pérdida de un ser querido.

Los tutores nos acompañaron en el aprendizaje impulsándonos a investigar y exponer sobre las enfermedades más frecuentes en cada rotación, de esta manera también poder actualizarnos con respecto al manejo.

El centro de salud, lugar de preparación para el primer nivel de atención, ha sido particularmente enriquecedor porque junto con el tutor prepara al interno para el SERUMS que realizará en los siguientes meses ya como médico. Es en el centro de salud donde se aprende acerca de las patologías más comunes de la población.

Finalmente, en el internado se aprende que la voluntad está por encima por de las carencias que tiene el sector salud público en el país.

## RECOMENDACIONES

- En la experiencia obtenida durante los 10 meses de internado, tanto en el Hospital, como en el Centro de Salud; fuimos testigos de las frustraciones de los pacientes por la falta de medicamentos, instrumentos, y personal calificado para una atención de calidad. Es por eso que el Ministerio de Salud y las Redes encargadas de la administración y gestión deberían proveer soluciones para estos problemas de larga data que tenemos en el país.
- A nuestra institución educativa, recomendamos la implementación del cambio del tiempo de rotación, dado que el destinado actualmente para los internos de la USMP es de cinco semanas, a comparación de las ocho semanas de las otras universidades. Esto limita el aprendizaje por los servicios de rotación.
- A los tutores del hospital como del centro de salud se recomienda fomentar una mayor integración de los internos junto a los residentes incluyendo a todo el equipo de asistentes, ya que, el contacto laboral es diario. Además, se sugiere que continúen con la programación de las actividades académicas, a pesar de la dificultad del tiempo, por la gran cantidad de pacientes que acuden requiriendo su atención. Por ejemplo, seguir con las exposiciones semanales sobre temas como las patologías más comunes, ya que con esto se lograría una mejora académica. Teniendo en cuenta que la retroalimentación es muy importante porque las guías terapéuticas se actualizan constantemente.
- Durante la pandemia, las clases virtuales fueron un gran apoyo y solución para esta dura etapa, en el internando también se implementó esta modalidad como soporte a cada rotación. Sin embargo, con la carga hospitalaria -a veces- es casi imposible ingresar a clases, muchos de nuestros compañeros muestran su malestar. Si bien las clases son cada dos semanas, tener que ingresar en medio de guardias diurnas/nocturnas, es imposible prestar atención y, a la vez, brindar un buen servicio.

## FUENTES DE INFORMACIÓN

1. Misión-Visión – Hospital Carlos Lanfranco La Hoz [Internet]. [citado 11 de mayo de 2023]. Disponible en: <https://www.hcllh.gob.pe/mision-vision/>
2. Centro De Salud Gustavo Lanatta Lujan en San Martin De Porres | MINSA [Internet]. [citado 11 de mayo de 2023]. Disponible en: <https://www.establecimientosdesalud.info/lima-norte/centro-de-salud-gustavo-lanatta-lujan-san-martin-de-porres/>
3. Resolución Directoral N° 368-2022-OGGRH-MINSA.pdf [Internet]. [citado 12 de mayo de 2023]. Disponible en: <https://cdn.www.gob.pe/uploads/document/file/3288099/Resoluci%C3%B3n%20Directoral%20N%C2%B0%20368-2022-OGGRH-MINSA.pdf>
4. Cesarean Section [Internet]. [citado 12 de mayo de 2023]. Disponible en: <https://www.stanfordchildrens.org/es/topic/default?id=partoporcesrea-92-P09282>
5. ACOG Committee Opinion No. 761: Cesarean Delivery on Maternal Request. Obstet Gynecol. enero de 2019;133(1):e73-7.
6. Full Text PDF [Internet]. [citado 12 de mayo de 2023]. Disponible en: <https://revistamedicasinergia.com/index.php/rms/article/download/782/1485>
7. hiperémesis gravidica.pdf [Internet]. [citado 12 de mayo de 2023]. Disponible en: <https://portal.medicinafetalbarcelona.org/protocolos/es/patologia-materna-obstetrica/hiperemesis%20gravidica.pdf>
8. Aborto: ¿qué es y por qué ocurre? [Internet]. CuidatePlus. 2015 [citado 12 de mayo de 2023]. Disponible en: <https://cuidateplus.marca.com/reproduccion/embarazo/diccionario/aborto.html>
9. Aborto incompleto: qué es, riesgos y tratamiento [Internet]. Ser Padres. 2020 [citado 12 de mayo de 2023]. Disponible en: <https://www.serpadres.es/embarazo/14305.html>
10. Investigación RS. Revisión sistemática acerca de “el papel de la episiotomía en el parto”. [Internet]. ▷ RSI - Revista Sanitaria de Investigación. 2023 [citado 12 de mayo de 2023]. Disponible en: <https://revistasanitariadeinvestigacion.com/revision-sistemica-acerca-de-el-papel-de-la-episiotomia-en-el-parto/>
11. Episiotomía: definición, tipos, indicaciones, cuidados y complicaciones [Internet]. Unidad de la mujer. 2020 [citado 12 de mayo de 2023]. Disponible en: <https://www.unidaddelamujer.es/episiotomia-definicion-tipos-indicaciones-cuidados-y-complicaciones/>
12. ¿Qué es el dengue? [Internet]. 2023 [citado 12 de mayo de 2023]. Disponible en: <https://www.gob.pe/21593-que-es-el-dengue>

13. Transmisión | Dengue | CDC [Internet]. Centers for Disease Control and Prevention. 2019 [citado 12 de mayo de 2023]. Disponible en: <https://www.cdc.gov/dengue/es/transmission/index.html>
14. Correa Alfaro FA, García Hernández MN, Correa Alfaro FA, García Hernández MN. Uso recreativo de benzodiazepinas en la población joven. Ene [Internet]. 2019 [citado 12 de mayo de 2023];13(1). Disponible en: [https://scielo.isciii.es/scielo.php?script=sci\\_abstract&pid=S1988-348X2019000100006&lng=es&nrm=iso&tlng=es](https://scielo.isciii.es/scielo.php?script=sci_abstract&pid=S1988-348X2019000100006&lng=es&nrm=iso&tlng=es)
15. PROSPECTO ALPRAZOLAM CINFA, 0,5 mg COMPRIMIDOS EFG [Internet]. [citado 12 de mayo de 2023]. Disponible en: [https://cima.aemps.es/cima/dochtml/p/62791/Prospecto\\_62791.html](https://cima.aemps.es/cima/dochtml/p/62791/Prospecto_62791.html)
16. NEURYL-.pdf [Internet]. [citado 12 de mayo de 2023]. Disponible en: <https://www.bago.com.ec/wp-content/uploads/2020/04/NEURYL-.pdf>
17. INTOXICACIONES FARMACOLÓGICAS POR BENZODIAZEPINA. CUIDADOS DE ENFERMERÍA. - Cursos FNN [Internet]. <https://cursosfnn.com/>. 2021 [citado 12 de mayo de 2023]. Disponible en: <https://cursosfnn.com/blogcursosfnn/revistas/revista-asdec-no-19/intoxicaciones-farmacologicas-por-benzodiazepina-cuidados-de-enfermeria/>
18. Emergencias EPMU y. Toxicología del ACLS 2020 (por AHA) [Internet]. Urgencias y Emergencias. 2021 [citado 12 de mayo de 2023]. Disponible en: <https://www.urgenciasyemergen.com/toxicologia-del-acls-2020/>
19. Galán ÁH, Bolt AI, Lerga FJL, Saro AH, Villalobos ET, Arellano AMG, et al. FÁRMACOS EN URGENCIAS.
20. Cortes JA, Perdomo D, Morales RA, Alvarez CA, Cuervo SI, Leal AL, et al. Guía de práctica clínica sobre diagnóstico y tratamiento de infección de vías urinarias no complicada en mujeres adquirida en la comunidad. Rev Fac Med. 10 de diciembre de 2015;63(4):565-81.
21. RD 269-GPC para DXyTTO Infec Tracto Urinario-EMERG-29Nov-21.pdf.pdf [Internet]. [citado 12 de mayo de 2023]. Disponible en: <https://cdn.www.gob.pe/uploads/document/file/2586936/RD%20269-GPC%20para%20DXyTTO%20Infec%20Tracto%20Urinario-EMERG-29Nov-21.pdf.pdf>
22. Infecciones de la Vías Urinarias y de Trasmisión Sexual | Nefrología al día [Internet]. [citado 12 de mayo de 2023]. Disponible en: <http://www.nefrologiaaldia.org/es-articulo-infecciones-vias-urinarias-trasmision-sexual-462>
23. Fármacos carbapenémicos - Infecciones - Manual MSD versión para público general [Internet]. [citado 12 de mayo de 2023]. Disponible en: <https://www.msdmanuals.com/es-es/hogar/infecciones/antibi%C3%B3ticos/f%C3%A1rmacos-carbapen%C3%A9micos>

24. Ortiz-Lazo E, Arriagada-Eggen C, Poehls C, Concha-Rogazy M. Actualización en el abordaje y manejo de celulitis. *Actas Dermo-Sifiliográficas*. 1 de marzo de 2019;110(2):124-30.
25. Celulitis - Trastornos dermatológicos [Internet]. Manual MSD versión para profesionales. [citado 12 de mayo de 2023]. Disponible en: <https://www.msdmanuals.com/es-pe/professional/trastornos-dermatol%C3%B3gicos/infecciones-bacterianas-de-la-piel/celulitis>
26. 10. guía para el diagnóstico y tratamiento de apendicitis aguda.pdf.pdf [Internet]. [citado 12 de mayo de 2023]. Disponible en: <https://cdn.www.gob.pe/uploads/document/file/3435747/10.%20gu%C3%ADa%20para%20el%20diagn%C3%B3stico%20y%20tratamiento%20de%20apendicitis%20aguda.pdf.pdf>
27. GPC-manejo-de-Apendicitis-aguda\_Version-corta.pdf [Internet]. [citado 12 de mayo de 2023]. Disponible en: [https://ietsi.essalud.gob.pe/wp-content/uploads/2022/12/GPC-manejo-de-Apendicitis-aguda\\_Version-corta.pdf](https://ietsi.essalud.gob.pe/wp-content/uploads/2022/12/GPC-manejo-de-Apendicitis-aguda_Version-corta.pdf)
28. Diagnóstico de la apendicitis - NIDDK [Internet]. National Institute of Diabetes and Digestive and Kidney Diseases. [citado 12 de mayo de 2023]. Disponible en: <https://www.niddk.nih.gov/health-information/informacion-de-la-salud/enfermedades-digestivas/apendicitis/diagnostico>
29. Tratamiento para la apendicitis - NIDDK [Internet]. National Institute of Diabetes and Digestive and Kidney Diseases. [citado 12 de mayo de 2023]. Disponible en: <https://www.niddk.nih.gov/health-information/informacion-de-la-salud/enfermedades-digestivas/apendicitis/tratamiento>
30. Radiology (ACR) RS of NA (RSNA) and AC of. Colecistitis [Internet]. Radiologyinfo.org. [citado 12 de mayo de 2023]. Disponible en: <https://www.radiologyinfo.org/es/info/cholecystitis>
31. Colecistitis crónica - Trastornos hepáticos y biliares [Internet]. Manual MSD versión para profesionales. [citado 12 de mayo de 2023]. Disponible en: <https://www.msdmanuals.com/es-pe/professional/trastornos-hep%C3%A1ticos-y-biliares/trastornos-de-la-ves%C3%ADcula-biliar-y-los-conductos-biliares/colecistitis-cr%C3%B3nica>
32. 13. guía para el diagnóstico y tratamiento de Hernia Inguinal.pdf.pdf [Internet]. [citado 12 de mayo de 2023]. Disponible en: <https://cdn.www.gob.pe/uploads/document/file/3435750/13.%20gu%C3%ADa%20para%20el%20diagn%C3%B3stico%20y%20tratamiento%20de%20Hernia%20Inguinal.pdf.pdf>
33. Ovejero Gómez VJ, Bermúdez García MV, Morales García DJ, Pérez Martín Á. Conceptos actuales en el diagnóstico y tratamiento de la hernia inguinal del adulto. *Med Gen Fam*. 2022;11(3):131-4.
34. Fernández ZR. Consideraciones actuales concernientes al tratamiento del plastrón apendicular. *Rev Cuba Cir* [Internet]. 23 de septiembre de 2021 [citado

12 de mayo de 2023];60(3). Disponible en:  
<https://revcirugia.sld.cu/index.php/cir/article/view/1117>

35. Cehua Alvarez E, Delgado Garro AM, Virú Flores HM, Roque Quezada JC, Valdiglesias Ochoa DJ, Nieves Cordova LE, et al. Epidemiological-clinical characteristics and results of appendiceal plastron management in adult patients from a reference hospital in Peru. *Rev Fac Med Humana*. 15 de enero de 2023;23(1):79-86.
36. 4930.pdf [Internet]. [citado 12 de mayo de 2023]. Disponible en: <http://bvs.minsa.gob.pe/local/MINSA/4930.pdf>
37. Bronquiolitis [Internet]. [citado 12 de mayo de 2023]. Disponible en: <https://enfamilia.aeped.es/temas-salud/bronquiolitis-1>
38. Bronquiolitis - Pediatría [Internet]. Manual MSD versión para profesionales. [citado 12 de mayo de 2023]. Disponible en: <https://www.msmanuals.com/es-pe/professional/pediatr%C3%ADa/trastornos-respiratorios-en-ni%C3%B1os-peque%C3%B1os/bronquiolitis>
39. Bronquiolitis (para Padres) - Nemours KidsHealth [Internet]. [citado 12 de mayo de 2023]. Disponible en: <https://kidshealth.org/es/parents/bronchiolitis.html>
40. Guía de diagnóstico y tratamiento: asma bronquial en niños  $\geq 6$  años. Actualización 2021. *Arch Argent Pediatr* [Internet]. 1 de agosto de 2021 [citado 12 de mayo de 2023];119(4). Disponible en: <https://www.sap.org.ar/docs/publicaciones/archivosarg/2021/v119n4a36s.pdf>
41. Vega-Briceño L. ASMA EN NIÑOS: A LA LUZ DE GINA 2022. *Neumol Pediátrica*. 23 de septiembre de 2022;17(3):107-8.
42. ASMA EN PEDIATRÍA. [citado 12 de mayo de 2023] Disponible en: [https://www.aeped.es/sites/default/files/asma\\_en\\_pediatria.\\_consenso\\_regap.\\_2021\\_v2.pdf](https://www.aeped.es/sites/default/files/asma_en_pediatria._consenso_regap._2021_v2.pdf)
43. Síndrome estafilocócico de piel escaldada: Caso clínico. [Internet]. *REVMEDUAS*. 9(2). [citado 12 de mayo de 2023] Disponible en: <https://hospital.uas.edu.mx/revmeduas/articulos/v9/n2/pielescaldada.html>
44. Zurita GM. Descripción Fisiopatológica de la Descamación Cutánea por Toxinas Exfoliarías Estafilocócicas, Nuevo Enfoque de Diagnóstico Diferencial. *Gac Médica Boliv*. 30 de junio de 2022;45(1):51-5.
45. Síndrome estafilocócico de la piel escaldada - Trastornos dermatológicos [Internet]. Manual MSD versión para profesionales. [citado 12 de mayo de 2023]. Disponible en: <https://www.msmanuals.com/es-pe/professional/trastornos-dermatol%C3%B3gicos/infecciones-bacterianas-de-la-piel/s%C3%ADndrome-estafiloc%C3%B3cico-de-la-piel-escaldada>
46. Síndrome de la piel escaldada estafilocócica en un paciente pediátrico con dermatitis atópica. *Arch Argent Pediatr* [Internet]. 1 de febrero de 2020 [citado 12

de mayo de 2023];118(1). Disponible en:  
<https://www.sap.org.ar/docs/publicaciones/archivosarg/2020/v118n1a18.pdf>

47. 4931.pdf [Internet]. [citado 12 de mayo de 2023]. Disponible en:  
<http://bvs.minsa.gob.pe/local/MINSA/4931.pdf>

48. Trujillo-Calderón JN, Sánchez IP. Neumonía atípica en niños: Detección serológica y molecular de *Mycoplasma pneumoniae*. Revisión Sistemática. *Kasmera*. 10 de julio de 2020;48(2):e48231298-e48231298.

49. Neumonía atípica: MedlinePlus enciclopedia médica [Internet]. [citado 12 de mayo de 2023]. Disponible en: <https://medlineplus.gov/spanish/ency/article/000079.htm>

## ANEXOS

### Anexo 1. Escala de severidad: PUQE.

*Escala de Severidad: PUQE (Mother risk Pregnancy-Unique Quantification Emesis and Nausea)*

<b>1. De media en un día, ¿durante cuánto tiempo se siente nauseosa?</b>				
Nunca (1)	≤ 1 h (2)	2-3 h (3)	4-6 h (4)	> 6 h (5)
<b>2. De media en un día, ¿cuántas veces vomita?</b>				
Ninguna (1)	1-2 veces (2)	3-4 veces (3)	5-6 veces (4)	≥7 veces (5)
<b>3. De media en un día, ¿cuántas veces tiene arcadas sin llegar al vómito?</b>				
Ninguna (1)	1-2 veces (2)	3-4 veces (3)	4-6 veces (4)	≥7 veces (5)
<b>Leve ≤6 puntos; Moderado 7-12 puntos; Grave ≥13 puntos</b>				

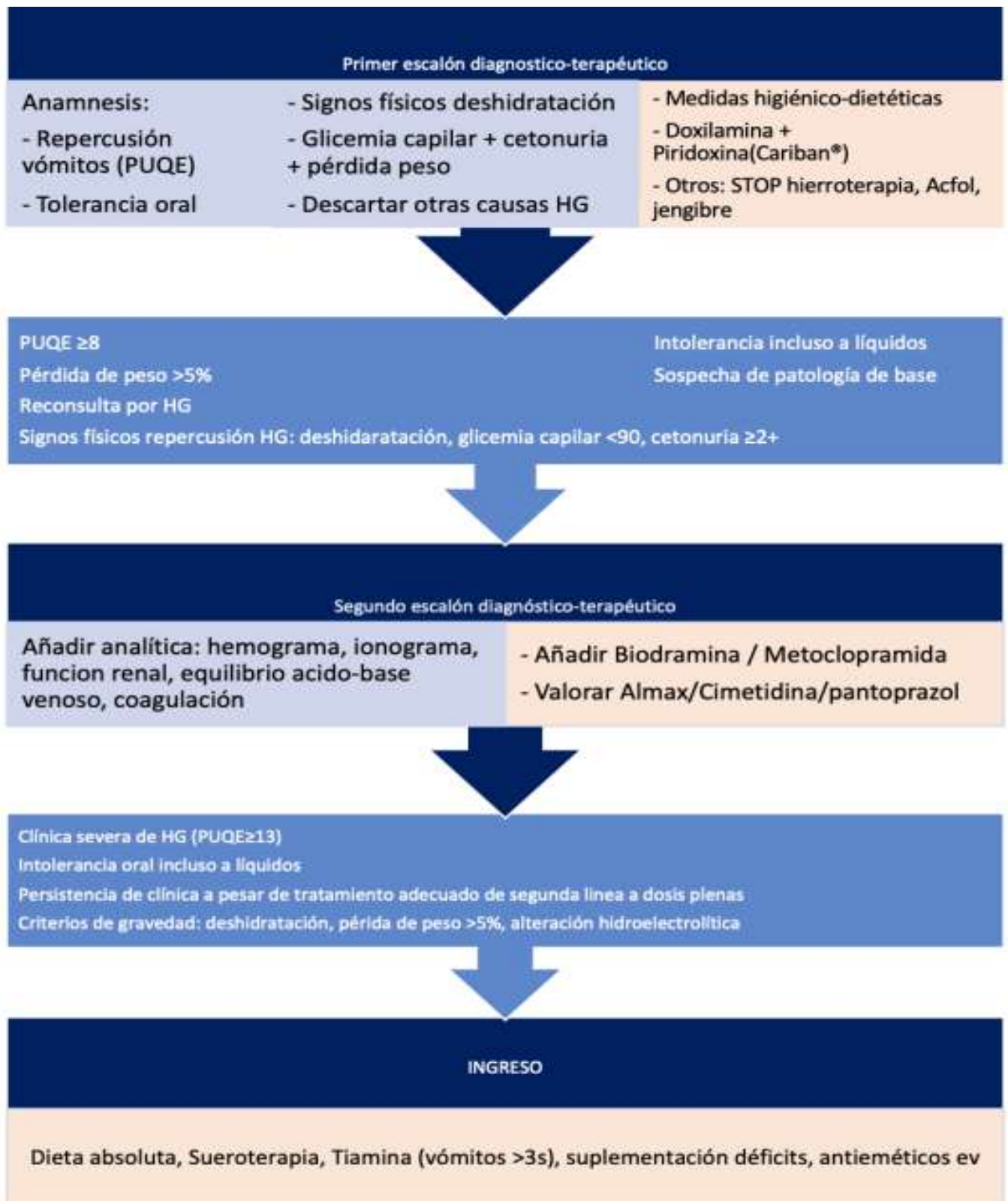
### Anexo 2. Clasificación según gravedad para criterio de ingreso hospitalario.

#### Clasificación HG según gravedad – Criterio de ingreso

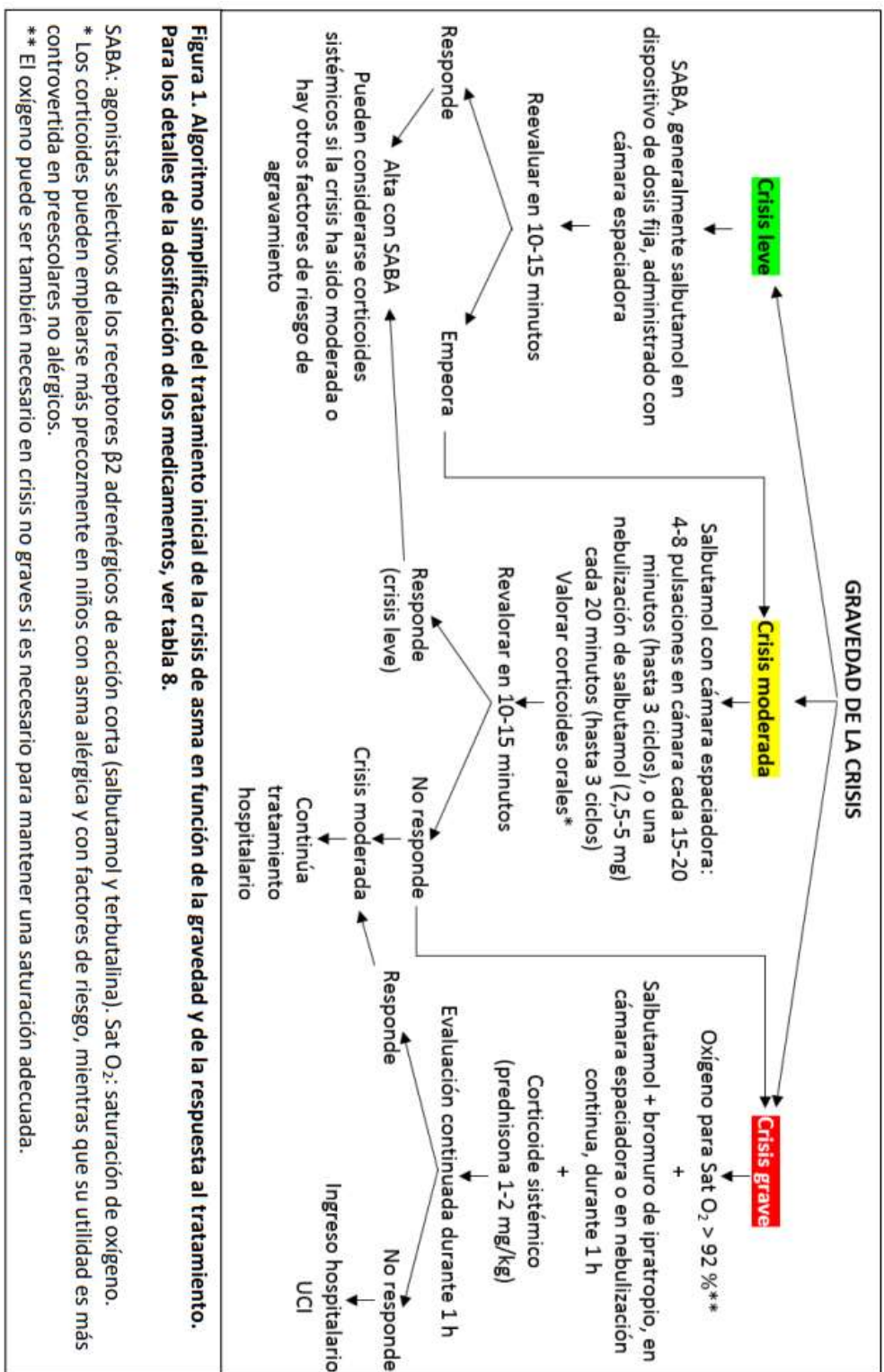
<p><b>LEVE- MODERADO</b></p> <p>TODOS los siguientes criterios</p> <ul style="list-style-type: none"> <li>- PUQE 3-12</li> <li>- Tolerancia oral a líquidos</li> <li>- Sin signos de deshidratación</li> <li>- &lt;5% pérdida peso</li> <li>- Perfil renal y iones normales</li> </ul> <p><b>TRATAMIENTO AMBULATORIO</b></p>	<p><b>GRAVE</b></p> <p>Si presenta ALGUNO de los siguientes criterios</p> <ul style="list-style-type: none"> <li>- PUQE ≥ 13</li> <li>- Intolerancia incluso a líquidos</li> <li>- Signos de deshidratación</li> <li>- Alteración perfil renal o iones</li> <li>- &gt;5% pérdida peso</li> <li>- Fracaso tratamiento conservador en dosis plenas</li> </ul> <p><b>INGRESO HOSPITALARIO</b></p>
--	--



### Anexo 3. Algoritmo: Escalones diagnóstico-terapéuticos



#### Anexo 4. Algoritmo en el tratamiento de asma según gravedad

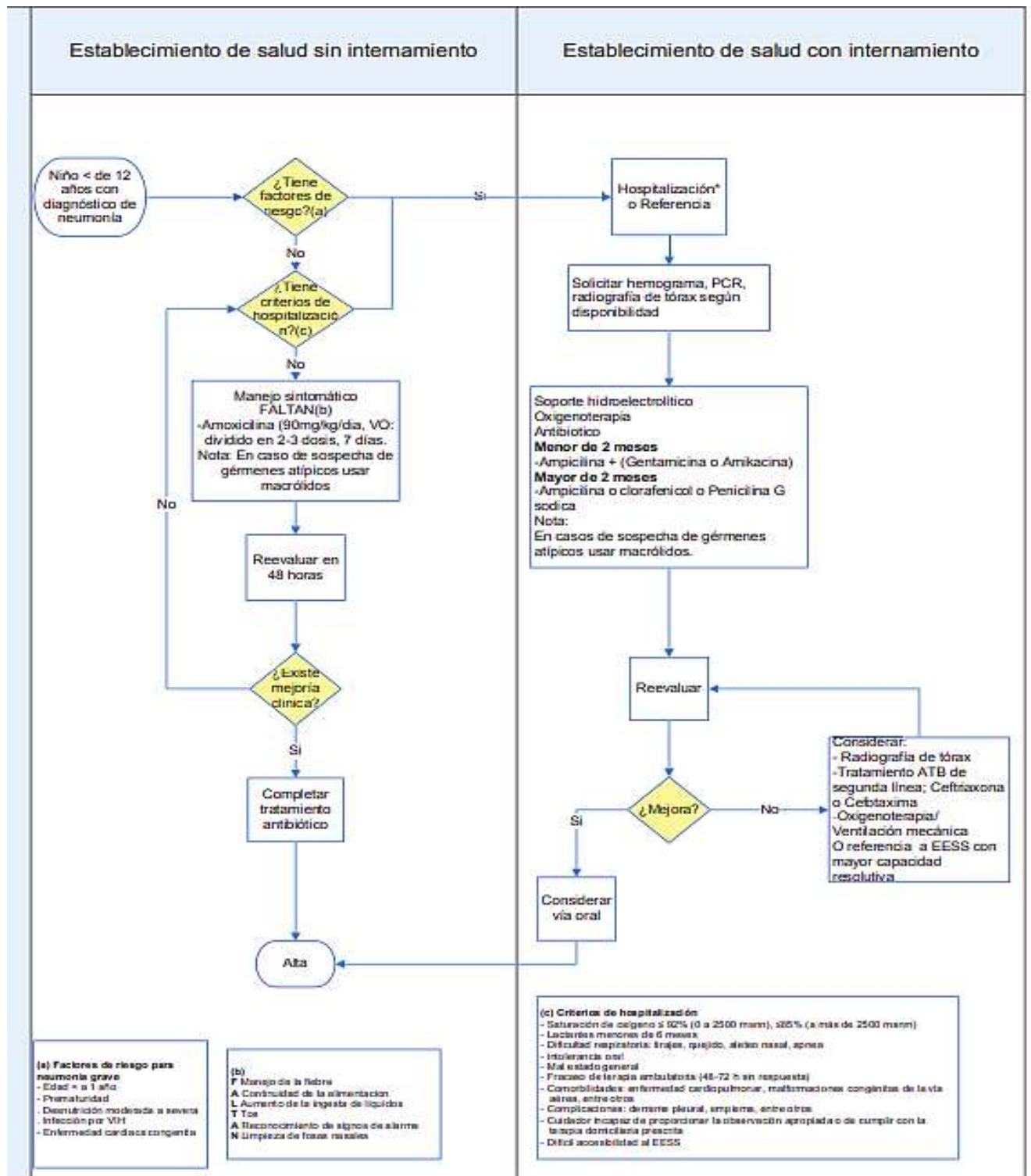


**Anexo 5.** Acrónimo – FALTAN – para los cuidadores de pacientes con neumonía.

**Acrónimo “FALTAN”**

<b>FALTAN</b>	
<b>F</b>	<b>Fiebre:</b> Administrar paracetamol condicional a temperatura mayor de 38°C axilar según grupo etareo. Si la temperatura es menor de 38°C axilar y genera disconfort o si existiera antecedentes de convulsión asociada a fiebre, administrar paracetamol y medios físicos. (aligerar coberturas, baños de agua tibia, compresas húmedas tibias en la frente, abdomen, piernas, etc. Recordar que es importante la individualización de cada paciente y su entorno; no es necesario hacer uso de otras soluciones.
<b>A</b>	<b>Alimentación:</b> Si la niña o el niño es menor de 6 meses o aún no ha iniciado su alimentación complementaria, alentar a la madre a amamantarlo con frecuencia. Si ya inició alimentación complementaria se debe de continuar dándole sus alimentos habituales.
<b>L</b>	<b>Líquidos:</b> Incrementar el aporte para mantener una adecuada hidratación del organismo si consideramos las pérdidas a través de secreciones, pérdidas insensibles y especialmente si tiene fiebre.
<b>T</b>	<b>Tos:</b> Evitar el uso de antitusígenos, expectorantes, antihistamínicos, descongestionantes, etc.
<b>A</b>	<b>Alarma:</b> Acudir de inmediato al establecimiento de salud más cercano, si presenta alguno de los siguientes signos de alarma: <ul style="list-style-type: none"> <li>• Dificultad para respirar (taquipnea, tirajes, sibilancias, estridor, quejido, etc).</li> <li>• Persistencia de Fiebre, a pesar de 48 horas de tratamiento.</li> <li>• Dificultad para beber o lactar o vómitos frecuentes.</li> <li>• Compromiso del sensorio (presenta irritabilidad o somnolencia, ausencia de sonrisa social, convulsiones).</li> <li>• Si la niña o el niño no mejora o empeora a pesar del tratamiento recibido.</li> </ul>
<b>N</b>	<b>Nariz:</b> Limpieza de las fosas nasales si la presencia de secreciones interfiere con la alimentación o el sueño, proceda a la limpieza de las fosas nasales con una solución casera de agua con sal (media cucharadita de sal en media taza de agua) o suero fisiológico al 0.9%, aplicando 5 a 10 gotas (0.25 - 0.5 ml) en cada fosa nasal con la frecuencia necesaria para mantener a la niña o el niño libre de obstrucción.

## Anexo 6. Flujoograma para diagnóstico y tratamiento de neumonía en niñas y niños.



\*Si se encuentra en un Establecimiento de salud que cuenta con internamiento hospitalizar.