



**FACULTAD DE MEDICINA HUMANA**

**EXPERIENCIA DEL INTERNADO MÉDICO EN EL  
HOSPITAL DE EMERGENCIAS DE VILLA EL SALVADOR  
Y CENTRO MATERNO INFANTIL BUENOS AIRES DE  
VILLA 2022-2023**

**TRABAJO DE SUFICIENCIA PROFESIONAL  
PARA OPTAR  
EL TÍTULO PROFESIONAL DE MÉDICO CIRUJANO  
PRESENTADO POR  
CARMEN DEL PILAR JIMÉNEZ BERNALES**

**ASESOR  
MARIA CRISTINA MEDINA PFLUCKER**

**LIMA - PERÚ  
2023**



**Reconocimiento  
CC BY**

El autor permite a otros distribuir, mezclar, ajustar y construir a partir de esta obra, incluso con fines comerciales, siempre que sea reconocida la autoría de la creación original.

<http://creativecommons.org/licenses/by/4.0/>



**FACULTAD DE MEDICINA HUMANA**

**EXPERIENCIA DEL INTERNADO MÉDICO EN EL HOSPITAL  
DE EMERGENCIAS DE VILLA EL SALVADOR Y CENTRO  
MATERNO INFANTIL BUENOS AIRES DE VILLA 2022-2023**

**TRABAJO DE SUFICIENCIA PROFESIONAL**

**PARA OPTAR EL TÍTULO PROFESIONAL  
DE MÉDICO CIRUJANO**

**PRESENTADO POR**

**CARMEN DEL PILAR JIMÉNEZ BERNALES**

**ASESORA**

**MAG. MARIA CRISTINA MEDINA PFLUCKER**

**LIMA, PERÚ**

**2023**

## **JURADO**

Presidente: Dr. Fernando Marcos Herrera Huaranga.

Miembro: Dr. Johandi Delgado Quispe.

Miembro: Dr. Cesar Augusto Aguilera Herrera.

## **DEDICATORIA**

Agradezco a mis familiares, especialmente a mis padres por el apoyo incondicional que siempre me han brindado, y enseñarme a no rendirme jamás a pesar de las adversidades.

A mis compañeros de facultad por acompañarme en estos 7 años de la carrera.

A mis médicos asistentes del Hospital de Emergencias de Villa el Salvador y Centro Materno Infantil Buenos Aires de Villa, por las enseñanzas brindadas en este último año de carrera de medicina,

A Dios, por guiarme en cada paso.

## ÍNDICE

<b>PORTADA</b>	i
<b>DEDICATORIA</b>	iii
<b>ÍNDICE</b>	iv
<b>RESUMEN</b>	v
<b>ABSTRACT</b>	vii
<b>INTRODUCCIÓN</b>	x
<b>CAPÍTULO I. TRAYECTORIA PROFESIONAL</b>	1
<b>CAPÍTULO II. CONTEXTO EN EL QUE SE DESARROLLÓ LA EXPERIENCIA</b>	16
<b>CAPÍTULO III. APLICACIÓN PROFESIONAL</b>	17
<b>CAPÍTULO IV. REFLEXIÓN CRÍTICA DE LA EXPERIENCIA</b>	27
<b>CONCLUSIONES</b>	28
<b>RECOMENDACIONES</b>	29
<b>FUENTES DE INFORMACIÓN</b>	30

## RESUMEN

En el último año de la carrera de medicina se realiza el internado médico, donde se lleva a cabo todo el aprendizaje de la carrera durante 6 años de pregrado posteriores, desde lo teórico hasta lo práctico, apoyando a la formación de un exitoso profesional de la salud. La presentación de los 8 casos clínicos se basada bajo las experiencias tomadas en primera persona por la interna desde el ingreso del paciente hasta como fue evolucionando diariamente gracias a los diferentes médicos especialistas, residentes y los diferentes trabajadores de salud, quienes se encargaron de la mejoría del paciente y en enseñarle a la interna que cada paciente, siempre es un nuevo caso que aprender.

Teniendo en cuenta que se realizó el internado frente el contexto de la pandemia COVID-19; se pudo realizar las rotaciones medicas gracias a la disminución de casos y bajo estrictas medidas de bioseguridad como uso de guantes, mascarillas N95, lavado de manos, entre otros.

**Objetivo:** La importancia del internado médico en forzarnos como exitosos profesionales, basado en la experiencia vivida la experiencia vivida por la interna durante los 10 meses desde 1 de junio 2022- 31 de marzo 2023 en el Hospital de Emergencia de Villa el salvador y el Centro Materno Infantil Buenos Aires de Villa.

**Materiales y métodos:** Se tuvo como población de estudio los pacientes del Hospital de Emergencia de Villa el salvador y el Centro Materno Infantil Buenos Aires de Villa. Mediante la presentación de 8 casos clínicos, 2 casos por cada grande especialidad rotada como cirugía, ginecología, medicina interna, pediatría; y en la emergencia y consultorio externo del establecimiento de salud de primer nivel.

**Resultados:** Se expuso 2 casos clínicos de ginecología, el primer caso sobre de una gestante de 34 años con 36 semanas 3 días por eco I trimestre, quien presento un síndrome hipertensivo gestacional y hemorragia en el tercer trimestre de embarazo en la emergencia y tuvo como diagnostico preeclampsia con signos de severidad, eclampsia, síndrome de HELLP, desprendimiento prematuro de placenta, el segundo caso es una mujer joven de 18 años con amenorrea secundaria con diagnóstico de síndrome ovario poliquístico. En el área de medicina interna el primer caso es una paciente mujer de 60 años quien ingresa por un síndrome de dificultad respiratoria y síndrome febril y es diagnosticada de neumonía cavitada, el segundo caso es una mujer joven de 23 años quien presenta un cuadro de hemorragia digestiva alta y síndrome constructivo con el diagnostico final de neoplasia de estómago (adenocarcinoma). En el área de cirugía se

presta el primer caso de un paciente varón 25 años quien ingresa por disnea, dolor torácico y hemoptisis y es diagnosticado de quiste hidatídico pulmonar, realizándole una lobotomía superior izquierda, el segundo caso es un joven varón de 34 años quien ingresa por una herida por PAF en abdomen, por lo cual se le realiza una laparotomía de emergencia. Finalmente, en la rotación de pediatría se expone el primer caso de un niño de 11 años quien ingresa por un cuadro de otalgia por lo que se le diagnostica de otitis media aguda y el ultimo caso es un neonato de 21 horas de nacido quien debuta con ictericia neonatal por incompatibilidad ABO.

**Conclusiones:** En el internado es la última etapa donde uno puede aprender sin tener responsabilidad médico-legal, donde se aprende no solo lo práctico si no también la importancia de la humanidad en la relación médico- paciente, fundamental en la práctica diaria.

**Palabras clave:** Internado médico, virtualidad, casos clínicos



## ABSTRACT

In the last year of the medical degree, the medical internship is carried out, where all the learning of the career is carried out during 6 subsequent undergraduate years, from the theoretical to the practical, supporting the formation of a successful medical professional. The presentation of the 8 clinical cases is based on the experiences taken in first person by the inmate from the patient's admission to how it evolved daily thanks to the different specialist doctors, residents and the different health workers, who are in charge of the improvement of the patient and in teaching the inmate that each patient is always a new case to learn.

Taking into account that the internship was carried out in the context of the COVID-19 pandemic; Medical rotations could be carried out thanks to the decrease in cases and under strict biosecurity measures such as the use of gloves, N95 masks, hand washing, among others.

**Objective:** The importance of the medical internship in forcing ourselves as successful professionals, based on the experience lived by the intern during the 10 months from June 1, 2022- March 31, 2023 at the Hospital de Emergencia de Villa el Salvador and Centro Materno Infantil Buenos Aires de Villa.

**Materials and methods:** The study population included patients from the Hospital de Emergencia de Villa el Salvador and Centro Materno Infantil Buenos Aires de Villa. Through the presentation of 8 clinical cases, 2 cases for each major specialty rotated such as surgery, gynecology, internal medicine, pediatrics; and in the emergency room and outpatient clinic of the first-level health facility.

**Results:** 2 clinical cases of gynecology were exposed, the first case of a 34-year-old pregnant woman with 36 weeks 3 days per echo I trimester, who presented a gestational hypertensive syndrome and hemorrhage in the third trimester of pregnancy in the emergency and had as I diagnose preeclampsia with signs of severity, eclampsia, HELLP syndrome, placental abruption, the second case is a young 18-year-old woman with secondary amenorrhea diagnosed with polycystic ovary syndrome. In the area of internal medicine, the first case is a 60-year-old female patient who was admitted for respiratory distress syndrome and febrile syndrome and was diagnosed with cavitating pneumonia; the second case is a 23-year-old young woman who presented bleeding upper digestive tract and constructive syndrome with the final diagnosis of stomach neoplasia (adenocarcinoma). In the surgery area, the first case of a 25-year-old male patient who was

admitted due to dyspnea, chest pain, and hemoptysis was provided and was diagnosed with a pulmonary hydatid cyst, performing a left upper lobotomy; the second case is a 34-year-old male who He was admitted due to a FAP wound in the abdomen, for which an emergency laparotomy was performed. Finally, in the pediatric rotation, the first case of an 11-year-old boy who was admitted due to earache was exposed, for which he was diagnosed with watery otitis media, and the last case is a 21-hour-old neonate who debuted with Neonatal jaundice due to ABO incompatibility. **Conclusions:** The internship is the last stage where one can learn without having medical-legal responsibility, where one learns not only the practical but also the importance of humanity in the doctor-patient relationship, fundamental in daily practice.

**Keywords:** Medical internship, virtuality, clinical cases

NOMBRE DEL TRABAJO

EXPERIENCIA DEL INTERNADO MÉDICO  
EN EL HOSPITAL DE EMERGENCIAS DE  
VILLA EL SALVADOR Y CENTRO MATER  
N

AUTOR

CARMEN DEL PILAR JIMÉNEZ BERNALE  
S

RECUENTO DE PALABRAS

9470 Words

RECUENTO DE CARACTERES

55760 Characters

RECUENTO DE PÁGINAS

43 Pages

TAMAÑO DEL ARCHIVO

722.6KB

FECHA DE ENTREGA

Apr 17, 2023 11:50 AM GMT-5

FECHA DEL INFORME

Apr 17, 2023 11:53 AM GMT-5

● **11% de similitud general**

El total combinado de todas las coincidencias, incluidas las fuentes superpuestas, para cada base de datos

- 11% Base de datos de Internet
- Base de datos de Crossref
- 1% Base de datos de publicaciones
- Base de datos de contenido publicado de Crossref

● **Excluir del Reporte de Similitud**

- Base de datos de trabajos entregados
- Material bibliográfico
- Material citado
- Coincidencia baja (menos de 10 palabras)
- Material citado



**ASESOR: MAG. MARIA CRISTINA MEDINA PFLUCKER**  
**ORCID: 0000-0002-7608-4963**  
**DNI: 09835848**

## INTRODUCCIÓN

En el último año de la carrera de medicina se realiza el internado médico, donde se lleva a cabo todo el aprendizaje de la carrera desde lo teórico hasta lo práctico, desde una presentación de caso en el pase de visita hasta entrar de apoyo quirúrgico en una cirugía. Dándonos la oportunidad de fortalecer nuestros conocimientos y competencias, y desarrollarnos como buenos doctores.

En los años posteriores se solía realizar el internado durante 12 meses en un hospital de referencia, sin embargo, actualmente sólo abarca 10 meses, los cuales se llevan a cabo 5 meses en sedes hospitalarias y los otros 5 meses en el primer nivel de atención, el cual es requisito indispensable llevarlo a cabo como mínimo 2 meses según la disposición actual en lo que respecta al MINSA, desde que empezó la pandemia por COVID-19, debido a que es diferente en comparación a otros establecimientos de mayor complejidad y de mucha utilidad cuando se realice el servicio rural llamado SERUM.

Como se mencionó previamente a diferencia de años anteriores, este internado médico se desarrolló durante la pandemia por COVID-19, que limitó el estudio de los estudiantes de medicina de manera virtual por 2 años, por lo que al realizar el internado volvían a tener contacto con pacientes después de un largo periodo de tiempo, lo que hizo aún más desafiante el proceso.

El objetivo principal del presente trabajo es exponer la experiencia profesional de la interna en su último año y exponer los aprendizajes en los diferentes establecimientos de salud de diferente complejidad.

Los internos de medicina rotan por 4 especialidades importantes para su desarrollo como profesionales: medicina, pediatría, cirugía y gineco-obstetricia.

El presente trabajo describe 8 casos clínicos de patologías observadas en el internado médico realizado en el Hospital de Emergencias de Villa el Salvador, así como el desempeñado en el Centro Materno-infantil Buenos Aires de Villa, establecimiento de primer nivel de atención.

## CAPÍTULO I. TRAYECTORIA PROFESIONAL

A continuación, se presentan 8 casos clínicos la cual se presentaron en 4 rotaciones durante el internado en el hospital y en el centro de salud, dejándonos un gran aprendizaje.

### I.1. Rotación en Ginecología y Obstetricia

#### Caso clínico n.º 1

**Filiación:** Nombre SEK, Edad: 34 años, Sexo: Femenino.

#### Anamnesis:

Multigesta de 36 semanas 2 días por ecografía del I trimestre es referida por ley de emergencia del Centro Materno Infantil de Chilca por presión arterial elevado 170/115 mmHg. Refiere dolor abdominal tipo contracciones asociado a sangrado vaginal brusco, percibe movimientos fetales disminuidos, niega pérdida de líquido amniótico, niega síntomas premonitorios de eclampsia. En referencia indican que se inicio sulfato de magnesio y se administro nifedipino 10 mg via oral.

#### Antecedentes obstétricos:

- G3 P2002
- FUR: 27/05/2022, FPP: 25/03/2023
- EG: 36 semanas 2 días x ECO I trimestre
- Controles prenatales: 03

**Antecedentes familiares:** Ninguno de relevancia.

#### Antecedentes personales:

- Patológicos: Niega
- Quirúrgicos: Cesárea anterior 2 veces.  
En el año 2010 por sufrimiento fetal y en el año 2012 por preeclampsia sin signos de severidad y cesárea anterior una vez.
- Alergias: Niega
- Transfusiones: Niega
- Vacunas: Tiene 3 vacunas COVID-19

#### Examen físico:

Funciones vitales: PA: 148/92 mmHg FC: 92 lpm, FR: 19 rpm, T°:37.1 °C SatO2: 98 %, Peso: 72 Kg, Talla: 157 cm.

Aspecto general: AREG, AREH, AREN, ventila espontáneamente

Piel y mucosas: tibia, hidratada, llenado capilar menor a 2 segundos, no cianosis, no ictericia, palidez +2.

TCSC: Presencia de edemas en miembros inferiores hasta rodillas +1

Tórax y pulmón: Murmullo vesicular pasa bien en campos pulmonares, no estertores.

CV: Ruidos cardiacos rítmicos, no soplos.

Abdomen: Útero grávido, hipertónico, feto único AU 32CM LCF 160, LCD, movimientos fetales presentes, dinámica uterina 2/10 de poca intensidad.

Tacto vaginal: Cérvix posterior cerrado, se evidencia sangrado oscuro de regular cantidad.

Neurológico: Despierta, quejumbrosa, LOTEP, reflejos osteotendinosos conservado, tono y fuerza muscular conservados.

**Ecografía obstétrica:** Feto único LCD, LCF: 168, ponderado fetal: 2568 gramos, impresiona coagulo retro placentario a nivel de cara anterior

**Diagnósticos:**

- Tercigesta de 36 semanas 3 días por ecografía I trimestre
- No trabajo de parto
- EHE: Preeclampsia con signos de severidad
- Desprendimiento prematuro de placenta
- Cesárea anterior 2 veces

**Plan de trabajo:**

- Activar clave azul.
- Programar para cesárea de emergencia.
- Se solicita exámenes preoperatorios y perfil de preeclampsia.

**Tratamiento Preoperatorio:**

- Nada por vía oral.
- Control de funciones vitales.
- Monitoreo materno fetal.
- Iniciar dosis de ataque con sulfato de magnesio 5 ampollas en 1000 cc de CLNA 9% y se pasa con bomba de infusión como dosis de ataque 400 cc en 20 min
- Nifedipino 10 mg VO STAT.
- Cefazolina 2 gramos endovenoso STAT.
- Vendaje de miembros inferiores.

**Examen de laboratorio:**

HB: 9.2 g/dl, Plaquetas: 197000 mm<sup>3</sup>, GyF: 0+, Bilirrubinas Totales : 1.79 mg/dl  
Creatinina : 0.84 mg/dl, Glucosa : 97.87 mg/dl, DHL : 635.67 UI/L, Urea : 35.42 mg/dl,  
TGO : 103.61 U/L, TGP: 99.25 U/L, TC 6 segundos, TS: 2 segundos, INR 1.14 TP :  
15.10 segundos, Serológicos: Negativos, Examen de Orina= Leucocitos: 3-4 x  
campo, AAS: Trazas, proteínas: +2.

**Incidencias:** Paciente es llamada para sala de operación, donde comienza a presentar convulsiones tonicoclónicas

**Hallazgos operatorios:**

Recién nacido sexo femenino Apgar 6-9 liquido amniótico sanguinolenta placenta desprendida en su 100% coagulo retro placentario 300cc, útero atónico, el cual no contrae con uterotónicos, por lo que se realiza puntos compresivos tipo Hayman, cordón umbilical 60cm 3 vasos hígado bordes romos, paredes lisas múltiples adherencias de pared abdominal anterior a vejiga.

**Plan post operatorio:**

Paciente tolera acto quirúrgico y es llevado a la UCI adultos con los diagnósticos:

- Anemia moderada.
- Síndrome de Hellp.
- Preeclampsia severa+ eclampsia.
- Post-operada de cesárea por cesárea anterior 2 veces DPP + preeclampsia severa +Síndrome de Hellp.

**Caso clínico n.º 2**

**Filiación:** Nombre SMJ, Edad: 18 años, Sexo: Femenino. Ocupación: Estudiante

**Anamnesis:**

Paciente mujer de 18 años acude a consultorio externo por nunca haber presentado periodo menstrual, refiere solo haber tenido relaciones sexuales en una oportunidad hace 1 año, niega otras molestias.

**Antecedentes familiares:** Ninguno de relevancia.

**Antecedentes Personales:**

- Patológicos: Niega
- Quirúrgicos: Niega
- Alergias: Niega
- Transfusiones: Niega
- Vacunas: Tiene 3 vacunas COVID-19

**Examen físico**

Funciones vitales: FC: 83 lpm, FR: 17 rmp, PA: 113/76 mmHg, Sat: 98 %, T: 36.6 °C.

Talla: 1.59 Peso: 83 kilos IMC: 32.8

Apariencia general: ABEG. AREN. ABEH. Ventila espontáneamente.

Piel y mucosas: tibias, húmedas, elásticas, llenado capilar < 2 seg, no cianosis, no ictericia, no palidez.

Rostro: hirsutismo en bocio grado 2 y presencia de papulas y pustulas

Tórax y pulmón: MV pasa bien en ambos campos pulmonares, no estertores, no tirajes.

CV: Ruidos cardíacos rítmicos de buena intensidad, no impresiona auscultar soplos.

Abdomen: RHA presentes, blando/ depresible, no doloroso a la palpación

Tacto vaginal: Cérvix posterior cerrado.

SNC: Despierta, orientada en persona tiempo y espacio. Glasgow 15/15

#### **Plan de trabajo:**

- Solicito glucosa, insulina, hemoglobina, ecografía transvaginal.
- Interconsulta con nutrición.
- Interconsulta con dermatología.

#### **Exámenes auxiliares:**

Eco Transvaginal: Útero AVF con presencia de múltiples quistes de aprox 0.5 x 1 cm

Glucosa basal: 94 mg/dL, Insulina: 24.37 uUL/ml, Hb: 13.2 gr/dL

#### **Diagnóstico:**

1.-Síndrome de ovario poliquístico

1.1 Obesidad tipo 1

1.2 Resistencia a la insulina

1.3 Acné

#### **Tratamiento**

- Dieta hipoglucida más ejercicio
- Anticonceptivos orales
- Metformina 850 mg vía oral cada 24 horas después de almuerzo
- Estéticamente opcional: Depilación láser



## I.2. Rotación en Medicina Interna

### Caso clínico n.º 1

**Filiación:** Nombre: SCG, Edad: 60 años, Sexo: femenino, Ocupación: Estilista

#### **Anamnesis:**

Paciente mujer de 60 años ingresa por presentar desde hace 1 mes tos seca, baja de peso, sensación de alza térmica no cuantificada; 15 días antes del ingreso se agrega hemoptisis y fiebre vespertina. 3 días antes de su ingreso se agrega disnea que progresa a moderados esfuerzos, por lo que ingresa a emergencia.

**Antecedentes familiares:** Padre fallecido por IMA hace 10 años

#### **Antecedentes personales:**

- Patológicos: Diabetes *mellitus* hace 10 años tratamiento irregular con glibenclamida, TBC hace 5 años con tratamiento completo
- Quirúrgicos: Niega.
- Alergias: Niega.
- Transfusiones: Niega.
- Vacunación: 2 dosis de vacuna para COVID-19

#### **Examen físico:**

Funciones vitales: FC: 105 lpm, FR: 22 rpm, PA: 90/60 mmHg, SatO<sub>2</sub>: 94%, FiO<sub>2</sub>: 21 T: 37.1° C.

Al examen: Aparente regular estado general. Aparente regular estado nutricional. Aparente regular estado de hidratación. Ventila espontáneamente.

Piel: Tibia, húmeda, elástica, llenado capilar < 2 seg, no cianosis, no ictericia

Tórax y pulmón: MV disminuidos en ambos campos pulmonares, sibilantes espiratorios bilaterales a predominio de hemitórax derecho, crépitos en tercio medio derecho.

CV: Ruidos cardiacos rítmicos, de buena intensidad, taquicárdicos, no impresiona auscultar soplos.

Abdomen: Excavado, RHA presentes, blando/ depresible, no doloroso a la palpación superficial y profunda.

SNC: Lúcida, despierta en tiempo espacio, persona, no signos de focalización, no signos meníngeos, Babinski (-)

#### **Plan de trabajo:**

- Oxigenoterapia

- Radiografía de tórax
- Hemograma
- Gases arteriales
- Bk en esputo
- Cultivo en esputo
- Antibioterapia

**Exámenes auxiliares:**

RX de tórax: lesión cavitaria derecha con borde grueso

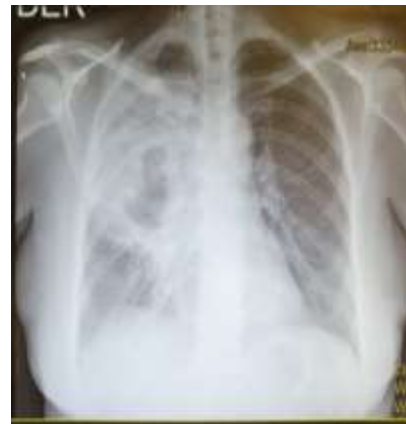HB: 12.8 g/dL LEU: 16 670 mm<sup>3</sup> Plaquetas: 350 000 mm<sup>3</sup> , abastados 2% linfocitos 1%

Glucosa: 350 mg/dl

BK x1 negativo

**Diagnóstico:**

- Neumonía cavitada: descartar neumonía necrotizante
- Descartar tuberculosis pulmonar
- Diabetes Mellitus descompensada



**Tratamiento**

- Meropenem 1 gramo endovenoso cada 8 horas por 14 días
- Clindamicina 600 microgramos endovenoso cada 8 horas por 10 días
- Codeína 600 miligramos endovenoso cada 8 horas por 5 días
- Acido tranexámico 1 gramo cada 8 horas por 5 días

**Caso clínico n.º 2:**

**Filiación:** Nombre: RJM, Edad: 23 años, Sexo: Femenino. Ocupación: Ama de casa.

**Anamnesis:**

Paciente mujer es referida del hospital regional de Rezola, por cuadro de melenas aprox 500 cc en dos oportunidades que no cede a la colocación de medicamentos hace 8 horas. Además, refiere dos cuadros previos de hemorragia digestiva hace 1 semana asociado a llenura precoz, vómitos post prandiales y pérdida de 10 kilos en 6 meses.

**Antecedentes familiares:** Padre con hipertensión arterial hace 13 años.

**Antecedentes personales:**

- Patológicos: Niega
- Quirúrgicos: Quistectomía anexial derecha hace 3 semanas.
- Alergias: Niega.
- Transfusiones: Múltiples transfusiones sanguíneas, sin reacción adversa.
- Tabaquismo: Niega.

### **Examen físico:**

Funciones vitales: FC: 102 lpm, FR: 22 rpm, PA: 80/50 mmHg, SatO<sub>2</sub>: 96 %, T: 36.2 ° C. Talla: 1.58; Peso: 50 kg.

Al examen: Aparente regular estado general. Aparente regular estado nutricional. Aparente regular estado de hidratación. Ventila espontáneamente.

Piel: Elasticidad y turgencia disminuida, llenado capilar =2 seg, no cianosis, no ictericia, palidez +2.

Tórax y pulmón: Murmullo vesicular pasa bien en ambos campos pulmonares, no estertores, no tirajes.

CV: Ruidos cardiacos rítmicos de buena intensidad, taquicardicos, no se auscultan soplos.

Abdomen: RHA presentes, blando/ depresible, a la palpación impresiona tumoración de 4 x 3 cm en epigastrio no móvil, leve doloroso.

SNC: Despierta. orientada en tiempo, espacio y persona, EG:15/15.

### **Plan de trabajo**

- Monitoreo hemodinámico
- Solicitar grupo y factor, urea, creatinina, hemograma, perfil hepático, perfil de coagulación.
- Endoscopia digestiva alta + biopsia
- Colocación e inhibidor de bomba de protones
- transfusión sanguínea

### **Diagnóstico:**

- Hemorragia digestiva alta: descartar ulcera péptica vs Nm gástrico
- Síndrome consuntivo
- Anemia severa

### **Exámenes auxiliares:**

Hb: 6.4 gr/dL, Hematocrito: 24 %, Leucocitos: 6 400 mm<sup>3</sup>, Plaquetas: 240 000 mm<sup>3</sup> Neutrófilos 42%, Linfocitos 30%. Urea: 54 mg/dl, Creatinina: 0.8 mg/dl, Albumina 3.2 g/dl, TGO: 24 U/L, TGP: 32 U/L, BT: 1.2mg/dl, BD: 0.9 mg/dl, BI: 0.7 mg/dl. TP: 16 segundos INR: 1.4.

Endoscopia: Lesión ulcerativa 2x 1.8 milímetros en antro con bordes sangrante Borrmann tipo 2 , se toma biopsia. Se procede a inyectar terapia con adrenalina en zona sangrante de lesión.

Se hospitaliza para monitoreo hemodinámico, al 5to día se recibe el resultado de la biopsia, donde se evidencia adenocarcinoma gástrico. Por el cual es referida al INEN para manejo especializado.

### I.3. Rotación en cirugía

#### Caso clínico n.º 1:

**Filiación:** Nombre: OJF, Edad: 25 años, Sexo: masculino, Ocupación: operario de empresa sapolio

#### **Anamnesis:**

Paciente natural y procedente de Huancayo, con antecedentes de múltiples viajes a la sierra central, Tarma, Huancayo, Satipo en los últimos 5 años. Acude a consultorio externo por referir dolor tipo hincada en el pecho hace aprox 2 años esporádicos (2 veces en 1 año), asociada a disnea a grandes esfuerzos y cuadros de hemoptisis esporádicos en los últimos 6 meses. Además, cuenta con Rx tomada en su centro de salud donde impresiona un quiste en pulmón izquierdo.

**Antecedentes familiares:** Ninguno de relevancia.

#### **Antecedentes personales:**

- Patológicos: Asma
- Quirúrgicos: Apendicetomía laparoscópica hace 5 años.
- Alergias: Niega
- Transfusiones: Niega
- Vacunas: Tiene 3 vacunas COVID-19

#### **Examen físico:**

Funciones Vitales:

PA: 124/79 mmHg, FC: 90 lpm, FR: 20 T°: 36.5 SAT: 98% PESO: 61 kg TALLA: 1.62 cm, IMC: 23.24

Aspecto general: Aparente regular estado general nutricional e hidratación.

Piel y mucosas: tibia elástica hidratada llenado capilar menor a 2 segundos.

Tórax y pulmones: murmullo vesicular disminuido en tercio medio de hemitórax izquierdo, no rales audibles.

Cardiovascular: RCR, presente de soplo sistólico en foco pulmonar I/VI no R3 ni R4.

Abdomen: blando depresibles ruidos hidroaéreos presentes no puntos doloroso no masas.

Neurológica: despierto, conectado con el medio, colaborador

#### **Plan:**

- Tomografía de tórax
- Espirometría
- Exámenes y riesgo pre quirúrgico

**Exámenes auxiliares:**

Tomografía de tórax: lesión tipo quística en LSI y llingula que corresponde a quiste hidatídico en pulmón izquierdo

Espirometría 21-6-22: CVF 3.44 / VEF1: 2.95

**Impresión diagnóstica:**

- Quiste Hidatídico pulmonar

**Tratamiento:** lobectomía superior izquierda

**Hallazgos operatorios**

Quiste hidatídico gigante de aprox 30 cm x 20 cm dependiente de lóbulo superior izquierdo, compromiso del 70% del parénquima del lóbulo superior izquierdo por quiste hidatídico, observa salida de líquido hidatídico durante la intubación inicial volumen aprox 1200 cc.

El paciente tolera satisfactoriamente acto operatorio, hemodinámicamente estable, sin interurrencias. finalmente es dado de alta al 5to día de hospitalización.

**Caso clínico n.º 2:**

**Filiación:** Nombre: EIR, Edad: 34 años, Sexo: Masculino. Ocupación: vendedor independiente

**Anamnesis:**

Paciente es traído por los bomberos en aparente estado de ebriedad acompañado de esposa, quien refiere que estuvieron en una reunión social bebiendo bebidas alcohólicas y fueron agredidos por terceras personas quienes le dispararon a su esposo con un arma de fuego en el abdomen.

**Antecedentes familiares:** Ninguno de relevancia.

**Antecedentes personales:**

- Patológicos: Obesidad
- Quirúrgicos: Niega
- Alergias: Niega
- Transfusiones: Niega
- Vacunas: Tiene 3 vacunas COVID-19

**Examen físico:**

Funciones Vitales: PA: 100/60 FC: 65 FR: 20 T°: 37 SAT: 91 Peso: 100 Talla: 1.67

**Al examen:**

Aspecto general: AMEG AREH AREN, ventila espontáneamente.

Piel y mucosas: Tibia elástica hidratada llenado capilar menor a seg , Palidez +1

Tórax y pulmón: MV pasa bien en AHT, no ruidos agregados.

Cardiovascular: No ingurgitación yugular ruidos cardiacos rítmicos de buen tono no soplos.

Abdomen: Globuloso, presencia de solución de continuidad de 2x1cm (herida de entrada) a nivel para umbilical derecha, blando depresible, doloroso a la palpacion a nivel de mesogastrio, no impresiona signos de irritación peritoneal.

Neurológico: Paciente somnoliento, no orientado en espacio y persona, Glasgow 12/15 (Ao: 3/4, Rv 3/5, Rm: 6/6), pupilas isocóricas foto reactivas.

**Impresión diagnóstica:**

- Herida por PAF en abdomen

**Plan:**

- Nada por vía oral.
- Preparar para SOP de emergencia para laparotomía exploratoria.
- Se solicita 02 paquetes globulares.
- Exámenes prequirúrgicos
- Solicitar riesgo quirúrgico

**Reporte operatorio:**

Sangre libre en cavidad 250 cc, perforación de peritoneo parietal en flanco derecho 2 cm, dos perforaciones en espejo en asa intestinal a 1.6 m de válvula ileocecal, y otras dos perforaciones en espejo a 1.8 m de válvula ileocecal. Adyacente a esta perforación se palpa proyectil metálico en el lumen intestinal que se extrae por perforación para ser entregado a jefe de guardia. Dos perforaciones de 1 cm en epiplón mayor.

**Complicaciones durante la intervención quirúrgica:** Ninguna.

Paciente tolera acto quirúrgico, cursa hemodinamentamente estable con evolución favorable, es dado al cuarto día de hospitalización con analgésicos, antibioterapia doble por 5 días.

## I.4. Rotación en Pediatría y Neonatología

### Caso clínico n.º 1:

**Filiación:** Nombre: EGC, Edad: 11 años. Sexo: Masculino. Fecha de nacimiento: 10/072020

#### **Anamnesis:**

Paciente acompañado de madre, quien refiere que hace 2 días presento aumento del volumen a nivel de pabellón auricular y asociado a dolor progresivo, Niega fiebre. Hace 1 día, cursa con otalgia intenso, motivo por el cual acude a Emergencia.

**Funciones biológicas:** Conservado

**Inmunizaciones:** completas para la edad

**Problemas de desarrollo:** desarrollo social adecuado

**Antecedentes patológicos:** Niega

**Antecedentes familiares:** Ninguno.

#### **Examen físico:**

Funciones vitales: FC: 130X FR:30X SAT: 98% FIO<sub>2</sub>: 0.21 T: 36°C

Paciente despierto, ventila espontáneamente sin distrés, afebril

Piel: Tibia, hidratada, llenado capilar menor a 2 segundos, no cianosis, no ictericia, no palidez.

Otoscopia: Oído izquierdo congestivo, membrana timpánica opaca, dolor a la palpación y movilización.

Tórax y pulmón: no tiraje, MV pasa en AHT, no rales.

Cardiovascular: RCR, no soplos.

Abdomen: RHA(+), blando depresible, no visceromegalias.

Neurológico: despierto, orientado en tiempo, espacio y persona, colaborador. fuerza y tono muscular conservado, no disimetría, marcha estable. Romberg negativo. No signos meníngeos. No focalización.

#### **Plan de trabajo:**

Antibioterapia

se solicita hemograma y PCR

#### **exámenes auxiliares:**

PCR 15,2mg/dl, HB 11.6 g/dL, LEUCOCITOS 7.54 10<sup>3</sup>/u.



**Diagnósticos:**

- Otitis media aguda

**Tratamiento:**

- Amoxicilina + ácido clavulánico 1 gramo (2 tabletas) vía oral cada 12 horas x 7 días.
- Ibuprofeno 400mg (1 tableta) vía oral si tiene mucho dolor o fiebre.

**Caso clínico n.º 2:**

**Filiación:** Neonato nacido por cesárea debido a inducción fallida; sexo femenino FP: 10/08/2022. Tiempo de Vida: 21 horas

**Datos del RN:** Apgar: 9 - 9, Peso al nacer: 4125 gr, Peso actual: 3980 gramos, Delta de Peso: - 3.52% T: 50 cm, PC: 36.5 cm. PT: 36 cm, PA: 34 cm. EG: 37 semanas, Líquido amniótico claro + Oligohidramnios.

**Antecedente materno:** Madre / RN O+/A+ HIV (-) VDRL (-) CPN : 04

**Funciones biológicas:** Orina (+) deposiciones (+)

**Examen físico:**

Al examen: FC: 131x' FR: 54x' SAT: 98% .

Piel: Tibia, elástica. LLenado capilar <3seg, ictericia moderada hasta abdomen.

TYP: MV pasa bien en AHT, no ruidos agregados.

CV: RCR de buena intensidad, no soplos.

Abdomen: Blando, depresible. RHA presentes.

Osteomuscular: Extremidades simétricas, móviles, columna integra, Barlow negativo, Ortolani negativo.

Genitales: Femeninos. Ano permeable.

SNC: Reactivo a estímulos externos.

Reflejos presentes movilidad activa.

Despierto, Alerta, Reactivo al contacto.

**Plan:**

- Lactancia materna a demanda
- Vigilar signos de alarma
- Se solicita Coombs directo, recuento de reticulocitos y hematocrito, BT y BF.
- Cuidados del RN
- Tamizaje neonatal a partir de las 48 horas
- Control de funciones vitales
- Se solicita ecografía renal por oligohidramnios

**Exámenes auxiliares**

Ecografía renal sin alteraciones

Binomio O-A RH+ .BT 13.6 mg/dl, el cual está en rango de Fototerapia

**Diagnóstico:**

- Incompatibilidad ABO del recién nacido
- Ictericia neonatal

**Tratamiento:**

Fototerapia con protección ocular.

## **CAPÍTULO II. CONTEXTO EN EL QUE SE DESARROLLÓ LA EXPERIENCIA**

La interna realizó su rotación médica en DIRIS lima sur, los cuales fueron:

### **Hospital de Emergencias de Villa el Salvador (II-2)**

Se encuentra ubicado en el distrito de Villa el Salvador, siendo un hospital de referencia en la zona sur, beneficia a más de un millón de habitantes provenientes en su mayoría de los distritos de Punta negra, Villa el salvador, Lurín, Punta hermosa, Lurín, San Bartolo, Pucusana, Santa María, Ica y Cañete.

Actualmente cuenta con modernas instalaciones y un sistema electrónico hospitalario, donde las historias clínicas, evoluciones, recetas, referencias son virtuales. Tiene dos programas llamados SISGALEN, en el cual uno puede ver toda la información del paciente en la computadora e INFINITI, donde se visualiza todos los exámenes de imágenes rápidamente en la computadora.

En pandemia, el hospital fue considerado Hospital COVID-19, por el cual no se contaba estudiantes de medicina; En el año 2021 se permitió el ingreso a residentes e internos, sin embargo por el aumento de casos de COVID-19, los internos sólo pudieron rotar 2 meses y de ahí fueron reasignados a otros hospitales y/o centros de salud. En el año 2022 el Hospital de Villa Salvador pudo recibir a su primera promoción de internos de 3 diferentes universidades, los cuales son Universidad San Martin de Porres, Universidad Peruana de Ciencias Aplicadas y Universidad Nacional Mayor de San Marcos.

### **Centro Materno-infantil Buenos Aires de Villa (I-4)**

Ubicado en Chorrillos cruce calle Belén con calle 15 de octubre Asoc. Pro Navidad de Villa (Del grifo de la Chira hacia la izquierda dos cuadras). Su hospital de referencia es el Hospital Nacional María Auxiliadora. Cuenta con los servicios de: ginecología, oftalmología, reumatología, endocrinología, odontología, odontopediatría, medicina general, planificación familiar, centro obstétrico, vacunación, rehabilitación, nutrición, CREP, emergencia de medicina y obstetricia. Se atiende las 24 horas

## CAPÍTULO III. APLICACIÓN PROFESIONAL

### III.1. Rotación en Ginecología y Obstetricia

#### Caso clínico n.º 1:

Se define preeclampsia como la elevación de la presión arterial y proteinuria en orina producida solamente en la gestación a partir de la semana 20(1). En el Perú es la segunda causa de muerte materna. Por lo que su detección a tiempo es de suma importancia para evitar un mayor aumento de morbimortalidad materna (2).

Fisiopatológicamente uno de las principales razones aceptadas es la insuficiencia placentaria debido a una mala remodelación de la vasculatura materna, produciendo una mala entrega de sangre útero-placentaria en desarrollo, ocasionando la elevación de la hipoxemia y estrés oxidativo y del retículo endoplasmático (3).

Se diagnostica cuando la presión arterial está por encima de los valores de la P. sistólica es igual o mayor de 140 mmHg o la P. diastólica igual o mayor de 90 mmHg tomada en dos oportunidades con un rango de intervalo de 4 horas además de tener un examen de proteinuria positivo con igual o mayor de 0,3 gramos en orina de 24 horas (2).

Según la guía de NICE 2020 los factores de alto riesgo son: enfermedad renal crónica, enfermedad hipertensiva previa, enfermedades autoinmunes, hipertensión crónica, diabetes *mellitus* tipo 1 y 2, por lo que se les aconseja tomar 75-150 mg de aspirina diariamente a partir de las 112 semanas de gestación hasta nacimiento del bebe (2).

Su tratamiento si es mayor o igual a 37 semanas iniciar trabajo de parto dentro de las 24 a 48 horas, menor a 37 semanas valorar riesgo- beneficio por parto pretérmino, si se considera terminar con gestación se debe corticoides prenatales para maduración pulmonar y sulfato de magnesio si lo amerita (2).

La preeclampsia con criterios de severidad es cuando hay una presión arterial mayor 160/110 en más de dos oportunidades en un breve periodo generalmente de 15 min, trombocitopenia, elevación del doble de sus valor normal de transaminasas, dolor persistente en hipocondrio derecho o epigastrio a pesar de tratamiento y no es explicado por otra patología, edema pulmonar, creatinina sérica mayor a 1.1 mg/Dl o el doble de su

valor basal, signos y síntomas de irritación cortical como dolor de cabeza intenso, fotopsias, escotoma, vasoespasmo retiniano, ceguera cortical, entre otros. El Tratamiento es terminar la gestación por la mejor vía posible (1).

Una de las principales complicaciones de la preeclampsia es que se convierta en una eclampsia (4), esta se define como presencia de convulsiones tonicoclónicas de nueva aparición que no se relación con epilepsia, consumo de drogas, infarto cerebral, hemorragia intracraneal (5)

Desprendimiento prematuro de placenta es una emergencia obstétrica, con un elevado riesgo materno- fetal. Se define como la separación abrupta parcial o completa de la placenta después de la semana 20 de gestación o antes del parto (6).

Clínicamente se caracteriza por ser abrupto y presentar un cuadro de sangrado vaginal, dolor abdominal, dolor de espalda, contracciones uterinas, el útero suele estar firme, rígido. Usualmente está asociado a sufrimiento fetal y a una hipertensión gestacional. El mejor tratamiento es una cesárea de emergencia (7).

En el caso presentado la gestante presento en su centro de salud preeclampsia con signo de severidad por el cual se le medico con sulfato de magnesio como neuro protector, sin embargo si llego hacer un eclampsia. Y no solo eso también se produjo un desprendimeinto prematuro de placenta, el cual es también considerada una emergencia obstétrica mayormente asociado con sufrimiento fetales Por lo que se decidió terminar la gestación por cesárea de emergencia

### **Caso clínico n.º 2:**

El síndrome de ovario poliquístico es un trastorno endocrino- metabólico, con gran prevalencia en mujeres adolescentes y jóvenes adultas. No existe una etiología precisa que nos pueda dar origen al SOP, sin embargo, se cree que hay un factor importante en la genética y el medio ambiente (8).

Se diagnostica bajo 3 criterios: los cuales son oligoovulación, signos clínicas o laboratoriales de hiperandrogenismo como hirsutismo, acné, obesidad, infertilidad, resistencia a la insulina, entre otros y ovarios poliquísticos en la ecografía transvaginal, siempre excluyendo otras cosas de oligoovulación e hiperandrogenismo (8).

Según los criterios de Rotterdam tenemos 4 sub fenotipos para diagnosticar el síndrome de ovario poliquístico. El sub fenotipo A es el clásico que engloba las 3 caracteres principales son oligoovulación, hiperandrogenismo y ecografía transvaginal compatible con ovarios poliquísticos, el sub fenotipo B se necesita solo la presencia de oligoovulación y clínica o laboratorio de hiperandrogenismo, no es necesario una la presencia de quistes en la ecografía transvaginal para el diagnóstico, el sub fenotipo C solo cumple con el criterio de hiperandrogenismo y presencia de quistes en la ecografía transvaginal y por último el fenotipo D incluye oligoovulación y presencia de quistes en la ecografía(6).

Su tratamiento se divide en dos, en el no farmacológico donde se recomienda una dieta hipocalórica y ejercicio como manejo del sobrepeso y la obesidad. En el farmacológico se brinda tratamiento hormonal, debido a que hay una disminución de progesterona y falla de la producción ovárica de andrógenos. Se recomienda el uso de progestágenos por largo tiempo para evitar el efecto rebote. Además, para la hiperinsulinemia y obesidad la AACE (American Association of Clinical Endocrinologists) recomienda como primera opción farmacológica el uso de metformina. Para la infertilidad los moduladores estrogénicos o el citrato de clomifeno. (9)

En el caso clínico presentado es una mujer joven con el clínico fenotipo A, es decir tiene amenorrea, androgenismo representado por la obesidad, hirsutismo y el acné además de eco transvaginal confirmar la presencia de múltiples quistes ováricos.

### **III.2. Rotación en Medicina Interna**

#### **Caso clínico n.º 1:**

Una lesión pulmonar cavitada es un espacio con presencia de gas dentro de una consolidación pulmonar, nódulo o masa de aproximadamente 5 mm, en su mayoría producida por drenaje o expulsión de la parte necrótica de la lesión del árbol bronquial (10).

Se puede deber a múltiples causas como neoplasias, el más común es Carcinoma epidermoide, inmunológicas como granulomatosis de Wegener, sarcoidosis, silicosis y las de menor prevalencia son lupus anquilosante, artritis reumatoide, espondilitis anquilosante, émbolos sépticos e infecciosas (11).

Entre las infecciosas tenemos las bacterias usualmente son pacientes adultos mayores que benefician en aspirar contenido orofaríngeo, al igual pacientes con uso de sondas gástricas y aquellos con trastorno para deglutir como la acalasia, divertículo de Zenker, neoplasias entre otros, otro factor de riesgo es la falta o mal higiene bucal, ya que hay una proliferación de bacterias, mayormente anaerobias que llegan a producir una neumonía cavitada que clínicamente se expresa con un hedor fétido (12). Siendo la *Klebsiella pneumoniae* la causa más común de neumonía necrotizante (11).

Asimismo, también se puede presentar cuando hay infección con *Micobacterium tuberculosis*, clínicamente se caracteriza por un tiempo de enfermedad de semanas o meses de fiebre, pérdida de peso, tos productiva, hemoptisis. Y suele estar asociado a adultos mayores, diabéticos y con VIH. El aspergiloma también se presenta como una lesión cavitada, donde se puede observar el llamado signo del menisco o semiluna característico sin embargo no especificó (11).

Su diagnóstico como primera línea tenemos la radiografía simple de tórax, sin embargo el más preciso es la tomografía computarizada, nos va a permitir identificar la lesión y mostrarnos sus características, además junto a otros exámenes auxiliares se puede llegar a un diagnóstico adecuado y brindar un adecuado su tratamiento (11).

El paciente cuando llega a la emergencia presenta un cuadro típico de neumonía: tos seca, fiebre vespertina, disnea. Cuando se observa su Rx de torax , vemos una imagen cavitada en pulmón derecho . lo cual nos da el diagnóstico de neumonía cavita; sin embargo, se tiene múltiples etiologías. Por ello se le pide múltiples exámenes de laboratorio y aunque un solo Bk salga negativo no significa que no sea TBC, por lo que igual se le sigue considerando como Dx presuntivo y se queda a la espera del cultivo de secreción, para descartar una posible etiología bacteriana.

### **Caso clínico n.º 2:**

La incidencia de cáncer gástrico ha disminuyendo, sin embargo, sigue siendo la segunda causa más frecuente de mortalidad a nivel mundial (13).

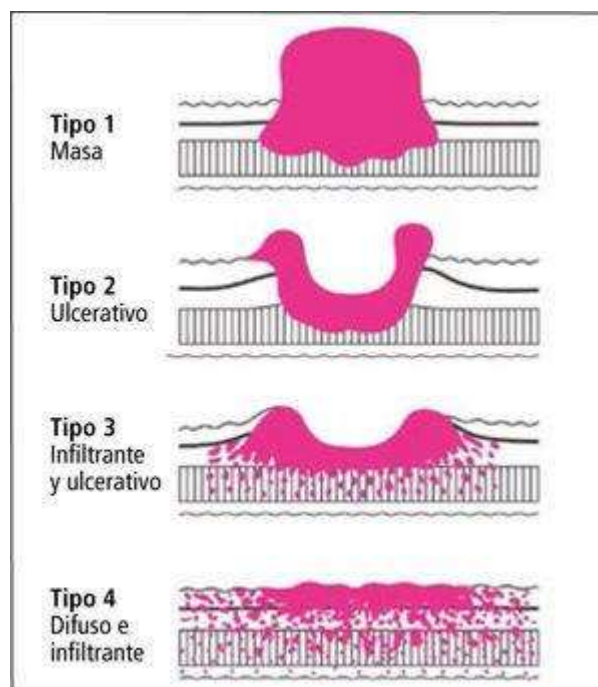
Se ha asociado a diferentes factores ambientales como dieta rica en sal, alimentos ahumados, bajo consumo de cítricos y/o alimentos antioxidantes, tabaquismo; factores sociales como pobreza; factores hereditarios; antecedente de *Helicobacter Pylori*, esófago

de Barret, anemia perniciosa, gastritis atrófica y metaplasia intestinal de la mucosa gástrica (13).

Los síntomas más frecuentes son baja de peso, saciedad precoz y hemorragia digestiva, el diagnóstico se realiza mediante endoscopia + biopsia (14), además se recomienda el tamizaje a partir de los 40 años (15).

En los primeros estadios, se puede presentar como una lesión polipoide no profunda, plana; sin embargo, en estadios más avanzados son úlceras con borde irregular, base necrótica y peluda y puede aparentar una masa cercana. La única manera para poder diferenciar ante un cáncer maligno y benigno es la biopsia mediante endoscopia (16)

Una forma de clasificación del cáncer gástrico es mediante la clasificación de Bormann (17), que evalúa macroscópicamente al cáncer gástrico avanzado:



Existen varios tipos de tumores malignos donde se encuentran los linfomas, leiomiomas, carcinomas, entre otros. siendo el más frecuente el adenocarcinoma (18).

El tratamiento dependerá del estadiaje del paciente que se realiza mediante tomografía axial computarizada, el estadiaje se realiza mediante la clasificación TNM. Los tratamientos pueden variar desde conservadores como mucosectomías hasta otros más radicales como gastrectomías subtotales o totales (14).

En el caso clínico presentado es una mujer joven de 23 años que viene con un cuadro de



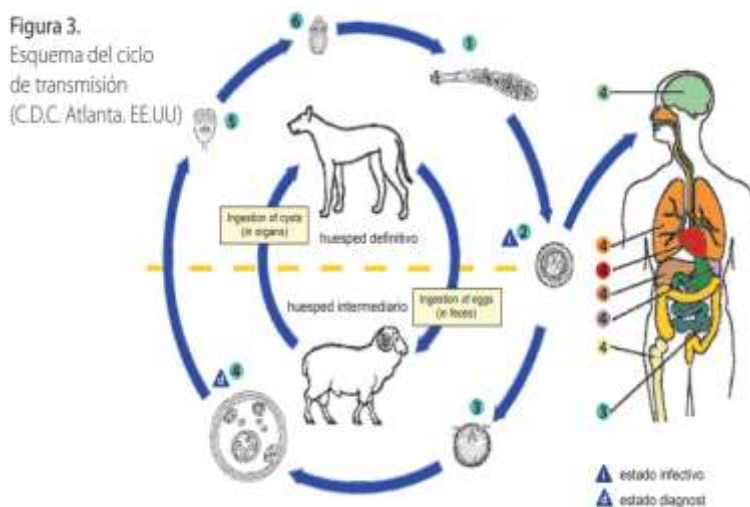
hemorragia digestiva alta: hemoptisis y melena y síndrome consuntivo. Por lo que se le realiza una endoscopia alta evidenciándose un Bormann tipo 2 y gracias a la biopsia se llega al diagnóstico de un adenocarcinoma gástrico.

### III.3. Rotación en Cirugía

#### Caso clínico n.º 1:

El quiste hidatídico es una zoonosis parasitaria muy frecuente a nivel mundial, en el Perú la mayor prevalencia se encuentra en los departamentos de Huancavelica, Pasco, Cusco, Lima y Junín con un 60% a nivel nacional. Especialmente en las regiones ganaderas donde aproximadamente 14 a 34 personas por 100 000 habitantes han tenido hidatidosis (19).

Es causada principalmente por la infección de la tenía *Echinococcus*, Su hospedero definitivo es principalmente el perro y el hospedador intermediario son las ovejas, cabras y cerdos. Se transmite por vía oral a través de la ingestión de alimentos o agua contaminada, o por la a través de lamidas y besos con perros infectados (20).



CDC . Atlanta. USA

Su diagnóstico es principalmente mediante técnicas de imágenes y exámenes de laboratorio, asociado antecedentes epidemiológicos (20).

El quiste hidatídico pulmonar en su primera fase es asintomático y puede durar hasta más de 50 años, su clínica incluye: dolor torácico, fiebre, tos seca, disnea, hemoptisis, astenia, baja de peso, entre otros. La principal complicación es la ruptura con derrame del material del quiste hacia el tejido pulmonar subyacente principalmente hacia la cavidad pleural o el árbol bronquial (21).

En la actualidad el tratamiento de elección para el quiste hidatídico pulmonar es quirúrgico, con una mortalidad de 1-2%. Se tiene dos objetivos: eliminar el parásito y tratar la patología bronquial peri quística. Existen dos técnicas quirúrgicas la conservadora donde se realiza una quistectomía y se reseca el tejido subyacente infectado y la radical el cual se realiza una lobectomía, segmentectomía y neumonectomía (19).

En el caso clínico presentado el paciente tiene un antecedente epidemiológico de importancia, el cual es múltiples viajes a la sierra central añadido de la sintomatología respiratoria, confirmado con la tomografía estamos frente a un cuadro de quiste hidatídico pulmonar. El cual según la investigación de Rafael Aldo y colaboradores sobre hidatidosis pulmonar en el hospital 2 de mayo nos indica que el mejor tratamiento es el manejo quirúrgico.

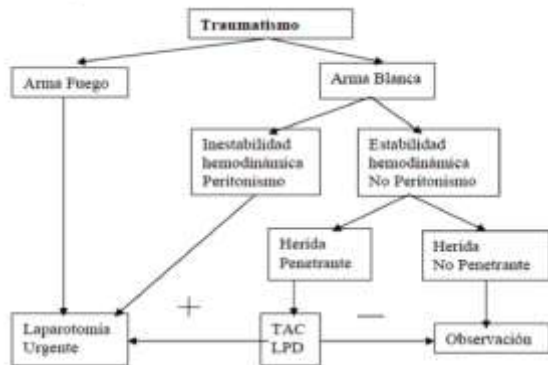
### **Caso clínico n.º 2:**

Para abordar un trauma abdominal debemos primero ver si está cerrado o abierto, ya que el manejo depende ante qué escenario nos encontramos (22). El trauma abdominal abierto puede ser de dos tipos, no penetrante cuando la herida no alcanza a llegar por milímetros al peritoneo y penetrante donde existe una pérdida de continuidad a nivel del peritoneo parietal. El trauma abdominal cerrado donde no se evidencia pérdida de continuidad externamente (23). Se pondrá énfasis en el abordaje de un traumatismo abierto. Se clasifica en herida producida por arma blanca o por arma de fuego (22).

El manejo inicial por una herida por PAF, consiste en realizar el ABCDE como en cualquier trauma, lo primero que se realiza es el manejo de vía aérea, inmovilización de columna cervical, realizar ventilaciones si es necesario, en la parte circulatoria asegurar el flujo sanguíneo, y controlar hemorragias, una evaluación neurológica rápida y exposición del paciente; así mismo se solicitará los exámenes básicos, en el caso teníamos un paciente con trauma abdominal evidente por lo que se debía realizar un ecofast inmediatamente (24).

En cuanto a tratamiento ciertos casos está indicado la laparotomía de emergencia: signos de peritonitis, hipotensión o inestabilidad hemodinámica, evisceración del contenido abdominal y hematemesis o melena(25). Cuando tenemos un paciente por herida por arma de fuego se le realiza una laparotomía de emergencia, sin embargo cuando es por arma blanca, se tiene que considerar la hemodinamia del paciente, si está estable puede quedarse en observación y pedir ciertos exámenes auxiliares como una tomografía

computarizada, sin embargo cuando hay inestabilidad hemodinámica se le realiza una laparotomía de emergencia(26)



**Figura 1.** Manejo diagnóstico terapéutico del traumatismo abdominal abierto. Fuente: Sánchez-Vicioso P, Villa-Bastías E, Osorio D. Traumatismos Abdominales. Málaga: Hospital Clínico Universitario "Virgen de la Victoria". 2000.

A pesar del flujograma la decisión final en realizar la operación de emergencia o mantener en observación, y esto va a depender de la formación y experiencia del cirujano donde la exploración de la herida va ser fundamental para su última decisión (26).

En el caso presentado vemos un cuadro típico de una herida por PAF en abdomen, según el protocolo primero debemos asegurar el ABC, como se realizó en el paciente y como es un arma de fuego se procede a una laparotomía de emergencia.

### III.4. Rotación en Pediatría

#### Caso clínico n.º 1:

La otitis media aguda se define como una infección a nivel del oído medio, siendo un problema a nivel mundial para los pacientes pediátricos, puesto que afecta a 1 de 4 niños menores de 10 años. Y una de las causas más comunes en urgencias y en consultorio externo pediátrico (27).

Los principales factores de riesgo son: asistencia a la guardería, la edad, antecedentes de hipertrofia adenoidea, asma o amigdalitis, sexo masculino, uso de chupete, alimentación con biberón, historia familiar de padres o hermanos con otitis (27).

Su fisiopatología de origen bacteriana ocurre cuando hay una infección ya nivel de la

trompa de Eustaquio, presidido habitualmente a un cuadro respiratorio; provocando una reacción inflamatoria con liberación de interleuquinas llevando a una vasodilatación con exudado e infiltración reflejándose con el aumento de la presión retro timpánica causando dolor e hiperemia a nivel del tímpano (28).

Los principales agentes etiológicos bacterianos son: Streptococcus Pneumoniae, el más frecuente, Estreptococos del grupo A, Haemophilus influenzae no tipificable y Moraxella catarrhalis; y de etiología viral son: virus Sincital respiratorio, Adenovirus, virus de la Influenza y Parainfluenza (29)

El diagnóstico requiere se hace clínicamente mediante un otoscopio donde debe tener uno o más características como membrana timpánica abombada, eritematosa y supurativa, acompañado de fiebre o dolor de oído. siendo el síntoma clásico la otalgia (30).

Su tratamiento va a depender de su etiología multifactorial, si estamos frente a una otitis media aguda bacteriana, la base del tratamiento va a ser la antibioterapia siendo la amoxicilina el antibiótico de primera elección junto con antiinflamatorio, el tratamiento debe ser oportuno y rápido para evitar complicaciones supurativas como la mastoiditis, abscesos, perforación timpánica (27).

En el caso clínico presentado tenemos a un niño de 11 años que ingresa con un cuadro de otalgia, quien a la otoscopia se evidencia una membrana timpánica opaca, característica de una otitis media aguda por lo que se le da de tratamiento el antibiótico de primera línea que es la amoxicilina e ibuprofeno como antiinflamatorio.

### **Caso clínico n.º 2:**

La Ictericia neonatal es la coloración amarillenta en el recién nacido en la piel y mucosas producto del aumento en el depósito de bilirrubina a consecuencia de múltiples causas (31).

Clínicamente progresa céfalo- caudal, es decir va desde el rostro a miembros inferiores y es visible cuando los niveles de bilirrubina sobrepasan los 5 mg/dL. En el examen clínico del RN puede detectarse presionando con un dedo la piel el cual se apreciará el color amarillento, recalcando que siempre debe ir acompañado de una adecuada iluminación

(31).

Hay dos tipos de ictericia neonatal: La ictericia no patológica aparece en el primer día de vida, es fugaz, es decir se resuelve a los 2 o 7 días, monosintomática, leve y de predominio indirecto. La ictericia patológica aparece después de las 24 horas de vida, sintomática, con valores de bilirrubina aumenta más de 5 mg/dL diarios, a predominio directo y de larga duración mayor a 1 semana, excepto si consume leche materna el cual puede durar mayor a 3 semanas (31).

Las principales causas de la ictericia neonatal no patológica son: fisiológicas por el aumento de bilirrubina, debido a la elevación del volumen del glóbulo rojo, hematocrito y la inmadurez hepática en eliminarlo, leche materna no hay una causa específica, sin embargo se cree que es por su contenido de ácidos grasos no esteroideos y beta-glucuronidasa que inhiben la bilirrubina directa, lactancia materna es en la primera semana por incremento de la circulación enterohepática y deprivación calórica; De la patológica son: incompatibilidad ABO o Rh, sepsis, policitemia, Sd Gilbert, infecciones congénitas, defectos hereditarios de la membrana celular de glóbulos rojos y enzimas de eritrocitos, entre otros(32).

El tratamiento principalmente se brinda para evitar llegar a ser una encefalopatía por bilirrubina aguda. Se basa según las guías de la Academia Americana de Pediatría, las cuales incluyen los niveles de bilirrubina, la edad gestacional, edad en horas, si tiene o no factores de riesgo para neurotoxicidad, y nos brinda un valor donde nos indica si es candidato para fototerapia y/o Exanguinotransfusión (33).

En el caso clínico presentado vemos como el neonato en las primeras horas de vida comienza hacer una ictericia moderada hasta abdomen producto de la incompatibilidad ABO de la madre con el RN, por lo que se le toma su perfil hepático. Mostrando un bilirrubina total de 13.6 mg/dl y según nuestra escala basada en las guías de Academia Americana de Pediatría estaría para rango de fototerapia.




Figura 1. Guías para Fototerapia (A) y Exanguíneo Transfusión (B) en niños de 35 semanas o más. Imágenes tomadas (Martínez, 2005).

## CAPÍTULO IV. REFLEXIÓN CRÍTICA DE LA EXPERIENCIA

La interna, quien desarrolló este trabajo realizó sus rotaciones en el Hospital de Emergencias de Villa el Salvador y en el Centro Materno Infantil Buenos Aires de Villa. Durante un periodo de 10 meses, los cuales fueron repartidos en 5 meses en hospital y 5 meses en centro de salud.

En el hospital tuvo la oportunidad de rotar por las cuatro grandes especialidades: Medicina interna, cirugía, ginecología y pediatría.

En las rotaciones de medicina interna y pediatría, los internos cada uno tenían a su cargo 12 pacientes y sus responsabilidades eran medir funciones vitales, examen físico completo al paciente diariamente, realizar historias clínicas, avanzar con el subjetivo u objetivo en las evoluciones, presentación de caso clínico a los asistentes, tomar muestra de gases arteriales.

La rotación de cirugía en el servicio de hospitalización los internos realizaban todas las evoluciones con asesoría del residente y bajo supervisión del asistente, y se realizan curaciones diariamente a heridas postoperatorias, en el área de emergencia se suturaban heridas de pacientes policontusos, se entraba a sala de operaciones como segundo asistente cuando se requería apoyo. Las patologías más frecuentes fueron apendicitis aguda, colecistitis, politraumatizados, fractura de tibia, esguince de tobillo, entre otros.

En cuanto al servicio de ginecología-obstetricia, se tuvo la oportunidad de atender partos diariamente en el área de centro obstétrico, participar en procedimientos como AMEU, legrados, cesáreas. entre otros. En la emergencia los casos más comunes fueron preeclampsia, diabetes gestacional, RCIU, desprendimiento prematuro de membranas, atonía uterina, abortos, entre otros.

En la rotación por el Centro Materno Infantil Buenos Aires de Villa. Se aprendió a diagnosticar cuando una emergencia amerita ser referida a un centro de salud de mayor complejidad, manejar urgencias de leve complejidad y realizar las primeras maniobras y/o medidas médicas frente una emergencia.

## CONCLUSIONES

El gran objetivo del internado es forzarnos como exitosos profesionales, y podamos reconocer, tratar y dar seguimiento a diferentes patologías que se verán en la vida profesional médica.

Lograr diferenciar entre trabajar en un hospital donde hay más recursos médicos, especialidades médicas, exámenes auxiliares, entre otras cosas. A comparación de un centro de salud en reconocer urgencias tratarlas en el momento y referir si es fuera necesario.

La disminución de horas a 150 horas mensual y la decisión de no tener guardias nocturnas en algunas rotaciones, ha sido perjudicial para el aprendizaje. Puesto que es el último año donde uno debe aprovechar en aprender lo máximo que se pueda antes de convertirse en médico y tener responsabilidad médico- legal.

El sistema virtual del hospital de Emergencia de Villa el Salvador fue de gran apoyo, porque se agilizaba los exámenes de laboratorio, las evoluciones, los exámenes de imágenes, entre otros. No se perdía mucho tiempo en los papeleos que usualmente otros establecimientos de salud MINSA se debe hacer para la atención de cada paciente.

Tener la capacidad de establecer una adecuada relación médico- paciente, y con los demás trabajadores del establecimiento de salud, siempre sea primordial bienestar del paciente y exista un respeto mutuo.

La virtualidad debido a la pandemia de COVID 19, de haber estudiado 2 años sin ir al hospital, no se convierta en una desventaja para el interno, si no en un desafío para aprovechar cada día en su internado en ir convirtiéndose cada día en un mejor médico, sacando al máximo sus capacidad y fortalezas y en ir aprendiendo a mejorar sus debilidades.



## RECOMENDACIONES

Volver a realizar el internado por un año, es decir 12 meses y no simplemente por 10 meses, puesto que es la última etapa en la carrera de medicina donde el interno termina de reforzar sus conocimientos. Además de realizar como plazo máximo de 2 meses en un centro de salud de primer nivel, debido que en el hospital se puede apreciar mayor cantidad de casos clínicos, y conocer un poco de cada especialidad.

Trabajar en equipo, puesto que en el internado se rota con estudiantes de diferentes universidades, algunos de ellos con diferentes pensamientos, costumbres, el cual al principio puede ser difícil; sin embargo, se debe aprender a sobrellevarlo en bienestar del paciente.

Aprovechar el mayor tiempo en las diferentes rotaciones, puesto que cada día y cada hora que uno está sin ir a un establecimiento de salud se pierde la oportunidad de presenciar nuevas experiencias, nuevas oportunidades de aprendizaje. siempre hay que recordar que la amabilidad y la empatía hacia cada uno de ellos es fundamental para la relación médico-paciente.

Garantizar una buena comunicación entre el interno, la universidad y el establecimiento de salud para evitar confusiones y malentendidos. En caso ocurriera un problema la universidad tratará de resolverlo en la máxima brevedad posible

## FUENTES DE INFORMACIÓN

1. Pacheco-Romero J, Fellow G. Introducción al Simposio sobre [Internet]. Org.pe. [citado el 14 de abril de 2023]. Disponible en: <http://www.scielo.org.pe/pdf/rgo/v63n2/a07v63n2.pdf>
2. Assessment AC. Hypertension in pregnancy: pre-eclampsia [Internet]. Org.uk. [citado el 14 de abril de 2023]. Disponible en: <https://www.nice.org.uk/guidance/ng133/resources/preeclampsia-pdf-313945610006>
3. Gómez Carbajal Luis Martín. Actualización en la fisiopatología de la preeclampsia: update. Rev. peru. ginecol. obstet. [Internet]. 2014 Oct [citado 2023 Abr 15] ; 60( 4 ): 321-332. Disponible en: [http://www.scielo.org.pe/scielo.php?script=sci\\_arttext&pid=S2304-51322014000400008&lng=es](http://www.scielo.org.pe/scielo.php?script=sci_arttext&pid=S2304-51322014000400008&lng=es).
- 4 Annetine Staff, Anne Kvie, Eldrid Langesæter, Trond Melbye Michelsen,preclampsia, The Norwegian Society for Gynecology and Obstetrics: Hypertensive Disorders of Pregnancy and Eclampsia, in Norwegian, 2020, Disponible en: [https://www.legeforeningen.no/contentassets/9daced7a6cbe4e458e313dc89ac63953/pasientinfo\\_engelsk\\_preeklampsi.pdf](https://www.legeforeningen.no/contentassets/9daced7a6cbe4e458e313dc89ac63953/pasientinfo_engelsk_preeklampsi.pdf)
5. Instituto de Evaluación de Tecnologías en Salud e Investigación, Guía de práctica clínica para prevención y manejo de la enfermedad hipertensiva del embarazo. Guía en versión corta. Lima: Essalud. 2021.
6. Teresa Sir Dra, R. Jessica Preisle, N. Amiram Magendzo, Síndrome de ovario poliquístico, diagnóstico y manejo, Revista Médica Clínica Las Condes, Chile, 2013, Vol. 24. Núm. 5, páginas 818-826, disponible en: <https://www.elsevier.es/es-revista-revista-medica-clinica-las-condes-202-articulo-sindrome-ovario-poliquistico-diagnostico-manejo-S0716864013702293>
7. Del Castillo Tirado, Francisco Javier<sup>1</sup>, Martínez Ortega, et al. Guía de práctica clínica de síndrome de ovario poliquístico, Archivos de medicina, España, 2014. Vol.10 No. 2:3, disponible en: <https://www.archivosdemedicina.com/medicina-de-familia/gua-de-prctica-clinica-de-sndrome-de-ovario-poliquistico.pdf>
- 8 V.M. Elizalde-Valdéz, A.E. Calderón-Maldonado<sup>c</sup>, A. García-Rillo<sup>a</sup>, M. Díaz-Flores, «*Abruptio placentae*»: morbimortalidad y resultados perinatales, ELSEVIER, Mexico, 2015 Vol. 3. Núm. 2. páginas 109-115 , disponible en : <https://www.elsevier.es/es-revista-revista-medicina-e-investigacion-353-articulo-abruptio-placentae-morbimortalidad->

resultados-perinatales-S2214310615000369

9. Cande V. Ananth, PhD, MPH Wendy L. Kinzler, MD, FACOG. Desprendimiento prematuro de placenta aguda: fisiopatología, características clínicas, diagnóstico y consecuencias. Uptodate. 12 de julio de 2022. disponible en: <https://www.uptodate.com/contents/acute-placental-abruption-pathophysiology-clinical-features-diagnosis-and->

[consequences?search=despredimiento%20de%20placenta&source=search\\_result&selectedTitle=1~150&usage\\_type=default&display\\_rank=1](https://www.uptodate.com/contents/acute-placental-abruption-pathophysiology-clinical-features-diagnosis-and-consequences?search=despredimiento%20de%20placenta&source=search_result&selectedTitle=1~150&usage_type=default&display_rank=1)

10. Zotes-Valdivia Víctor Hugo, Iñiguez-García Marco Antonio, Luna-Rivero Cesar, Téllez-Becerra José Luis. Abordaje de lesiones cavitadas pulmonares: Lesión quística pulmonar resuelta por toracoscopia. Reporte de caso. Neumología cirugía de torax [revista en la Internet]. 2015 Mar [citado 2023 Abr 14]; 74(1): 29-35. Disponible en: [http://www.scielo.org.mx/scielo.php?script=sci\\_arttext&pid=S0028-37462015000100004&lng=es](http://www.scielo.org.mx/scielo.php?script=sci_arttext&pid=S0028-37462015000100004&lng=es).

11. José Merino-Muxika, José Ramón Martín-Beñaran. Neumonía cavitada, Gac Med Bilbao. 2009; 106: 51-52, disponible en: <https://www.elsevier.es/es-revista-gaceta-medica-bilbao-316-pdf-S0304485809746463>

12 Gadkowski LB, Stout JE. Cavitory pulmonary disease. Clin Microbiol Rev. 2008 Apr;21(2):305-33, table of contents. doi: 10.1128/CMR.00060-07. PMID: 18400799; PMCID: PMC2292573.

13.Cebrián A, De la Concha G, Fernández-Urién I. Cáncer gástrico. Medicine [Internet]. 2016;12(3):118–27. [citado el 12 de abril de 2023]. Disponible en: <https://www.sciencedirect.com/science/article/pii/S0304541216000317>

14. Características clínicas, diagnóstico y estadificación del cáncer gástrico [Internet]. Uptodate.com. [citado el 12 de abril de 2023]. Disponible en: [https://www.uptodate.com/contents/clinical-features-diagnosis-and-staging-of-gastric-cancer?search=cancer%20gastrico&source=search\\_result&selectedTitle=1~150&usage\\_type=default&display\\_rank=1](https://www.uptodate.com/contents/clinical-features-diagnosis-and-staging-of-gastric-cancer?search=cancer%20gastrico&source=search_result&selectedTitle=1~150&usage_type=default&display_rank=1)

15.Vista de Importancia de la tamización en cáncer gástrico [Internet]. Revistamedicina.net. [citado el 12 de abril de 2023]. Disponible en: <https://revistamedicina.net/index.php/Medicina/article/view/2181/2708>

16.Esteban Sánchez Gaitán, ADENOCARCINOMA GASTRICO, Revista Médica Sinergia Vol.2 Num:1 Enero 2017 pp:13 - 21, disponible en: <https://www.medigraphic.com/pdfs/sinergia/rms-2017/rms171c.pdf>

17. Carlos G. Actualización del diagnóstico y tratamiento del cáncer gástrico. Rev médica Clín Las Condes [Internet]. 2013 [citado el 12 de abril de 2023];24(4):627–36. Disponible en: <https://www.elsevier.es/es-revista-revista-medica-clinica-las-condes-202-articulo-actualizacion-del-diagnostico-tratamiento-del-S0716864013702013>
18. Hernán Espejo Romero \*, Jesús Navarrete Siancas, Clasificación de los Adenocarcinomas de estómago, REV. GASTROENTEROL. PERÚ 2003; 23: 199 - 212. Disponible en: <http://www.scielo.org.pe/pdf/rgp/v23n3/a06v23n3>
19. Rafael Aldo, Ramos Willy, Peralta Julio, Rojas Luis, Montesinos Efraín, Ortega-Loayza Alex G. Hidatidosis pulmonar en un hospital de Lima, Perú: experiencia en 113 pacientes. Rev. Perú. Med. exp. salud publica [Internet]. 2008 Jul [citado 2023 Abr 13] ; 25( 3 ): 285-289. Disponible en: [http://www.scielo.org.pe/scielo.php?script=sci\\_arttext&pid=S1726-46342008000300005&lng=es](http://www.scielo.org.pe/scielo.php?script=sci_arttext&pid=S1726-46342008000300005&lng=es).
20. Dr. Hector Laplumé, Dr. Luis Camera, Dr. Guillermo Moscatelli, Dr. Edmundo Larrieu, et al, enfermedades infecciosas: hidatidosis, GUIA PARA EL EQUIPO DE SALUD, Argentina. disponible en: [https://bancos.salud.gob.ar/sites/default/files/2018-10/0000000797cnt-2012-03-29\\_hidatidosis-guia-medica.pdf](https://bancos.salud.gob.ar/sites/default/files/2018-10/0000000797cnt-2012-03-29_hidatidosis-guia-medica.pdf)
21. Pedro L Moro, MD, MPhD Nageshwar Reddy, Equinococosis: manifestaciones clínicas y diagnóstico, UPTODATE, 2023. Disponible en: [https://www.uptodate.com/contents/echinococcosis-clinical-manifestations-and-diagnosis?search=quiste%20hidatidico%20&source=search\\_result&selectedTitle=1~33&usage\\_type=default&display\\_rank=1](https://www.uptodate.com/contents/echinococcosis-clinical-manifestations-and-diagnosis?search=quiste%20hidatidico%20&source=search_result&selectedTitle=1~33&usage_type=default&display_rank=1)
22. Lesión traumática gastrointestinal en el paciente adulto [Internet]. Uptodate.com. [citado el 13 de abril de 2023]. Disponible en: [https://www.uptodate.com/contents/traumatic-gastrointestinal-injury-in-the-adult-patient?search=trauma%20abdominal&source=search\\_result&selectedTitle=5~150&usage\\_type=default&display\\_rank=5](https://www.uptodate.com/contents/traumatic-gastrointestinal-injury-in-the-adult-patient?search=trauma%20abdominal&source=search_result&selectedTitle=5~150&usage_type=default&display_rank=5)
- 23 Vásquez-Ríos JC, Carpio-Deheza G, García-Castro M, Rodríguez-Rocha C. Management of penetrating abdominal trauma by stab and gun, “San Juan de Dios” University Municipal Hospital. Rev Méd-Cient “Luz Vida”. 2012;3(1):16-20, disponible en: <https://www.redalyc.org/pdf/3250/325028226004.pdf>
24. Raja A, Zane R. Manejo inicial del trauma en adultos [Internet]. Uptodate.com. febrero 2023 [citado el 29 de marzo de 2023]. Disponible en: <https://www.uptodate.com/contents/initial-management-of-trauma-in->

[adults?search=satls&source=search\\_result&selectedTitle=1~99&usage\\_type=default&dis  
play\\_rank=1](https://www.uptodate.com/contents/initial-evaluation-and-management-of-abdominal-gunshot-wounds-in-adults?search=satls&source=search_result&selectedTitle=1~99&usage_type=default&display_rank=1)

25. Evaluación inicial y manejo de heridas abdominales por arma de fuego en adultos [Internet]. Uptodate.com. [citado el 13 de abril de 2023]. Disponible en: [https://www.uptodate.com/contents/initial-evaluation-and-management-of-abdominal-  
gunshot-wounds-in-](https://www.uptodate.com/contents/initial-evaluation-and-management-of-abdominal-gunshot-wounds-in-)

[adults?search=trauma%20abdominal&topicRef=15700&source=see link](https://www.uptodate.com/contents/initial-evaluation-and-management-of-abdominal-gunshot-wounds-in-adults?search=trauma%20abdominal&topicRef=15700&source=see_link)

26. Vásquez-Ríos JC, Carpio-Deheza G, García-Castro M, Rodríguez-Rocha C. Management of penetrating abdominal trauma by stab and gun, “San Juan de Dios” University Municipal Hospital. Rev Méd-Cient “Luz Vida”. 2012;3(1):16-20, disponible en: <https://www.redalyc.org/pdf/3250/325028226004.pdf>

27.- Vesta Richardson-López Collada, M.C, Rebeca Borgaro-Payró, M.C., Liliana Jaramillo-Bernal, Otitis media aguda en pediatría, salud pública de México. 2018 / vol.40, no.5.

28. V. Palomar Asenjo, M. Borràs Perera, V. Palomar García PATOLOGÍA INFLAMATORIA DEL OÍDO MEDIO. FISIOPATOLOGÍA DE LA TROMPA DE EUSTAQUIO. OTOTUBARITIS. OTITIS MEDIA AGUDA. OMA RECURRENTE, SEORL, España. Disponible en: [https://seorl.net/PDF/Otologia/014%20-  
%20PATOLOG%20INFLAMATORIA%20DEL%20O%20MEDI.  
%20FISIOPATOLOG%20DE%20LA%20TROMPA%20DE%20EUSTAQUIO.  
%20OTOTUBARITIS.%20](https://seorl.net/PDF/Otologia/014%20-%20PATOLOG%20INFLAMATORIA%20DEL%20O%20MEDI. %20FISIOPATOLOG%20DE%20LA%20TROMPA%20DE%20EUSTAQUIO. %20OTOTUBARITIS.%20)

29. F. Hijano Bandera, Otitis media aguda, Asociación Española de Pediatría, España, 2013 Vol. 01. Núm. S1.

páginas 3-9. disponible en [https://www.analesdepediatría.org/es-otitis-media-aguda-  
articulo-13054779](https://www.analesdepediatría.org/es-otitis-media-aguda-articulo-13054779)

30. Stephen I. Pelton, MDP, Paula Tähtinen, MD, PhD, Otitis media aguda en niños: Tratamiento, [Internet]. 2023. UpToDate. Disponible en: [https://www.uptodate.com/contents/acute-otitis-media-in-children-  
treatment?search=otitis%20media%20aguda&source=search\\_result&selectedTitle=2~15  
0&usage\\_type=default&display\\_rank=1](https://www.uptodate.com/contents/acute-otitis-media-in-children-treatment?search=otitis%20media%20aguda&source=search_result&selectedTitle=2~150&usage_type=default&display_rank=1)

31. José Manuel Rodríguez Miguélez, Josep Figueras Aloy, ictericia neonatal, Protocolos Diagnóstico Terapéuticos de la AEP: Neonatología, España, 2018, disponible en: <https://www.aeped.es/sites/default/files/documentos/38.pdf>

32. Ronald J Wong, BAVinod K Bhutani, MD, FAAP. Etiología y patogenia de la

hiperbilirrubinemia no conjugada neonatal. uptodate. 2022 disponible en:  
[https://www.uptodate.com/contents/etiology-and-pathogenesis-of-neonatal-unconjugated-hyperbilirubinemia?search=ictericia%20neonatal&source=search\\_result&selectedTitle=1~102&usage\\_type=default&display\\_rank=1](https://www.uptodate.com/contents/etiology-and-pathogenesis-of-neonatal-unconjugated-hyperbilirubinemia?search=ictericia%20neonatal&source=search_result&selectedTitle=1~102&usage_type=default&display_rank=1)

33. Carolina Madrigal Quirós, ictericia neonatal, REVISTA MEDICA DE COSTA RICA Y CENTROAMERICA LXXI (613) 759 - 763, 2014. Disponible en:  
<https://www.medigraphic.com/pdfs/revmedcoscen/rmc-2014/rmc145n.pdf>