

**DOCUMENTO QUE FORMA PARTE DEL PROCESO
DE REVALIDACIÓN**

**UNIVERSIDADE BRASIL
PRÓ-REITORIA DE RELAÇÕES INTERNACIONAIS
PROGRAMA INTERNACIONAL DE FORMAÇÃO
ESPECIALIZADA NA ÁREA DE SAÚDE
PÓS-GRADUAÇÃO EM CIRURGIA PLÁSTICO**

MAMOPLASTIA REDUTORA DE PEDÍCULO INFERIOR

**PRESENTADA POR
MARCO ANTONIO VALDIVIA MONTOYA**

**TESIS
PARA OPTAR EL TÍTULO PROFESIONAL DE SEGUNDA ESPECIALIDAD EN
CIRUGÍA PLÁSTICA Y RECONSTRUCTIVA**

SAO PAULO- BRASIL

2020

MINISTERIO DE REVALIDACIÓN DE GRADOS Y TÍTULOS



**Reconocimiento
CC BY**

El autor permite a otros distribuir, mezclar, ajustar y construir a partir de esta obra, incluso con fines comerciales, siempre que sea reconocida la autoría de la creación original.

<http://creativecommons.org/licenses/by/4.0/>

**UNIVERSIDADE BRASIL
PRÓ-REITORIA DE RELAÇÕES INTERNACIONAIS
PROGRAMA INTERNACIONAL DE FORMAÇÃO
ESPECIALIZADA NA ÁREA DE SAÚDE
PÓS-GRADUAÇÃO EM CIRURGIA PLÁSTICO**

**MARCO ANTONIO VALDIVIA MONTOYA
MOISÉS ELDER ESTEBAN QUEZADA ARCIFA
ROSARIO DEL PILAR GELDRES NÚÑEZ**

MAMOPLASTIA REDUTORA DE PEDÍCULO INFERIOR

**SÃO PAULO
2020**

**FABIÁN DARÍO LÓPEZ SAAVEDRA
MARCO ANTONIO VALDIVIA MONTOYA
MOISÉS ELDER ESTEBAN QUEZADA ARCIFA
ROSARIO DEL PILAR GELDRES NÚÑEZ**

MAMOPLASTIA REDUTORA DE PEDÍCULO INFERIOR

Este estudo é apresentado como uma exigência para a conclusão da pós-graduação em cirurgia plástico da Universidade do Brasil, orientada pela Dra. Katia Cristiny.

**SÃO PAULO
2020**

1.1.2. FOLHA DE DADOS DO CATÁLOGO:

001 Producto: PÓS-GRADUAÇÃO EM CIRURGIA PASTICO

Último nome, nomes; Mamoplastia redutora de pedículo inferior / Fabián Darío López Saavedra, Marco Antonio Valdivia Montoya, Moisés Elder Esteban Quezada Arcifa, Rosario Del Pilar Geldres Núñez, escritos-São Paulo: UB Universidad Brasil, 2020. 90 p.

Orientador: Prof. Dr. Katia Cristiny

Monografia (Especialização Profissional) - UB, Universidad Brasil, Programa Internacional de Formação Profissional Especializada na Área da Saúde, 2020.

1. Mamoplastia reduzindo. 2 Pedículo inferior. 3. mamario. 4. Técnica de pedículo. 5 Cirurgia reconstrutora. I. Dra Katia Cristy, Dr. Gustavo Marcatto. II. Programa internacional formação profissional especializada na área de saúde. III. Mamoplastia redutora de pedículo inferior.

**MARCO ANTONIO VALDIVIA MONTOYA
MOISÉS ELDER ESTEBAN QUEZADA ARCIFA
ROSARIO DEL PILAR GELDRES NÚÑEZ**

MAMOPLASTIA REDUTORA DE PEDÍCULO INFERIOR

Este trabalho é apresentado como requisito para a conclusão do curso internacional de formação profissional para obtenção do título de especialista em cirurgia plástica.
Dra. Katia Cristiny.

Data de aprovação: (Dia) _____ (Mês) _____ (Ano) _____ pelo Conselho de revisão.

Nota: _____

Dr. Gustavo Marcatto
Diretor de tese

Dra. Katia Cristiny
Conselheiro

Para nossa família.

Que têm sido uma motivação, inspiração e alegria, pois em todos os momentos nos acompanharam com a sua compreensão e apoio.

EU DEDICO.

1.1.1. AGRADECIMENTOS

Queremos agradecer às pessoas especiais em nossas vidas: esposas, filhos, pais e irmãos. Obrigado por fazer valer a pena, por seu amor e apoio. Agradecemos também aos nossos professores, por contribuírem com seus conhecimentos no processo de formação como cirurgiões plásticos.

1.1.2. RESUMO

Introdução: O problema das mamas hipertrofiadas tem sido objeto de muitos esforços por parte dos cirurgiões plásticos desde o final do século XIX, eles têm a prerrogativa de aprender e dominar outras técnicas que poderiam ser utilizadas para diferentes tipos de mamas e variações anatômicas, porém, para mamas com hipertrofia mamária exagerada e distância muito grande do ponto A ao (NAC), essas técnicas tornam-se de difícil aplicação devido ao alto risco de necrose, inovação da procedimentos de redução de mama têm propôs uma infinidade de técnicas que têm vantagens e desvantagens quando ser usado na ressecção glandular e de pele, euA "cicatriz em T invertido" descrita por Wise em 1956 é baseada em uma técnica de buraco de fechadura, com prega periareolar, vertical e inframamária, sendo amplamente utilizada em uma variedade de procedimentos associados ao complexo aréola mamilar (NAC).

Objetivos: Executar uma revisão bibliográfica sobre a técnica de mamoplastia redutora pela técnica do pedículo inferior e compará-la com a literatura existente.

Metodologia: Foi realizada uma revisão bibliográfica na qual foram utilizadas as bases de dados Scielo, medigraphic, CUIDEN PLUS e outros recursos eletrônicos (google acadêmico, biblioteca U of A). Resultados: Foram selecionados 11 artigos de acordo com critérios previamente estabelecidos.

Discussão: Durante décadas, os procedimentos iniciais de mamoplastia redutora foram basicamente realizados com a técnica de T invertido mais aceita e difundida. Apesar do surgimento de novas tendências nos métodos de redução da mama, a técnica de pedículo inferior continua sendo uma das primeiras preferências da mamoplastia redutora devido à sua segurança, ao realizar a redução do pedículo inferior, o excesso de tecido é retirado do polo superior e das bordas medial e lateral do pedículo inferior. A maior parte do excesso de pele é retirada do polo inferior da mama, bem como do segmento vertical central em forma de V invertido. O pedículo inferior oferece uma opção segura e reproduzível para quase todos os tipos de mama, em casos de grandes reduções ou casos de excessiva redundância de pele, no entanto, a forma da mama é adquirida envolvendo os retalhos de pele em torno do pedículo inferior e a forma final da mama é criada estabelecendo-se o pedículo inferior sob a influência da gravidade, o que também foi considerado resulta em uma forma quadrada. O pedículo inferior é mais suscetível à gravidade, a descida do pedículo e o afundamento que surge no final constituem um grande incômodo,

principalmente no caso de mamas maiores, e embora as junções dos sulcos inframamários sejam deixadas intactas como proteção contra A descida da mama no pós-operatório, o assentamento continua sendo um problema devido à localização herdada do padrão do pedículo inferior, a extensa e inevitável cicatriz em T invertido que também é um grande prejuízo para um bom resultado cosmético.

Palavras-chave: Mamoplastia redutora, Pedículo inferior, Mamária, Técnica pedicular, Cirurgia reconstrutiva.

1.1.3. ABSTRACT

Introduction: The problem of hypertrophied breasts has been the subject of many efforts on the part of plastic surgeons since the end of the 19th century, they have the prerogative to learn and master other techniques that could be used for different types of breasts and anatomical variations, however, for breasts with exaggerated breast hypertrophy and a very large distance from point A to (NAC), these techniques become difficult to apply due to the high risk of necrosis, innovation of breast reduction procedures has proposed a multitude of techniques that have advantages and disadvantages When used for glandular and skin resection, the "inverted T-scar" described by Wise in 1956 is based on a keyhole technique, with periareolar, vertical and inframammary folds, and is widely used in a variety of procedures associated with nipple areola complex (NAC).

Objectives: To perform a bibliographic review on the reduction mammoplasty technique using the inferior pedicle technique and to compare it with the existing literature.

Methodology: A bibliographic review was carried out in which the Scielo, medigraphic, CUIDEN PLUS and other electronic resources (google academic, U of A library) databases were used. Results: 11 articles were selected according to previously established criteria.

Discussion: For decades, the initial reduction mammoplasty procedures were basically performed with the most accepted and widespread inverted T technique. Despite the emergence of new trends in breast reduction methods, the lower pedicle technique remains one of the first preferences of reduction mammoplasty due to its safety, when reducing the lower pedicle, excess tissue is removed from the upper pole and medial and lateral borders of the inferior pedicle. Most of the excess skin is removed from the lower pole of the breast, as well as from the central vertical segment in the form of an inverted V. The lower pedicle offers a safe and reproducible option for almost all types of breast, in cases of large reductions or cases of excessive skin redundancy, however, the shape of the breast is acquired by wrapping the skin flaps around the lower pedicle and the final shape of the breast is created by establishing the lower pedicle under the influence of gravity, which was also considered to result in a square shape. The inferior pedicle is more susceptible to gravity, the descent of the pedicle and the sinking that appears at the end are

a major annoyance, especially in the case of larger breasts, and although the inframammary groove joints are left intact as protection against breast descent in the Post-operatively, the settlement remains a problem due to the location inherited from the inferior pedicle pattern, the extensive and inevitable inverted T scar, which is also a great loss for a good cosmetic result.

Keywords: Reduction mammoplasty, Lower pedicle, Breast, Pedicular technique, Reconstructive surgery.

1.1.8. LISTA DE IMÁGENS

Imagem 1.....	33
Imagem 2.....	34
Imagem 3.....	34
Imagem 4.....	35
Imagem 5.....	36
Imagem 6.....	40
Imagem 7.....	41
Imagem 8.....	43
Imagem 9.....	44
Imagem 10.....	45
Imagem 11.....	45
Imagem 12.....	47
Imagem 13.....	47
Imagem 14.....	48
Imagem 15.....	48
Imagem 16.....	49
Imagem 17.....	49
Imagem 18.....	50
Imagem 19.....	51
Imagem 20.....	52
Imagem 21.....	53
Imagem 22.....	54

Imagem 23.....	54
Imagem 24.....	55
Imagem 25.....	56
Imagem 26.....	58
Imagem 27.....	58
Imagem 28.....	60
Imagem 29.....	61
Imagem 30.....	61
Imagem 31.....	62
Imagem 32.....	62
Imagem 33.....	63
Imagem 34.....	64
Imagem 35.....	64
Imagem 36.....	65
Imagem 37.....	66
Imagem 38.....	66
Imagem 39.....	67
Imagem 40.....	67
Imagem 41.....	68
Imagem 42.....	68
Imagem 43.....	69
Imagem 44.....	69
Imagem 45.....	70
Imagem 46.....	70

Imagem 47...	72
Imagem 48...	72
Imagem 49...	73
Imagem 50...	73
Imagem 51...	74
Imagem 52...	75
Imagem 53...	75
Imagem 54...	76
Imagem 55...	77
Imagem 56...	78

1.1.9. LISTA DE TABELAS

Tabela 1...	36
Tabela 2...	38
Tabela 3...	39
Tabela 4...	39
Tabela 5...	41
Tabela 6...	46
Tabela 7...	59
Tabela 8...	59
Tabela 9...	78

1.1.10. LISTA DE ABREVIATURAS

NAC: (Complexo aréola do mamilo).

MRBPI: (Mamoplastia redutora bilateral com pedículo inferior).

INDIVÍDUO: (complexo areopapilar).

MRBPI: (Mamoplastia redutora bilateral com pedículo inferior).

PG: (Pioderma Gangrenoso).

LMCP: (Linha hemiclavicular-mamilo).

CAM: (Complexo areolo-mamilar).

1.I.11. LISTA DE CONTEÚDO

1.I.2. Folha de dados do catálogo:.....	3
1.I.1. Agradecimentos.....	6
1.I.2. Resumo.....	7
1.I.3. Abstract.....	9
1.I.9. Lista de tabelas.....	14
1.I.11. Lista de abreviaturas.....	15
1.I.12. Lista de conteúdo.....	16
II. Capítulo: textuaL.....	17
2.II.1. Introdução.....	17
2.II.2. Definição do problema.....	19
II.II.2.1. Justificativa da revisão bibliográfica.....	20
2.II.3. Referencial teórico.....	20
2.II.4. Quadro metodológicas.....	30
II.II.4.1. Tipo de pesquisa:.....	30
II.II.4.2. Aparência Ética.....	31
II.II.4.3. Projeto de pesquisa:.....	31
II.II.4.4. População:.....	31
II.II.4.5. Recolha de dados.....	31
2.II.5. Análise e processamento de dados.....	32
II.II.5.1. Análise e discussão de resultados.....	32
2.II.6. Considerações finais.....	86
2.II.7. Recomendações.....	88
III. Mensagem de texto.....	89
3.III.1. Bibliografia.....	89

II. CAPÍTULO: TEXTUAL

2.II.1. INTRODUÇÃO

Os seios são sem dúvida um dos elementos mais importantes da beleza feminina, símbolo da sexualidade humana, emblema da maternidade e zona erógena por excelência. O volume e a forma dos seios, portanto, constituem uma preocupação fundamental da silhueta feminina, principalmente na atualidade, em que a moda impôs a proibição do sutiã, ciente como a mulher é de sua conformação e turgor, constitui uma atração especial. A avaliação estética do tamanho e da forma da mama feminina está intimamente ligada a fatores históricos, culturais e pessoais. Nesse sentido, nos ateremos à conceituação estética de nosso tempo e de nosso ambiente cultural. A preferência por um seio de opulência barroca ou de reduzida morfologia infantil é apenas uma questão de gosto pessoal. Por esta razão, O problema das mamas hipertrofiadas tem sido objeto de muitos esforços por parte dos cirurgiões plásticos desde o final do século XIX, eles têm a prerrogativa de aprender e dominar outras técnicas que poderiam ser utilizadas para diferentes tipos de mamas e variações anatômicas, porém, para mamas com hipertrofia mamária exagerada e distância muito grande do ponto A ao (NAC), essas técnicas tornam-se de difícil aplicação devido ao alto risco de necrose, inovação da procedimentos de redução de mama têmpropôs uma infinidade de técnicas que têm vantagens e desvantagens quando ser usado na ressecção glandular e de pele, euA "cicatriz em T invertido" descrita por Wise em 1956 é baseada em uma técnica de buraco de fechadura, com prega periareolar, vertical e inframamária, sendo amplamente utilizada em uma variedade de procedimentos associados ao complexo aréola mamilar (NAC). São inúmeros os relatos na literatura mundial que demonstram a segurança da técnica, a reprodutibilidade de seus resultados, a ausência de complicações maiores, mesmo em ressecções maiores e principalmente a vantagem de seu uso nasmamoplastia redutora.

Nas últimas duas décadas a tendência foi a utilização da combinação de pedículos dérmicos e glandulares, técnica originalmente descrita em meados dos anos setenta, obtendo resultados consistentes e reprodutíveis, com excelente sobrevida de PAC,

porém, apresenta a maior desvantagem de perda. projeção cônica tardia devido à flacidez do tecido mamário inferior, razão pela qual a mamoplastia redutora é um procedimento cirúrgico que visa retirar o excesso de volume das mamas para obter uma forma satisfatória, do ponto de vista estético, também permite corrigir as consequências do excesso de volume na mama e nas regiões da coluna torácica e cervical, localizando o tecido e a quantidade que será retirada ao redor do perímetro do pedículo, determinando o excesso de volume nos quadrantes mamários e na pele remanescente.

Para que o procedimento final obtenha uma forma estética, o montículo deve cobrir e ser compatível com o volume reduzido da mama, isso garante um resultado bom e duradouro com uma cicatriz mínima de preenchimento adequado do polo superior e uma diminuição desprezível na mama. A mesma técnica não pode ser utilizada para corrigir problemas devidos a diferentes tipos de hipertrofia mamária, porém, a mesma técnica pode ser utilizada para diferentes indicações quando o cirurgião decidir utilizá-la, deve ter amplo conhecimento e excelente experiência na mesma.

2.II.2. DEFINIÇÃO DO PROBLEMA

Na vida moderna da mulher, a correção dos defeitos do busto é de grande importância, sendo muito freqüente a intervenção do Cirurgião Plástico para saná-los. Por ser um procedimento cirúrgico que visa obter um resultado estético frente à assimetria ou atrofia em uma ou ambas as mamas através das diversas técnicas, materiais e horários a serem utilizados, é com este objetivo reduzir o peso exagerado das mamas que causa dor e deformidade da coluna, da musculatura cervical, das costas e pode levar a desvios na postura corporal, além de obter uma melhora estética após a referida intervenção, o que se expõe como um aspecto muito importante a tratar, uma vez que é descrito que existem vários sintomas neuropáticos, como queimação, para reduzir as complicações pós-operatórias, que requerem investigação aprofundada para estabelecer associações claras, visto que faltam informações após a intervenção.

Formulação do problema.

¿A técnica do pedículo inferior é eficaz para correção da hipertrofia mamária?

Objetivo geral:

Determinar os requisitos ou uso de AM estipulando os critérios de seleção, exclusão e especificação de dois testes infecto-contagiosos que devem ser realizados antes do procedimento.

Objectivos específicos:

Identificar mudanças em sensibilidade ao nível de complexo aréolo-mamilar após aplicação da técnica cirúrgica em estudo.

Demonstrar que na Técnica do Pedículo Inferior não há necrose do complexo aréolo-mamilar.

Determinar qual o tipo de risco mais frequente que acometeu a população submetida à mamoplastia redutora.

Demonstre que a Técnica do Pedículo Inferior oferece bom tamanho, formato e simetria.

Descreva outras variáveis relacionadas à Técnica do Pedículo Inferior.

II.II.2.1. Justificativa da revisão bibliográfica

No estudo do pedículo inferior, cada especialista tem sua opinião particular sobre o manejo da hipertrofia mamária, contribuindo para unificar os critérios desta técnica e a abordagem utilizada por cada cirurgião plástico buscando evidenciar a beleza feminina, a unificação e estruturação das técnicas capazes de modificar a aparência externa, em relação ao seu volume e forma, que permitem atingir uma simetria corporal ideal. Esses resultados proporcionam uma sensação de conformidade com o próprio corpo e uma sensação de segurança nas esferas sociais, proporcionando grande satisfação. Ao longo da história, inúmeras técnicas têm sido utilizadas no intuito de reduzir o volume mamário, objetivando-se ressecções cutâneas glandulares do formato, tamanho e redução da cicatriz resultante.

2.II.3. REFERENCIAL TEÓRICO

Anatomia cirúrgica da mama:

Se considerarmos a mama de frente, temos que estudar a base de implantação da mama e seu perímetro, e a localização do mamelo e da aréola.

As bases das mamas formam um ângulo de 130-150 °, o que explica porque as mamas são divergentes

Embora a base mamária mude sua posição de acordo com a da paciente, em decúbito dorsal seus limites são os seguintes: acima, a borda inferior da segunda costela, abaixo da borda superior da sexta cartilagem costal, dentro da borda da esterno e fora da

linha axilar anterior. Esses limites não são exatos e a mama muitas vezes apresenta extensões em direção à clavícula, à porção média do esterno e à margem anterior do peitoral maior; Esse fato é importante levar em consideração no tratamento do câncer, pois é quase impossível remover todo o tecido mamário.

O perímetro da base mamária é de aproximadamente 35-50 cm, e a altura, desde o sulco submamário até a implantação do ligamento de Cooper, é de 12 a 15 cm, assim como sua largura.

Aceita-se que o mamelo deva estar localizado no ápice do cone mamário, ligeiramente descentralizado em direção ao segmento externo e inferior, e que sua altura esteja entre o quarto e o sétimo espaços intercostais.

Essas medidas não levam em consideração a mobilidade da mama ou a altura da paciente.

Se considerarmos a mama vista de perfil, podemos dividi-la em quatro segmentos:

Segmento 1. Da borda inferior da clavícula até a primeira crista mamária.

Segmento 2. Da primeira crista mamária até a borda do mamelo. Representa 2/3 da altura total da base do peito. Pode ser ligeiramente convexo ou liso; uma ligeira concavidade é a manifestação da tendência à ptose. Entre os segmentos 2 e 3 está o mamilo, geralmente orientado em um plano ascendente.

Segmento 3. Da borda inferior da aréola ao segmento submamário; ocupa 1/3 da altura da base mamária e é sempre convexo.

Segmento 4. É o segmento torácico submamário. Na mulher vista de perfil, 3 elementos podem ser medidos:

a) Projeção anterior da mama, medida desde o esterno (na altura da parte média do braço) até uma tangente que passa pela parte mais proeminente (sem relevo do mamilo). Na mama normal, é igual a 1/3 do diâmetro da base de implantação da mama.

b) Ângulo submamário, formado por uma tangente que vai desde o sulco submamário até o ponto de maior declínio do segmento 3 e uma vertical correspondente ao segmento 4. Na mama normal este ângulo deve ser sempre maior que 90 °.

c) Grau de ptose. É medida pela distância entre um plano horizontal que passa pelo ponto mais baixo do sulco submamário e um plano horizontal tangente ao ponto mais baixo do segmento 3; normalmente deve ser igual a 0.

Por meio das três medidas anteriores pode-se definir um peito.

A mama é um órgão par, formado pela glândula mamária, o tecido subcutâneo e a pele que a recobre, localizado na parede anterior do tórax, entre a terceira e a sétima costelas.

Tem forma arredondada e na face anterior há uma elevação cônica de aproximadamente 1 cm de altura por 1 cm de diâmetro: o mamilo, no final do qual apresenta 10-20 orifícios, chamados poros de leite. O mamilo é circundado por uma área de pigmentação de 4-5 cm de diâmetro, a aréola: contém algumas elevações, os tubérculos de Morgani, que nada mais são do que glândulas sebáceas.

A glândula mamária tem aproximadamente o formato de uma mama; É coberto por uma fina lâmina de tecido fibroso, erroneamente chamada de cápsula glandular.

A glândula está localizada na espessura do panículo adiposo, que forma duas lâminas: a preglandular é dividida em pequenos compartimentos, chamados fossas adiposas de Duret, e em septos fibrosos que partem da glândula até a derme profunda, conhecidos como ligamentos de Tanoeiro.

Nesta lâmina anterior também existe uma rica rede arterial e venosa.

A camada retroglandular é mais fina que a anterior e apenas alguns septos fibrosos são encontrados ligando a glândula à fáscia superficial.

Além dos ligamentos de Cooper citados, as outras formas de fixação da mama são: a) a extensão da mama em direção à aponeurose clavipetoroaxilar;

b) espessamento da lâmina anterior da fáscia superficial (ligamento suspensor de Girdal);

c) a chamada cápsula da mama, proveniente da fáscia superficial, ed) os pedículos vasculares interno e externo. No entanto, esses meios de fixação têm pouca eficácia na prática.

Irrigação: Arterial. A parte interna da glândula mamária é suprida por ramos da artéria mamária interna, e a parte externa pelas artérias mamária externa, acromiotorácica e torácica superior. Os ramos principais aproximam-se da glândula pela face anterior; a vascularização da face posterior pouco importa; a artéria mais importante é a mamária interna.

A vascularização da mama é realizada por meio de três redes:

1. Rede subdérmica, que fornece irrigação para a pele. É muito extenso e reticular e se anastomosa com ramos cutâneos das artérias acromiotorácica, supraescapular e escapular inferior; ela passa pela linha média e por numerosas arteríolas perfurantes que passam pelos ligamentos de Cooper para se anastomosar com os ramos do plexo pré-glandular.

2.- Rede Preglandular. Ele vem de duas fontes principais:

a) Um pedículo superoexterno da mama externa que penetra através da extensão axilar até 4 cm de profundidade e se torna superficial a 1,5 cm da região periareolar, onde se divide em dois ramos que circundam a aréola para se anastomosar com ramos homólogos da artéria mamária interna, formando um círculo de aproximadamente 5 cm de diâmetro, responsável pela principal irrigação da aréola. Não é comum que as artérias mamárias enviem apenas ramos radiais para a aréola e mamilo, sem que uma anastomose apreciável seja estabelecida.

b) Um pedículo externo constituído por um ramo espesso da mama interna, que perfura o terceiro ou quarto espaço intercostal, e as artérias perfurantes anteriores que se anastomosam com o plexo subdérmico. Termina em dois ramos que se anastomosam perioreolarly com aqueles do lado oposto.

3. Rede retroglandular. Provém das perfurantes cutâneas das intercostais III, IV, V e VI; ele desempenha um papel pequeno na irrigação da glândula venoso.

Existe uma rede venosa superficial que forma um anel ao redor da aréola, chamada de círculo venoso de Haller, e essa rede é tributária das veias superficiais vizinhas. Há outra rede de veias profundas que drena para a veia mamária externa por fora, a veia mamária interna por dentro, as veias intercostais por trás e o plexo superficial na frente através dos vasos do ligamento de Cooper.

Existem três plexos:

1. Um plexo dérmico superficial altamente desenvolvido que drena a maior parte da linfa.

2. Um plexo glandular extralobular que drena às vezes para a profundidade e às vezes para a superfície.

3. Um plexo perigalactóforo que drena parcialmente para a superfície e para os vasos linfáticos satélite da artéria mamária interna.

Através das vias linfáticas anteriores, a drenagem para três grupos ganglionares é estabelecida:

1. Um grupo mamário externo que por sua vez se desloca para os nódulos axilares profundos.

2. Um grupo retropectoral e subclavicular.

3. Um grupo interno de mama.

A mama é inervada por três grupos de nervos que convergem para a placa areolomamelonar:

1. Grupo anterior. Compreende os ramos cutâneos anteriores dos nervos intercostais II, III, IV e V. Eles emergem 1 cm fora da borda externa, acompanhando as artérias perfurantes da mama interna e avançam na frente da glândula.

2. Grupo lateral. Mais volumoso que o anterior, provém dos nervos intercostais IV e V e se aproxima da glândula pela parte posterior. Os nervos seguem um caminho paralelo aos dutos excretores.

3. Um grupo superior do plexo cervical.

O complexo aréolo-mamilo é um centro de estímulo erótico e tem papel fundamental na lactação, o que nos dá uma ideia da complexidade e da importância de se preservar sua inervação.

O ramo cutâneo lateral do nervo intercostal IV é o ramo mais importante na inervação do complexo aréolo-mamilar

No IV, o nervo intercostal emerge na face posterior, na linha axilar média, e segue próximo ao músculo serrátil anterior até atingir a borda do músculo peitoral, que contorna para penetrar na glândula mamária, na posição das 4 horas para o peito esquerdo e às 8 horas para o direito.

O nervo é mantido profundamente até o meio da distância entre seu surgimento e o complexo, quando se torna mais superficial até alcançá-lo. Ele é então dividido em cinco fascículos: um central para o mamilo, dois superiores e dois inferiores.

Os ramos inferiores atingem a aréola na posição de 5 horas para o lado esquerdo e 7 horas para o lado direito.

Com base no estudo anatômico, para preservar a sensibilidade, uma desepitelização muito cuidadosa deve ser realizada para evitar danos aos nervos.

As técnicas que atuam no quadrante lateral têm maior probabilidade de lesar o nervo.

(Coifman, F. 2016)³.

Hipertrofia mamária:

A hipertrofia mamária ou hipermastia refere-se ao aumento de todos os elementos que compõem a mama, com o correspondente aumento do volume mamário, que pode ser unilateral ou bilateral, costuma ser acompanhado de ptose mamária e requer tratamento para redução do tamanho da mama ou ambos os seios.

De acordo com a classificação de Lalardrie e Juglard (1973), a hipertrofia mamária pode ser:

Mama normal ou ideal: 250-300 cm³.

Hipertrofia moderada: 300-500 cm³.

Hipertrofia menos importante: 500-700 cm³.

Hipertrofia importante: 700-1.000 cm³.

Hipertrofia muito importante: 1.000-1.500 cm³.

Gigantomastias: mais de 1.500 cm³.

Etiologia da hipertrofia mamária:

1. Hiperplasia epitelial: aumento dos ductos excretores e tecido fibroso periepitelial; os ácinos glandulares são numerosos e apresentam uma aparência homogênea em toda a glândula.

2. Desenvolvimento excessivo de tecido de colágeno. Há hiperplasia do tecido glandular que envolve os elementos glandulares e o tecido adiposo.

3. Curso do ciclo menstrual. A estimulação secretora e a congestão vascular predominam na segunda parte do ciclo, uma ação produzida pelos estrogênios e progesterona circulantes.

4. Aumento do tecido adiposo. Exagero do processo fisiológico normal, com invasão da estrutura glandular pelo tecido adiposo que provavelmente se deve a alterações no metabolismo lipídico em mulheres adultas: a idade leva a um desequilíbrio progressivo dos elementos constitutivos da mama, tecido colágeno.

Exame clínico das mamas:

Um exame formológico de hipertrofia mamária é realizado; Essa hipertrofia pode ter formato hemisférico ou piriforme, com projeção anterior às vezes exagerada, como nas mulheres jovens. É importante especificar a direção em que predomina a hipertrofia,

para frente, para os lados ou para baixo, pois disso depende a área glandular a ser ressecada.

Qualidade da pele da mama: Em pacientes obesas a pele é recoberta por fissuras longitudinais que predominam no polo externo superior, direcionado para o mamilo, esta direção mostra a área de maior tensão e nas linhas a força da pele. Em pacientes jovens, a pele é tônica com lagos venosos em direção ao pólo superior.

Conexões cutaneoglandulares É examinada a existência de aderência da pele na glândula. Se houver grande mobilidade da pele no plano glandular, dá-nos uma ideia da dependência cutaneoglandular e do valor estático dos ligamentos de Kuper.

Nessas situações, diferenciamos duas possibilidades. No primeiro caso, as interconexões glandulocutâneas estão intactas; assim, a modelagem simples da pele garantirá a estabilidade da glândula reduzida. Ao contrário, no segundo caso, procedimentos técnicos deverão ser utilizados para suspender a glândula, dobrando a eficácia da plastia simples da pele e evitando a ocorrência de ptose secundária.

Base da implantação mamária. Na representação da hipertrofia, deve-se medir a base de implantação; sabe-se que na maioria das vezes a plástica mamária reduz a circunferência da base; Essa redução implica em diminuição de volume, muitas vezes considerável, fato importante para que a nova projeção anterior da mama se conforme às proporções já definidas.

Prolongamento glandular axilar e coxim adiposo pré-axilar. A presença de remanescente gorduroso axilar devido à extensão da mama de sua base para a região axilar levanta problemas que deverão ser resolvidos no tempo operatório ou, às vezes, em um segundo estágio.

Sulco intermamário. Este sulco intermamário tem múltiplas variações; o desenvolvimento de hipertrofia leva, em alguns casos, ao aparecimento de uma flange intermamária na base desse sulco, que às vezes forma um verdadeiro fundo de saco com concavidade superior; Isso condiciona o comportamento operatório, já que o estreitamento da implantação mamária o acentua ainda mais.

Consistência das glândulas mamárias (plásticas e não plásticas). Os primeiros são homogêneos em todo o seu comprimento, indolores à palpação, firmes e

admiravelmente fáceis de modelar. Estes últimos diferem em suas formas, são rígidos, não podem ser modelados; Formações irregulares mais ou menos limitadas são palpáveis com alguma frequência ou ocupando toda a glândula; eles às vezes constituem um bloqueio que não permite que a pele se mova sobre a glândula. A placa areolomamilar, a glândula e a pele são inseparáveis, formando uma massa de tecido congelado.

Em toda hipertrofia, o câncer de mama será sistematicamente pesquisado clínica e paraclínicamente (funções, mamografias, termogramas ou biópsias).

Posição da placa areolomamilar. Na hipertrofia, os mamilos são excêntricos devido à descida da glândula e ao desenvolvimento do segmento externo com o prolongamento axilar. Este fato será levado em consideração para condicionar as cirurgias para que não convirjam ou divergam excessivamente.

Ternura dos mamilos. Na hipertrofia simples sem ptose, a sensibilidade específica do mamilo costuma ser normal. A sensibilidade objetiva e erógena será investigada clinicamente. Certas técnicas podem alterar a sensibilidade específica do mamilo, principalmente se estiver isolado em um pedículo dérmico.

Simetria dos seios. As possibilidades são duas: as mamas são assimétricas de forma inaparente e a assimetria é evidente quando há hipertrofia com uma mama de volume normal do outro lado, ou quando há hipertrofia em oposição à mama hipoplásica ou aplástica.

Alterações locais. A hipertrofia produz maceração cutânea, devido ao atrito permanente da pele mamária nos sulcos submamários e intermamários, bem como pela ação das glândulas sudoríparas, sendo um local frequente de lesões cutâneas, bacterianas ou parasitárias.

Alterações regionais. O peso dos seios faz com que as alças do sutiã possam produzir ulcerações nos ombros, semelhantes às que aparecem no sulco submamário, e que às vezes causam periostose clavicular por pressão.

Em mulheres jovens é frequente a adoção de posições lordóticas da coluna, que tendem a ocultar o tamanho dos seios; Por isso, dado o estado vicioso de tais posições, ocorrem dores nos ombros e nas costas. A posição avançada da paciente apenas acelera a ptose mamária.

Comportamento do paciente. Estados hipertróficos levam a paciente a limitar seu comportamento social. Ele sofre um complexo devido à restrição no uso de roupas adequadas, esportes ou certas atividades.

(Baggish. M, 2009)⁹.

Mamoplastia redutora em hipertrofia mamária:

A técnica do pedículo inferior é aplicada na grande maioria dos procedimentos de cirurgia redutora, isoladamente ou em combinação com outras técnicas que visam reduzir cicatrizes.

Anatomia:

O pedículo inferior é construído a partir do pólo inferior da mama e é composto de derme, gordura e tecido glandular. Seu suprimento vascular é muito confiável e feito principalmente por ramos da artéria mamária interna. Apresenta um padrão axial das artérias perfurantes intercostais anteromediais, são mais abundantes no 4º, 5º e 6º espaço intercostal e possuem 1 a 2 mm de diâmetro, sendo estas perfurantes a principal fonte de suprimento sanguíneo para o região central e inferior da mama. A drenagem linfática é feita para os linfonodos da cadeia mamária interna, bem como para os linfonodos subdiafragmáticos e abdominais.

Técnica de pedículo inferior:

É usado rotineiramente na redução de mamoplastias em que a ressecção do tecido mamário é estimada em mais de 500g de cada lado ou nos casos em que a pele fica muito flácida e as mamas pendentes.

Para marcação, utiliza-se a técnica Pitanguy, criando uma marca cônica com cicatriz em “T” invertido, cuja vantagem é manter a forma e a firmeza do resultado imediato por um longo período.

Técnica operatória:

a) Marcação das incisões com o paciente em posição ortostática.

b) Marcação do padrão Wise centrado no ponto de colocação do mamilo e desenho dos retalhos laterais. O retalho medial é marcado primeiro, mas a linha para o sulco submamário é modificada no ponto médio e este ponto é colocado a 4 cm da linha esternal medial, para evitar que a cicatriz submamária seja visível medialmente.

c) Infiltração de adrenalina 1 / 200.000

d) Desepitelização do pedículo central inferior

d) Secção do retalho inferior obliquamente para cima em relação à fáscia peitoral, formando um platô cujo centro é o complexo aréolo-mamilar. e) Esvaziamento dos retalhos laterais, formando uma cavidade na qual o tecido glandular é deslocado em forma de platô para que a mama se configure.

f) Fixação do tecido glandular ao músculo peitoral

g) Junte os dois retalhos laterais e fixe-os com alguns pontos de ancoragem no sulco submamário. Certifique-se de que existe uma distância de pelo menos 8 cm entre as duas cicatrizes laterais.

h) Sutura dos retalhos com pontos subcutâneos e sutura intradérmica.

(Serra. J. ET AL. 1987)¹¹.

2.II.4. QUADRO METODOLÓGICAS

II.II.4.1. Tipo de pesquisa:

A presente investigação baseou-se no método dedutivo, com objetivo exploratório e abordagem qualitativa. Foi realizada uma revisão bibliográfica e os instrumentos de busca utilizados foram Scielo, ScienceDirect, Cochrane Plus, Lilia, PubMed e outros recursos eletrônicos (Google acadêmico, biblioteca da U of A); Nesse amplo universo, foram escolhidos 11 artigos, de acordo com os critérios previamente estabelecidos e foram justificados com base na afirmativa: mamoplastia redutora com pedículo inferior.

II.II.4.2. Aparência Ética

A avaliação crítica dos artigos científicos não é apenas um ato técnico, é antes de tudo um ato responsável aplicando as normas técnicas da investigação e o cumprimento dos princípios éticos.

II.II.4.3. Projeto de pesquisa:

Pesquisas obtidas a partir de evidências científicas publicadas em artigos, revistas e revisões baseadas em evidências (MBE), sobre mamoplastia redutora com pedículo inferior, e os resultados obtidos de onde os dados mais relevantes serão extraídos e analisados.

II.II.4.4. População:

A população é constituída pela revisão bibliográfica de artigos científicos publicados nas bases de dados e que respondem a artigos publicados em espanhol e inglês.

II.II.4.5. Recolha de dados

A coleta de dados foi realizada por meio da revisão bibliográfica de artigos de pesquisas nacionais e internacionais, cujo tema central foi; mamoplastia redutora com pedículo inferior; De todos os artigos encontrados, os mais importantes foram incluídos de acordo com o nível e a qualidade das evidências e os menos relevantes foram excluídos.

Na busca estabeleceu como válidos os artigos para os quais foi encaminhado o texto completo do artigo científico.

O algoritmo usado para a pesquisa:

Use AND eu não uso AND Mamoplastia redução.

Cirurgia OR reconstrutiva OU Mamário.

Técnica AND pedículo.

Pedículo inferior OR Cirurgia reconstrutora.

Bancos de dados: Scielo, ScienceDirect, Cochrane Plus, Lilia, PubMed.

Palavras-chave foram usadas na revisão dos artigos como, mamoplastia redutora, pedículo inferior, mamária, técnica pedicular, cirurgia reconstrutiva.

2.II.5. ANÁLISE E PROCESSAMENTO DE DADOS.

Do conjunto de estudos analisados, as informações foram extraídas por meio das seguintes variáveis: organização, país, recomendações, grupo profissional e grau de recomendação (alto, médio e baixo). As informações sobre autoria, ano, objetivo, fontes de informação e conclusões foram extraídas das revisões sistemáticas. As informações sobre autoria, periódico em que foi publicado e ano de publicação, país onde o estudo foi realizado, tipo de estudo, assuntos e origem, medida de desfecho e conclusões foram extraídas dos artigos originais.

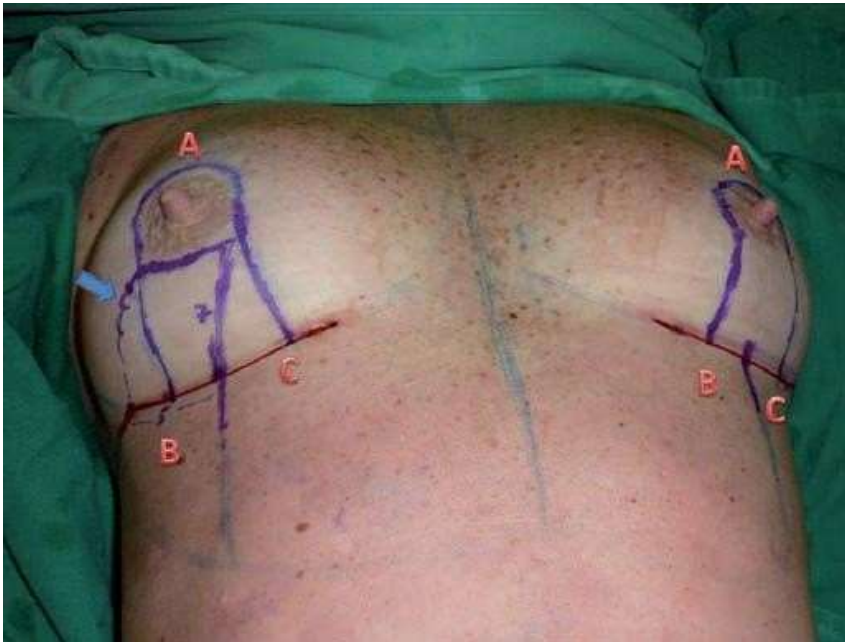
II.II.5.1. Análise e discussão de resultados.

A revisão sistemática, prospectiva e observacional foi realizada com o objetivo de realizar uma pesquisa a nível nacional e internacional dos resultados que foram apresentados com. Mamoplastia redutora de pedículo inferiore em muitos casos a investigação e os resultados personalizados de cada paciente ao realizar sua intervenção cirúrgica.

Foi realizado estudo observacional de intervenção cirúrgica em 64 pacientes com idade entre 20 e 58 anos no período de 2008 a 2015, com diminuição do volume mamário e ptose associada. A anestesia utilizada foi a local mais sedação. Quanto às incisões, elas eram verticais e em T invertido dependendo da quantidade de pele a ser ressecada e do grau de ptose. Realizamos a marcação cirúrgica com o paciente em posição ortostática, posicionamos o ponto A próximo à porção superior da aréola original, através de uma manobra bidigital medimos o excesso de pele e marcamos os pontos B e C no sulco

submamário. A partir daí, desenhamos duas linhas AB e AC que acompanham as bordas da aréola e descem paralelamente.

Imagem 1. Marcação pré-operatória das mamas (pontos A, B e C) e do retalho inferior (seta).

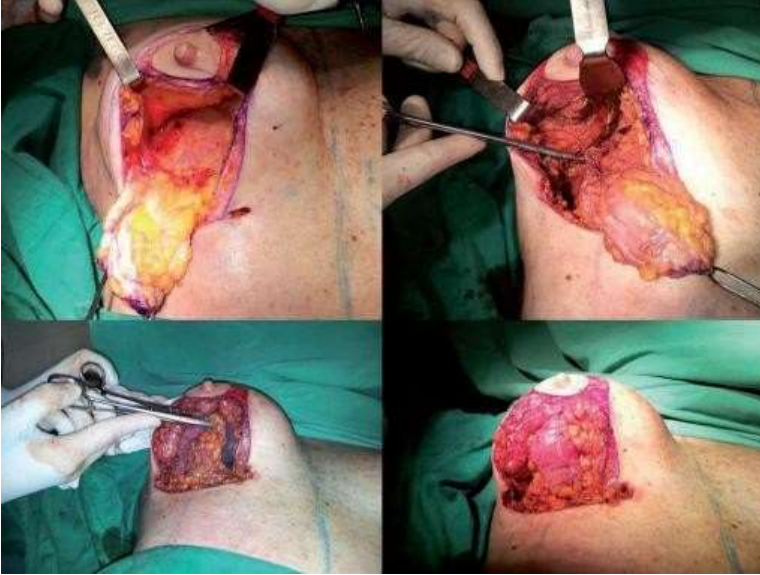

Fonte: Da Silva Júnior, V. e De Sousa Soares, F.

Nos casos de ressecção de pequena porção de pele, os pontos BC ficam no sulco, iniciamos pela desepidermização de toda a área demarcada, desenhamos o retalho de pedículo inferior variando suas medidas de acordo com o tamanho da mama, seu comprimento Será aproximadamente $\frac{1}{3}$ da base da mama, e sua altura é calculada a partir do sulco submamário até sua extremidade próximo à borda inferior da aréola, dissecando sua base lateralmente, usamos esse retalho para amortecer e dar maior cobertura ao implante e também permitem maior suspensão e projeção da mama como um todo. Criamos um espaço retromamário com dissecção suficiente para conseguir uma boa acomodação dos implantes sem dobras, sendo o limite inferior determinado pela fixação do retalho inferior. Os limites mediais da bolsa de dissecção foram afastados 2 cm nos casos de pele mais aderente à região esternal e 3 cm naqueles com menor aderência. Determinamos esta característica através do exame físico da paciente com palpação e mobilização da região esternal, fixamos o retalho nos implantes de acordo com a finalidade do resultado e

dependendo do grau de flacidez. Nos casos em que a mama cai lateralmente, fixamos para a região torácica lateral na porção látero-caudal do implante, empurrando-o medialmente e mantendo as duas mamas mais próximas, mas sempre tomando cuidado para não descolar muito na região esternal.

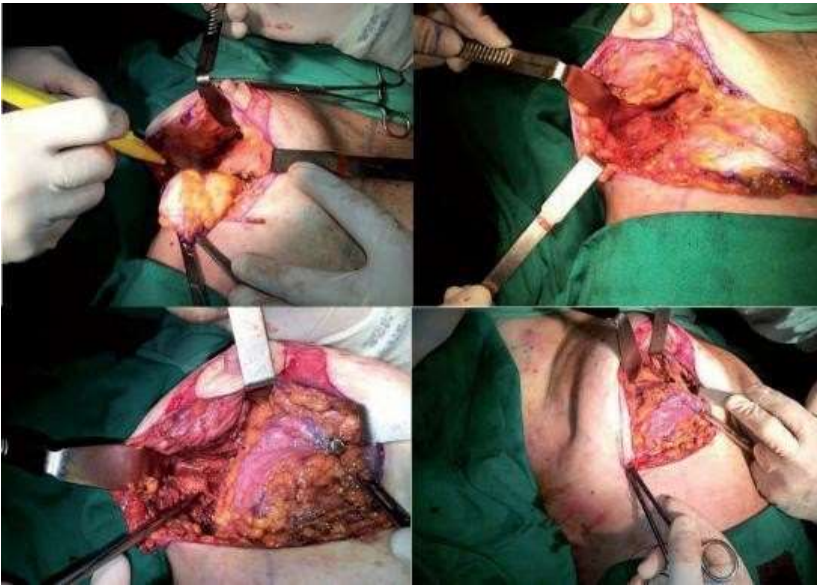
Imagem 2. Fixação do retalho na porção lateral do tórax.



Fonte: Da Silva Júnior, V. e De Sousa Soares, F.

Nas mamas muito alongadas, fixamos o retalho no implante de forma mais vertical, o que dá mais projeção à mama e diminui esse alongamento exagerado. Devemos liberar o pilar lateral para permitir um maior avanço de todo o tecido e uma redução de sua base.

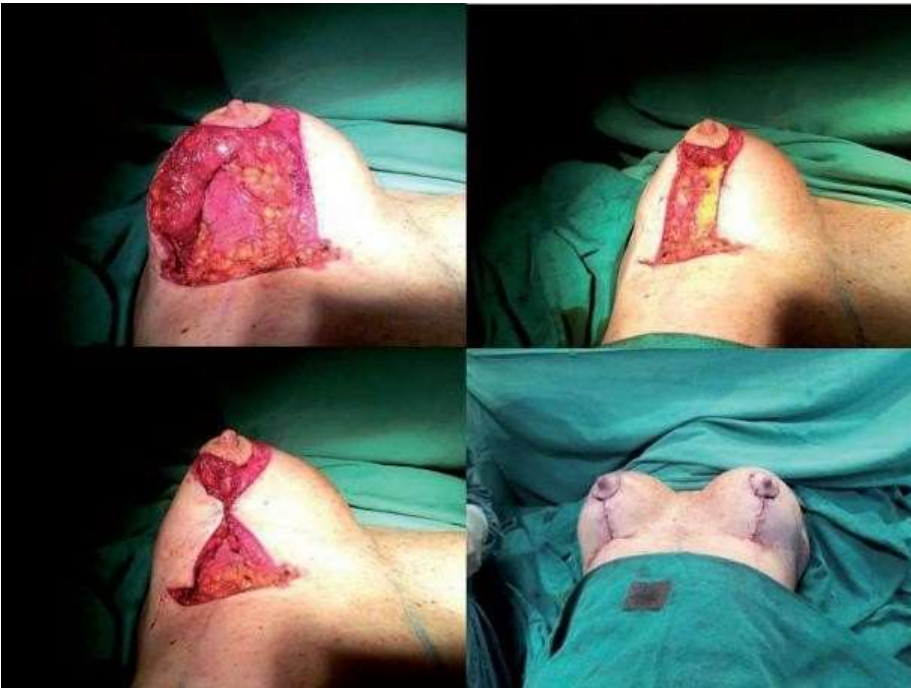Imagem 3. Descolamento, avanço e fixação do pilar lateral da mama.



Fonte: Da Silva Júnior, V. e De Sousa Soares, F.

Com a sutura dos pilares medial e lateral conseguimos cobrir completamente o retalho e o implante.

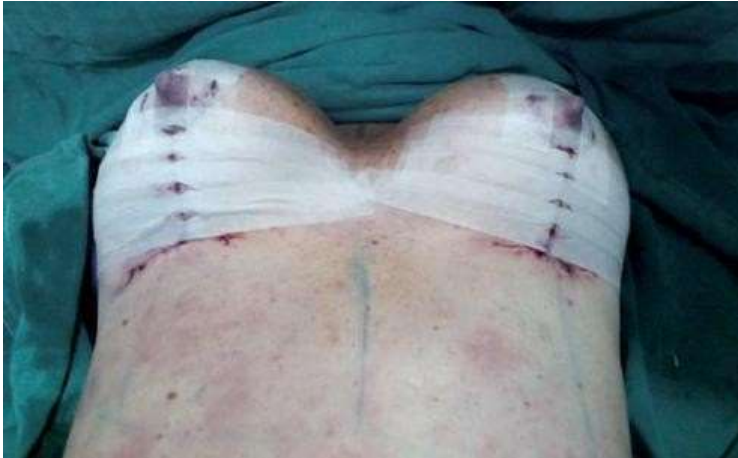Imagem 4. Sutura dos pilares medial e lateral da mama.



Fonte: Da Silva Júnior, V. e De Sousa Soares, F.

Se os implantes forem muito grandes, a união total pode ser difícil, com a parte inferior entreaberta enquanto o retalho manterá o implante bem coberto. A seguir, retiramos o excesso de pele (orelhas de cachorro) e marcamos a nova posição do complexo aréolo-mamilo (CAP).

Imagem 5. Aspecto final após fechamento completo da pele e retirada do CAP em sua nova posição.



Fonte: Da Silva Júnior, V. e De Sousa Soares, F.

Todas as pacientes foram submetidas à mastopexia com colocação de implantes redondos de silicone gel texturizado, os volumes dos implantes variaram entre 170 e 460 cc (média de 300 cc). Usamos implantes de alto perfil em 48 casos e super-alto perfil em 16. Todos os pacientes apresentaram diminuição do volume mamário e graus variáveis de ptose: 24 com grau I, 25 com grau II e 15 com grau III, de acordo com a classificação de Regnault (10). As causas mais frequentes de alteração mamária foram: involução pós-gestacional com flacidez cutânea em 30 casos, involução pós-climatérica em 10 casos, grande perda de peso pós-gastroplastia em 14 casos e em 10 devido ao crescimento de mamas já ptóticas. Dezoito dos pacientes apresentaram assimetria pré-operatória. Em 32 casos, realizamos cirurgias combinadas: em 12 lipoaspiração abdominal, em 17 abdominoplastia, 1 rinoplastia, 1 ninfoplastia e 1 lipoaspiração cervical. Usamos mastopexia vertical em 3 casos e incisão em T invertido em 61.

Tabela 1. Distribuição dos casos de acordo com as complicações.

Complicações	Casos (%)
Ptose residual	4 (6%)
Necrose de aréola	0
Excesso de pelo (orelhas de cachorro)	2. 3%)
Cicatriz vertical alongada	3 (5%)
Ptose recorrente	1 (1,5%)
Deslizamento da prótese através do sulco submamário	2. 3%)
Hematoma	0

Fonte: Da Silva Júnior, V. e De Sousa Soares, F.

O uso de retalho dermogorduroso reduz significativamente essas complicações, e o retalho de pedículo inferior permite maior segurança para manter a suspensão da prótese, já que seu implante natural nesta área inferior é preservado ao contrário do que ocorre com os retalhos laterais medial ou superior. Em relação à ressecção de pele, deve-se calcular bem no início da marcação cirúrgica para que não falhe após a colocação do implante ou causemos uma sutura apertada que pode aumentar o risco de deiscência da ferida ou favorecer a extrusão do implante. Por outro lado, a falta de ressecção cutânea adequada pode levar a resultados desagradáveis, mantendo o implante suspenso com ptose residual do tecido mamário, principalmente nos casos de maior flacidez da pele.

(Da Silva Júnior, V. e De Sousa Soares, F. 2017) ¹.

Um estudo descritivo foi realizado em 64 pacientes com idade média de 29,2 ± 5,9 anos no período de janeiro de 2009 a dezembro de 2014, que são Realizo uma cirurgia de mamoplastia redutora, todas as cirurgias realizadas foram realizadas por um cirurgião, o tipo de pedículo utilizado foi mamoplastia redutora de pedículo superomedial ou inferior, com o mesmo tipo de incisão cutânea em "T invertido". As pacientes foram examinadas e questionadas sobre o pós-operatório tardio, com pelo menos 1 ano de pós-operatório em relação à projeção e contorno mamário em longo prazo, simetria mamária, recorrência da

ptose mamária, posição e sensação do mamilo, aceitação de cicatrizes. A escala de satisfação variou de excelente = 5 a muito ruim = 1 (Excelente = 5, Bom = 4, Regular = 3, Ruim = 2, Muito ruim = 1).

Tabela 2. Idade e estado civil segundo tipo de procedimento.

Frequência	Pedículo inferior		Pedículo superomedial	
	Frequência	%	Frequência	%
<25 anos	8	vinte	6	30
25 -	vinte e um	52,5	14	70
35 +	onze	27,5	0	0,0
Estado civil				
Casado	3. 4	85	13	65
Divorciada	1	2,5	1	5
solteiro	5	12,5	6	30

Fonte: Makboul, M. ET AL.

Os prontuários mostraram que a mamoplastia redutora foi realizada com pedículo superomedial ou inferior em 33,3% (20 pacientes) e 66,7% (40 pacientes), respectivamente. As pacientes estudadas operadas com pedículo superomedial eram mais jovens do que aquelas com pedículo inferior, sendo que quase um quarto das pacientes submetidas à mamoplastia redutora por pedículo inferior tinham mais de 35 anos, com diferença estatisticamente significativa. No entanto, nenhuma diferença estatística foi observada entre os 2 grupos relacionados. O eA avaliação pós-operatória em longo prazo deu resultados satisfatórios nas pacientes com relação à simetria mamária, projeção mamária em longo prazo, recorrência da ptose, posição e sensação do mamilo, aceitação da cicatriz, em geral a satisfação foi: quanto à simetria das mamas; os prontuários mostraram que a simetria torácica foi registrada em 58,3% dos casos. Na projeção de longo prazo, o prazo e contorno foram satisfatórios em 55,0% dos casos, enquanto a recorrência da ptose mamária foi registrada em quase um quarto dos casos (26,7%, n = 16). . Em relação à

posição do mamilo, este era simétrico em 58,3% dos casos. A sensação do mamilo diminuiu em 16 casos (26,7%) e foi perdida em 3 casos (5,0%), enquanto a sensação normal do mamilo foi registrada em 68.

Tabela 3. Características pós-operatórias de mamoplastia redutora.

Características pós-operatórias.	Frequência (n = 60)	%
Simetria da mama		
Simetria	35	58,3
Assimétrico	25	41,7
Projeção de longo prazo e contorno		
Satisfatório	33	55
Insatisfatório	27	Quatro cinco
Recorrência de ptose mamária		
Não	44	73,3
E isso é	16	26,7
Posição do mamilo		
Simetria	35	58,3
Assimétrico	25	41,7
Sensação de mamilo		
Normal	41	68,3
Eu diminuo	16	26,7
Perdido	3	5

Fonte: Makboul, M. ET AL.

A cicatriz pós-operatória foi aceita pela maioria dos pacientes (86,6%, n = 52), enquanto a aceitabilidade da cicatriz foi relatada em 13,4% (n = 8). Além disso, a satisfação geral foi relatada em quase três quartos dos casos (73,3%, n = 44).

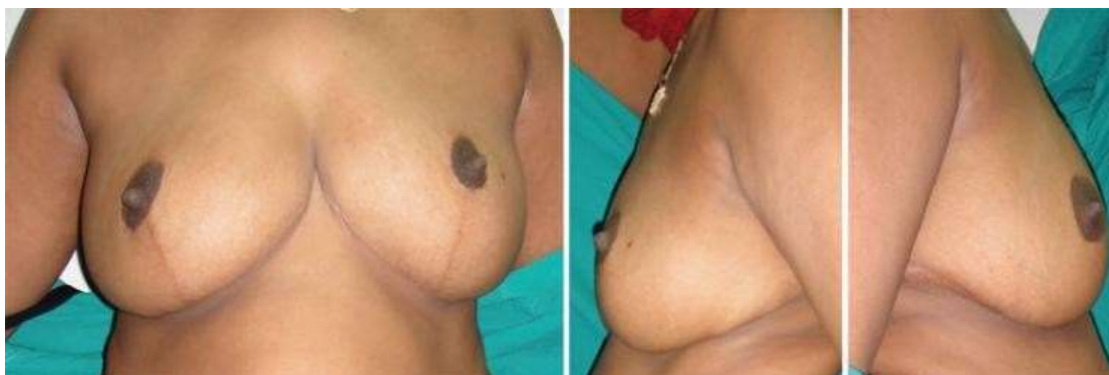Tabela 4. Características pós-operatórias de mamoplastia redutora.

Satisfação do paciente	Frequência (n = 60)	%
Aceitação de cicatrizes		
Muito aceitável	26	43,3
Moderadamente aceitável	26	43,3
Não aceito	8	13,4
Satisfação geral		
Satisfeito	44	73,3
Insatisfeito	16	26,7

Fonte: Makhoul, M. ET AL.

Comparar os dois grupos de pacientes de acordo com o tipo de pedículo; Verificamos que a satisfação das pacientes em relação à projeção e contorno a longo prazo da mama foi maior entre as pacientes com pedículo superomedial, com diferença estatisticamente significativa ($p < 0,01$).

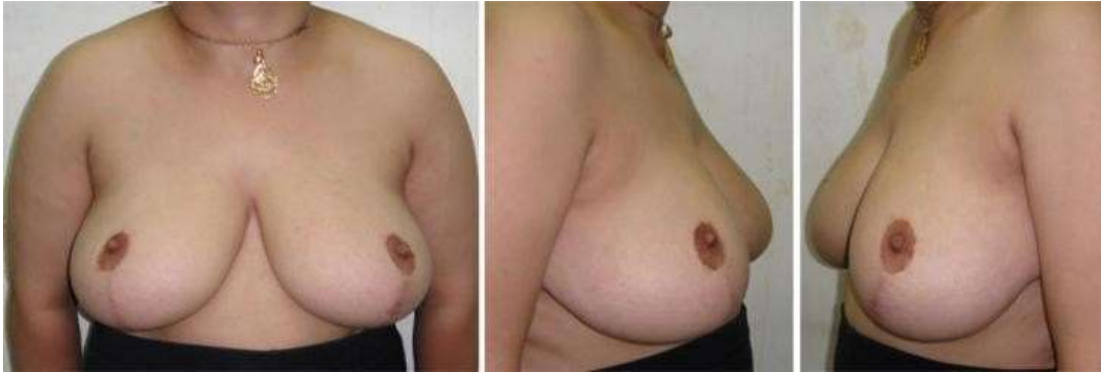Imagem 6. Pós-operatório tardio submetida a mamoplastia redutora do pedículo superomedial com boa projeção e contorno das mamas.



Fonte: Makhoul, M. ET AL.

Além disso, o percentual de recidiva foi menor na ptose mamária, foi registrado entre aquelas que apresentavam pedículo superomedial em comparação com aquelas com pedículo inferior com diferença estatisticamente significativa ($p = 0,007$).

Imagem 7. Pós-operatório tardio submetida a mamoplastia redutora do pedículo inferior que evidenciou ptose glandular recorrente da mama (bottoming out).



Fonte: Makboul, M. ET AL.

Em relação à aceitação das cicatrizes, maior aceitação foi relatada pelas pacientes que tiveram redução da mamoplastia pelo pedículo superomedial em relação ao pedículo inferior com diferença estatisticamente significativa ($p < 0,001$). A satisfação geral com a operação foi maior entre os pacientes com pedículo superomedial em comparação com aqueles com pedículo inferior, com diferença estatisticamente significativa ($p = 0,007$). O escore médio de satisfação foi maior entre os pacientes com pedículo superomedial do que com pedículo inferior.

Tabela 5. Características pós-operatórias e satisfação do paciente de acordo com o tipo de pedículo.

Variável	Pedículo inferior (n = 40)		Pedículo superomedial (n = 20)	
	Frequência	%	Frequência	%
Projeção de longo prazo e contorno				
Satisfatório	16	35	19	95
insatisfatório	26	65	1	5
Recorrência de ptose mamária				

sim	25	62,5	19	95
Não	quinze	37,5	1	5
Aceitação de cicatrizes				
Muito aceitável	10	25	16	
Moderadamente aceitável	2,3	57,5	3	
Não aceito	7	17,5	1	
Satisfação geral				
Satisfeito	25	62,5	19	95
Insatisfeito	quinze	37,5	1	5
Pontuação média de satisfação ± DP	3,18 ± 1,1		4,5 ± 0,6	

Fonte: Makboul, M. ET AL.

Também descobrimos que uma porcentagem menor de recorrência de ptose mamária foi registrada entre aquelas que apresentavam pedículo superomedial em comparação com aquelas com técnica de pedículo inferior.

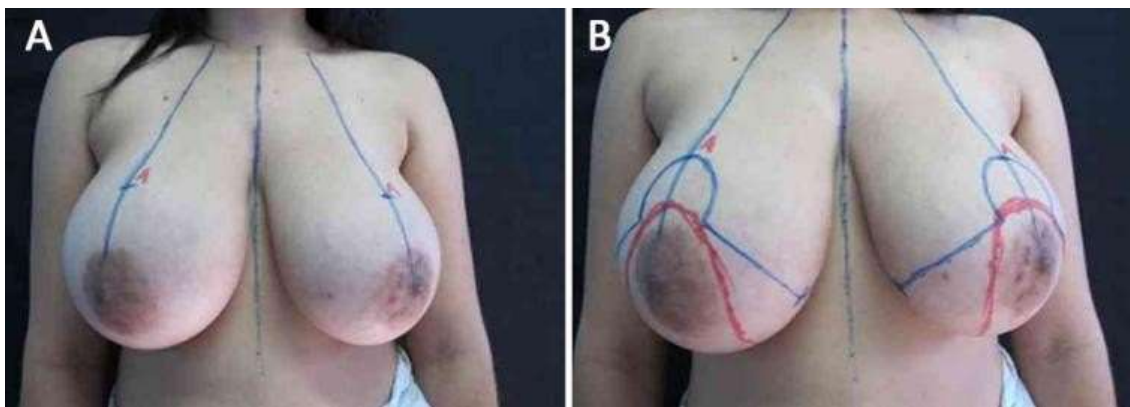
(Makboul, M. ET AL. 2017) ².

Foi realizado estudo observacional em 60 pacientes com idade entre 20 e 85 anos, submetidas à cirurgia redutora de mama, no período de 2008 a 2013, sendo realizada mamoplastia redutora pela técnica de pedículo inferior, devido a Para aumento mamário excessivo e ptose mamária, e como alternativa à reconstrução mamária imediata, foi incluído em alguns casos o implante de silicone, que foi utilizado para proporcionar um melhor contorno das mamas, principalmente no polo superior. As técnicas anestésicas utilizadas variaram da anestesia geral ao bloqueio peridural alto. A marcação da pele foi realizada rotineiramente com o paciente em pé. A marca-guia foi desenhada na região médio-esternal e clavicular. O ponto A corresponde à projeção do sulco inframamário acima da aréola, coincidindo com a linha média do braço. Os braços do retalho AB e AC formam um ângulo de 90 ° entre si e se estendem entre 10 e 13 cm, conforme avaliação

feita com pinçamento digital dessas linhas ao centro do sulco inframamário. A base do pedículo é traçada a partir do ponto central do sulco inframamário, que pode variar entre 6 e 10 cm, dependendo do volume mamário. O padrão do pedículo se estreita na parte superior, ultrapassando 3 a 5 cm do CAP.

O excesso de tecido celular subcutâneo a ser ressecado é cuidadosamente desenhado para evitar estender-se para fora dos limites anatômicos da mama. Um molde feito seguindo os princípios do original A marcação é colocada para facilitar o desenho e simetria da marca.

Imagem 8. Marcas iniciais; A: no ponto A; B: na técnica do pedículo inferior.



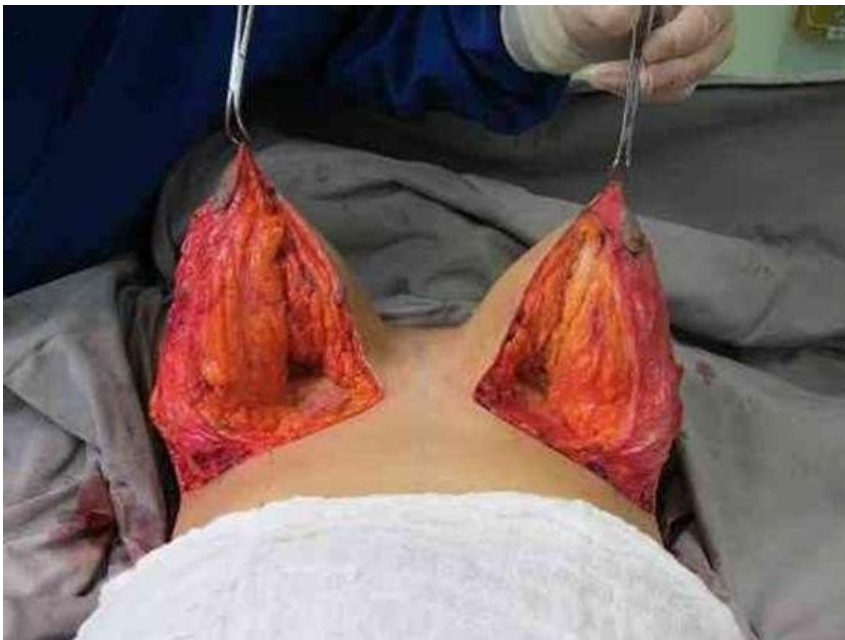Fonte: De Oliveira, L.

Este molde é usado como um guia simples para a marca original feita ao usar a técnica. A marcação inicial é a mesma feita anteriormente no sítio areolar, pois é fácil de fazer e seguir as medidas padrão.

A cirurgia inicia-se com o paciente em decúbito dorsal, sob anestesia geral ou bloqueio peridural alto, com infiltração local de solução adrenalina e 250 mL de soro fisiológico. A infiltração com adrenalina a 1: 200.000 é realizada em ambas as mamas. É realizada a desepitelização do pedículo inferior, estendendo-se de 6 a 10 cm até a base e apresentando espessura de no mínimo 5 a 6 cm, estendendo-se de 3 a 5 cm, além do CAP. Os retalhos cutâneos destacados do tórax eram pelo menos 2 a 3 cm mais grossos que os da técnica original, e o pólo superior dessas nadadeiras é mantido o mais espesso possível, evitando-se o achatamento. Após a ressecção do excesso de tecidos lateral e medial da mama, foram realizadas suturas de fixação do pedículo da fáscia do peitoral maior,

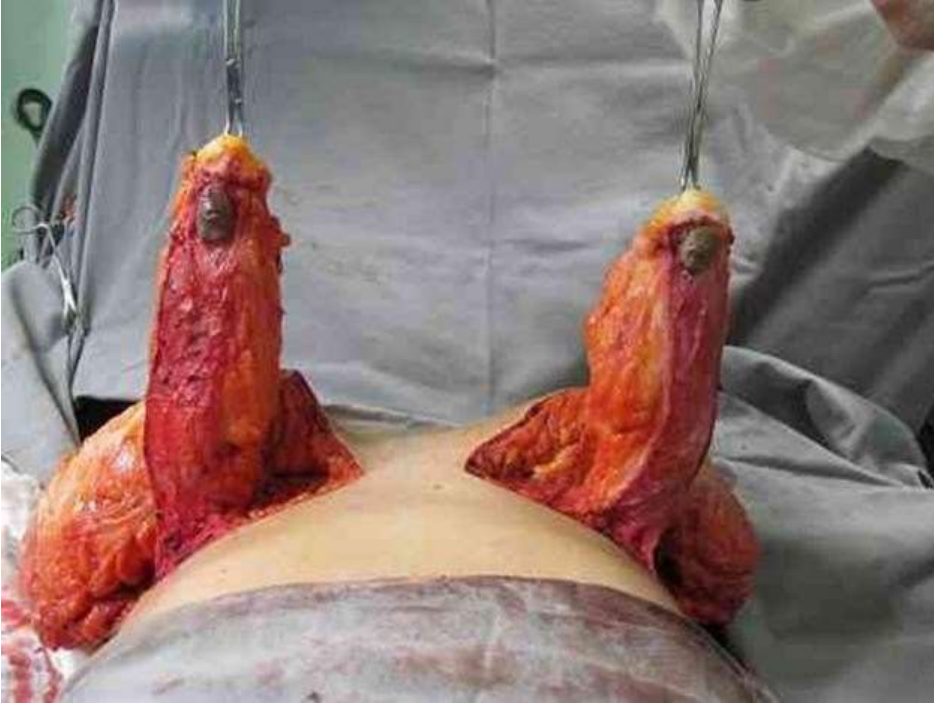
evitando a lateralização do pedículo. Essas suturas não estavam a mais de 5 cm de sua base. A fixação do pedicelo deve ser feita o mais próximo possível da base para não comprometer sua mobilidade. As suturas são realizadas para unir os retalhos de pele, a marcação do local do CAP e a emergência natural do CAP (ou seja, sem tensão e levemente tracionado com o auxílio dos ganchos de Gillies). As suturas são feitas em dois planos, com fios inabsorvíveis. A pele é fechada com 3-0 monocryl e fio monocryl 4-0 sem tensão e levemente puxado com a ajuda de ganchos Gillies). As suturas são feitas em dois planos, com fios inabsorvíveis. A pele é fechada com 3-0 monocryl e fio monocryl 4-0 sem tensão e levemente puxado com a ajuda de ganchos Gillies). As suturas são feitas em dois planos, com fios inabsorvíveis. A pele é fechada com 3-0 monocryl e fio monocryl 4-0.

Imagem 9. Pedículo inferior e borda medial do retalho superior.



Fonte: De Oliveira, L.

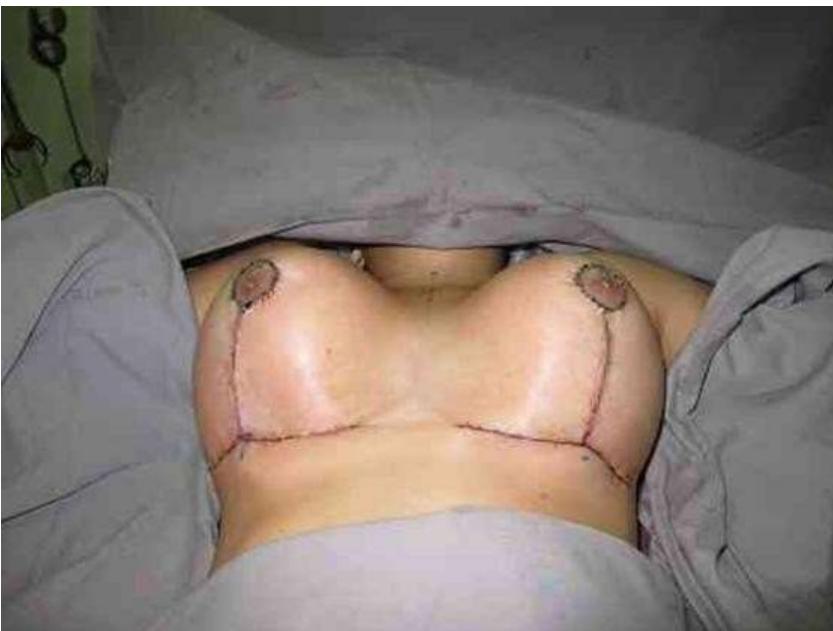Imagem 10. Base, comprimento e espessura do pedículo inferior.



Fonte: De Oliveira, L.

Em algumas pacientes, drenos de sucção contínua são colocados de acordo com o volume das mamas operadas.

Imagem 11. Conclusão da cirurgia com boa perfusão das aréolas.



Fonte: De Oliveira, L.

O dreno foi retirado no terceiro dia de pós-operatório. Os pacientes foram acompanhados em regime ambulatorial em 15, 30 e 60 dias; 3 meses; 6 meses; e 1 ano após a cirurgia.

No pós-operatório, as complicações observadas foram: hematomas, necrose de aréola, deiscência de sutura, necrose gordurosa, perda da sensibilidade de aréola e mamilo e cicatriz hipertrófica.

Tabela 6. Resultados.

Complicações pós-operatórias	Pacientes
Complicações pós-operatórias imediatas	11 (18,3%)
Hematomas	2 (3,3%)
Necrose unilateral do mamilo	3 (5%)
Deiscência de sutura	6 (10%)
Complicações tardias	9 (15%)
Necrose de gordura	2 (3,3%)
Perda da sensação do mamilo	3 (5%)
Cicatriz hipertrófica	4 (6,6%)
Complicações totais	20 (33,3%)
Simples	40 (66,6%)
Total de pacientes	60

Fonte: De Oliveira, L.

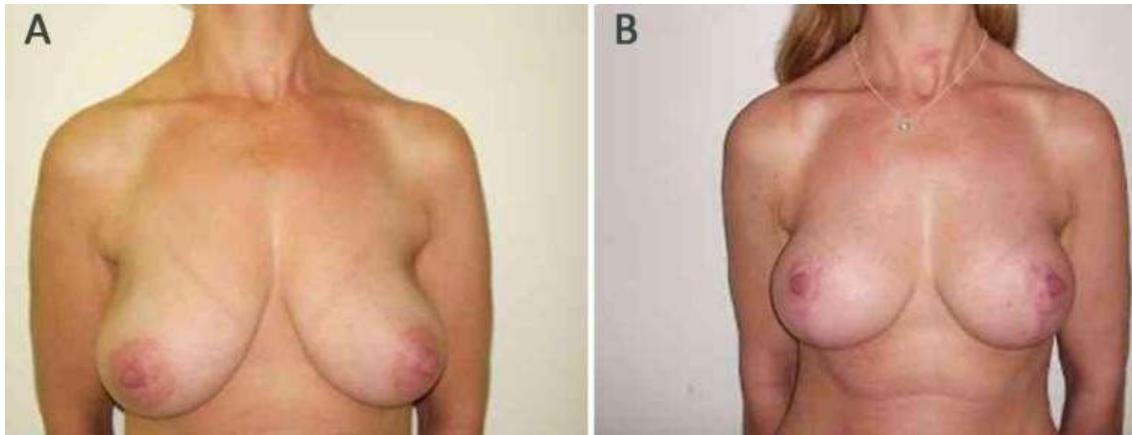
As complicações iniciais referem-se àquelas que ocorrem no pós-operatório imediato, ou seja, 4 semanas após a cirurgia. As complicações tardias referem-se àquelas que ocorrem no pós-operatório tardio, ou seja, 3 a 6 meses após a cirurgia.

Dois pacientes apresentaram hematomas em uma das mamas, que se resolveram com drenagem de contraincisão e curativos compressivos. Provavelmente, isso ocorreu devido à não colocação de dreno e à ressecção do excesso de tecido mamário. NAC necrose do NAC: três pacientes tiveram necrose do CAP. Isso sempre foi unilateral e foi atribuído ao não respeito à espessura do pedículo ou à observação de sua vascularização, e à possibilidade de realizar pontos de fixação acima do limite desejado, o que poderia levar a uma tensão posterior excessiva do CAP durante sua externalização. Isso muitas vezes dificultava seu retorno venoso, além de sua vascularização. Deiscência de sutura: ocorreu em 6 pacientes e sempre no mesmo ponto, ou seja, na junção T, onde deve ser respeitada a ausência de tensão, dois pacientes apresentaram necrose gordurosa, que foi confundido com

um granuloma de corpo estranho. Geralmente ocorre na região do pedículo, principalmente quando é muito espesso.

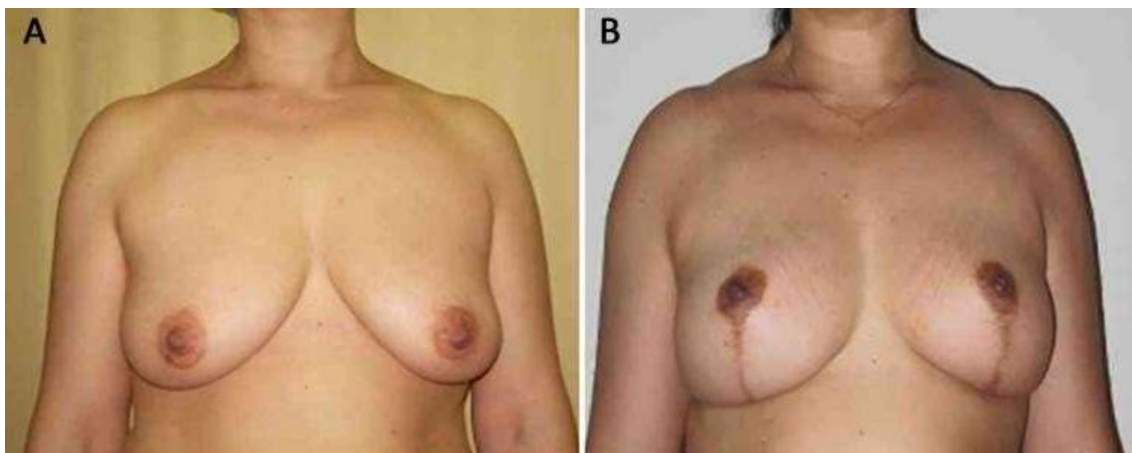
Os casos foram resolvidos com reoperação tardia. Três casos foram diagnosticados com a complicação de perda de sensibilidade da aréola e mamilo. Um dos pacientes se recuperou parcialmente, apresentando áreas de hipoestesia após esse período. Outros não foram avaliados posteriormente. Quatro pacientes apresentavam cicatrizes hipertróficas, que foram eliminadas com nova sutura e melhores resultados foram obtidos, provavelmente pela cicatrização do próprio paciente ou sutura realizada, em 7 casos o pré e pós-operatório foram de 6 meses a 1 ano.

Imagem 12. Paciente. A: pré-operatório; B: pós-operatório.



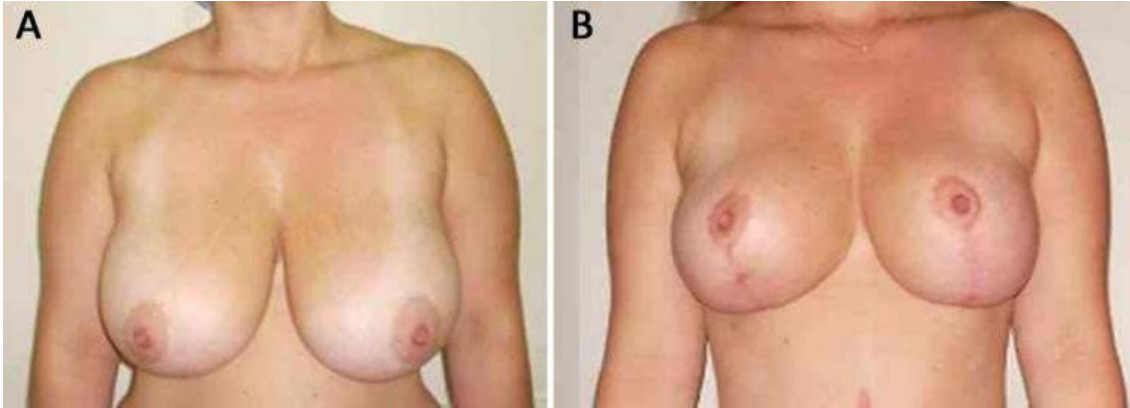
Fonte: De Oliveira, L.

Imagem 13. Paciente. A: pré-operatório; B: pós-operatório.



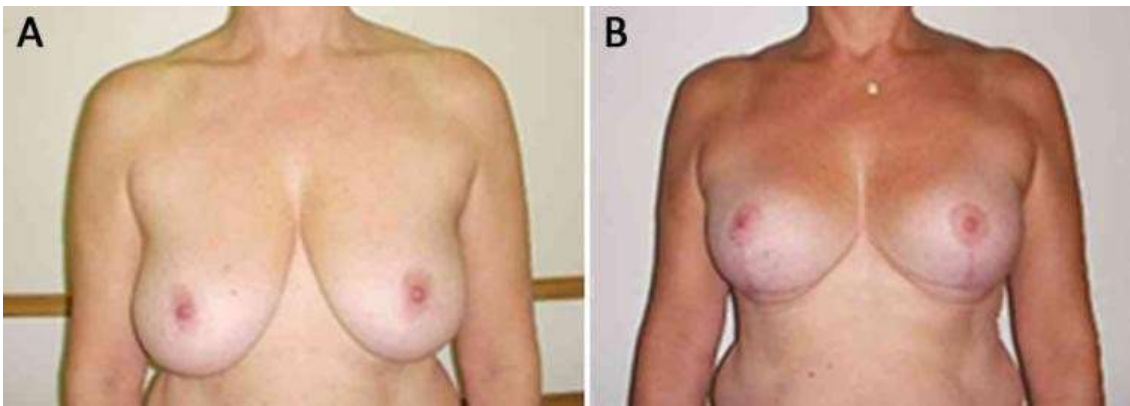
Fonte: De Oliveira, L.

Imagem 14. Paciente. A: pré-operatório; B: pós-operatório.



Fonte: De Oliveira, L.

Imagem 15. Paciente. A: pré-operatório; B: pós-operatório.



Fonte: De Oliveira, L.

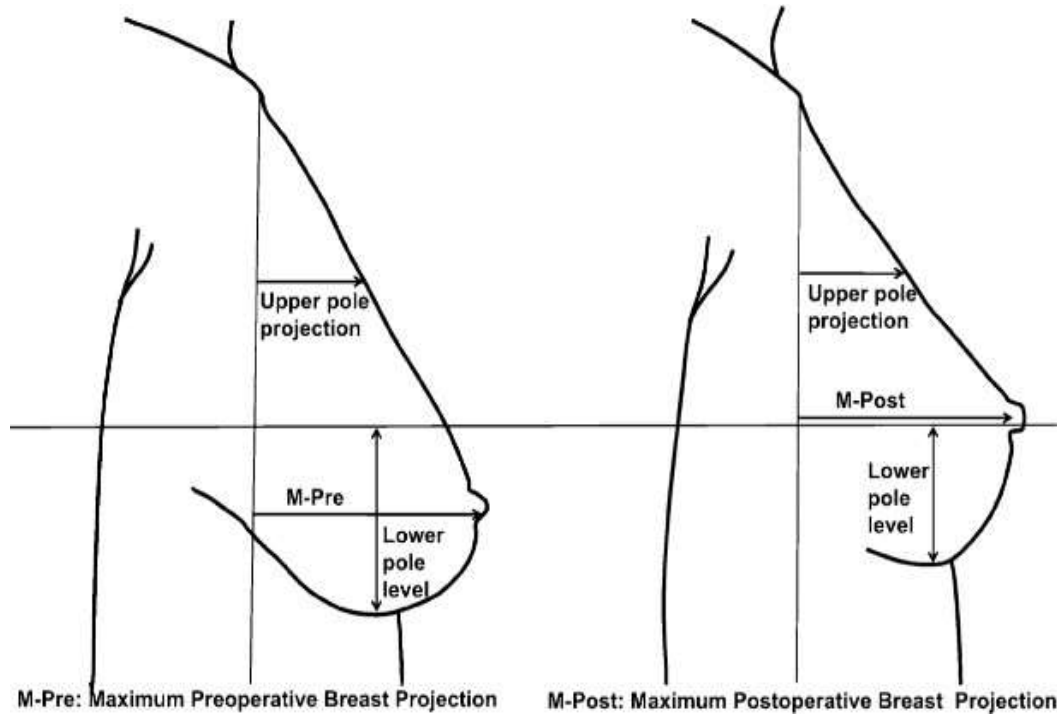
O cirurgião plástico que pretende realizar esses procedimentos deve ter amplo domínio das diversas técnicas e estratégias cirúrgicas para atingir o melhor resultado possível, independentemente de a paciente apresentar hipertrofia mamária ou gigantomastia.

(De Oliveira, L. 2016)³.

Um estudo foi conduzido retrospectivo Y descrito em 25 pacientes com idades entre 20 e 55 anos, onde foram avaliados o formato da mama, o fundo e a plenitude do polo superior no período entre 2009 a 2013, que passou por cirurgia mamoplastia redutora e / ou mastopexia (15 mastopexia, 10 mamoplastia redutora) usando uma

mamoplastia redutora de pedículo superior suportada com a técnica de retalho de parede torácica de pedículo inferior.

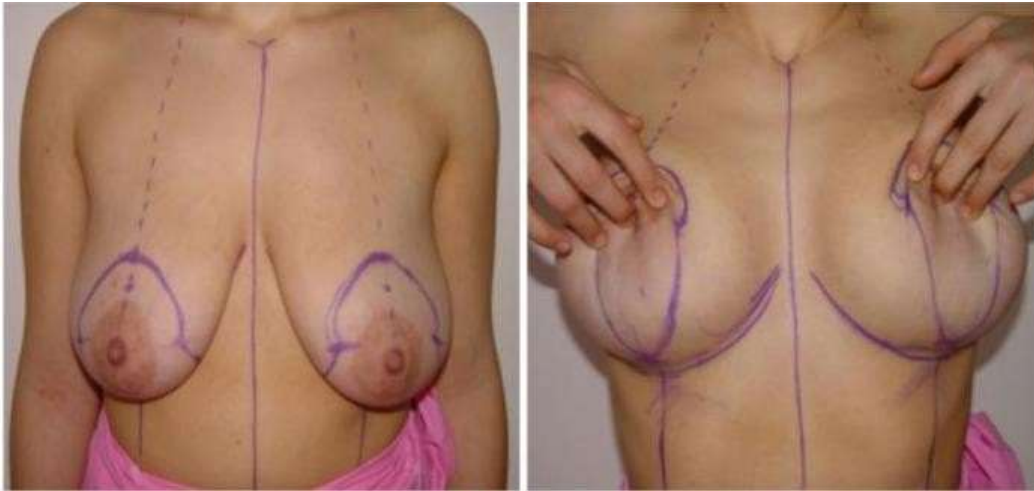
Imagem 16. Representação esquemática das medidas das mamas.



Fonte: Öksüz, S. ET AL.

A posição da aréola é marcada ao nível do sulco inframamário e o pedículo superior é desenhado de acordo. A ressecção de pele tanto na mastopexia quanto na mamoplastia redutora é tão acentuada quanto na mamoplastia redutora de cicatriz vertical.

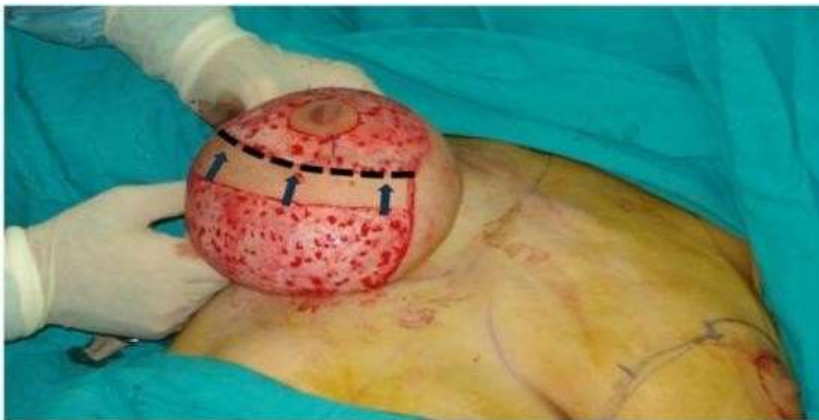Imagem 17. Marcas para ressecção de pele.



Fonte: Öksüz, S. ET AL.

No entanto, como a quantidade de ressecção de tecido excede 600 g, uma incisão em T invertido modificada com uma perna horizontal mais curta é usada para encaixar o retalho de pele. Uma incisão transversal mais longa pode ser necessária se uma grande quantidade de pele solta e inelástica permanecer após a redução. A incisão transversal não é necessária em casos de mastopexia, a aréola é delimitada por um anel aréola de 40 a 45 mm. Técnica cirúrgica (desenvolvimento de retalho) A área dentro das marcas, excluindo o NAC, é desepitelizada antes de qualquer excisão de tecido lipoglandular. A derme desepitelizada é incisada horizontalmente até a parede torácica em uma linha 1 cm abaixo do CAP.

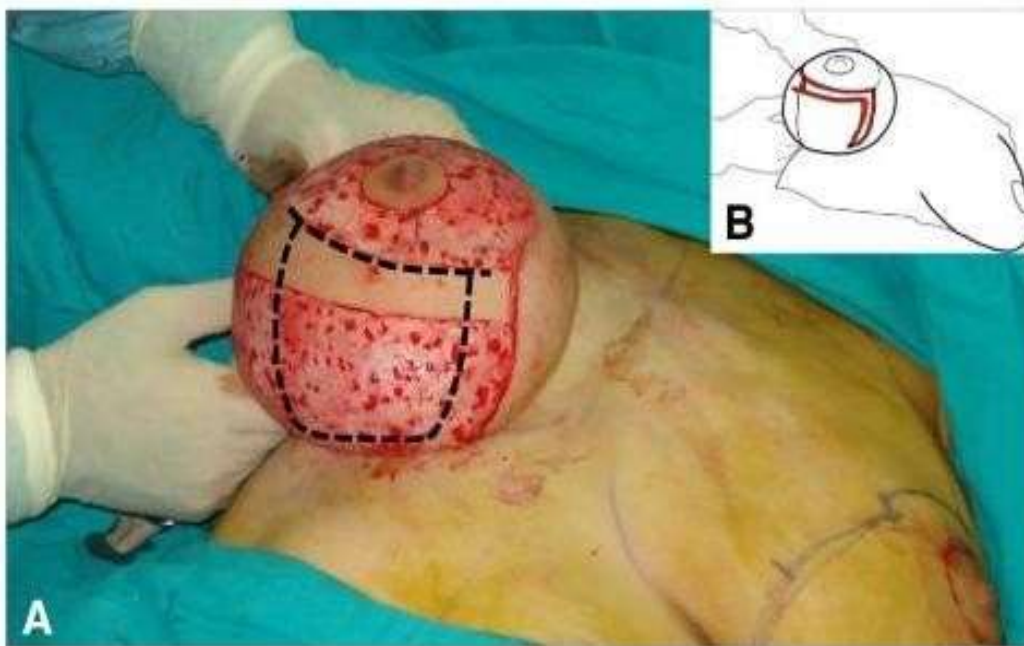
Imagem 18. A linha tracejada e as setas indicam a borda do pedículo superior e inferior.



Fonte: Öksüz, S. ET AL.

O tecido acima dessa linha constitui o pedículo superior, e abaixo da incisão é confeccionado um retalho pedunculado inferior com base na parede torácica com base de 6 a 8 cm de largura semelhante ao procedimento descrito por Ribeiro. O retalho se desenvolve a partir da parte central do polo inferior da mama, exatamente no local a ser extraído na redução clássica do pedículo superior da mama. O retalho pedunculado inferior da parede torácica é um tecido dermo-lipoglandular innervado pelas perfurantes intercostais do sétimo e do sexto. Portanto, o retalho pode ser facilmente mobilizado com base neste suprimento sanguíneo axial, o pedículo inferior se estende pelo menos 2 cm acima do sulco inframamário.

Imagem 19. A. Localização do retalho de pedículo inferior da parede torácica. B. Elevação esquemática do retalho de pedículo inferior.

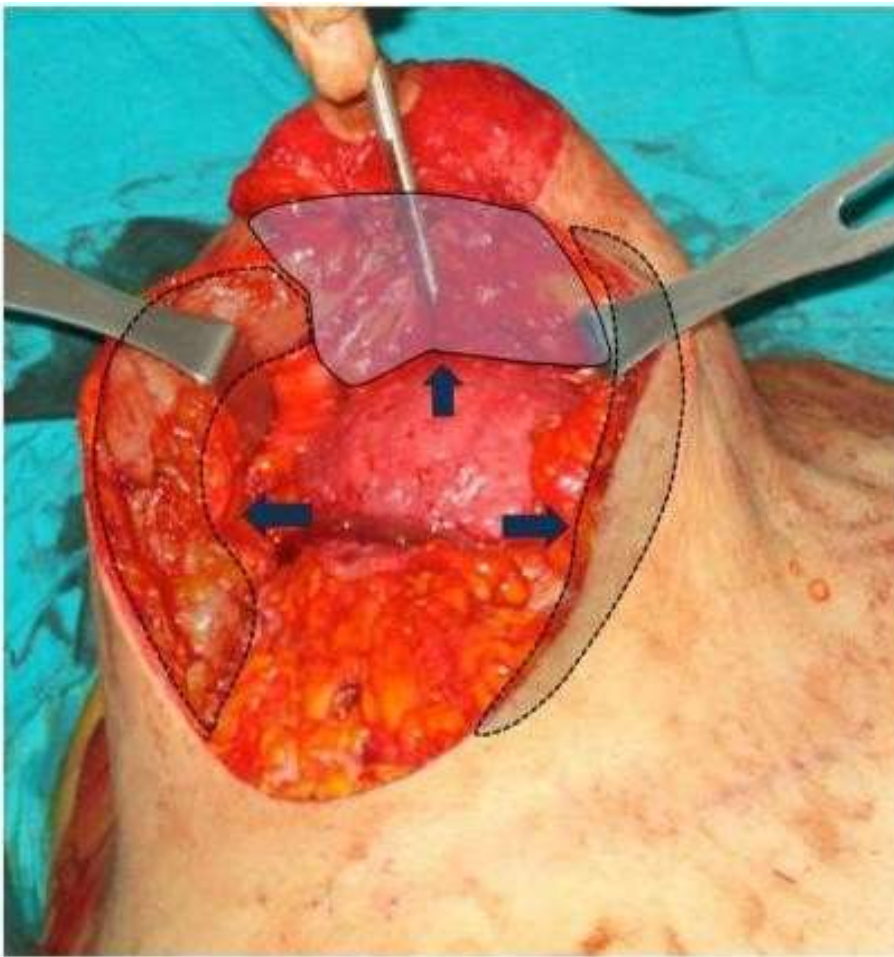


Fonte: Öksüz, S. ET AL.

O tecido mamário do pedículo superior, incluindo o NAC, é enfraquecido pela separação do tecido lipo-glandular do músculo peitoral maior, o tecido lipoglandular abaixo do pedículo superior é estreitado o suficiente para mobilizar o NAC para cima e preparar espaço suficiente para o retalho de a parede torácica inferior, a ressecção sob o pedículo superior deve ser realizada com cautela para evitar danos à circulação, a excisão

do tecido é principalmente da extremidade superior e das bordas medial e lateral do retalho da parede torácica para reduzir o excesso de volume mamária. Em vez de alargar a parte inferior, ou seja, a base do retalho torácico, como você descreveu originalmente, preferimos excisar o tecido ao redor do retalho da parede torácica sem alargar a base. Não é necessário alargar a base do retalho da parede torácica devido ao seu padrão confiável de suprimento sanguíneo axial. Uma forma retangular é formada na extremidade para fornecer plenitude ao polo superior, os abutments mamários são minados e, ao contrário do método original, a quantidade de tecido necessária é removida sob os abutments de forma chanfrada, particularmente do lado lateral.

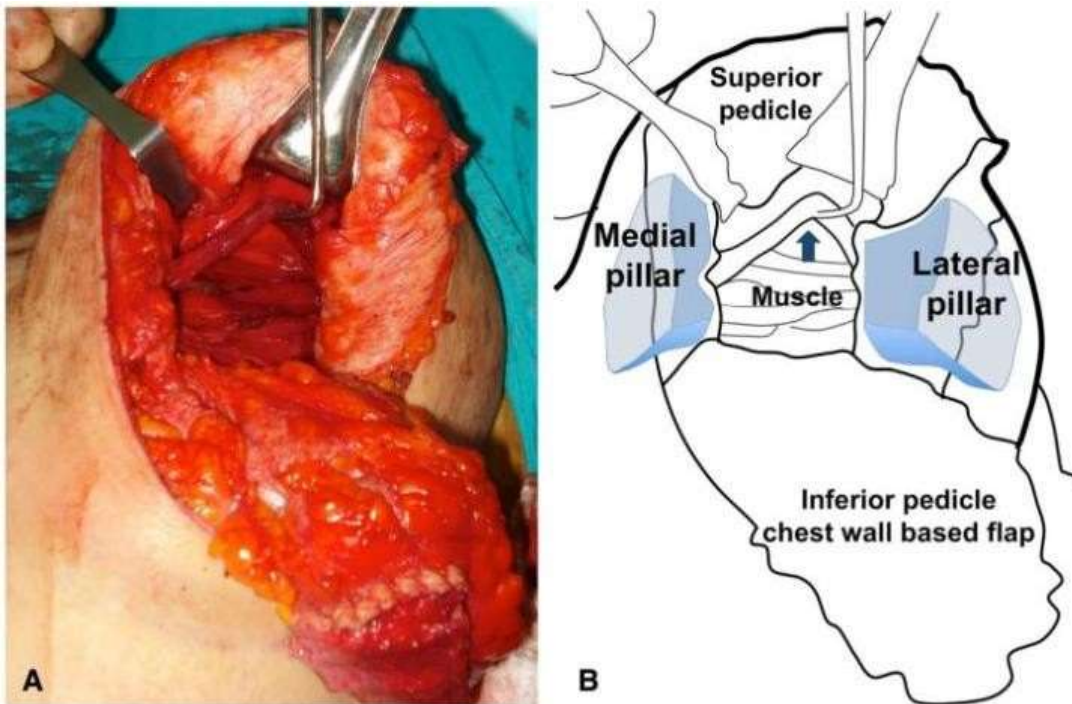
Imagem 20. Locais de ressecção abaixo do pedículo superior (seta superior) e pilares medial (seta direita) e lateral (seta esquerda). A ressecção de tecido adicional desses locais fornece uma aparência de sobrecorreção infraalveolar.



Fonte: Öksüz, S. ET AL.

Dois objetivos principais são alcançados com a modificação do padrão de ressecção do retalho e dos pilares da parede torácica. Primeiro, a natureza chanfrada da excisão do abutment permite que a largura horizontal seja reduzida, o que é um problema comum para mamas maiores, e os abutments se encontram no meridiano do seio nasal. Em segundo lugar, o excesso de tecido é removido das extremidades centrais dos abutments, que devem ser suturados juntos acima do retalho inferior da parede torácica subjacente; portanto, um fechamento super-corrigido da pele infraareolar pode ser realizado com firmeza. Um sling de músculo peitoral bi-pedunculado é preparado a partir do músculo exposto. Assim que as divisões forem concluídas, o retalho da parede torácica é passado sob a faixa do músculo bpediculado e posteriormente na região do pólo superior. O pólo superior do retalho é então fixado à parede torácica com suturas 2.0 PDS.

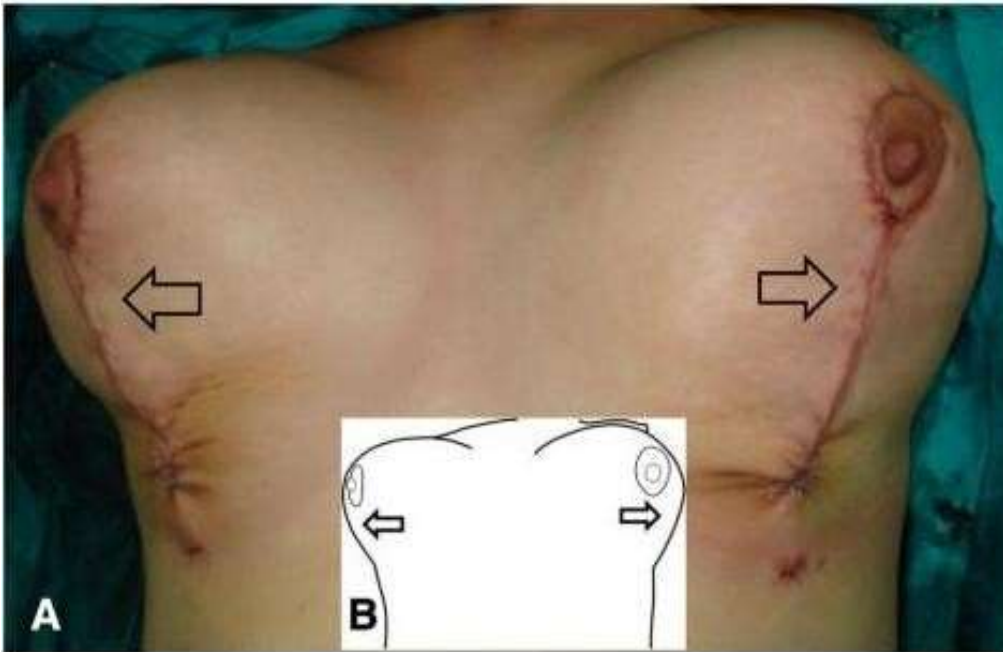
Imagem 21. Tipoia bipediculado preparada para fixação do retalho pedicular inferior com base na parede torácica. B Ilustração esquemática da figura, a seta indica a tipóia dos músculos de dois pedículos. Padrões de ressecção em cunha modificados representados nos pilares lateral e medial.



Fonte: Öksüz, S. ET AL.

A cirurgia é concluída após a sutura dos abutments e do CAP.

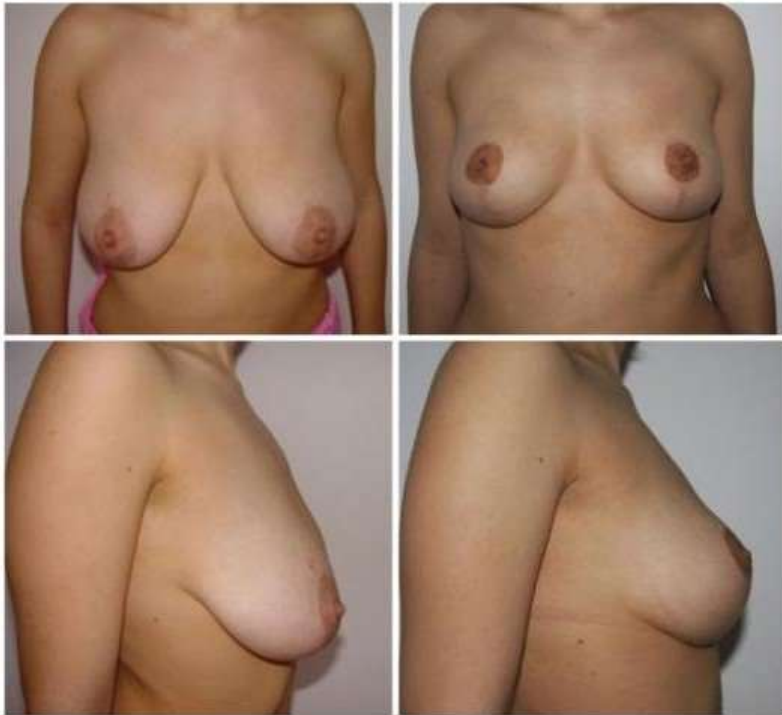
Imagem 22. PARATensão intraoperatória e aparência corrigida no local infra-areolar superior mostrado por setas. B. Ilustração esquemática de sobrecorreção.



Fonte: Öksüz, S. ET AL.

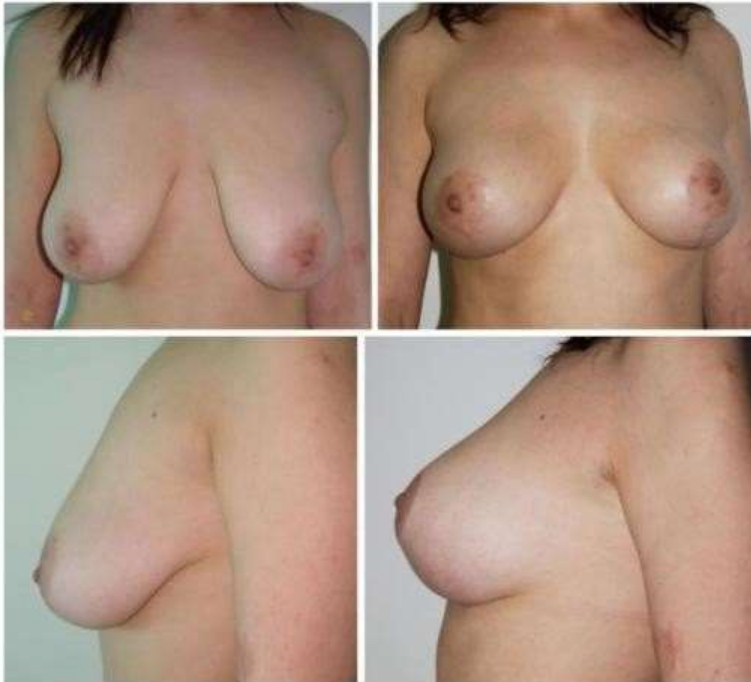Na mastopexia, foram retirados \ 300 g de tecido mamário e, nos casos de redução, entre 300 e 800 g de tecido por mama. O período de acompanhamento dos casos foi de pelo menos dois (mínimo 2 - máximo 5) anos. Não foram observados problemas de circulação do NAC, seromas, hematomas ou necrose de gordura. O alargamento da cicatriz nos locais da incisão foi aceitável, mesmo para casos de redução maiores. Os resultados estéticos dos casos de redução e mastopexia foram satisfatórios. A plenitude do pólo superior foi mantida durante o acompanhamento de longo prazo. Bottoming não foi significativo durante o período de acompanhamento. Não houve excesso de pele na região da dobra inferior em nenhum dos casos.

Imagem 23. Caso 1, visão pré-operatória (esquerda) e pós-operatório de quatro anos (direita).



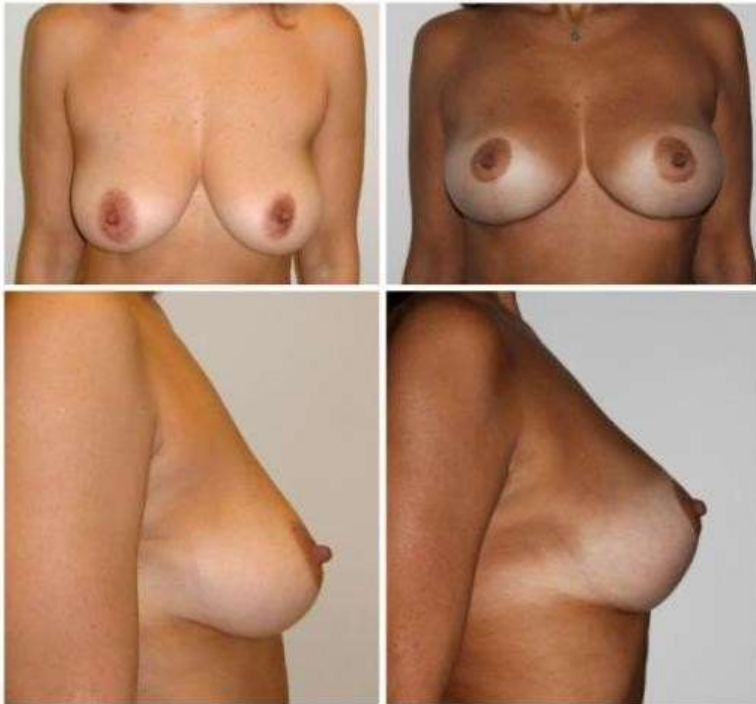
Fonte: Öksüz, S. ET AL.

Imagem 24. Caso 2, visão pré-operatória (esquerda) e visão pós-operatória de dois anos (direita).



Fonte: Öksüz, S. ET AL.

Imagem 25. Caso 3, visão pré-operatória (esquerda) e pós-operatório de três anos (direita).



Fonte: Öksüz, S. ET AL.

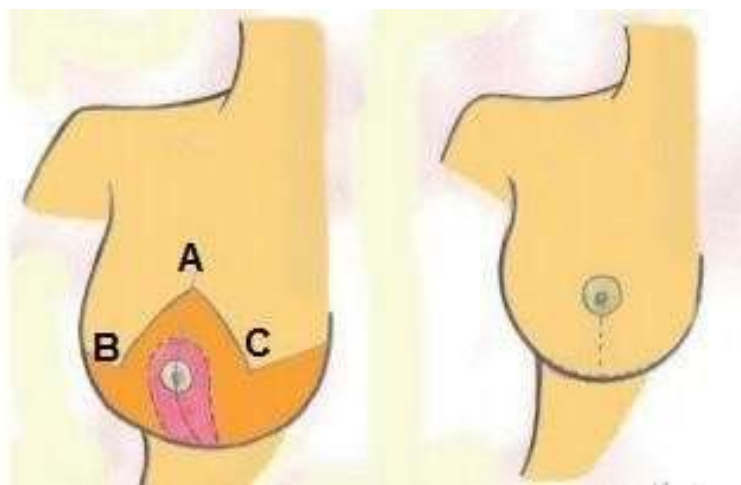
A mama é adquirida envolvendo os retalhos cutâneos em torno do pedículo inferior e a forma final da mama é criada pelo assentamento do pedículo inferior sob a influência da gravidade, também considerada quadrada. . O pedículo inferior é mais suscetível à gravidade do que outros pedículos. Assim, a descida do pedículo e o afundamento que surge no final constituem um grande incômodo, principalmente no caso de mamas maiores, as junções dos sulcos inframamários ficam intactas como proteção contra a descida da mama no pós-operatório, o bottom out ainda é um problema devido à localização hereditária e o ponto é de padrão pedicular inferior, a extensa e inevitável cicatriz em T invertido, impossibilitando um bom resultado estético. (Öksüz, S. ET AL. 2015) ⁴.

Um estudo observacional e prospectivo foi realizado em 40 pacientes com idades variando de 21 e 68 anos, interveio no Serviço de Cirurgia Plástica da Santa Casa de Misericórdia de Campo Grande-MS em 2013, que foi submetida à técnica de mamoplastia redutora com pedículo areolar inferior. Todos os pacientes foram operados por residentes

do 2º ou 3º ano de cirurgia plástica do serviço com auxílio de preceptores. A marcação da pele é realizada rotineiramente com o paciente sentado. Os padrões são traçados da espolleta esternal ao apêndice xifóide e da linha hemiclavicular ao ponto médio do sulco submamário, através da aréola. Inicialmente é demarcado o ponto A, que corresponde à projeção anterior da aréola com o ponto médio do sulco submamário e com a linha média do braço; e os braços do retalho AB e AC, formando um ângulo de 90º entre si e estendendo-se de 7 a 9 cm, conforme avaliação realizada com suporte. A cirurgia inicia-se com o paciente em decúbito dorsal, sob anestesia, o pedículo inferior é desepitelizado com comprimento de 6 a 10 cm na base e espessura mínima de 5 a 6 cm, estendendo-se além do complexo areopapilar em 4 a 5 cm, os retalhos dermoglandulares descolados da glândula mamária devem ter pelo menos 2 cm de espessura, e o polo superior desses retalhos é mantido o mais espesso possível para evitar o achatamento do polo superior do peito. Após a ressecção dos excessos, lateral (principalmente) e da glândula mamária, o pedículo é fixado à fáscia do músculo peitoral maior, com fio inabsorvível, para evitar a lateralização.

As suturas que unem os retalhos dermoglandulares e marcam o novo sítio do complexo areopapilar (PAC) com sua transposição ocorrem de forma natural e sem tensão, os pontos são feitos com fios absorvíveis, Vycril 3-0, em duas camadas e a pele é suturada com fio monocryl 4-0. Em seguida, é colocado o dreno hidráulico de Penrose, exteriorizado pela própria incisão cirúrgica, o dreno é retirado no segundo dia de pós-operatório, os pontos externos são retirados no 14º dia de pós-operatório. As consultas são realizadas semanalmente até o trigésimo dia de pós-operatório e, posteriormente, 3, 6, 12 e 24 meses após a cirurgia bidigital. O excesso de tecido celular subcutâneo é ressecado, desenhado sem se estender além das características anatômicas da mama.

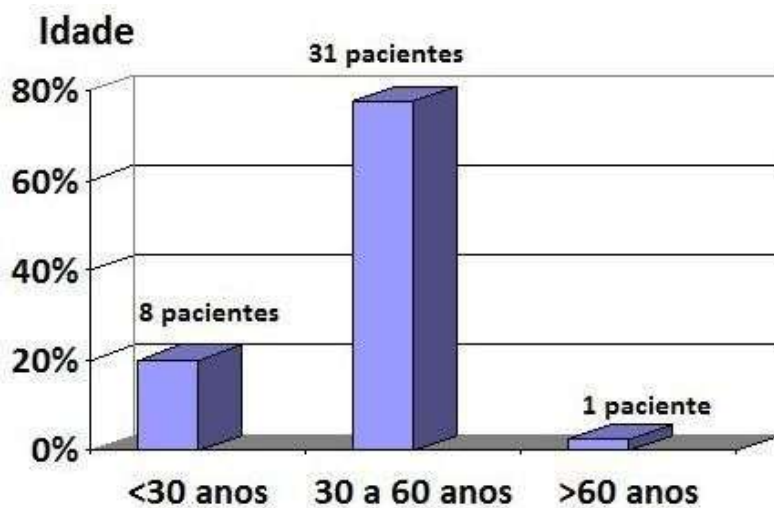
Imagem 26. Técnica de aréola de marcação de pontos do pedículo inferior.



Fonte: Adorno, E. ET AL.

Quanto à procedência, 35 eram residentes na cidade de Campo Grande-MS, e apenas 5 residiam no interior do Estado de Mato Grosso do Sul.

Imagem 27. Gráfico representando a idade dos pacientes.



Fonte: Adorno, E. ET AL.

Toda as paciente foram submetidas à mamoplastia redutora, pela técnica do pedículo areolar inferior. As comorbidades relatadas foram hipertensão arterial sistêmica, diabetes, retocolite ulcerativa, hérnia de disco e ansiedade.

Tabela 7. Tipos de comorbidades encontradas nos pacientes.

Comorbidades	Número de pacientes	%
Nenhuma	35	87,5
Hipertensão Arterial Sistêmica	3	7,5
Diabetes Melitus	1	2,5
Ulcerative Retrocolite	1	2,5
Hérnia de disco	1	2,5
Ansiedade	1	2,5

Fonte: Adorno, E. ET AL.

Nenhum paciente relatou cirurgia bariátrica anterior. Profissão predominante: seis eram técnicos de enfermagem e seis aposentados.

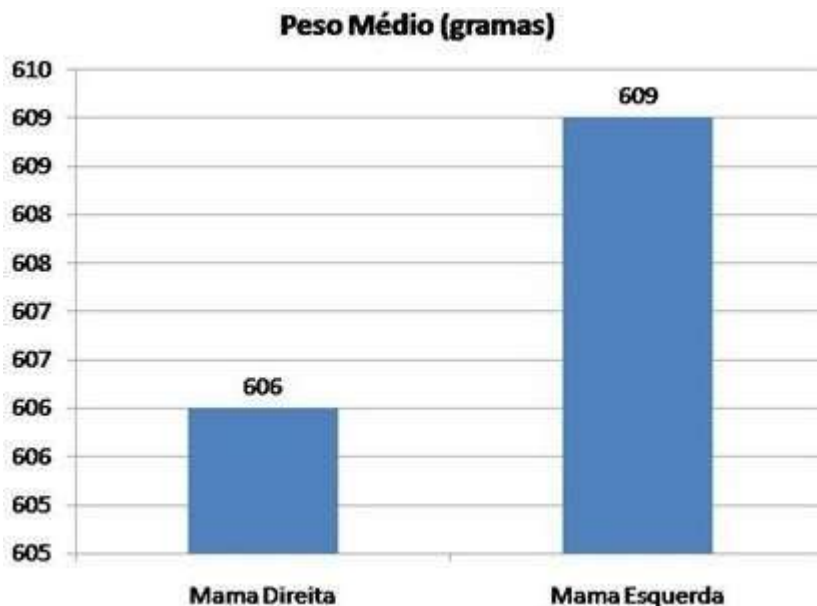
Tabela 8. Representação dos tipos de profissões exercidas pelos pacientes.

Profissão	Número	%
Técnica de Enfermagem	6	quinze
Sentado	6	quinze
Vendedora	5	12,5
Oficial público	5	12,5
Empresa Doméstica	4	10
Donut House	3	7,5
Aluna	3	7,5
Outro	8	vinte

Fonte: Adorno, E. ET AL.

O peso do tecido mamário ressecado variou de 195 a 1260g na mama direita, com peso médio de 600,6g, e na mama esquerda, entre 140 e 1700g, com peso médio de 609,6g.

Imagem 28. Representação gráfica do peso médio das mamas.



Fonte: Adorno, E. ET AL.

O tipo de anestesia predominante foi a anestesia geral, 25 pacientes, seguida da peridural com sedação, 13 pacientes, e da peridural com sedação, 02 pacientes. Todos os pacientes apresentavam displasias benignas no exame histopatológico pós-operatório.

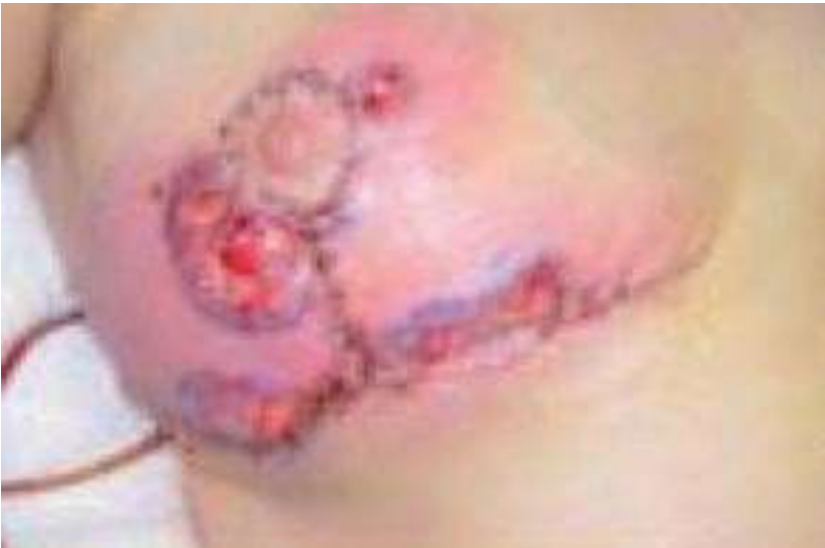O retalho de pedículo inferior é versátil para mamas de diferentes formas e tamanhos, com resultados reproduzíveis e pode ser utilizado sem aumentar o tempo cirúrgico, além de ser uma alternativa ao enxerto de aréola livre.

(Adorno, E. ET AL. 2014) ⁵.

Realizou-se estudo retrospectivo e descritivo em 3 pacientes submetidas a mamoplastia redutora com pedículo inferior no período de 2000 a 2011, buscando-se sua associação com o desenvolvimento pós-cirúrgico de pioderma gangrenoso mamário. Foram descritos sua idade, apresentação clínica, evolução, estudos diagnósticos, manejo inicial,

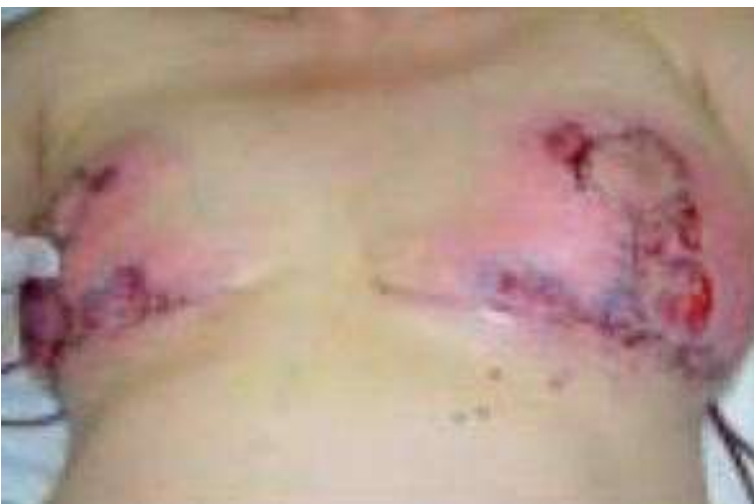resultados em curto e médio prazo. O primeiro caso ocorreu em uma mulher de 54 anos com gigantomastia submetida a mamoplastia redutora bilateral com pedículo inferior (MRBPI). Evoluiu inicialmente com ferida limpa e seca, mas com aumento da temperatura local, que posteriormente mudou para bordas eritematosas e abscessas. O estudo revelou anormalidades laboratoriais com leucocitose e proteína C reativa elevada. Ela foi submetida a banheiros cirúrgicos e antibióticos.

Imagem 29. Múltiplas úlceras na mama direita, com bordas eritematosas.



Fonte: Calderón, W. ET AL.

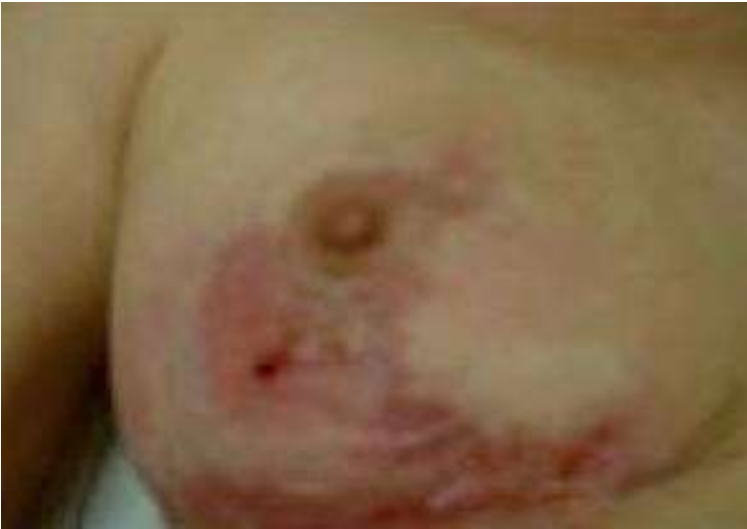Imagem 30. Múltiplas lesões ulcerativas em ambas as mamas, com bordas eritematosas.



Fonte: Calderón, W. ET AL.

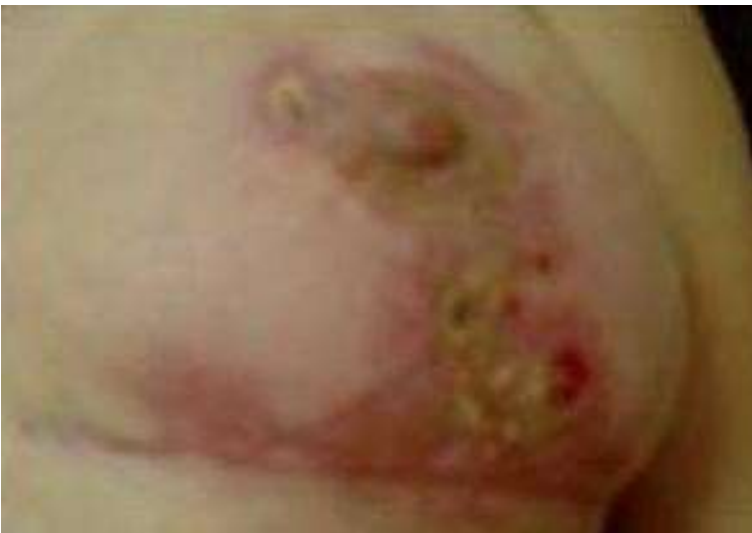Foi realizado estudo histológico inespecífico e iniciado tratamento esteroidal sistêmico com prednisona e dapsona curas, após o qual foram evidenciadas remissão das lesões e cicatrização secundária completa um mês após a evolução.

Imagem 31. Cicatrização de lesões ulcerativas por segunda intenção. Seio direito.



Fonte: Calderón, W. ET AL.

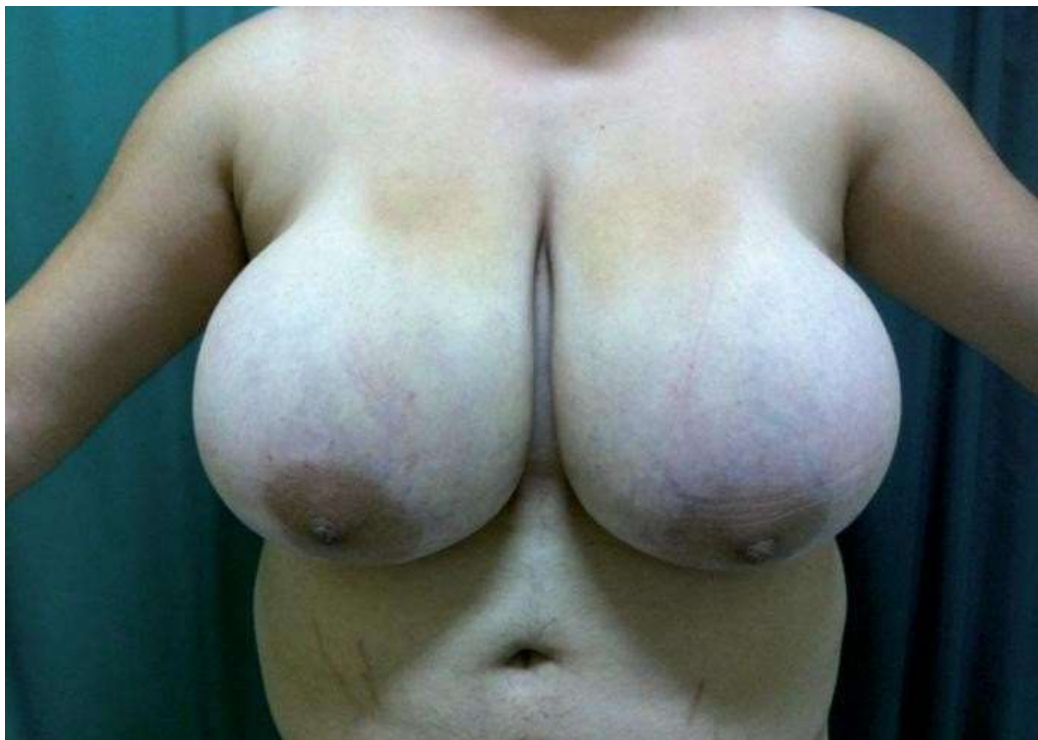Imagem 32. Cicatrização de lesões ulcerativas por segunda intenção. Seio esquerdo.



Fonte: Calderón, W. ET AL.

Nosso segundo caso corresponde a uma mulher de 23 anos, que sofria de uma gigantomastia significativa, com uma distância bilateral da linha médio-clavicular do mamilo (LMCP) de 32 cm.

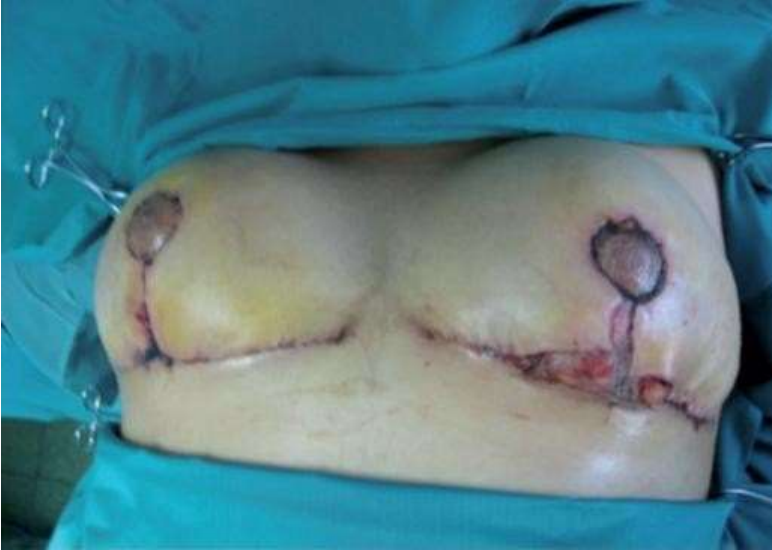Imagem 33. Gigantomastia grande em paciente de 23 anos. Distância LMCP: 32 cm.



Fonte: Calderón, W. ET AL.

Foi realizado um MRBPI, ressecando 1 kg de tecido por lado. Após 5 dias de evolução favorável, apresentou deiscência da sutura da mama esquerda sendo ressuturada; No nono dia apresentou nova deiscência, associada a lesões ulcerativas dolorosas, para as quais foi levantado o diagnóstico de PG.

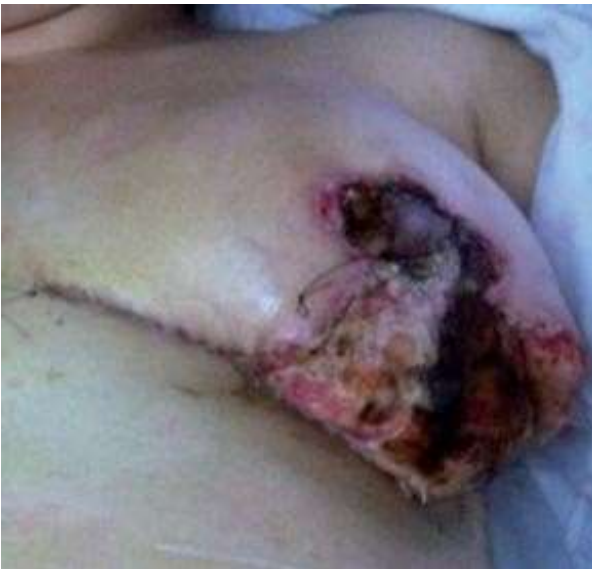Imagem 34. Lesões ulcerativas dolorosas com bordas eritematosas.



Fonte: Calderón, W. ET AL.

Posteriormente, ocorre deiscência total da mama esquerda.

Imagem 35. Deiscência total da mama esquerda.

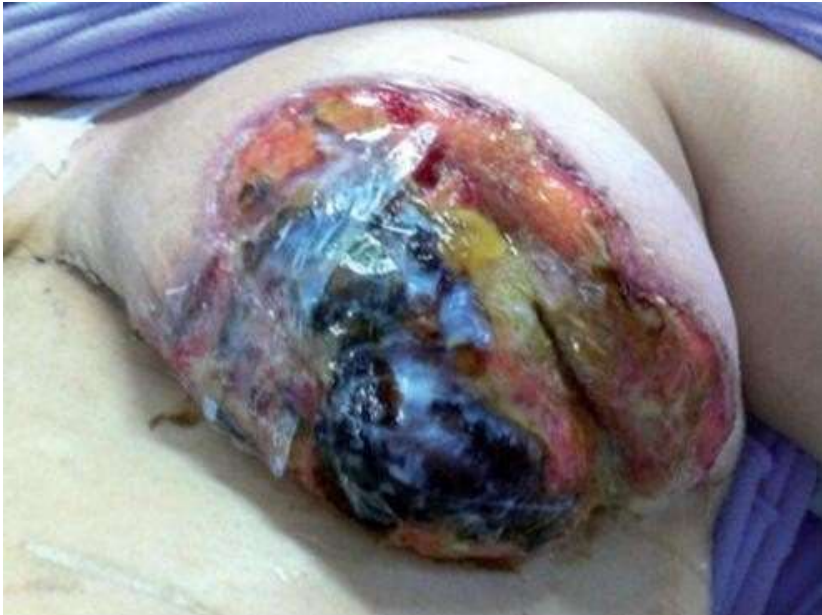

Fonte: Calderón, W. ET AL.

Foram realizados exames laboratoriais que evidenciaram padrão inflamatório, culturas negativas e biópsia que descreveu bordas com infiltrado inflamatório polimorfonuclear neutrofílico. A derme superficial com edema, angiectasia e infiltrado

inflamatório polimorfonuclear neutrofílico e linfoplasmático, associado a eosinófilos; esses achados são sugestivos de JP. Foi iniciado tratamento sistêmico com prednisona, azatioprina e cura da área cruenta com Biopiel (Quitosa).

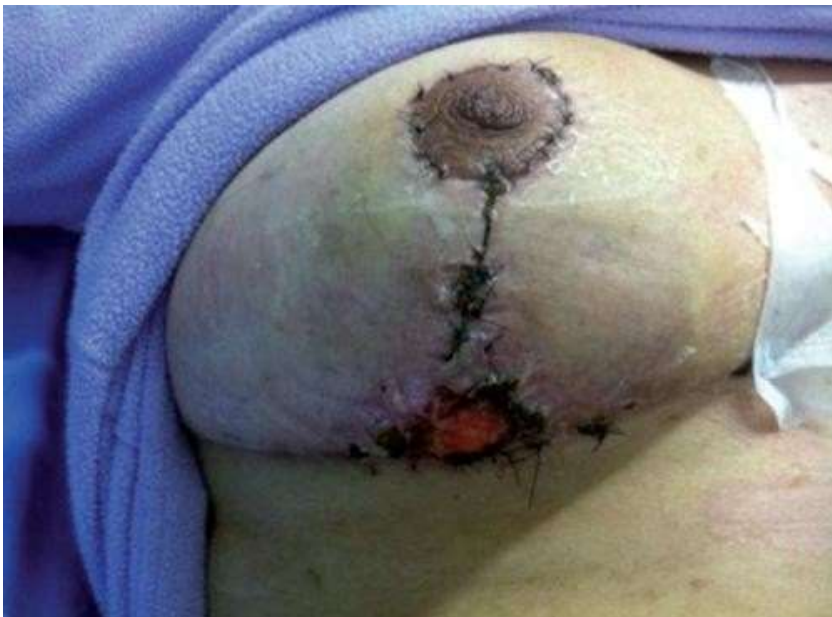Imagem 36. Cicatrização mamária aberta com Bio-skin (Quitosa).



Fonte: Calderón, W. ET AL.

Aos 30 dias, uma nova lesão ulcerosa começou a aparecer na mama direita.

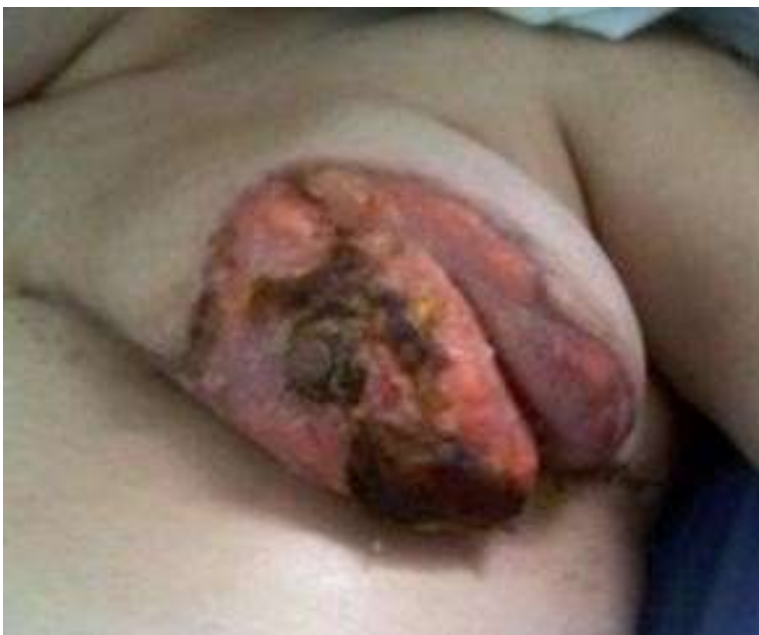Imagem 37. Lesão ulcerativa na convergência das linhas de sutura da mama direita.



Fonte: Calderón, W. ET AL.

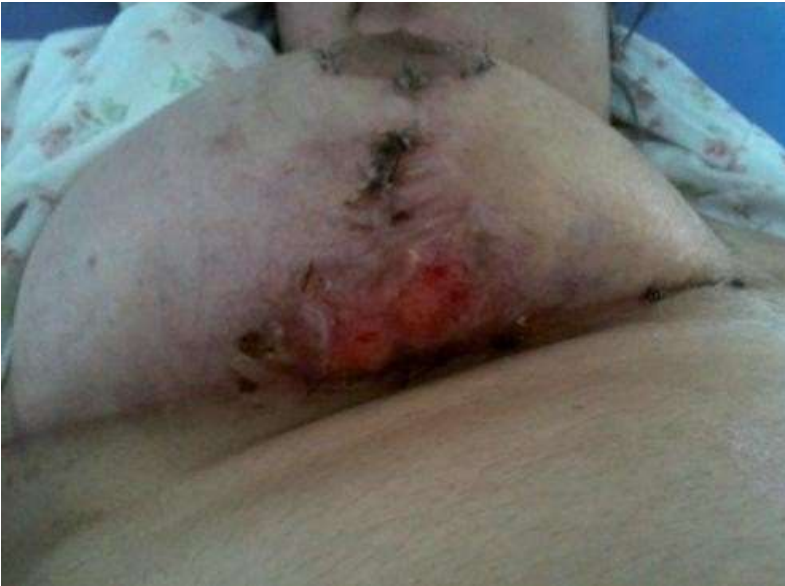Após o aumento das doses de azatioprina para 100 mg / dia, o componente inflamatório local começa a diminuir.

Imagem 38. Redução do componente inflamatório. Seio esquerdo.



Fonte: Calderón, W. ET AL.

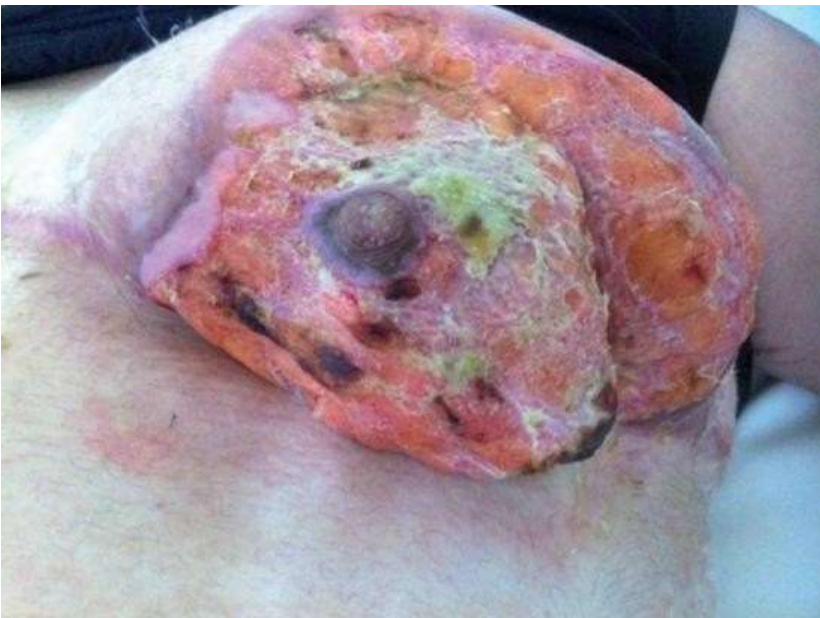Imagem 39. Redução do componente inflamatório. Seio direito.



Fonte: Calderón, W. ET AL.

Com boa evolução posterior. No seguimento de um ano, permaneceu em remissão, optando pelo fechamento por segunda intenção com grave sequela cosmética.

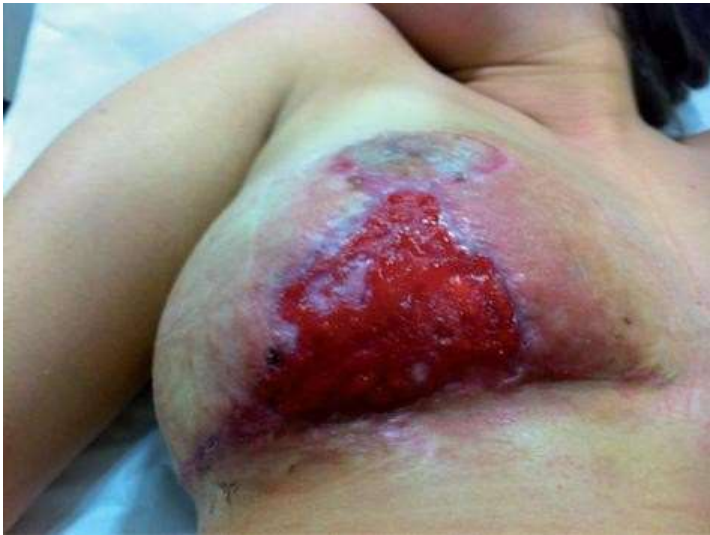Imagem 40. Acompanhamento de um ano. Mama em remissão com grande sequela estética.



Fonte: Calderón, W. ET AL.

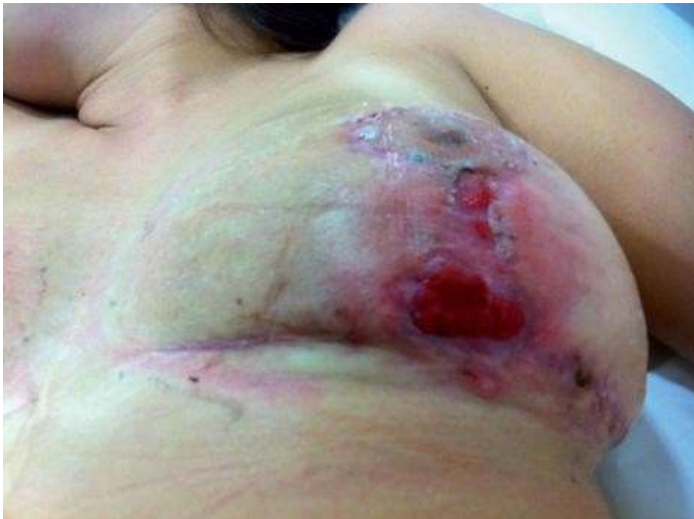O terceiro caso apresentado é de uma mulher de 21 anos, com história de gigantomastia e que apresentava uma distância PCLL de 27 cm. Ela foi submetida a MRBPI com ressecção de 400 g de cada lado. Com boa evolução pós-operatória na primeira semana, após a qual apresentou deiscência da linha vertical bilateral, a qual foi ressuturada, evoluindo com uma segunda recorrência de deiscência bilateral e ulceração associada a importante componente inflamatório à direita.

Imagem 41. Mama direita com grande lesão ulcerativa e bordas eritematosas.



Fonte: Calderón, W. ET AL.

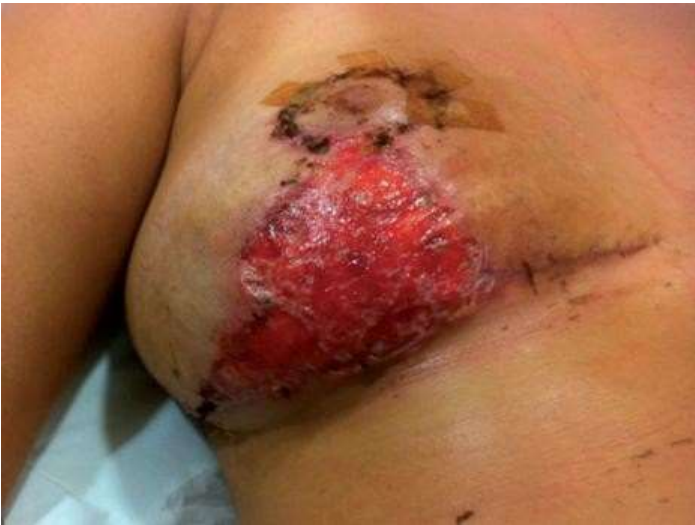Imagem 42. Mama esquerda com pequenas lesões ulcerativas associadas a inflamação local.



Fonte: Calderón, W. ET AL.

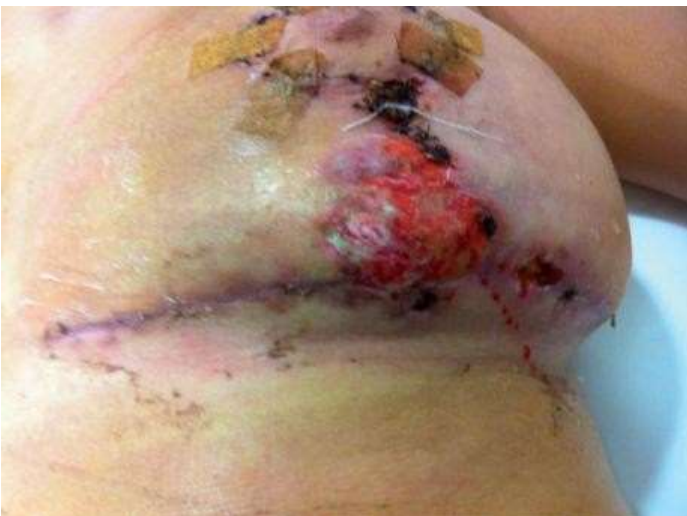Mais uma vez, foram realizados estudos laboratoriais e histológicos que descreveram um padrão inflamatório, com culturas positivas para *Staphylococcus aureus* e histologia com predomínio de infiltrado inflamatório polimorfonuclear. Após afastamento de outras patologias, foi estabelecido o diagnóstico de PG superinfetado e iniciado tratamento precoce com prednisona, cotrimoxazol e Biopiel, com boa evolução inicial.

Imagem 43. Mama direita com redução do componente inflamatório.



Fonte: Calderón, W. ET AL.

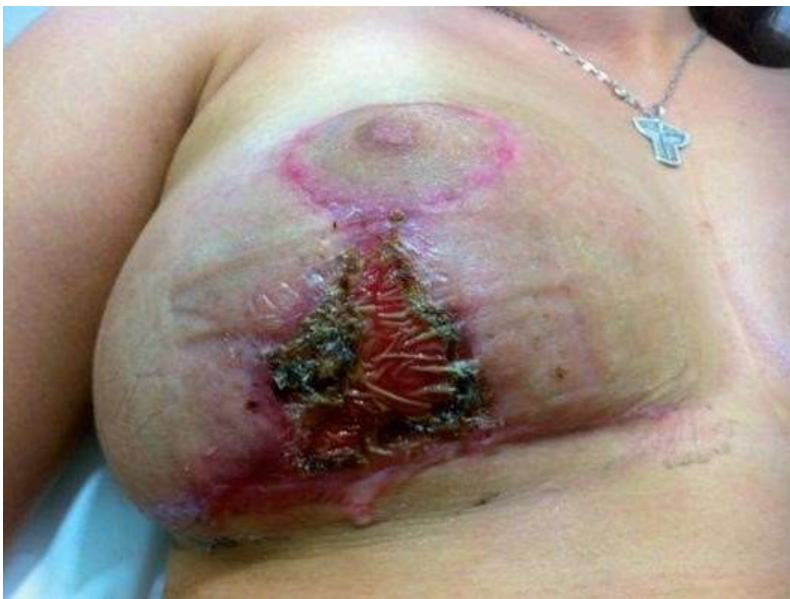Imagem 44. Mama esquerda com redução do componente inflamatório.



Fonte: Calderón, W. ET AL.

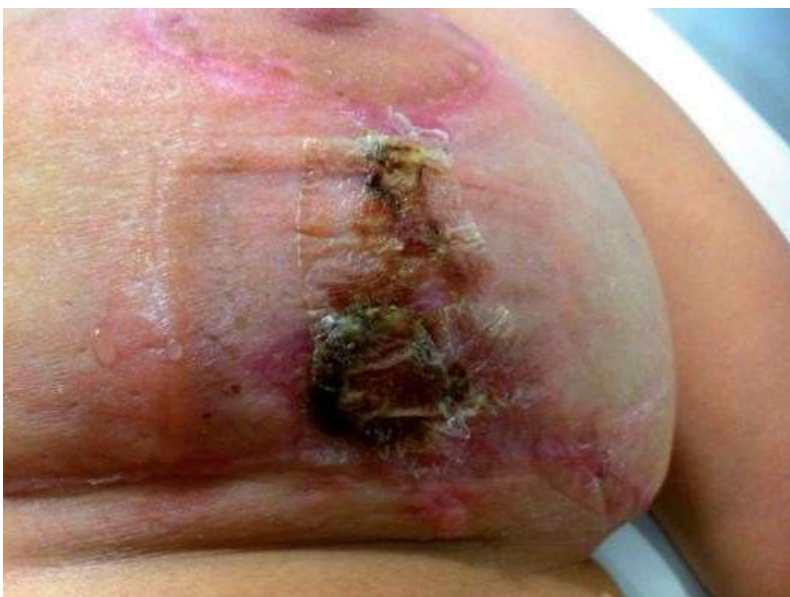Foi mantido até sua cicatrização por segunda intenção, evitando assim novas sequelas.

Imagem 45. Mama direita com cicatrização por segunda intenção.



Fonte: Calderón, W. ET AL.

Imagem 46. Mama esquerda com cicatrização por segunda intenção.



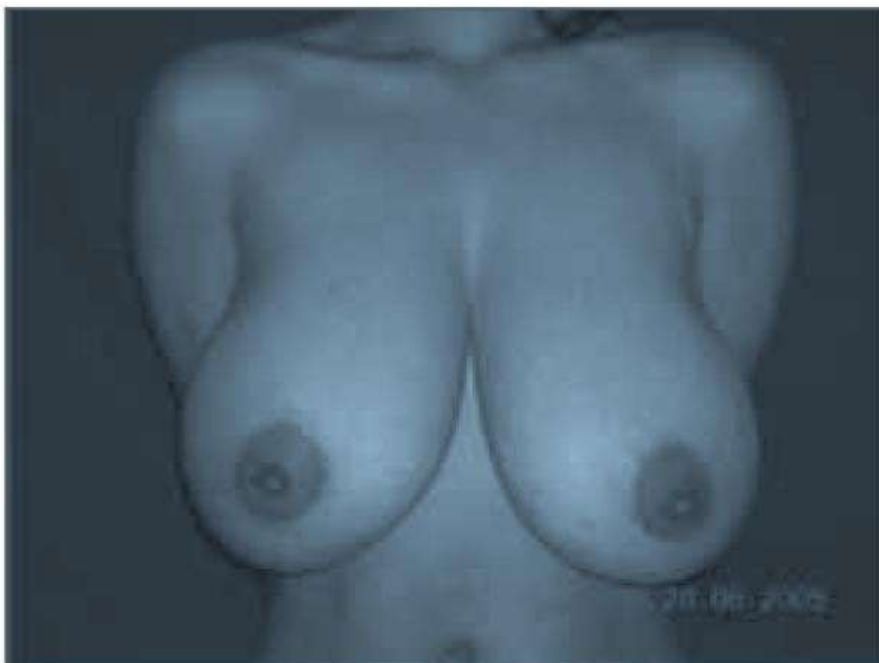Fonte: Calderón, W. ET AL.

Essa patologia é geralmente classificada em 4 tipos: ulcerativa (clássica), bolhosa, pustulosa e vegetativa; dessas variantes clínicas, a forma ulcerativa é de longe a mais prevalente. A patologia foi significativamente correta em termos da relação patológica do JP com outras patologias. As mais comuns são doenças inflamatórias intestinais (50%), artrite reumatoide (37%), gamopatia monoclonal (10%) e leucemia mieloide aguda ou crônica (7%).

(Calderón, W. ET AL. 2013) ⁶.

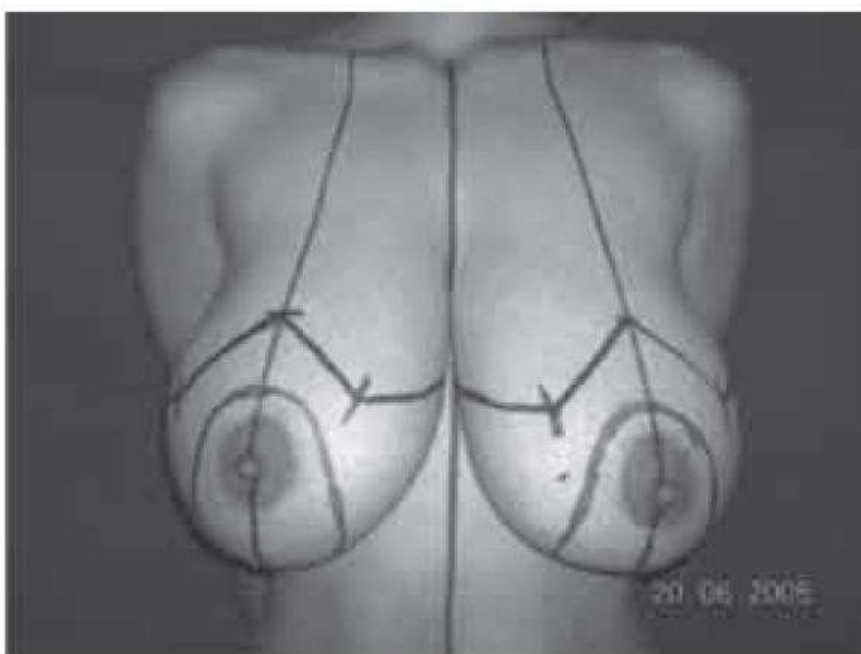
Realizou-se estudo retrospectivo em 26 pacientes com média de idade de 33,14 anos, operadas de redução mamária bilateral com técnica de pedículo inferior no período de janeiro de 2004 a fevereiro de 2009. Principais sintomas pré-operatórios encontrados: dor na região coluna cervical, intertrigo, sulco de sutiã e impacto psicológico. O grau de hipertrofia mamária correspondeu principalmente a hipertrofia severa. A distância média do garfo esternal do mamilo foi de 31 cm, com ampla variação de 26 e 35 cm. O tempo médio de acompanhamento pós-operatório foi de 42 meses. A média da distância esternal garfo-mamilo pós-operatória foi registrada, que foi de 21 cm com um intervalo de 19 a 26 cm. Em relação aos sintomas pré-operatórios, registrou-se: abolição da dor cervical em 15 pacientes (68%), desaparecimento do intertrigo em 19 pacientes (100%), desaparecimento do sulco marcado do sutiã em 15 pacientes (93,7%), melhora nas roupas em 22 pacientes (95,6%), melhor desempenho no trabalho em 12 pacientes (80%) e melhora da autoestima em 20 pacientes (90,9%). A quantidade de tecido mamário ressecado foi registrada em gramas, somatório de ambas as mamas, com média de 1.738 g, variando de 562 a 3.324 gramas. O tempo médio de permanência na sala de cirurgia foi de 4 horas. Complicações surgiram em 14 pacientes. A partir dos dados pré-operatórios coletados, destacamos que a maioria das pacientes submetidas à redução da mama para pedículo inferior eram mulheres jovens, não fumantes, com sobrepeso, com diversos sintomas pré-operatórios, com graus de hipertrofia mamária severa e bifurcação mamilar de até 35 cm.

Imagem 47. Paciente, 18 anos, gigantomastia desde o desenvolvimento.



Fonte: Chung, M; Cortabarría, N.

Imagem 48. Marcação pré-operatória.



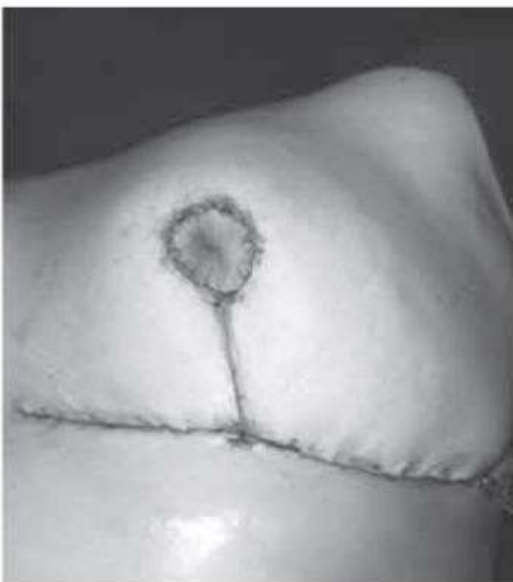Fonte: Chung, M; Cortabarría, N.

Imagem 49. Pedículo inferior para CAP.



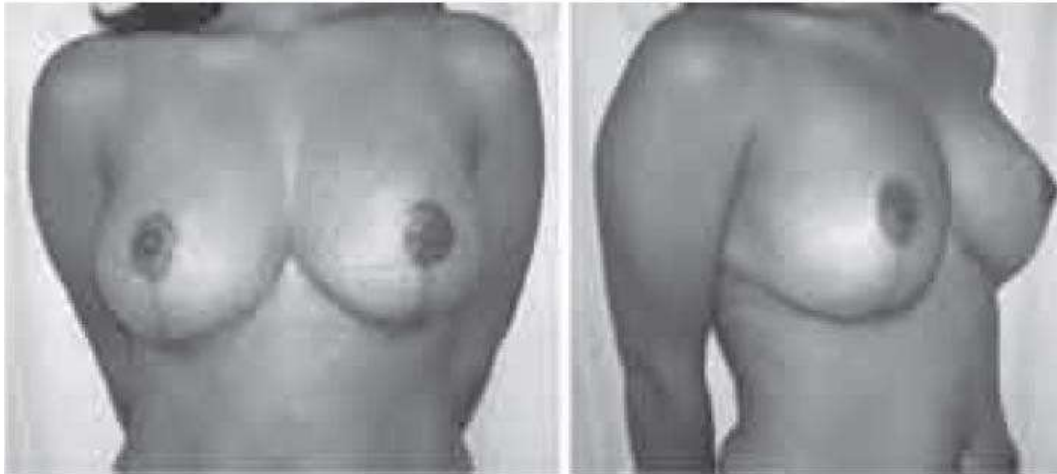
Fonte: Chung, M; Cortabarría, N.

Imagem 50. Fechamento de pele com padrão T invertido.



Fonte: Chung, M; Cortabarría, N.

Imagem 51. Pós-operatório, 1 mês, vista frontal e lateral direita ¾, ressecção mamária 1.530 g.



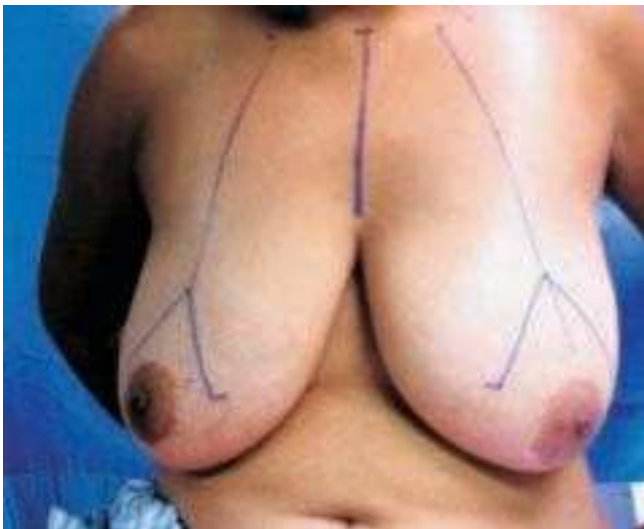Fonte: Chung, M; Cortabarría, N.

A avaliação pós-operatória indicou que 88% dos pacientes apresentaram alívio dos sintomas pré-operatórios. A quantidade de tecido ressecado de ambas as mamas foi de até 3.324 gramas, destacando sua aplicabilidade em uma ampla gama de graus de hipertrofia mamária. A taxa de complicações foi de 53,84%, principalmente deiscência de ferida.

(Chung, M; Cortabarría, N. 2009) ⁷.

Realizou-se estudo descritivo em paciente submetida à intervenção com técnica de mamoplastia redutora do pedículo inferior da aréola. A marcação da pele é realizada rotineiramente com o paciente sentado, padrões desenhados no osso da fúrcula esternal e região clavicular média: Ponto A correspondente à projeção do sulco torácico e acima da aréola, coincidindo com a linha média do braço.

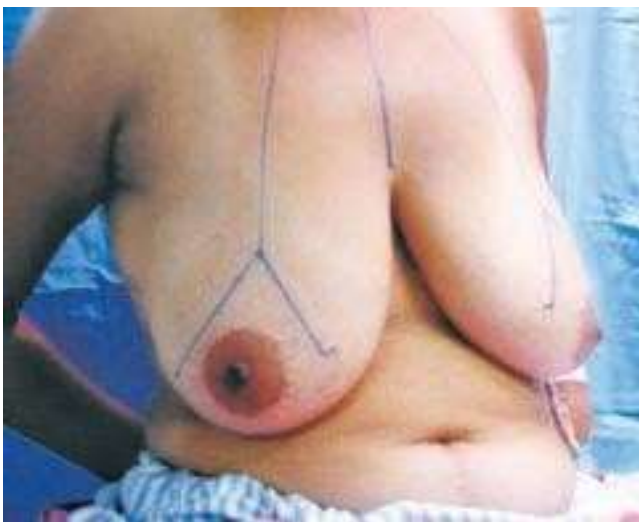Imagem 52. Consulta inicial.



Fonte: Fontenele, F. ET AL.

E os braços dos retalhos AB e AC formam um ângulo de 90° entre si e se estendendo de 7 a 9 cm, conforme avaliação realizada com pinçamento digital dessas linhas.

Imagem 53. Ângulo dos retalhos cutâneos.

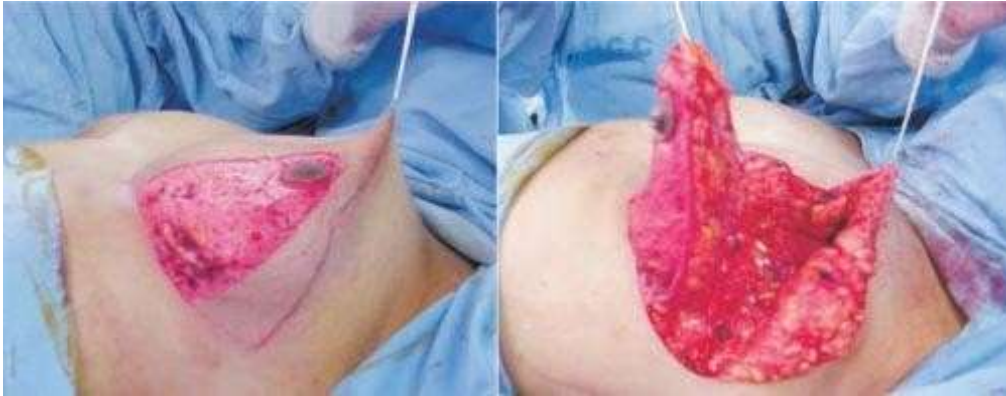


Fonte: Fontenele, F. ET AL.

O excesso de tecido celular subcutâneo, que será ressecado, é cuidadosamente desenhado para não ultrapassar os limites anatômicos da mama. A cirurgia

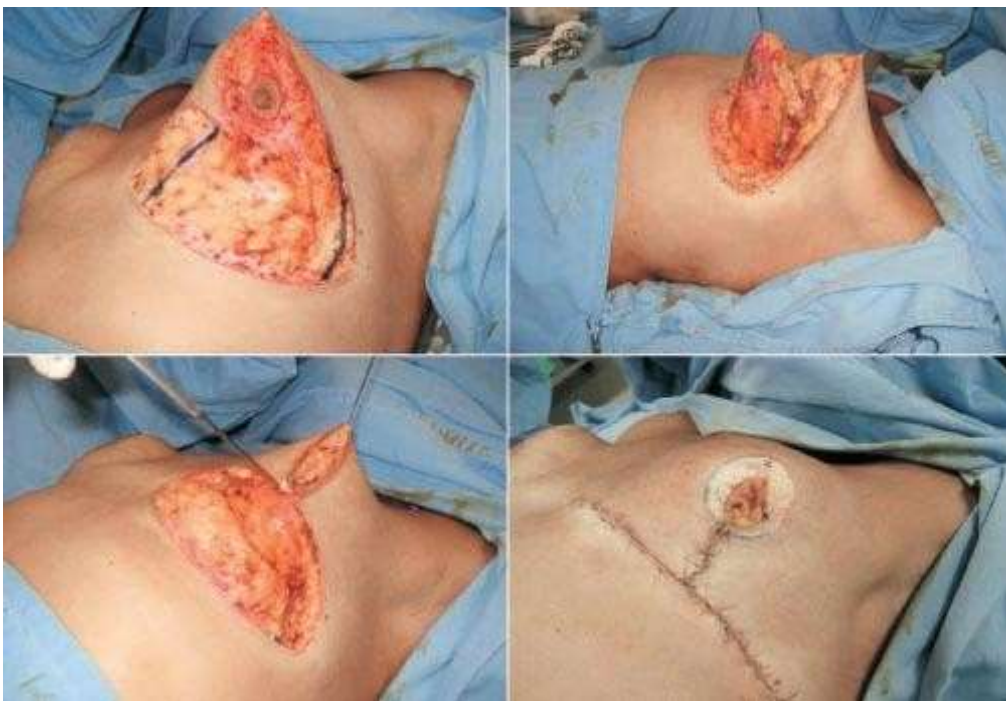
inicia-se com o paciente em decúbito dorsal, sob anestesia geral, além de infiltração local com solução de lidocaína a 2% com vasoconstritor. O pedículo inferior é desepitelizado com extensão de 6 a 10 cm na base e espessura de pelo menos 5 a 6 cm, podendo ultrapassar o complexo areolomamilar em 4 a 5 cm.

Imagem 54. Dissecção do retalho de pedículo inferior areolar.



Fonte: Fontenele, F. ET AL.

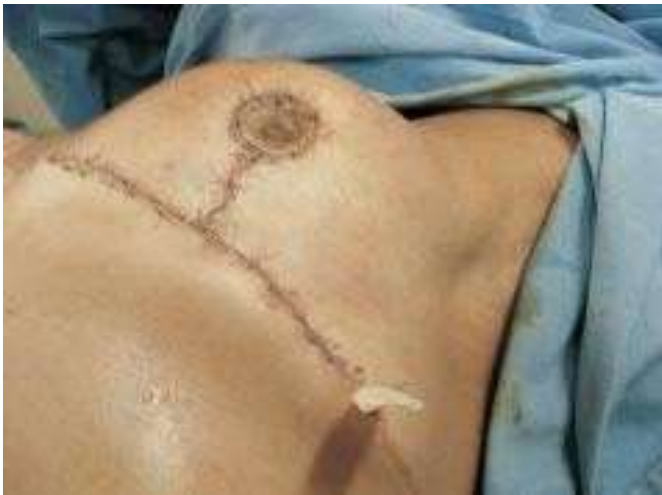Imagem 55. Dissecção do retalho de pedículo inferior areolar.



Fonte: Fontenele, F. ET AL.

Os retalhos cutâneos descolados da glândula mamária têm, no mínimo, 2 cm de espessura, e o pino superior desses retalhos é mantido o mais espesso possível, evitando o achatamento do masto torácico superior. Após a ressecção dos excessos laterais (principalmente) e face medial da glândula mamária, alguns pontos de fixação do pedículo à fáscia do músculo peitoral maior, evitando a lateralização deste pedículo. As suturas são feitas através da união dos retalhos cutâneos, marcação do novo local do complexo aréolo-mamilar (CAM) com o aparecimento do CAM que ocorre naturalmente, sem tensão, levemente tracionado com o auxílio dos ganchos de Gillies. Os pontos são feitos com fios inabsorvíveis, em duas camadas e a pele é suturada com fio de náilon.

Imagem 56. Complexo aréola-mamilo já implantado.



Fonte: Fontenele, F. ET AL.

O dreno de sucção (ou Penrose) é colocado através da própria incisão cirúrgica e fixado com um ponto de algodão. O dreno é retirado no segundo dia de pós-operatório, quando o paciente recebe alta hospitalar, no décimo quarto dia de pós-operatório é suturado. No trigésimo dia de pós-operatório, é realizada consulta de revisão cirúrgica e, posteriormente, a cada seis meses, até o término dos dois anos da cirurgia. A viabilidade e sensibilidade da mama com a utilização das técnicas do pedículo inferior e medial, concluíram que ambas as técnicas são capazes de manter a vascularização e a inervação, CAM, mas a técnica do pedículo inferior proporciona um melhor resultado sensorial quando utilizada.

(Fontenele, F. ET AL. 2007) ⁸.

Tabela 9. Tabela de evidências por metodologia de notas.

Paciente	Intervenção	Comparação	Resultado	Design de estudo	Qualidad e da evidência
64	Realizamos mastopexia com implantes redondos e texturizados nas pacientes com ptose e volume mamário diminuído, realizando a técnica em um único tempo cirúrgico e associando cobertura, suspensão e fixação com retalho dermogorduroso de pedículo inferior. A abordagem cirúrgica utilizada foi a mastopexia associada ao aumento das mamas com implantes de silicone, redondos e texturizados, realizada em um único tempo cirúrgico. Os perfis dos implantes utilizados foram altos e superaltos, variando a indicação do volume de acordo com as necessidades e desejos de cada paciente.	Técnicas de retalho de pedículo inferior VS Técnicas que não utilizam pedículo inferior	Entre 2008 e 2015 operamos 64 pacientes aplicando a técnica descrita em ambas as mamas. Todas apresentavam diminuição do volume mamário e vários graus de ptose. Suas idades variaram de 20 a 58 anos. O seguimento pós-operatório foi em média de 11 meses (máximo de 2 anos e mínimo de 20 meses). Todas as pacientes foram submetidas à mastopexia com colocação de implantes redondos de gel de silicone texturizado. Os volumes dos implantes variaram de 170 a 460 cc (média de 300 cc). Usamos implantes de alto perfil em 48 casos e implantes de super alto perfil em 16. e em 61 incisões em T invertido. Em todas as pacientes obtivemos uma boa projeção da mama e um aumento de volume adequado.	Estudo de observação	Alto
60	Este estudo incluiu casos de mamoplastia redutora no período de janeiro de 2009 a dezembro de 2014. Todas as cirurgias foram realizadas por um cirurgião. Nos prontuários de cada paciente verificou-se o tipo de pedículo utilizado para pedículo	Pedículo inferior VS Pedículo superomedial	Pacientes do sexo feminino que realizaram a operação de mamoplastia redutora em nossa instituição no período de janeiro de 2009 a dezembro de 2014. Total de pacientes com média de idade de $29,2 \pm 5,9$ anos. Os prontuários mostraram que a mamoplastia redutora foi	Estudo descritivo	Alto

	<p>inferior ou mamoplastia redutora de pedículo superomedial, com o mesmo tipo de incisão cutânea em "T invertido". Todos os pacientes foram examinados e questionados sobre o pós-operatório tardio. Resultados de pelo menos 1 ano de pós-operatório em relação à projeção e contorno mamário em longo prazo, simetria mamária, recorrência da ptose mamária, posição e sensação do mamilo, aceitação de cicatrizes e pontuação de satisfação geral das pacientes. A escala de satisfação variou de excelente = 5 a muito ruim = 1 (Excelente = 5, Bom = 4, Regular = 3, Ruim = 2,</p>		<p>realizada com pedículo superomedial ou inferior em 33,3% (20 pacientes) e 66,7% (40 pacientes), respectivamente. As pacientes estudadas com pedículo superomedial eram mais jovens do que aquelas com pedículo inferior, quase um quarto das pacientes submetidas à mamoplastia redutora por pedículo inferior tinham mais de 35 anos, com diferença estatisticamente significativa. No entanto, nenhuma diferença estatisticamente significativa foi observada entre os 2 grupos relacionados ao estado de casamento. Os resultados da avaliação pós-operatória em longo prazo da satisfação do paciente com relação à simetria da mama, projeção da mama em longo prazo, recorrência da ptose, posição e sensação do mamilo, aceitação da cicatriz e satisfação geral foram os seguintes: em relação à simetria dos seios; os prontuários mostraram que a simetria torácica foi registrada em 58,3% dos casos. A projeção de longo prazo e o contorno foram satisfatórios em 55,0% dos casos, enquanto a recorrência da ptose mamária foi registrada em quase um quarto dos casos (26,7%, n = 16). Em relação à posição do mamilo, este era simétrico em 58,3% dos casos. A sensação mamilar diminuiu em 16 casos (26,7%) e foi perdida em 3 casos (5,0%), enquanto a sensação mamilar</p>		
--	--	--	---	--	--

			normal foi registrada em 68,3% dos casos. A cicatriz pós-operatória foi aceita pela maioria dos pacientes (86,6%, n = 52), enquanto a aceitabilidade da cicatriz foi relatada em 13,4% (n = 8). Além disso, a satisfação geral foi relatada em quase três quartos dos casos (73,3%, n = 44)		
60	<p>As mamoplastias redutoras realizadas com a técnica do pedículo inferior foram acompanhadas em regime ambulatorial aos 15, 30 e 60 dias; 3 meses; 6 meses; e 1 ano. Complicações ocorreram no período pós-operatório. Incluem perda parcial de sensibilidade do complexo areolopapilar, necrose parcial da aréola, hematoma, necrose gordurosa e deiscência da sutura.</p>	<p>Pedículo inferior</p> <p>VS</p> <p>Complicações e resultados estéticos</p>	<p>No pós-operatório, as complicações observadas foram comparáveis às encontradas na literatura, de acordo com as estatísticas apresentadas em estudos anteriores. Essas complicações incluíram: hematomas, necrose de aréola, deiscência de sutura, necrose gordurosa, perda de sensibilidade de aréola e mamilo e cicatriz hipertrófica. As complicações iniciais referem-se àquelas que ocorrem no pós-operatório imediato, ou seja, 4 semanas após a cirurgia. As complicações tardias referem-se àquelas que ocorrem no pós-operatório tardio, ou seja, 3 a 6 meses após a cirurgia. Hematoma: Duas pacientes apresentaram hematomas em uma das mamas, que se resolveram com drenagem contra-incidente e curativos compressivos. Provavelmente, isso ocorreu devido à não colocação de dreno e à ressecção do excesso de tecido mamário. NAC necrose do NAC: três pacientes tiveram necrose do</p>	Estudo de observação	Alto

			<p>CAP. Isso sempre foi unilateral e foi atribuído ao não respeito à espessura do pedículo ou à observação de sua vascularização, e à possibilidade de realizar pontos de fixação acima do limite desejado, o que poderia levar a uma tensão posterior excessiva do CAP durante sua externalização. Isso muitas vezes dificultava seu retorno venoso, além de sua vascularização.</p> <p>Deiscência de sutura: ocorreu em 6 pacientes e sempre no mesmo ponto, ou seja, na junção T, onde deve ser respeitada a ausência de tensão. e a possibilidade de realizar pontos de fixação acima do limite desejado, o que poderia levar a uma tensão excessiva do CAP posterior durante a externalização. Isso muitas vezes dificultava seu retorno venoso, além de sua vascularização. Deiscência de sutura: ocorreu em 6 pacientes e sempre no mesmo ponto, ou seja, na junção T, onde deve ser respeitada a ausência de tensão. e a possibilidade de realizar pontos de fixação acima do limite desejado, o que poderia levar a uma tensão excessiva do CAP posterior durante a externalização. Isso muitas vezes dificultava seu retorno venoso, além de sua vascularização. Deiscência de sutura: ocorreu em 6 pacientes e sempre no mesmo ponto, ou seja, na junção T, onde deve ser</p>	
--	--	--	--	--

			respeitada a ausência de tensão.		
25	<p>Cinquenta mamas foram submetidas à mamoplastia redutora e / ou mastopexia (15 mastopexia, 10 mamoplastia redutora) usando uma mamoplastia redutora de pedículo superior suportada com técnica de retalho de parede torácica de pedículo inferior de 2009 a 2013. Registros Os resultados do acompanhamento médico e do paciente foram analisados retrospectivamente. Dois cirurgões independentes avaliaram as imagens e medidas pré e pós-operatórias das pacientes usando um método previamente descrito para avaliar a forma da mama, fundo de olho e plenitude do pólo superior.</p>	<p>Pedículo inferior VS Pedículo superior</p>	<p>Todas as cirurgias foram realizadas de acordo com o método de retalho de pedículo inferior modificado com base na parede torácica da cicatriz vertical e NAC do pedículo superior conforme descrito acima. A idade dos pacientes variou de 20 a 55 anos. Na mastopexia, foram retirados \ 300 g de tecido mamário e, nos casos de redução, foram retirados entre 300 e 800 g de tecido por mama. O período de acompanhamento dos casos foi de pelo menos dois (mínimo 2 - máximo 5) anos. Não foram observados problemas de circulação do NAC, seromas, hematomas ou necrose de gordura. O alargamento da cicatriz nos locais da incisão foi aceitável, mesmo para casos de redução maiores. Os resultados estéticos dos casos de redução e mastopexia foram satisfatórios. A plenitude do pólo superior foi mantida durante o acompanhamento de longo prazo. Bottoming não foi significativo durante o período de acompanhamento. Não houve excesso de pele na região da dobra inferior em nenhum dos casos. Necrose de gordura: dois pacientes apresentaram necrose de gordura, que foi confundida com granuloma de corpo estranho. Geralmente ocorre na região do pedículo, principalmente</p>	<p>Estudo descritivo retrospectivo</p>	<p>baixo</p>

			quando é muito espesso. Os casos foram resolvidos com a realização de reintervenção cirúrgica tardia. Perda de sensibilidade da aréola e mamilo: três Os casos foram diagnosticados com a complicação. Geralmente ocorre na região do pedículo, principalmente quando é muito espesso. Os casos foram resolvidos com a realização de reintervenção cirúrgica tardia. Perda de sensibilidade da aréola e mamilo: três Os casos foram diagnosticados com a complicação. Geralmente ocorre na região do pedículo, principalmente quando é muito espesso. Os casos foram resolvidos com a realização de reintervenção cirúrgica tardia. Perda de sensibilidade da aréola e mamilo: três Os casos foram diagnosticados com a complicação.		
40	Este trabalho foi realizado por meio de um estudo observacional, prospectivo, por meio de entrevista e exame físico de pacientes operados no Serviço de Cirurgia Plástica do Hospital Santa Casa de Misericórdia de Campo Grande-MS no ano de 2013. Foram avaliadas mulheres operadas. técnica de redução mamoplastia pela técnica do pedículo inferior areolar. Foram coletados os seguintes dados: idade, procedência, peso retirado de cada mama,	Complicações em ressecções importantes VS Ressecções menores	A idade dos pacientes variou entre 21 e 68 anos, com média de 40,62 anos, figura 2. Quanto à procedência, 35 eram residentes na cidade de Campo Grande-MS, e apenas 5 residiam no interior do Estado do Mato Grosso do Sul. Todas as pacientes foram submetidas à mamoplastia redutora. usando a técnica do pedículo inferior areolar. As comorbidades relatadas foram hipertensão arterial sistêmica, diabetes, retocolite ulcerativa, hérnia de disco e ansiedade. Nenhum paciente relatou cirurgia bariátrica	Estudo observacional e prospectivo	Metade

	<p>comorbidades, queixas de excesso mamário pré-operatório, complicações pós-operatórias recentes, tempo de internação, tipo de anestesia, histopatologia, profissão e óbitos. Todos os pacientes foram operados por Residentes do 2º ou 3º ano de Cirurgia Plástica do Serviço com auxílio de preceptores. Todos os pacientes assinaram termo de autorização para uso da imagem. O trabalho não foi apresentado ao Comitê de Ética em Pesquisa devido à Instituição não possuí-lo, mas há parecer do departamento responsável pela autorização de sua realização.</p>		<p>anterior. Profissão predominante: seis eram técnicas de enfermagem e seis aposentadas, Tabela 2. O peso do tecido mamário ressecado variou de 195 a 1260g na mama direita, com peso médio de 600,6g, e na mama esquerda, entre 140 e 1700g, com peso médio de 609,6 g (Figura 3). consciente, respectivamente. O tipo de anestesia predominante foi a anestesia geral, 25 pacientes, seguida da peridural com sedação, 13 pacientes, e da peridural com sedação geral, 02 pacientes. Todos os pacientes apresentavam displasias benignas no exame histopatológico pós-operatório. Não houve morte neste estudo.</p>		
26	<p>Pacientes operados para redução de mama bilateral com a técnica do pedículo inferior em o Hospital de Clínicas, no período de 5 anos de janeiro de 2004 a fevereiro 2009. Foram analisados prontuários médicos, com acompanhamento clínico e fotográfico. A média de idade dos pacientes foi de 33,14 anos. Os dados coletados na situação pré-operatória: tabagismo, índice de massa corporal, sintomas pré-operatórios, grau de hipertrofia mama, distância do garfo esternal do mamilo, os pacientes eram fumantes e 20</p>	<p>Técnica de redução de mama de pedículo inferior</p> <p>VS</p> <p>Outras técnicas de redução de mama</p>	<p>O tempo médio de acompanhamento pós-operatório foi de 42 meses. A distância esternal média bifurcação-mamilo pós-operatória foi registrada, que foi de 21 cm com uma variação de 19 a 26 cm. Em relação aos sintomas pré-operatórios, foram registrados: abolição da dor cervical em 15 pacientes (68%), desaparecimento do intertrigo em 19 pacientes (100%), desaparecimento do sulco acentuado do sutiã em 15 pacientes (93,7%), melhora em vestuário em 22 pacientes (95,6%), melhor desempenho no trabalho em 12 pacientes (80%) e melhora da autoestima em 20 pacientes (90,9%). A</p>	<p>Estudo retrospectivo</p>	<p>Baixo</p>

	<p>não fumantes. O índice de massa corporal médio foi de 27,27 com variação de 20 a 39. Principais sintomas pré-operatórios encontrados: dor na coluna cervical, intertrigo, sulco acentuado do sutiã e impacto psicológico (Gráfico N ° 1). O grau de hipertrofia mamária correspondeu principalmente a hipertrofia severa. A distância média do garfo esternal do mamilo foi de 31 cm, com ampla variação de 26 e 35 cm.</p>		<p>quantidade de tecido mamário ressecado foi registrada em gramas, soma de ambas as mamas, com média de 1.738 g, faixa de 562 a 3.324 gramas. O tempo médio de permanência na sala de cirurgia foi de 4 horas. Complicações surgiram em 14 pacientes. Quanto ao grau de satisfação dos clientes, pode-se verificar no gráfico.</p>		
--	--	--	---	--	--

2.II.6. CONSIDERAÇÕES FINAIS

A redução da mama é o tratamento de escolha para a hipertrofia mamária que pode ter efeitos físicos e psicossociais negativos. Como consequência, é reconhecida como uma condição médica para a qual a intervenção cirúrgica deve ser considerada.

A hipertrofia sintomática da mama é definida como um aumento no volume e peso do tecido mamário além das proporções normais. Produzem grandes problemas de dores nas costas, ombros, pescoço, erupções cutâneas nas mamas, às vezes problemas de aceitação corporal e repercussões psicológicas, como baixa autoestima, é a atenção dessas situações onde o trabalho do cirurgião plástico em sua missão de aliviar a dor e buscar o bem-estar de todos os pacientes, independente de sua situação social.

Nos estudos selecionados para a realização deste trabalho foram compiladas informações que nos permitiram comparar a técnica do pedículo inferior com outras técnicas, úteis no manejo não só de pacientes com hipertrofia mamária, mas também com ptose grave; isto a fim de verificar sua utilidade com os casos citados.

O cirurgião pode utilizar diferentes técnicas tanto para o padrão dérmico (padrão Wise tradicional, padrão Wise modificado (em J, L, I), cicatriz vertical, round block), bem como para o pedículo portodemográfico da aréola que será o resultado de redução (pedículo superior, superior medial, inferior, lateral, pedículo duplo). Também existe a opção de enxerto de aréola livre. Tanto a escolha do padrão dérmico quanto da técnica do pedículo será feita de acordo com a arquitetura das mamas a serem operadas e o resultado desejado.

Atualmente, a combinação de duas ou mais técnicas em cirurgia redutora de mama é encontrada na literatura científica, mas até o momento, não existe uma única

técnica que possa atender a todos os critérios de excelência, apesar disso, a técnica do O pedículo inferior é demonstrado na literatura consultada como uma das técnicas mais seguras para redução das mamas, mesmo em pacientes com macromastia maciça.

A técnica de pedículo inferior é um procedimento com grandes vantagens de seu aprendizado por especialistas, pois esta técnica apresenta baixo índice de complicações em grandes ressecções e / ou ptose mamária (por exemplo, necrose do CAP), não ocasionando a formação dos cistos intramamários, é o que melhor mantém a sensibilidade na área afetada e permite uma ereção normal do mamilo, além da grande satisfação das pacientes.

Uma das críticas que fica evidente nesta técnica é encontrar "mamas sem colo", o que poderia ser evitado deixando-se um retalho areolado com maior volume em sua parte central associado a uma maior espessura do retalho dermo-cutâneo superior, o que proporciona o retorno adequado projetado, sem prejudicar o volume a ser ressecado (De Oliveira, 2016).

Quanto às complicações mais frequentes na mamoplastia redutora, incluindo a técnica do pedículo inferior, é o hematoma. Isso pode ser evitado, em grande parte, por uma atenção cuidadosa à hemostasia.

É fundamental que as técnicas mamárias, com suas vantagens e desvantagens, sejam discutidas com a paciente antes da operação. Com essa condição, a correção da hipertrofia mamária continua sendo uma operação que satisfaz muitas pacientes.

2.II.7. RECOMENDAÇÕES

Melhorar a curva de aprendizado do cirurgião plástico em diferentes técnicas e estratégias de redução mamária.

Por meio de sociedades científicas, apresentar propostas para que mulheres com hipertrofia mamária possam ser operadas no sistema de saúde.

Conduzir estudos de coorte prospectivos que permitam melhorias nas técnicas microcirúrgicas em cirurgia de mama.

III. MENSAGEM DE TEXTO:

3.III.1. BIBLIOGRAFIA

- 1) Da Silva Júnior, V; De souza Soares, F. Mastopexia com implantes em estágio único associada a retalho de pedículo inferior não areolar. 2017. V43. N2. 117–128. Obtido da Internet em 30 de setembro de 2020, de http://scielo.isciii.es/scielo.php?script=sci_arttext&pid=S0376-78922017000200003
- 2) Makboul, M. ET AL. Long Term Follow up and Patient Satisfaction after Reduction Mammoplasty: Superomedial versus Inferior Pedicle. 2017. V6. N1. 82–87. Obtido da Internet em 30 de setembro de 2020, de <https://www.ncbi.nlm.nih.gov/pmc/articles/PMC5052994/>
- 3) Coiffman, F. Cirurgia Plástica, Reconstructiva e Estética. Bogotá DC; Colombia. AMOLCA. 2016.
- 4) De Oliveira, L. Retrospective analysis of a personal casuistry in reduction mammoplasty using the inferior pedicle technique for various indications. 2016. V31. N3. 321–327. Obtido da Internet em 30 de setembro de 2020, de <http://www.rbc.org.br/details/1759/en-US/retrospective-analysis-of-a-personal-casuistry-in-reduction-mammoplasty-using-the-inferior-pedicle-technique-for-various-indications>
- 5) Öksüz, S. ET AL. Superior Pedicle Reduction Mammoplasty Supported with Inferior Pedicle Chest Wall-Based Flap. 2015. V39. N1. 69–77. Obtido da Internet em 30 de setembro de 2020, de <https://pubmed.ncbi.nlm.nih.gov/25480743/>
- 6) Adorno, E. ET AL. Mamoplastia redutora pela técnica de pedículo inferior: estudo descritivo. 2014. V29. N4. 525–530. Obtido da Internet em 30 de setembro de 2020, de <http://www.rbc.org.br/details/1575/pt-BR/mamoplastia-redutora-pela-tecnica-de-pediculo-inferior--estudo-descritivo>
- 7) Calderón, W. ET AL. Pioderma gangrenoso em mamoplastia redutora com pedículo inferior. 2013. V65. N6. 541-548. Obtido da Internet em 30 de setembro de 2020, de https://scielo.conicyt.cl/scielo.php?script=sci_arttext&pid=S0718-40262013000600013
- 8) Chung, M; Cortabarría, N. Técnica de pedículo inferior na redução mamária: resultados dos últimos 5 anos em clínica hospitalar. 2009. V38. N1. 287-290.

Obtido da Internet em 30 de setembro de 2020, de <http://www.acm.org.br/revista/pdf/artigos/721.pdf>

- 9) Baggish M. Atlas de anatomía de la pelvis y cirugía ginecológica. Buenos Aires; Argentina. Editorial Médica Panamericana. 2009.
- 10) Fontenele, F. ET AL. Mamoplastia redutora e simetrização de mama oposta em reconstrução mamária utilizando a técnica de pedículo inferior. 2007. V22. N1. 52-59. Obtido da Internet em 30 de setembro de 2020, de <http://www.rbc.org.br/details/56/pt-BR/mamoplastia-redutora-e-simetrizacao-de-mama-oposta-em-reconstrucao-mamaria-utilizando-a-tecnica-de-pediculo-inferior>
- 11) Serra. J, ET AL. Mamoplastia redutora com pedículo de platô central inferior. Jornal de senologia e patologia mamária. 1987. V0. N0. 18-23. Obtido da Internet em 30 de setembro de 2020, de https://www.sespm.es/wp-content/uploads/revista/1987_0_0/5.pdf