



FACULTAD DE MEDICINA HUMANA  
UNIDAD DE POSGRADO

**BLOQUEO ERECTOR ESPINAL COMO ANALGESIA  
POSTOPERATORIA SOMETIDOS A CIRUGÍA TORÁCICA  
HOSPITAL GUILLERMO ALMENARA IRIGOYEN 2022**

**PROYECTO DE INVESTIGACIÓN  
PARA OPTAR  
EL TÍTULO DE SEGUNDA ESPECIALIDAD EN ANESTESIOLOGÍA  
PRESENTADO POR  
RÓMULO HENRY ALVAREZ ZUÑIGA**

**ASESOR  
JOSÉ PACHECO DE LA CRUZ**

**LIMA- PERÚ**

**2022**



**Reconocimiento - Compartir igual  
CC BY-SA**

El autor permite a otros re-mezclar, modificar y desarrollar sobre esta obra incluso para propósitos comerciales, siempre que se reconozca la autoría y licencien las nuevas obras bajo idénticos términos.

<http://creativecommons.org/licenses/by-sa/4.0/>



**USMP**  
UNIVERSIDAD DE  
SAN MARTÍN DE PORRES

Unidad de Posgrado  
Facultad de  
Medicina Humana

**FACULTAD DE MEDICINA HUMANA  
UNIDAD DE POSGRADO**

**BLOQUEO ERECTOR ESPINAL COMO ANALGESIA  
POSTOPERATORIA SOMETIDOS A CIRUGÍA TORÁCICA  
HOSPITAL GUILLERMO ALMENARA IRIGOYEN 2022**

**PROYECTO DE INVESTIGACIÓN**

**PARA OPTAR  
EL TÍTULO DE SEGUNDA ESPECIALIDAD EN ANESTESIOLOGÍA**

**PRESENTADO POR:  
RÓMULO HENRY ALVAREZ ZUÑIGA**

**ASESOR:  
DR. JOSÉ PACHECO DE LA CRUZ**

**LIMA - PERÚ  
2022**

NOMBRE DEL TRABAJO

**BLOQUEO ERECTOR ESPINAL COMO AN  
ALGESIA POSTOPERATORIA SOMETIDO  
S A CIRUGÍA TORÁCICA HOSPITAL GUIL  
LER**

AUTOR

**RÓMULO HENRY ALVAREZ ZUÑIGA**

RECuento DE PALABRAS

**12423 Words**

RECuento DE CARACTERES

**69888 Characters**

RECuento DE PÁGINAS

**50 Pages**

TAMAÑO DEL ARCHIVO

**2.0MB**

FECHA DE ENTREGA

**Oct 31, 2022 7:55 PM GMT-5**

FECHA DEL INFORME

**Oct 31, 2022 7:56 PM GMT-5**

● **15% de similitud general**

El total combinado de todas las coincidencias, incluidas las fuentes superpuestas, para cada base de datos

- 15% Base de datos de Internet
- 3% Base de datos de publicaciones
- Base de datos de Crossref
- Base de datos de contenido publicado de Crossref

● **Excluir del Reporte de Similitud**

- Base de datos de trabajos entregados
- Material bibliográfico
- Material citado
- Material citado
- Coincidencia baja (menos de 10 palabras)

**ASESOR:**

**DR. JOSÉ PACHECO DE LA CRUZ**

## ÍNDICE

	Págs.
<b>Portada</b>	i
<b>Índice</b>	ii
<b>CAPÍTULO I: PLANTEAMIENTO DEL PROBLEMA</b>	1
1.1 Descripción de la situación problemática	1
1.2 Formulación del problema	2
1.3 Objetivos	3
1.3.1 Objetivo general	3
1.3.2 Objetivos específicos	3
1.4 Justificación	3
1.4.1 Importancia	3
1.4.2 Viabilidad y factibilidad	4
1.5 Limitaciones	5
<b>CAPÍTULO II: MARCO TEÓRICO</b>	6
2.1 Antecedentes	6
2.2 Bases teóricas	15
2.3 Definición de términos básicos	25
<b>CAPÍTULO III: HIPÓTESIS Y VARIABLES</b>	26
3.1 Hipótesis	26
3.2 Variables y su definición operacional	26
<b>CAPÍTULO IV: METODOLOGÍA</b>	27
4.1 Diseño metodológico	27
4.2 Diseño muestral	27
4.3 Técnicas y procedimiento de recolección de datos	28
4.4 Procesamiento y análisis de datos	29
4.5 Aspectos éticos	29
<b>CRONOGRAMA</b>	30
<b>PRESUPUESTO</b>	31
<b>FUENTES DE INFORMACIÓN</b>	32
<b>ANEXOS</b>	
1. Matriz de consistencia	
2. Consentimiento Informado	
3. Instrumentos de recolección de datos	
4. Tabla de Codificación de Variables	

## **CAPÍTULO I: PLANTEAMIENTO DEL PROBLEMA**

### **1.1 Descripción de la situación problemática**

La toracotomía está asociada con intenso dolor, debido a las incisiones profundas que involucran el plano muscular superficial y profundo. Si este estímulo doloroso no se atenúa de manera óptima, puede empeorar la disfunción pulmonar experimentada por la mayoría de los pacientes y, de esta forma, repercutir en la función pulmonar que es perjudicial, sobre todo, por el compromiso cercano (1,2).

En la población pediátrica es particularmente relevante, ya que su mecánica ventilatoria está fuertemente relacionada por las características de las vías respiratorias y el tórax según la edad. Su pared torácica es muy distensible, de manera que las costillas proporcionan escaso o ningún soporte a los pulmones; es decir, la presión negativa que se genera de forma intratorácica se mantiene con dificultad y, por último, el espacio muerto es proporcionalmente parecido a los adultos, a pesar de que el consumo de oxígeno es mayor (1).

En 2016, se describe una nueva técnica analgésica en dolor torácico neuropático cuyo efecto analgésico se produce por la dispersión del anestésico en el espacio paravertebral, que afecta ambas ramas tanto la ventral y la dorsal de los nervios espinales torácicos, a su vez las ramas de la cadena simpática facilitan el tratamiento del dolor de tipo visceral (1).

El bloqueo del plano del erector de la columna vertebral o del erector espinal (bloqueo ESP) es una técnica de anestesia regional actual, que se puede utilizar para proporcionar analgesia para una variedad de procedimientos quirúrgicos o para controlar el dolor agudo o crónico. Es fácil de realizar en pacientes, y se puede desarrollar con sedación mínima o nula en el área de espera preoperatoria (1). Se ha informado que este bloqueo se utiliza con éxito en una multitud de procedimientos, incluido el de Nuss, toracotomías, nefrolitotomías percutáneas, reparaciones de hernia ventral e incluso fusiones lumbares (2,3). Es relativamente novedoso, presente en numerosos ensayos y estudios prospectivos en curso (4).

Por lo expuesto, las técnicas regionales serían muy importantes, indispensables y

recomendadas para reducir el uso de opiáceos y los efectos adversos relacionados a su uso, que incluye hipoventilación, sedación, náuseas y vómitos, debido a que la población pediátrica es vulnerable a presentar dichos efectos en mayor medida que la población adulta.

Se ha visto que, durante la realización de diferentes estudios, se obtuvo un bloqueo exitoso mediante la técnica de ESP con dosis de 0.5 ml/kg, donde menos de la mitad de pacientes, requirieron el uso de opioides de acción prolongada, presentándose como un procedimiento que se puede realizar de forma sencilla y sin complicaciones. Estudios similares se presentaron como reportes de casos sin resultados comparativos como los vistos en el estudio anterior, pero efectivos para el manejo del dolor postoperatorios en pacientes pediátricos (5,6).

El hospital Nacional Guillermo Almenara Irigoyen es un nosocomio de referencia nacional donde se intervienen a diario pacientes con patologías torácicas manejadas por el servicio de cirugía de tórax en conjunto con anestesiología. Del total de pacientes operados, existe un número considerable de pacientes pediátricos; por ende, se podrían beneficiar de nuevos métodos analgésicos más efectivos.

## **1.2 Formulación del problema**

¿Cuál es la efectividad del bloqueo del plano del músculo erector espinal como analgesia postoperatoria en pacientes pediátricos sometidos a cirugía torácica en el hospital Nacional Guillermo Almenara, durante 2022?

## **1.3 Objetivos**

### **1.3.1 Objetivo general**

Determinar la efectividad del bloqueo del plano del músculo erector espinal como analgesia postoperatoria en pacientes pediátricos sometidos a cirugía torácica en el hospital Nacional Guillermo Almenara Irigoyen durante 2022.

### **1.3.2 Objetivos específicos**

Describir la frecuencia y características de los pacientes pediátricos sometidos a cirugía torácica.

Determinar la severidad del dolor postoperatorio en pacientes pediátricos sometidos a cirugía torácica.

Identificar el número de pacientes pediátricos sometidos a analgesia tipo ESP como analgesia postoperatoria luego de realizarse cirugía torácica.

Comparar la efectividad de bloqueo ESP pacientes pediátricos sometidos a cirugía torácica vs pacientes en lo que no se utiliza bloqueo ESP en el manejo postoperatorio.

## **1.4 Justificación**

### **1.4.1 Importancia**

El bloqueo del plano erector de la espina se ha convertido en un tema de tendencia en los médicos anestesiólogos; sin embargo, todavía queda por dilucidar su mecanismo de acción. Existen informes y estudios clínicos los cuales aún presentan resultados inconsistentes con respecto al anestésico local (7,8). Sin embargo, aun desconociendo el mecanismo de acción y la distribución del fármaco, es importante conocer este procedimiento (9).

Hay varios estudios prospectivos aleatorizados de bloqueo ESP en cuanto a efectividad clínica, pero la gran mayoría involucra solo adultos (10,11). Los informes o reportes de casos pediátricos son limitados (6,13). El bloqueo ESP es un



procedimiento relativamente seguro y probablemente efectivo para lograr analgesia postoperatoria libre de opioides en muchos procedimientos quirúrgicos realizados en pacientes pediátricos (14,15).

Los hospitales de mayor nivel tienen una alta demanda de pacientes menores de edad que son o serán sometidos a cirugía a nivel torácico. En este caso, deberían utilizar un método estandarizado para analgesia postoperatoria, que sea efectiva y con menores complicaciones (16). Debido al probable beneficio que tiene este procedimiento, tanto en el manejo intraoperatorio como en el manejo postoperatorio, de verificarse su eficacia serviría como una opción de analgesia amplia y efectiva en el manejo de dolor de tipo neuropático y las repercusiones simpáticas que conlleva (4,5).

Durante la formación académica es importante este bloqueo, primero por la capacitación constante que se recibe como médico residente y las competencias adquiridas durante el proceso de formación, y segundo, debido a que causa una menor demanda de opioides y menores efectos adversos. En ese contexto, el estudio brindará evidencias de la efectividad de esta técnica.

#### **1.4.2 Viabilidad y factibilidad**

El estudio es viable porque hay aceptación del servicio de anestesiología y jefatura del hospital Guillermo Almenara Irigoyen por ser un tema que disminuye el riesgo postoperatorio de complicaciones en población pediátrica. Asimismo, se ha autorizado la investigación y se cuenta con los recursos humanos y económicos para desarrollarla.

El estudio puede ser realizado porque se cuenta con la participación del servicio de anestesiología y recuperación de cirugía de tórax en el tiempo de su realización, y además se accederá al archivo de historias clínicas físicas y virtuales, mediante el sistema de SGSS, del hospital Guillermo Almenara Irigoyen – Essalud Lima.

La investigación es observacional y, por ende, no se afectará la conducta terapéutica ni la cronología de la enfermedad.

Asimismo, se respetará y cautelará la intimidad de las personas, por lo que no se registrarán nombres o datos que identifiquen a los pacientes.

## **1.5 Limitaciones**

La principal limitación encontrada en el presente proyecto es la capacidad del personal de realizar un correcto bloqueo, de preferencia mediante guía ecográfica, usando transductor plano o curvo, y verificación posterior al bloqueo, ya que de realizarse un bloqueo erector espinal fallido, ya sea por falta de capacitación o instrumental, este generaría un falso positivo en caso de realizarse el estudio.

## CAPÍTULO II: MARCO TEÓRICO

### 2.1 Antecedentes

El- Emam et al., en 2019, publicaron una investigación en la Universidad de Mansoura, Egipto, sobre la eficacia del bloqueo ilioinguinal / nervio iliohipogástrico (IIN) guiado por ecografía versus el bloqueo ESP en pacientes pediátricos sometidos a cirugía de hernia inguinal. Se empleó un estudio prospectivo aleatorizado de 61 pacientes y se comparó tanto el tiempo hasta la solicitud de analgesia de rescate, como el número de dosis de analgesia, la satisfacción de los padres y la incidencia de vómitos que se presenta. Las conclusiones fueron que el grupo en el que se usó el bloqueo ESP era superior tanto en satisfacción como en analgesia y menor número de rescates necesarios (17).

Shokri, en 2020, desarrolló una investigación sobre eficacia analgésica del bloqueo ESP comparándolo con la anestesia epidural torácica en pacientes sometidos a cirugía esofágica transtorácica. Para ello diseñó un estudio prospectivo aleatorizado de 86 pacientes entre 36 a 65 años sometidos a procedimientos quirúrgicos esofágicos transtorácicos. Determinó que la duración de la estancia hospitalaria fue relativamente mayor en el grupo de epidural comparado con el grupo bloqueo ESP, las puntuaciones de satisfacción fueron más altas en el grupo de bloqueo ESP y el consumo total de fentanilo fue menor en el grupo con bloqueo ESP (18).

Lapalma et al., en 2017, en el hospital pediátrico de Santa Fe, en Argentina, publicaron una investigación sobre bloqueo ESP para cirugía abdominal en pediatría. Presentaron el reporte de un niño sano de dos años que fue sometido a una cirugía por peritonitis apendicular. Además, de ser sometido a anestesia general y analgesia postoperatoria, se realizó un bloqueo ESP a nivel de L1 con 0.2ml/Kg de mezcla lidocaína1% + bupivacaína0.25% y se encontró que el paciente se mantuvo estable y sin dolor en las primeras 24 horas. Asimismo, no presentó mayor complicación. Las conclusiones señalaron que las referencias anatómicas fueron identificables y se realizó el uso del Bloqueo ESP en pacientes pediátricos. (19).

Balaban, en 2019, desde la Universidad de Ciencias de la Salud de Kutahya, Turquía, realizó una investigación sobre bloqueo ESP lumbar ecoguiado para analgesia posoperatoria en fractura de fémur, en el que se realiza el reporte de un paciente de seis años con fractura de fémur que con un bloqueo ESP lumbar de inyección única. Determinó que usando un bloqueo ESP a nivel de L5 mediante uso de sonda ecográfica y utilizando bupivacaína al 0,25% con volumen de 20 ml, se proporcionó una analgesia postoperatoria efectiva después de la cirugía de fractura tanto que a los 30 minutos presentaba intensidad de dolor de 0 y el requerimiento de analgesia fue a las 12 horas con paracetamol. El paciente se movilizó a las 28 horas con intensidad de 2. Las conclusiones fueron que los bloqueos ESP pueden ser un método de anestesia regional factible en el grupo de edad pediátrica para la analgesia en la cirugía de las extremidades inferiores cuando se realiza a nivel de la vértebra lumbar. Además, el autor recomendó la realización de futuros estudios controlados para probar superioridad respecto a otras técnicas de anestesia regional (20).

Vela et al., en 2020, en el Instituto Nacional de Salud del Niño de San Borja y el hospital Materno Infantil, Perú, desarrollaron una investigación sobre bloqueo ESP para manejo dolor neuropático en paciente pediátrico postquemado. Se estudió un paciente de dos años gran quemado en el que mediante bloqueo ESP se puede manejar el dolor neuropático. Se realizó bloqueo ESP a nivel de T4 con un volumen de 0,5 ml/kg de bupivacaína al 0,1 % más dexametasona 0,1 mg/kg de forma bilateral, en un paciente con tratamiento de opioides y analgésicos, da una analgesia amplia y efectiva en el dolor neuropático, regula la sintomatología simpática secundaria a cambios con el grado de quemadura, reduce a su vez el uso de opioides y por ende disminuye los efectos adversos que conlleva el uso de estos. Las conclusiones fueron que, así como se puede usar en adultos para manejo de dolor neuropático, también es efectivo en niños sobre todo en pacientes gran quemados. Igualmente, se encontró una disseminación de 4 vertebras superiores y 3 inferiores del punto de inyección, lo que origina un óptimo manejo del dolor tanto somático como neuropático (21).

Altamirano, en 2021, en el Instituto Nacional de Salud del Niño Breña, Perú, llevó a cabo una investigación sobre Bloqueo ESP bilateral para cirugía de pectum

excavatum pediátrico, en el que se realiza el reporte de un caso de un paciente de 5 años en el que se realiza bloqueo ESP bilateral a nivel de T5 con un volumen de 0,7 ml/kg, siendo el EVA hasta las primeras 6 horas de 2/10, llegando a las 36 horas 1/10. Además, no fue necesario el uso de opioides en el presente caso. Las conclusiones señalaron que pese a la realización de más bloqueos ESP en pacientes pediátricos, existen pocos informes, pues el anestésico local se disemina en dirección cefalocaudal del punto de inyección, además que llega al espacio paravertebral lo que permite una excelente analgesia postoperatoria en cirugía convencional de pectum excavatum (22).

Sepúlveda et al., en 2021, en el hospital Sótero del Río, Chile, realizaron una investigación sobre el bloqueo continuo ESP para cirugía torácica resectiva por tocatomía. Se empleó un estudio de serie de casos, en el que se analizaron 7 pacientes mayores de 18 años, con bloqueo ESP mediante guía ecográfica a nivel de T5, con levobupivacaína al 0,25% a 20 cc, e infusión continua de bupivacaína a 0,1% en 2ml/h mediante, asociados bolos intermitentes de 15 ml cada 4 horas. Se evaluó el dolor en los pacientes estudiados y se mantuvo por debajo de un EVA <3/10 hasta durante 2 a 3 días posteriores. Los pacientes se mantuvieron hospitalizados y no fue necesario en ningún caso el uso de opioide. Los resultados arrojaron que, pese al buen manejo del dolor presentado, el mecanismo de acción no está completamente conocido y se presenta como gran alternativa analgésica en cirugía torácica resectiva en general. Los autores recomendaron mayor número de estudios controlados y randomizados para demostrar la efectividad (23).

Vargas et al., en 2019, llevaron a cabo una investigación sobre bloqueo ESP como analgesia en fracturas costales múltiples unilaterales. Se empleó el reporte de un paciente de 28 años con múltiples fracturas costales a quien se realizó bloqueo ESP a nivel de T5 con bupivacaína 0,5% volumen de 20 ml, manteniendo infusión con 4ml/hora de bupivacaína a 0,1%, con seguimiento por 5 días próximos. Presentó una escala de dolor según escala CPOT de 2 puntos durante el cual el paciente continuó intubado. Se retiró la infusión 12 horas después de la extubación y se evalúa el EVA calificando en un nivel de 4/10, por lo que fue necesario luego un rescate con opioides. Se evidenció la utilidad de este procedimiento en manejo analgésico posterior a cirugías dolorosas y la utilidad en uso menor de opioides.

Las conclusiones fueron que el uso de bloqueo ESP en paciente politraumatizado ofrece control óptimo a la vez que disminuye el consumo de medicamentos analgésicos. En general, recomendaron utilizar bloqueos regionales que demuestran tener menos efectos adversos y más beneficios (24).

Tsui et al., en 2019, en Estados Unidos, realizaron una investigación sobre revisión sistemática del bloqueo ESP mediante una revisión sistemática de reportes de casos, serie de casos y estudios en cadáveres. En esta investigación retrospectiva, se encontró que en la mayoría de los casos donde se realizó el bloqueo del plano erector espinal fue de un solo punto de inyección en el que se utilizó en la mayoría bupivacaína 0,25%, en menos casos Ropivacaína 0,5% volumen total de 20 a 30 ml, solo punto de inyección (80%), bolos intermitentes (12%) e infusión continua (8%); en la mayoría de casos (90%). Además, se realizó analgesia multimodal agregados a bloqueo ESP, por lo que se reportó una reducción del uso de opioides en el 76%, y efectos adversos como sensación de frío y pinchazos en un tercio de los casos. Determinaron que la primera revisión conjunta del bloqueo ESP parece una opción segura y eficaz en múltiples tipos de cirugía torácicas, abdominales y de extremidades (25).

De Cassai, en 2020, efectuó una investigación sobre las bases anatómicas del bloqueo ESP, a través de una revisión sistemática de 18 estudios en cadáveres en los cuales se realiza el bloqueo del plano de erector de la espina. Los hallazgos determinaron un total de 34 cadáveres y 35 investigaciones radiológicas, siguiendo el recorrido mediante la introducción de un tinte y a un volumen medio de 3,3 ml por cada espacio vertebral cubierto, dependiendo el nivel. El volumen para nivel torácico fue de 2,5 ml y 5 ml para nivel lumbar debido a la anatomía diferente de cada tipo de vértebra. El mecanismo de acción sigue siendo desconocido, por ser la única constante la afectación de las ramas dorsales. El estudio demostró que una composición diferente del inyectado puede dar como resultado una distribución singular. Las conclusiones mostraron una difusión histotopográfica anterior de colorante que se asemeja a un bloqueo paravertebral, siguiendo los vasos sanguíneos y las ramas dorsales espinales, además del paso a través del agujero costotransverso, alcanzando así el espacio paravertebral e intercostal (26).

Suresh, et al., en 2020, en el hospital del Cáncer Basavataarakam Indo-American Hyderabad, India, desarrollaron una investigación sobre eficacia del bloqueo ESP para analgesia posoperatoria de mastectomía en un estudio prospectivo, aleatorizado y simple ciego. Encontraron que de los 102 pacientes entre 20 a 65 años, a 51 se les realizó bloqueo ESP y 51 fue grupo control. A todos se aplicó anestesia general de inicio, no hubo significación estadística en relación en parámetros hemodinámicos ni náuseas o vómitos posoperatorios. El consumo de morfina fue de 6% en el grupo de ESP y 44% en el grupo control. Asimismo, no se observaron complicaciones respecto al procedimiento. Finalmente, se determinó que el bloqueo ESP es una técnica regional segura y eficaz para proporcionar analgesia después de cirugías mamarias, aunque aún falta dilucidar el volumen y la concentración de AL en este tipo de bloqueos (27).

Singh S, en 2020, en el departamento de Anestesia y Cuidados Críticos, Instituto de Postgrado de Educación e Investigación Médica Chandigarh, la India, publicó una investigación sobre bloqueo ESP bilateral en cirugía de columna lumbar para lo cual se empleó un estudio aleatorizado, de casos y controles, en el que se comparó el bloqueo del plano erector espinal mediante guía ecográfica o el uso de opioides en cirugía mayor de columna lumbar. Se encontró que, de 40 pacientes, mayores de 18 años, en los que se realizó anestesia general, un grupo objetivo se adiciona un bloqueo ESP con bupivacaína 0,5% con un volumen de 20 mL a nivel de T10 de forma bilateral, y grupo control con analgesia endovenosa. Se tomó en cuenta el Eva posoperatorio, necesidad de analgesia de rescate y el consumo de opioides en las primeras 24 horas. Los hallazgos señalaron que los pacientes que recibieron bloqueo ESP redujo el requerimiento de morfina, el Eva en grupo control fue mayor (3 – 5/10) que el grupo que recibió el ESP (2-3/10) hasta las 24 horas y mejoró la satisfacción del paciente en cirugía de columna lumbar (puntaje 7,7 vs 5,5). Las conclusiones indicaron que el bloqueo ESP bilateral guiado por ecografía parece ser una intervención útil para proporcionar una analgesia posoperatoria adecuada después de una cirugía de columna lumbar. Este bloqueo es simple y seguro, lo que lo hace único en comparación con otros bloqueos (28).

Gürkan Y, en el 2020, en Turquía, efectuó una investigación sobre bloqueo ESP y

bloqueo paravertebral torácico para cirugía mamaria. Se empleó un estudio doble ciego, prospectivo, aleatorizado en el que se comparó el bloqueo ESP, el paravertebral y la morfina intravenosa en cirugía de mama. Se encontró que de los 75 pacientes entre 25 a 65 años que serían elegidos para una cirugía electiva de mama por cáncer, se desarrollaron 3 grupos respecto a cada punto a tratar. Los bloqueos regionales se realizaron con bupivacaína al 0,25% con un volumen total de 20 ml el cual se realizó en preoperatorio, el grupo de morfina fue de forma de control analgésico por paciente con dosis de 1 mg por bolo y 6 mg máximo por hora, por lo que se obtuvo una diferencia significativa entre los pacientes que se les realizó algún tipo de bloqueo respecto al grupo control, que redujo el consumo de morfina a las 6, 12 y 24 horas del posoperatorio. No se halló diferencia en ambos grupos de bloqueo en el consumo y satisfacción del paciente, ni en náuseas y vómitos en los 3 grupos de pacientes. Las conclusiones indicaron que el bloqueo ESP y el paravertebral producían adecuada analgesia en pacientes que se someten a cirugía de mama y reduce el uso de opioides (29).

Mladenovic, en 2022, en el departamento de anestésicos y medicina del dolor, hospital universitario Sunshine Coast, Birtinya, Australia, concretó una investigación sobre la asociación entre el bloqueo ESP y la reducción de las complicaciones por fractura costal. Se empleó un estudio de cohortes retrospectivo de 199 pacientes que ingresaron por presentar fracturas costales a los cuales les colocaron un catéter a través de la técnica de bloqueo ESP. Se dividió en tres subgrupos, uno con bloqueo inmediato menor a 24 horas, bloqueo temprano dentro de las 48 horas y tardío después de las 48 horas. Se encontró que en los primeros dos grupos de personas se incrementó la incidencia de complicaciones respiratorias y la estancia de la UCI. No se encontró ningún beneficio de la instauración de un bloqueo ESP dentro de las 24 horas. Las conclusiones fueron que el bloqueo ESP en pacientes con fractura costal no obtuvo beneficio tanto en las complicaciones respiratorias como de la estancia en UCI (30).

Thomas DT, en 2018, realizó una investigación sobre el bloqueo ESP en un niño de 11 años sometido a colecistectomía laparoscópica por presentar colecistitis de forma progresiva y continua. Se encontró que debido a que el paciente presenta reacción adversa a opioides, se opta por realizar bloqueo ESP para manejo de



analgesia peri operatoria bajo guía ecográfica a nivel de T9 de forma bilateral con una dosis de 15 ml de bupivacaína al 0,25%, luego de la cirugía, en sala de recuperación, el paciente no presentó náuseas y el EVA fue de 0/10, al seguimiento durante las primeras 24 horas el EVA fue menor de 3/10, no se requirió administración de paracetamol. Las conclusiones determinaron que el bloqueo ESP guiado por ecografía es un bloqueo de nervio periférico fácil de realizar que conduce a una analgesia posoperatoria duradera y puede usarse en procedimientos laparoscópicos como colecistectomía aun en pacientes pediátricos (31).

Le S et al., en 2020, efectuaron una investigación sobre bloqueo ESP y catéter para procedimiento de Ravitch en paciente pediátrico en un paciente varón de 17 años con historia de pectus excavatum severo y cifoscoliosis post fusión espinal posterior programado para cirugía de Ravitch. Para mejorar la analgesia continua se realizó la colocación de catéter para bloqueo ESP a nivel de T5 a través de una aguja Touhy 18, con dosis de ropivacaína al 0,2% con un volumen total de 20 ml de forma bilateral dosis inicial previa cirugía, y para mantener dosis postoperatoria, se mantuvo cantidad continua de ropivacaína al 0,15% a 6 ml/h. El EVA al primer día postoperatorio fue de 7/10, se requiere dosis de rescate de hidromorfona, luego a lo cual se incrementó la dosis de infusión a 8 ml/h y el EVA disminuyó a 3/10, ya no se requirió dosis de rescate de opioide hasta el quinto día posoperatorio en el que fue dado de alta. Finalmente se concluyó que el procedimiento es doloroso, sin embargo, los catéteres a nivel ESP pueden usarse como parte de una estrategia analgésica multimodal exitosa. Además, es posible que se requiera un mayor volumen de infusión de anestésico local debido a la alteración de la anatomía de la espalda. Alternativamente, la adición de bolos controlados por el paciente a la infusión de los catéteres, también podría haber ayudado a aumentar la cobertura de LA, no debe excluirse el bloqueo continuo ESP del tratamiento analgésico perioperatorio de pacientes con instrumentación previa de columna (32).

Hernández, et al., en 2018, llevaron a cabo una investigación sobre bloqueo ESP para cirugía de pared torácica posterior en pediatría en un paciente de 3 años y 16 kilogramos, programado para resección de un lipoma dorsal gigante entre los dermatomas de cuarto a séptimo vertebra torácica. Se encontró que previa

anestesia general, se realizó la colocación de bloqueo ESP para analgesia perioperatoria a nivel de T1 a T9, una solución de bupivacaína al 0,25% + lidocaína 1% con un volumen total de 0,2 ml/kg, luego a lo cual se evalúa el dolor mediante la escala FLACC siendo de 0. A las dos horas luego de la cirugía, se siguió el caso el cual no requirió dosis opioide analgésica, solo acetaminofén para el manejo posoperatorio. Se concluyó que el bloqueo ESP es una opción eficaz para la cirugía de la pared torácica posterior, los efectos de ahorro de opioides y anestésicos exhibidos en este caso, facilitaron una rápida recuperación postoperatoria y un alta temprana (33).

Aksu et al., en 2019, efectuaron una investigación aleatorizada, prospectiva y doble ciego, sobre bloqueo ESP vs bloqueo del cuadrado lumbar para cirugía abdominal inferior en 64 pacientes entre las edades de 1 a 7 años sometidos a cirugía abdominal baja, en el cual se establecieron dos grupos, uno donde se realizó bloqueo ESP a nivel de L1 mediante guía ecográfica y otro grupo con bloqueo del cuadrado lumbar, ambos con dosis de 0,5 ml/kg con bupivacaína 0,25%, dosis máxima de 20 ml. Se encontró que los dos grupos presentaron score de 0 a 1 en escala de FLACC para dolor durante las primeras 6 horas, además, en ninguno se presentaron complicaciones leves o graves. Se concluye que el bloqueo ESP proporciona una analgesia postoperatoria similar a la de los pacientes con bloqueo del cuadrado lumbar en pacientes pediátricos sometidos a cirugía abdominal inferior (34).

Hong B et al., en 2021, publicaron una investigación sobre comparación del bloqueo ESP y el bloqueo PECS II después de una mastectomía radical modificada. Se empleó una revisión sistemática de investigaciones registradas en base a la comparación del bloqueo PECS II y el bloqueo erector espinal para manejo postoperatorio en mastectomía radical. Se tomaron en cuenta 17 estudios aleatorizados y un total de 1069 pacientes. En comparación con la analgesia sistémica, se encontró que la diferencia media del consumo de opioides fue de 10 mg (15,0 a - 5,6 mg) con bloqueo PECS II y 5,7 mg (11,0 a 0,7 mg) con el bloqueo ESP. En relación con la analgesia sistémica, el bloqueo PECS II mostró puntuaciones de dolor más bajas durante las primeras 24 h postoperatorias, mientras que el bloqueo ESP no fue así. El bloqueo PECS II mostró curvas bajas

tanto para el consumo de opioides como para la puntuación del dolor. Las conclusiones fueron que PECS II parecía tener efectos analgésicos favorables en comparación con el bloqueo ESP. Sin embargo, tanto los bloqueos PECS II como ESP demostraron ser más efectivos que la analgesia sistémica con respecto a la analgesia posoperatoria después de una mastectomía radical modificada. (35)

Finnerty, en 2020, efectuó una investigación sobre la comparación entre el bloqueo ESP y el bloqueo del Serrato anterior (SAP) para cirugía torácica mínimamente invasiva. Se empleó un estudio aleatorizado de cohortes, en el que se comparó la eficacia del bloqueo ESP o bloqueo del serrato mayor previo cirugía torácica mínimamente invasiva, utilizando levobupivacaína al 0,25% Volumen total (VT) 30 ml. Se evaluó la calidad de recuperación a las 24 h, utilizando la escala Quality of Recovery 15 (QoR-15), Escala visual análoga del dolor, a lo largo del tiempo, estancia hospitalaria, consumo de opiáceos. Se encontró que según el diagrama de CONSORT que los pacientes ESP presentaron puntuación QoR-15 mayor a los que presentaron bloqueo SAP, el uso de opioides en ESP fue necesario más allá de las primeras 24 horas postoperatorias, y en el SAP en menos de 24 horas postoperatorias. Se evaluó, además, dolor en movimiento según calificación verbal de dolor a las 24 horas según ESP Y SAP, de 4 vs 5, según complicaciones fue mayor en el grupo que recibió bloqueo SAP. La estancia hospitalaria fue mayor además en el grupo de SAP, en comparación de bloqueo tipo ESP y SAP, de resultado se demostró que ESP proporcionaba una calidad superior de recuperación a las 24 h, menor morbilidad y mejor analgesia después de una cirugía torácica mínima invasiva. Las conclusiones determinaron que el bloqueo ESP proporciona una calidad superior de recuperación a las 24 h, menor morbilidad y mejor analgesia después de la cirugía torácica mínimamente invasiva respecto al bloqueo SAP (36).

## **2.2 Bases teóricas**

### **Bloqueo del plano erector espinal (ESP)**

Es un bloqueo del plano interfascial descrito por primera vez, en 2016, por Forero et al. como un método de tratamiento, el cual es eficaz para el dolor neuropático localizado a nivel torácico. Sin embargo, los estudios publicados posteriormente se

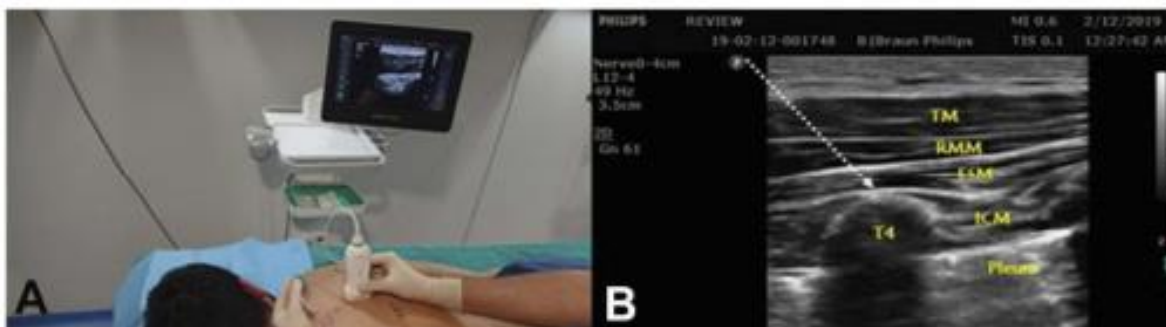han concentrado en el uso de bloqueo ESP para analgesia perioperatoria o postoperatoria. Los hallazgos clínicos iniciales sugirieron que de bloqueo ESP se extendería a la rama dorsal y ventral de los nervios espinales, lo que provocaría el bloqueo del dolor somático y visceral, un efecto similar a la analgesia epidural. Además, requiere tiempo para determinar las características exactas y efectividad de este bloqueo, así como su seguridad y viabilidad en diversos procedimientos quirúrgicos y síndromes dolorosos, utilizando estudios anatómicos, reportes de casos y estudios clínicos de bloqueo ESP (1).

### **Anatomía del plano erector espinal**

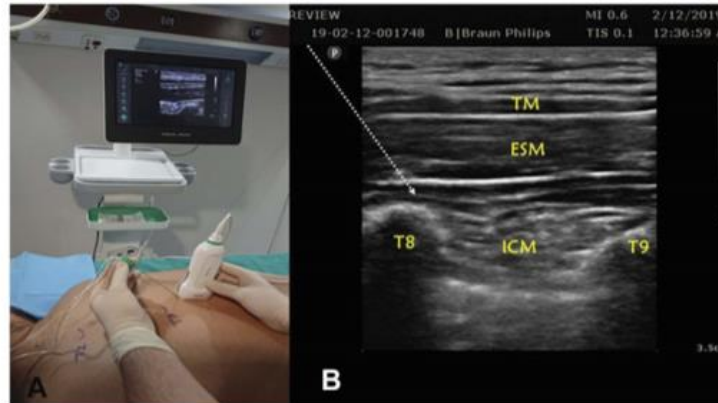
Se describen dos enfoques diferentes para la aplicación de anestésicos locales (1). El primero fue la aplicación en el plano fascial entre los músculos romboides mayor y erector de la columna y el segundo en el plano fascial profundo al músculo erector de la columna. El primero, podría ser insuficiente y se podría lograr una mejor efectividad con la aplicación del inyectable profundamente en el músculo erector de la columna en el plano interfascial (5).

### **Enfoques, ecografía y características técnicas del bloqueo ESP**

La primera descripción de bloqueo ESP es mediante uso de sonda ecográfica a 2,5-3 cm lateralmente a la apófisis espinosa en el nivel de la cuarta a la quinta vértebra torácica en un plano parasagital, dirigiendo la aguja cráneo-caudal mediante la técnica en plano. Debe tenerse en cuenta que hay tres capas de músculo por encima de la apófisis transversa entre los niveles T2 a T6 (figura 1), mientras que en la parte inferior hay solo dos, debido a la falta del romboide músculo en esta zona (figura 2) (1).



**Figura 1.** (A) Posición del transductor de ultrasonido durante una exploración parasagital de la región torácica superior con el sujeto en posición prona. (B) Imagen de ecografía parasagital del bloqueo del plano erector de la columna torácica superior (ESPB) (37).  
Abreviaturas: T4, proceso transversal de 4 vértebras torácicas; RMM, músculo romboide mayor; TM, músculo trapecio; ESM, músculo erector de la columna; ICM, músculo intercostal.



**Figura 2.** (A) Posición del transductor de ultrasonido durante una exploración parasagital de la región torácica media con el sujeto en decúbito prono. (B) Imagen de ecografía parasagital del bloqueo del plano erector de la columna torácica media. La flecha blanca indica aguja (37).

Abreviaturas: T, proceso transversal; TM, músculo trapecio; ESM, músculo erector de la columna; ICM, músculo intercostal.

Recientemente, Yorukoglu et al. describieron su técnica en la que la ESPB bilateral se realizó mediante la inserción de una aguja sobre la apófisis espinosa que se avanzó de la zona central a lateral en ambos lados, descrita por los autores como una técnica fácil de realizar (figura 3) (38).

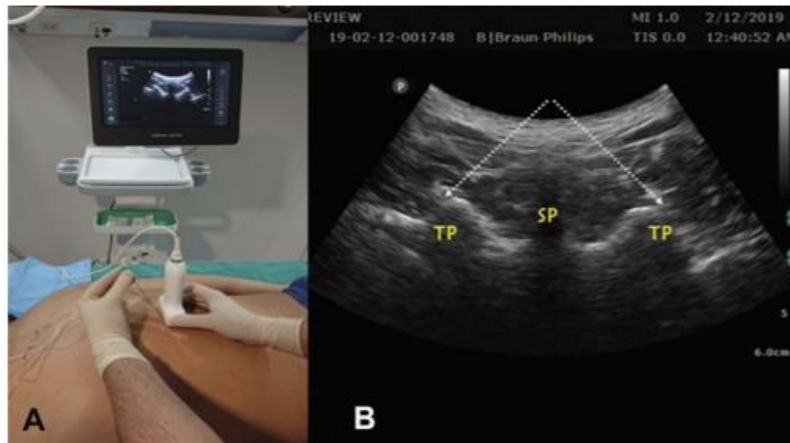


Figura 3 (A) Posición del transductor de ultrasonido durante una exploración transversal media de la región torácica media a nivel de la apófisis espinosa por abordaje de Yorukoglu. (B) Imagen de ecografía transversal del bloqueo del plano erector de la columna bilateral torácico medio (37). La flecha blanca indica aguja. Abreviaturas: TP, proceso transversal; SP, proceso espinoso.

Para la región lumbar, el bloqueo ESP se describió por primera vez en la cirugía de cadera en posición lateral, avanzando la aguja cráneo-caudalmente mediante la técnica en plano (39). Sin embargo, la técnica de fuera del plano en el plano parasagital se convirtió posteriormente en otra técnica popular para el bloqueo ESP lumbar (40). Considerando que el bloqueo ESP lumbar requiere una inserción más profunda de la aguja en comparación con la torácica, es inevitable que se requieran diferentes técnicas. Recientemente, se describió la técnica de Aksu y De Cassai para bloqueo ESP lumbar realizada bajo guía ecográfica en posición lateral (Figura 4) (41,42).

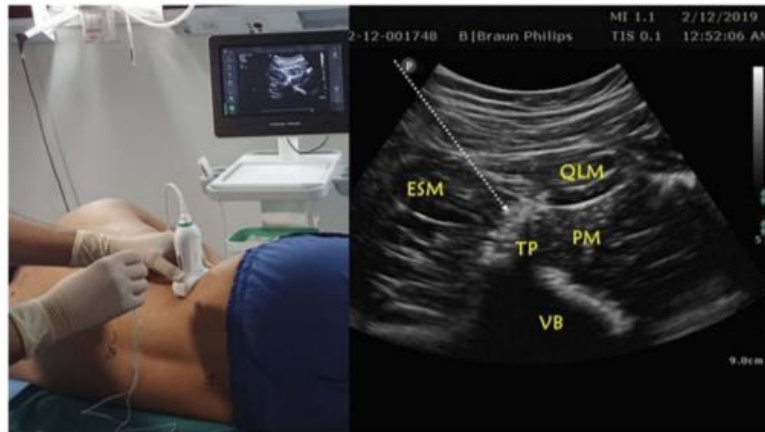


Figura 4: (A) Posición del transductor de ultrasonido curvilíneo durante una exploración transversal de la región lumbar por encima de la cresta ilíaca con el sujeto en posición de decúbito lateral. (B) Imágenes ecográficas del signo del trébol y abordajes Aksu de Cassai para el bloqueo del plano del erector de la columna en la línea axilar posterior por encima de la cresta ilíaca. La flecha blanca indica aguja (37).

Abreviaturas: TP, proceso transversal; QLM, músculo cuadrado lumbar; ESM, músculo erector de la columna; PM, músculo psoas; VB, cuerpo vertebral.

### **Cateterismo en el bloqueo ESP.**

Se han descrito e informado ensayos clínicos que utilizan cateterismo para el bloqueo ESP bilateral en adultos sometidos a procedimientos cardíacos (43,44). El uso de catéter en el bloqueo ESP bilateral en niños con aplicación de bolo intermitente programado, así como aplicaciones de bolo continuo o intermitente de anestesia local a través de catéter, se han descrito para cirugías como toracotomía-esofagectomía, cirugías gástricas laparoscópicas, cirugías abdominales abiertas, prostatectomía radical y cirugías lumbosacras que conducen a una analgesia posoperatoria eficaz (45-47).

Si bien se ha informado de cateterismo lumbar unilateral, hasta donde se sabe no ha habido informes de cateterismo lumbar bilateral (48).

## **Volumen y concentración de anestésicos locales en el bloqueo ESP**

Es el factor más importante para el bloqueo ESP, el cual depende del volumen y, por lo tanto, son dermatómicos, la cobertura aumenta con el aumento de volumen. Las aplicaciones de ESPB se han realizado con volúmenes de 10 a 40 ml.

Cuando se evalúan los casos pediátricos, el volumen se ha determinado según el peso del niño. Esta dosis es generalmente de 0,5ml/kg, sin exceder la dosis de anestésico local en niños. La elección del agente anestésico local es ropivacaína, levobupivacaína, bupivacaína (de 0,5%, 0,25% o 0,375%) y lidocaína (1% o 2%) (1,21,22,40).

Se debe elegir un anestésico local el cual sea apropiado de tal forma que de una sola inyección no llegue a su dosis máxima diaria. Pueden requerirse concentraciones de fármaco más altas para la anestesia en el caso quirúrgico y concentraciones más bajas para la analgesia posoperatoria.

Existe evidencia que la adición de dexametasona se usa en el dolor crónico, de tipo neuropático, el de tipo miofascial y el de tipo lumbar, además que aumenta el tiempo de analgesia sin necesidad de más analgesia en las primeras doce horas, con una escala visual de dolor < 3 en las primeras 24 horas (49,50).

## **Manejo de dolor mediante al bloqueo ESP**

Como se indicó anteriormente, el bloqueo ESP se describió de primera instancia para el manejo del dolor neuropático a nivel torácico (1). Aunque a partir de entonces casi todas las publicaciones se referían a su uso para el manejo del dolor perioperatorio, ha habido algunos informes para tratar el dolor de tipo crónico. De estos, ha habido relativamente escasa información de bloqueo ESP bilateral en comparación con unilateral. El bloqueo ESP bilateral se ha utilizado en el dolor miofascial cervical e interescapular inferior, así como en el dolor lumbar crónico (39,51,52). Además, el bloqueo ESP bilateral se utilizó como analgésico eficaz y a largo plazo en un paciente con fractura de la vértebra lumbar transversa (53). Se ha informado que el bloqueo ESP es analgésica eficaz en la hiperalgesia causada



por pancreatitis aguda (54). Se logró el bloqueo sensorial entre los dermatomas T4 y T10 y el dolor según escala visual de dolor (EVA) disminuyó de 10/10 a 2/10 cuando se aplicaron 15 ml de bupivacaína al 0.5% de forma bilateral en T6 nivel. El dolor de la pancreatitis aguda solo puede tratarse mediante el bloqueo de las fibras viscerales y simpáticas del plexo celíaco, que es la continuación de las ramas de la de las raíces nerviosas T5 y T9 su cadena simpática (55).

### **Dermatomas afectados por ESP**

Las distribuciones del bloqueo sensorial a través de los dermatomas pueden variar en el bloqueo ESP, con el mismo volumen y al mismo nivel, puede provocar una diseminación craneocaudal diferente y, por lo tanto, un bloqueo sensorial.

La tabla 1 muestra los niveles de bloqueo, la diseminación cráneo-caudal del bloqueo sensorial, el volumen del inyectable y el contenido para las aplicaciones de bloqueo ESP reportadas en la literatura. Es importante tener en cuenta que incluso cuando se aplica el mismo volumen y contenido de inyectable al mismo nivel, el bloqueo sensorial a veces se limita a la parte posterior, sin propagación al costado o al frente del tórax, y que algunas aplicaciones de menor volumen conducen a un bloqueo más sensorial que los bloques de mayor volumen. Estos son resultados inesperados e impredecibles en el bloqueo ESP (17-55).

**Tabla 1.** Distribución a través del dermatoma en el bloqueo del bloqueo ESP.

Nivel de Bloqueo	Volumen y concentración de anestésico local	Dermatomas Bloqueados
T7	20 mL ropivacaína 0,5%	T6 – T12
T7	20 mL ropivacaína 0,5% con 2% lidocaína	T7 – T11
T5	20 mL 0,375% levobupivacaína	T3 – T10
T8	10 mL bolo 0,25% bupivacaína, 6 ml/h 0,1% bupivacaína infusión	T5 – L2
T9	20 mL bupivacaína 0,5%	T6 – L1
T2 / T3	20 mL bupivacaína 0,25%	C3 – T5
T10	20 mL bupivacaína 0,25%	T7/T8 – L2/L3

T11	15 mL 0,5% bupivacaína, 5 mL 2% lidocaína 5 mL salina	T9 – L3
T8	20 mL 0,5% ropivacaína + 5 mL salina, 7mL/h ropivacaína 0,15% infusión	T6 – L1
T6	12 mL ropivacaína 0,375% + Dexametasona 2mg (15ml)	T4 – T9
T5 – T7	20 mL 0,25% bupivacaína	T1 – t7 y T4-T12
T7	10 mL 0,25% bupivacaína, 0,125% bupivacaína infusión	T4 – L1
T5	10 mL 0,25% bupivacaína, 40 mg triamcinolona, bupivacaína 0,125% infusión	T2 – T8
T5 y T10 derecho y T9 izquierdo	10 mL 0,125% ropivacaína, 5 mL 0,125% ropivacaína infusión	Derecho T3 – T10 e izq. T8 – T10
T2	20mL ropivacaína 0,375%, lidocaína y adrenalina 1%	C4 – T4
T5	20 mL 0,5% ropivacaína	T2 – T6
L2 – 3	20mL 0,175% ropivacaína	T12 – L5
T7	20 mL 0,375% levobupivacaína	T6 – L1
T10	10 mL 0,25% buvacaína	T7 – T12

### **Bloqueo ESP en cirugías torácicas**

El uso de bloqueo ESP se ha informado con mayor frecuencia para su uso en cirugías torácicas y cardiovasculares. Se informó por primera vez para los requisitos de analgesia posoperatoria en malformaciones de la pared torácica, como el pectus excavatum y el pectus carinatum, y luego en procedimientos más complicados, como la cirugía de toracotomía videoasistida, la toracostomía y la toracotomía con esofagectomía (46-58).

Un estudio controlado de pacientes antes y después que compara los efectos de la ESPB bilateral (con catéter) con la analgesia epidural torácica en las puntuaciones de dolor posoperatorio, opioide y el tiempo que pasaron intubados, encontraron que los tiempos de extubación eran similares, puntajes NRS más bajos en algunos puntos, pero en promedio generalmente similares, y disminución del consumo de morfina en las primeras 48 horas en el grupo ESPB (40 mg vs ninguno) (44).

### **Complicaciones del bloqueo ESP.**

La primera complicación reportada de ESPB fue neumotórax (58). Se ha informado debilidad motora bilateral de las extremidades inferiores observada después de ESPB en una paciente que había sido sometida a cesárea, aunque si esto puede considerarse una complicación de ESPB, es un tema de debate (59).

Se ha informado que la ESPB aplicada desde los niveles lumbar o torácico inferior puede producir efectos parecidos al del plexo lumbar (39). Aunque la debilidad motora generalmente no se considera una complicación, es un evento no intencionado.

Por lo tanto, se debe tener cuidado en pacientes sometidos a ESPB torácica o lumbar inferior, y se debe evaluar si presenta debilidad de tipo motor. En un estudio unicéntrico de 182 pacientes sometidos a ESPB, se notificó un caso definitivo y dos sospechosos de síntomas menores de toxicidad por anestesia local del sistema nervioso central (40). Se ha informado un caso de priapismo después de la aplicación de ESPB unilateral desde el cuarto nivel lumbar (60). El autor afirma que esto probablemente se debió a la diseminación del anestésico local bilateralmente a ambas cadenas simpáticas.

Respecto al fallo o ineficiencia del bloque ESP, se toman dos artículos en los que se informan de casos al respecto, el primero considerado un fallo de colocación del catéter (61) y el segundo tomado como bloqueo ineficiente (40), en general, los autores reportaron que no hubo un común denominador con respecto a los procedimientos quirúrgicos, el nivel de aplicación, el volumen de anestésico local aplicado o la concentración en estos pacientes (40).

Se requieren más estudios para determinar si las diferencias en la fascia, la elección incorrecta del dermatoma o el volumen / concentración del anestésico local, así como el momento del bloqueo ESP, la dinámica respiratoria o abdominal y la posición del paciente, afectan la eficacia del bloqueo ESP.

## **Dolor**

Se define como una sensación o percepción la cual es no placentera y se asocia con una porción del cuerpo ya sea visceral o somático. A menudo ocasionado por estímulos externos que lesionan los tejidos (62).

## **Clasificación del dolor**

Según su tiempo en agudo y crónico.

El primero cuya causa se da por la activación recíproca e inmediata de receptores nociceptivos a causa de un estímulo que ocasiona ya sea de forma química, mecánica o térmica la acción de nociceptores específicos, esto con el fin de tener una función de protección.

El segundo es un dolor continuo y se presenta en una de forma prolongada luego de una lesión o en ausencia de esta. A su vez, este no tiene función protectora, y es de difícil manejo, aun para especialistas. Se asocia a síntomas psicológicos tales como angustia y depresión, lo que explica la dificultad de su manejo.

Según la fisiopatología se puede dividir en nociceptivo y neuropático (63).

El dolor de tipo nociceptivo se debe a una injuria tanto somática como visceral, mejor localizado y se debe a la transducción fisiológica natural del dolor (63).

El dolor de tipo neuropático hace referencia a una alteración ya sea en la transmisión vía nerviosa o una percepción aberrante del mismo debido a una generación ectópica del estímulo nervioso (63).

## **Naturaleza del dolor**

Las noxas son estímulos captados de forma externa que se traducen en dolor, se identifican los nociceptores y se conocen como fibras C y fibras Adelta; siendo estas últimas, las más rápidas y sensibles al dolor de tipo somático, y las fibras C más lentas y sensibles al dolor de tipo visceral. Estos receptores se dividen en su parte terminal en terminaciones libres, en el soma que tiene ganglio de las raíces posteriores que a su vez terminan en la médula espinal, en la región de la asta dorsal. Estos se ubican a lo largo del cuerpo de forma primordial en articulaciones, dientes, pared arterial, cráneo y periostio (64).

Cuando se produce una noxa, ocurre una liberación de neurotransmisores y de agentes químicos como acetilcolina, serotonina, sustancia P, péptido similar a la calcitonina, glutamato, bradicininas, tromboxanos, interleucinas y factor activador de plaquetas. Estos mediadores se activan a la segunda neurona y este impulso tiene 2 caminos va directo (10%) o decusa al haz contralateral (90%), a través del haz llamado espinotalámico, una vez llega al tálamo este activa una tercera neurona la cual se dirige a la corteza sensorial somática, es ahí donde se capta la percepción del dolor (65).

### **Dolor crónico**

Este es dependiente de la sensibilidad medular, debido al efecto del incremento progresivo de los estímulos que llegan a la espina, por lo tanto, se produce una estimulación continua. Es de causa neuropático o inflamatorio: acompañado muchas veces de la hiperalgesia, que se debe a una elevación patológica de la sensibilidad a un estímulo doloroso, o alodinia, que es la percepción de dolor a un estímulo que usualmente no sería doloroso (66).

Una noxa o injuria desencadena la activación de citocinas inflamatorias, adhesión leucocitaria, sobre todo la adhesión de granulocitos. Una cirugía causa hipersensibilidad a nivel del sistema nervioso central, en la que participan neurotransmisores relacionadas con una noxa periférica (67).

En cirugía torácica se lleva a cabo en la mayor parte de los casos una toracotomía, el que llega a producir diferentes tipos de dolor desde el inicio, el dolor producido por el uso de retractores costales y a su vez el compromiso nervioso a través del

daño directo o indirecto a los nervios costales. Al continuar la cirugía, se realizan diferentes procedimientos quirúrgicos tales como una resección tumoral o de tejido inflamado, que ocurre de forma incidental, además, la manipulación del parénquima pulmonar, masas mediastinales, ganglios, etc. Y para terminar la cirugía se requiere muchas veces la colocación de drenajes pleurales o mediastinales, siendo así se presentan diferentes periodos de tiempo de dolor (68).

Muchas veces el dolor crónico ocurre por el acto quirúrgico, o algunas veces de alguno que no ha sido tratado de la forma adecuada. La analgesia multimodal tiende a disminuir la sensibilidad dolorosa a nivel central, además de aliviar el dolor y disminuir las probables secuelas (69).

### **2.3 Definición de términos básicos**

**Dolor:** Una experiencia sensorial y emocional desagradable asociada con, o que se asemeja a la asociada con, daño tisular real o potencial (70).

**Efectividad:** es el grado de conseguir los objetivos trazados, Cumplimiento del objetivo, se entiende como cuando los objetivos sean trascendentes y éstos se alcancen, cuantificándose en el camino (71).

**Cirugías torácicas:** todo procedimiento quirúrgico que se ubica en la región torácica, que comprende mediastino anterior, medio y posterior, además de aquellas realizadas a nivel de pulmón y corazón (68,72).

**Toracotomía:** procedimiento quirúrgico en el que se hace un corte entre las costillas para ver y llegar a los pulmones u otros órganos en el pecho o el tórax. (68,72).

**Anestésico local:** Estos fármacos se pueden usar para tratar afecciones dolorosas, prevenir el dolor durante un procedimiento u operación, o aliviar el dolor después de una cirugía. (73).

**Plano músculo erector de la espina:** Comprende un grupo de músculos que incluye los músculos iliocostal, longísimo y espinal (1).

**Bloqueo del músculo erector de la espina:** Es un procedimiento anestésico regional nuevo que puede proporcionar analgesia torácica, abdominal e incluso en

algunas extremidades inferiores, mediante la administración de anestésico local a nivel del plano del musculo erector de la espina (1).

## CAPÍTULO III: HIPÓTESIS Y VARIABLES

### 3.1 Hipótesis

El bloqueo del plano del músculo erector espinal es efectivo como analgesia postoperatoria en pacientes pediátricos sometidos a cirugía torácica en el hospital Nacional Guillermo Almenara Irigoyen durante 2022.

### 3.2. Variables y su definición operacional

Variable	Definición	Tipo de naturaleza	Indicador	Escala de medición	Categorías y valores	Medio de verificación
Efectividad Analgésica del Bloqueo ESP	Necesidad de Opioides de rescates, disminución del dolor Eva <3/10.	Cualitativa	Efectividad del bloqueo	Nominal	Efectivo No efectivo	Ficha Anestésica Ficha de Recuperación Historia Clínica
Edad	Tiempo de Vida	Cuantitativa	Años	Razón	2 – 4 años 5- 9 años 10-14años 15-18años	Historia Clínica
Sexo	Conjunto de Característica de un individuo	Cualitativa	Género	Nominal	Masculino Femenino	Historia Clínica
Estancia Hospitalaria	Días que paciente permanece hospitalizado	Cuantitativa	Días	Razón		Historia Clínica
Analgesia de Rescate	Cantidad de veces que se usan analgésicos para aliviar el dolor	Cuantitativa	Numero de Dosis	Razón		Historia Clínica
Fármaco	Molécula bioactiva que en virtud de su estructura y configuración química puede interactuar con macromoléculas proteicas	Cualitativa	Administración de fármaco	Nominal	Bupivacaína Lidocaína Lidocaína con epinefrina	Ficha Anestésica Historia Clínica
Escala visual de dolor	Instrumento de medición de características subjetivas o actitudes que no pueden medirse directamente	Cualitativa	Escala Visual Análoga (EVA)	ordinal	0 1 2 3 4 5 6 7 8 9 10	Ficha Anestésica Ficha de recuperación



## **CAPÍTULO IV: METODOLOGÍA**

### **4.1 Diseño metodológico**

Según la intervención del investigador: el presente estudio es observacional, debido a que el investigador no controlará las variables.

Según el alcance: es analítico de tipo cohortes, porque se busca la eficacia del bloqueo erector espinal.

Según el número de mediciones de la o las variables de estudio: es longitudinal, debido a que se medirá más de una vez la variable.

Y según el momento de la recolección de datos: es prospectivo, porque se realizará la recolecta de datos durante la ejecución del estudio.

### **4.2 Diseño muestral**

#### **Población universo**

Todos los pacientes de edad comprendida entre los 2 a 17 años 11 meses 29 días que hayan recibido bloqueo del músculo erector de la espina.

#### **Población estudio**

Pacientes pediátricos que hayan recibido bloqueo erector espinal sometidos a cirugía torácica en el hospital Nacional Guillermo Almenara Irigoyen 2022.

#### **Tamaño de la muestra**

Población total de pacientes pediátricos que hayan recibido analgesia por bloqueo erector espinal, sometidos a cirugía torácica en el hospital Nacional Guillermo Almenara Irigoyen 2022.

#### **Muestreo**

No probabilístico, debido a que seleccionaremos nuestra muestra basada en el total de participantes pediátricos que hayan recibido el bloqueo erector de la espina,

luego de una cirugía torácica. Y por conveniencia porque seleccionaremos a los pacientes pediátricos que se someterán a cirugía torácica que convienen para el estudio y cumplan con los criterios de selección.

### **Criterios de elegibilidad**

#### **De inclusión**

Los niños que cuenten con evaluación de la escala análoga visual de los pacientes sometidos a cirugía de tórax en el postoperatorio inmediato a la hora, a las 3 horas, a las 6 horas, 12 horas, 24 horas y 48 horas.

Pacientes pediátricos que reciben analgesia Postquirúrgica

#### **De exclusión**

Niños con antecedente de dolor Crónico

Historias incompletas.

Aquellos que no se puede realizar medición con escala análoga de dolor por brecha de lenguaje o comprensión.

Los que presentan retardo mental o patología congénita asociada

### **4.3 Técnicas y procedimiento de recolección de datos**

En el presente estudio, se procederá en primer lugar a revisar el archivo con los procedimientos quirúrgicos realizados por el servicio de cirugía de tórax, donde se seleccionarán los pacientes pediátricos que serán sometidos a cirugía.

Luego, se recolectarán los datos de los pacientes y se procederá a la revisión de historias clínicas de todos los que serán sometidos a cirugía tórax, Agrupando datos de la escala visual según las horas, representadas y demostrando un nivel de analgesia tanto postoperatorio inmediato como hasta las 48 horas, según nivel de dolor, según los valores vistos en la Escala visual de dolor y tomando como no eficaz aquellos dolores severo y moderado. Se tomará como eficaz aquellos que presentan leve y nulo al inicio demostrando a su vez el tiempo de eficacia.

El instrumento para recolección será una ficha en Excel, los días de estancia hospitalaria, la escala análoga visual según las horas.

En el presente estudio, no hay conflicto de interés, ni problemas éticos, ya que solo se observarán las variables descritas, además que solo se enfocará a revisar las historias de los pacientes pediátricos sometidos a cirugía de tórax en el hospital Nacional Guillermo Almenara Irigoyen en 2022.

#### **4.4 Procesamiento y análisis de datos**

Para el procesamiento y análisis de datos del presente estudio, se utilizará el programa Statistical Package for the Social Sciences (SPSS) versión 26.

Se realizará un análisis de tipo descriptivo. En el caso de variables de tipo cuantitativas, se usará medidas de tendencia de tipo central y de dispersión, en el caso de variables de tipo cualitativas, se usarán frecuencias tanto relativas como absolutas.

Para identificar la efectividad de la intervención, se comparará la escala análoga de dolor postoperatorio de los sometidos a ESP vs aquellos que fueron sometidos a otras técnicas y para comparar se usará la prueba de exacta de Fisher, así como la prueba de Mahn Whitney.

#### **4.5 Aspectos éticos**

En el presente estudio no hay conflicto de interés, ni problemas éticos, ya que solo se estudiarán las variables descritas. Los datos serán confidenciales, no registrándose nombres ni datos que identifiquen al participante

## CRONOGRAMA

Fases/meses	2021-2022									
	Diciembre	Enero	Febrero	Marzo	Abril	Mayo	Junio	Julio	Agosto	Septiembre
Redacción final del proyecto de investigación	X									
Aprobación del proyecto de investigación		X								
Recolección de datos			X	X	X	X				
Procesamiento y análisis de datos							X			
Elaboración del informe								X		
Correcciones del trabajo de investigación									X	
Aprobación del trabajo de investigación										X
Publicación del artículo										X

## PRESUPUESTO

---

<b>Concepto</b>	<b>Monto estimado (soles)</b>
<b>Material de escritorio</b>	1000
<b>Adquisición de software</b>	250
<b>Soporte especializado</b>	1500
<b>Impresiones</b>	500
<b>Logística</b>	500
<b>Traslado y refrigerio</b>	1000
<b>TOTAL</b>	<b>4750</b>

---

## FUENTES DE INFORMACIÓN

1. Forero M, Rajarathinam M, Adhikary S, Chin K. Continuous Erector Spinae Plane Block for Rescue Analgesia in Thoracotomy After Epidural Failure: A Case Report. *A Case Rep*: 8:10:254-256. [Internet] 2017. Extraído el 27 de Julio del 2020. Disponible en: <https://www.ncbi.nlm.nih.gov/pubmed/28252539>
2. Yoshizaki M, Murata H, Ogami-Takamura K, Hara T. Bilateral erector spinae plane block using a programmed intermittent bolus technique for pain management after Nuss procedure. *J Clin Anesth* 57:51-52. [Internet] 2019. Extraído el 27 de Julio del 2020. Disponible en: <https://pubmed.ncbi.nlm.nih.gov/30852328/>
3. Kim E, Kwon W, Oh S, Bang S. The Erector Spinae Plane Block for Postoperative Analgesia after Percutaneous Nephrolithotomy. *Chin. Med. J.* 131(15):1877-1878. [Internet] 2018. Extraído el 29 de Julio del 2020. Disponible en: <https://www.ncbi.nlm.nih.gov/pmc/articles/PMC6071450>
4. Krishnan S, Cascella M. Bloqueo del Plano erector de la Espina. En: *StatPearls*. Treasure Island (FL): StatPearls Publishing; 2020.
5. Holland, EL, Bosenberg, AT. Early experience with erector spinae plane blocks in children. *Pediatr Anesth* 30: 96– 107. [Internet] 2020. <https://doi.org/10.1111/pan.13804>
6. Muñoz F, Cubillos J, Bonilla AJ, Chin KJ: Bloqueo del plano erector de la columna para analgesia postoperatoria en cirugía torácica oncológica pediátrica. *Can J Anesth* 64:880-882. [Internet] 2017. Extraído el 27 de Julio del 2020. Disponible en: <https://pubmed.ncbi.nlm.nih.gov/28447318/>
7. Schwartzmann A, Peng P, Maciel MA, Forero M: Mechanism of the erector spinae plane block: insights from a magnetic resonance imaging study. *Can J Anaesth* 65:1165-1166. [Internet] 2018. Extraído el 27 de Julio del 2020. Disponible en: <https://pubmed.ncbi.nlm.nih.gov/30076575/>
8. Adhikary SD, Bernard S, Lopez H, Chin KJ: Erector spinae plane block versus retrolaminar block: a magnetic resonance imaging and anatomical study. *Reg Anesth*

Pain Med 43:756-762. [Internet] 2018. Extraído el 27 de Julio del 2020. Disponible en: <https://pubmed.ncbi.nlm.nih.gov/29794943/>

9. Ivanusic J, Konishi Y, Barrington MJ: A cadaveric study investigating the mechanism of action of erector spinae blockade. Reg Anesth Pain Med 43:567-571. [Internet] 2018. Extraído el 27 de Julio del 2020. Disponible en: <https://pubmed.ncbi.nlm.nih.gov/29746445/>

10. Gürkan Y, Aksu C, Kuş A, Yörükoğlu UH, Kılıç CT: El bloqueo del plano del erector de la columna guiado por ultrasonido reduce el consumo de opioides posoperatorios después de una cirugía de mama: un estudio controlado aleatorizado. J Clin Anesth 50:65-68. [Internet] 2018. Extraído el 27 de Julio del 2020. Disponible en: <https://pubmed.ncbi.nlm.nih.gov/29980005/>

11. Tulgar S, Kapakli MS, Şentürk O, Selvi O, Serifsoy TE, Ozer Z: Evaluación del bloqueo del plano del erector de la columna guiado por ultrasonido para la analgesia posoperatoria en la colecistectomía laparoscópica: un ensayo clínico prospectivo, aleatorizado y controlado. J Clin Anesth 49:101-106. [Internet] 2018. Extraído el 27 de Julio del 2020. Disponible en: <https://www.ncbi.nlm.nih.gov/pmc/articles/PMC6444941/>

12. Hernandez MA, Palazzi L, Lapalma J, Forero M, Chin KJ: Erector spinae plane block for surgery of the posterior thoracic wall in a pediatric patient. Reg Anesth Pain Med 43:217-219. [Internet] 2018. Extraído el 27 de Julio del 2020. Disponible en: [https://www.researchgate.net/publication/322037641\\_Erector\\_Spinae\\_Plane\\_Block\\_for\\_Surgery\\_of\\_the\\_Posterior\\_Thoracic\\_Wall\\_in\\_a\\_Pediatric\\_Patient](https://www.researchgate.net/publication/322037641_Erector_Spinae_Plane_Block_for_Surgery_of_the_Posterior_Thoracic_Wall_in_a_Pediatric_Patient)

13. Adhikary SD, Pruet A, Forero M, Thiruvankatarajan V. Bloqueo del plano del erector de la columna como alternativa a la analgesia epidural para la analgesia posoperatoria después de la cirugía toracoscópica asistida por video: un estudio de caso y una revisión de la literatura sobre la propagación de anestésico local en el plano del erector de la columna. Indian J Anaesth 62:75-78. [Internet] 2018. Extraído el 27 de Julio del 2020. Disponible en: <https://pubmed.ncbi.nlm.nih.gov/29416155/>

14. Nardiello MA, Herlitz M: Bloqueo bilateral del plano erector de la columna vertebral de un solo disparo para cirugía de pectus excavatum y pectus carinatum en 2 pacientes pediátricos. Rev Esp Anestesiol Reanim 65:530-533.

[Internet] 2018. Extraído el 27 de Julio del 2020. Disponible en: <https://pubmed.ncbi.nlm.nih.gov/29866441/>

15. Wyatt K, Elattary T: Bloqueo del plano del erector de la columna en un paciente pediátrico con síndrome de Ehlers-Danlos de alto riesgo para reparación de un anillo vascular. *J Clin Anesth* 54:39-40. [Internet] 2019. Extraído el 27 de Julio del 2020. Disponible en: <https://pubmed.ncbi.nlm.nih.gov/30391449/>

16. Aksu C, Gurkan Y. Defining the Indications and Levels of Erector Spinae Plane Block in Pediatric Patients: A Retrospective Study of Our Current Experience. *Cureus*. [Internet] 2019. Extraído el 28 de Julio del 2020. Disponible en: <https://www.ncbi.nlm.nih.gov/pmc/articles/PMC6779152/>

17. El-Emam E-SM, El Motlb EAA. Ultrasound-guided erector spinae versus ilioinguinal/iliohypogastric block for postoperative analgesia in children undergoing inguinal surgeries. *Anesth Essays Res* [Internet]. 2019 [citado el 28 de Julio de 2020];13(2):274–9. Disponible en: [http://dx.doi.org/10.4103/aer.AER\\_81\\_19](http://dx.doi.org/10.4103/aer.AER_81_19)

18. Shokri H, Kasem AA. Analgesic efficacy of erector spinae block in comparison to thoracic epidural anesthesia in patients undergoing transthoracic esophageal surgical procedure. *Res Opin Anesth Intensive Care* 7:124-30. [Internet] 2020. Extraído el 28 de Julio del 2020. Disponible en: <http://roaic.eg.net/article.asp?issn=2356-9115>

19. Lapalma Julio, Palazzi Lucio, Hernandez Maria A, Roqués Vicente. BLOQUEO DEL PLANO DEL ERECTOR ESPINAL PARA CIRUGIA ABDOMINAL EN PEDIATRIA. REPORTE DE CASO. *Anest Analg Reanim* 30( spe ): 5-5. [Internet]. 2017. Extraído el 28 de Julio del 2020. Disponible en: [http://www.scielo.edu.uy/scielo.php?script=sci\\_arttext&pid=S1688-12732017000200005&lng=es](http://www.scielo.edu.uy/scielo.php?script=sci_arttext&pid=S1688-12732017000200005&lng=es).

20. Balaban O, Koçulu R, Aydın T. Ultrasound-guided Lumbar Erector Spinae Plane Block For Postoperative Analgesia in Femur Fracture: A Pediatric Case Report. *Cureus* 11(7):e5148. [Internet] 2019. Extraído el 1 de Agosto 2020. Disponible en: <http://dx.doi.org/10.7759/cureus.5148>

21. Vela Izquierdo C E, Narváez Tamayo M A, Renilla Carranza E S, Fiestas Bancayan M, Rodríguez Calderón M. Bloqueo del plano del erector espinal como manejo de dolor



neuropático en paciente pediátrico postquemado. Rev. Soc. Esp Dolor 27( 2 ): 127-132. [Internet] 2020. Extraído el 1 de Agosto del 2020. Disponible en: <http://dx.doi.org/10.20986/resed.2020.3776/2019>.

22. Altamirano Gómez JC, Vela Izquierdo CE, Rodríguez Calderón MY, Fiestas Bancayán MA. Bloqueo del plano del erector espinal bilateral para cirugía de pectus excavatum en paciente pediátrico. Rev. Soc. Esp. Dolor [Internet]. 2021 Feb [citado 2022 Jun 06] ; 28( 1 ): 53-56. Disponible en: <https://dx.doi.org/10.20986/resed.2021.3846/2020>.

23.- Sepúlveda M, Friedman M, Villarroel R, Sánchez G, Coloma R, Merino S. Bloqueo continuo erector de la espina (EsP) para cirugía torácica resectiva por toracotomía. Rev chil anest [Internet]. 2021 [citado el 12 de julio de 2022];50(6):860–4. Disponible en: <https://revistachilenadeanestesia.cl/revchilanestv5006101111/>

24.- Vargas Silva JF, Vela Izquierdo CE, Ricaurte Gracia LN, Castillo Rodriguez JO, Aparicio Negrete AI. Bloqueo del plano del erector espinal como analgesia en fracturas costales múltiples unilaterales. Rev Soc Esp Dolor [Internet]. 2019;26. Disponible en: [https://www.resed.es/Ficheros/505/3/10\\_NC\\_Vargas.pdf](https://www.resed.es/Ficheros/505/3/10_NC_Vargas.pdf)

25.- Tsui BCH, Fonseca A, Munshey F, McFadyen G, Caruso TJ. The erector spinae plane (ESP) block: A pooled review of 242 cases. J Clin Anesth [Internet]. 2019 [citado el 14 de julio de 2022];53:29–34. Disponible en: <https://pubmed.ncbi.nlm.nih.gov/30292068/>

26.- De Cassai A, Andreatta G, Bonvicini D, Boscolo A, Munari M, Navalesi P. Injectate spread in ESP block: A review of anatomical investigations. J Clin Anesth [Internet]. 2020;61(109669):109669. Disponible en: <https://www.sciencedirect.com/science/article/pii/S0952818019317258>

27.- Seelam S, Nair AS, Christopher A, Upputuri O, Naik V, Rayani BK. Efficacy of single-shot ultrasound-guided erector spinae plane block for postoperative analgesia after mastectomy: A randomized controlled study. Saudi J Anaesth [Internet]. 2020 [citado el 8 de septiembre de 2022];14(1):22–7. Disponible en: [http://dx.doi.org/10.4103/sja.SJA\\_260\\_19](http://dx.doi.org/10.4103/sja.SJA_260_19)

28.- Singh S, Choudhary NK, Lalin D, Verma VK. Bilateral ultrasound-guided erector spinae plane block for postoperative analgesia in lumbar spine surgery: A randomized control trial: A randomized control trial. J Neurosurg Anesthesiol [Internet]. 2020 [citado

el 14 de julio de 2022];32(4):330–4. Disponible en:  
<https://pubmed.ncbi.nlm.nih.gov/31033625/>

29.- Gürkan Y, Aksu C, Kuş A, Yörükoğlu UH. Erector spinae plane block and thoracic paravertebral block for breast surgery compared to IV-morphine: A randomized controlled trial. *J Clin Anesth* [Internet]. 2020 [citado el 15 de julio de 2022];59:84–8. Disponible en:  
<https://pubmed.ncbi.nlm.nih.gov/31280100/>

30.- Mladenovic J, Erskine RN, Riley B, Mitchell A, Abi-Fares C, Basson W, et al. The association between erector spinae plane block timing and reduced rib fracture related respiratory complications: A cohort study. *J Clin Anesth* [Internet]. 2022;82(110940):110940. Disponible en:  
<https://www.sciencedirect.com/science/article/pii/S0952818022002987>

31.- Thomas DT, Tulgar S. Ultrasound-guided erector spinae plane block in a child undergoing laparoscopic cholecystectomy. *Cureus* [Internet]. 2018 [citado el 8 de agosto de 2022];10(2). Disponible en: <http://dx.doi.org/10.7759/cureus.2241>

32.- Le S, Lo C, Costandi A, Kim E. Bilateral Erector Spinae Plane (ESP) catheters for Ravitch procedure in a pediatric patient with Harrington rods. *J Clin Anesth* [Internet]. 2020;66(109925):109925. Disponible en:  
<https://www.sciencedirect.com/science/article/pii/S0952818020306619>

33.- Hernandez MA, Palazzi L, Lapalma J, Forero M, Chin KJ. Erector spinae plane block for surgery of the posterior thoracic wall in a pediatric patient. *Reg Anesth Pain Med* [Internet]. 2018 [citado el 8 de agosto de 2022];43(2):217–9. Disponible en:  
<https://rapm.bmj.com/content/43/2/217.long>

34.- Aksu C, Şen MC, Akay MA, Baydemir C, Gürkan Y. Erector Spinae Plane Block vs Quadratus Lumborum Block for pediatric lower abdominal surgery: A double blinded, prospective, and randomized trial. *J Clin Anesth* [Internet]. 2019;57:24–8. Disponible en:  
<https://www.sciencedirect.com/science/article/pii/S0952818019300753>

35.- Hong B, Bang S, Oh C, Park E, Park S. Comparison of PECS II and erector spinae plane block for postoperative analgesia following modified radical mastectomy: Bayesian network meta-analysis using a control group. *J Anesth* [Internet]. 2021 [citado el 10 de

agosto de 2022];35(5):723–33. Disponible en:  
<https://pubmed.ncbi.nlm.nih.gov/33786681/>

36.- Finnerty DT, McMahon A, McNamara JR, Hartigan SD, Griffin M, Buggy DJ. Comparing erector spinae plane block with serratus anterior plane block for minimally invasive thoracic surgery: a randomised clinical trial. *Br J Anaesth* [Internet]. 2020 [citado el 16 de agosto de 2022];125(5):802–10. Disponible en:  
<https://pubmed.ncbi.nlm.nih.gov/32660716/>

37.- Tulgar S, Ahiskalioglu A, De Cassai A, Gurkan Y. Efficacy of bilateral erector spinae plane block in the management of pain: current insights. *J Pain Res* [Internet]. 2019;12:2597–613. Disponible en: <http://dx.doi.org/10.2147/JPR.S182128>

38.- Yörükoğlu HU, Aksu C, Tor Kılıç C, Gürkan Y. Bilateral erector spinae plane block with single injection. *J Clin Monit Comput* [Internet]. 2019;33(6):1145–6. Disponible en: <http://dx.doi.org/10.1007/s10877-018-00247-y>

39.- Tulgar S, Senturk O. Ultrasound guided Erector Spinae Plane block at L-4 transverse process level provides effective postoperative analgesia for total hip arthroplasty. *J Clin Anesth* [Internet]. 2018;44:68. Disponible en:  
<https://www.sciencedirect.com/science/article/pii/S0952818017311352>

40.- Tulgar S, Selvi O, Senturk O, Ermis MN, Cubuk R, Ozer Z. Clinical experiences of ultrasound-guided lumbar erector spinae plane block for hip joint and proximal femur surgeries. *J Clin Anesth* [Internet]. 2018;47:5–6. Disponible en:  
<https://www.sciencedirect.com/science/article/pii/S0952818018300643>

41.- Aksu C, Gürkan Y. Aksu approach for lumbar erector spinae plane block for pediatric surgeries. *J Clin Anesth* 54:74–75. [Internet] 2018. Extraído el 1 de Agosto del 2020. Disponible en: <https://pubmed.ncbi.nlm.nih.gov/30408620/>.

42.- De Cassai A, Sgarabotto C, Dal Cin S. Enfoque antiguo para una nueva indicación: signo de trébol para el bloque ESP. *Reg Anesth Pain Med*. [Internet] 2019. Extraído el 01 de Agosto del 2020 Disponible en: <http://dx.doi.org/10.1136/rapm-2018-100170>

43.- Nagaraja PS, Ragavendran S, Singh NG, et al. Comparación de la analgesia epidural torácica continua con el bloqueo bilateral del plano del erector de la columna para el

tratamiento del dolor perioperatorio en cirugía cardíaca. *Ann Card Anaesth* 21(3):323–327. [Internet] 2018. Extraído el 01 de Agosto del 2020. Disponible en: <https://pubmed.ncbi.nlm.nih.gov/30052229/>

44.- Macaire P, Ho N, Nguyen T, et al. El bloqueo continuo del plano del erector de la columna torácica guiado por ultrasonido dentro de un programa de recuperación mejorada se asocia con una disminución del consumo de opioides y una mejor rehabilitación posoperatoria del paciente después de una cirugía cardíaca abierta: un estudio antes y después controlado y adaptado al paciente. *J Cardiothorac Vasc Anesth*. [Internet] 2018. Extraído el 01 de Agosto del 2020 Disponible en: <https://pubmed.ncbi.nlm.nih.gov/30665850/>

45.- Melvin JP, Schrot RJ, Chu GM, Chin KJ. Low thoracic erector spinae plane block for perioperative analgesia in lumbosacral spine surgery: a case series. *Can J Anaesth* 65(9):1057–1065. [Internet] 2018. Extraído el 01 de Agosto del 2020. Disponible en: <https://pubmed.ncbi.nlm.nih.gov/29704223/>

46.- Singh S, Pandey R, Chowdhary NK. Bloqueo bilateral del plano del erector de la columna guiado por ecografía para analgesia posoperatoria en cirugía de resección de quiste de colédoco. *Saudi J Anaesth* 12(3):499–500. [Internet] 2018. Extraído el 01 de Agosto de 2020. Disponible en: <https://www.ncbi.nlm.nih.gov/pmc/articles/PMC6044166/>

47.- Jain K, Jaiswal V, Puri A. Erector spinae plane block: Relatively new block on horizon with a wide spectrum of application - A case series. *Indian J Anaesth* 62(10):809–813. [Internet] 2018. Extraído el 1 de Agosto del 2020. Disponible en: <https://pubmed.ncbi.nlm.nih.gov/30443066/>

48.- Balaban O, Aydın T. Cateterismo en el plano del erector de la columna lumbar para analgesia posoperatoria continua en artroplastia total de rodilla: Reporte de caso. *J Clin Anesth* 55:138–139. [Internet] 2019. Extraído el 27 de Julio del 2020. Disponible en: <https://pubmed.ncbi.nlm.nih.gov/30658328/>

49.- Calandese F, Adduci A. Erector spinae plane block for acute postoperative pain management after anterior thoracolumbar spine surgery. *J Clin Anesth* 52:55–56. [Internet] 2019. Extraído el 27 de Julio del 2020. Disponible en: <https://pubmed.ncbi.nlm.nih.gov/30205356/>

50.- Pehora C, Pearson AM, Kaushal A, Crawford MW, Johnston B. Dexamethasone as an adjuvant to peripheral nerve block. *Cochrane Database Syst Rev* 11. 2017. Extraído el 27 de Julio del 2020. Disponible en: <https://pubmed.ncbi.nlm.nih.gov/29121400/>

51.- Tulgar S, Thomas DT, Suslu H. Ultrasound guided erector spinae plane block relieves lower cervical and interscapular myofascial pain, a new indication. *J Clin Anesth* [Internet]. 2019;53:74. Disponible en: <https://www.sciencedirect.com/science/article/pii/S0952818018312509>.

52.- Takahashi H, Suzuki T. Bloqueo del plano del erector de la columna para el dolor lumbar en el síndrome de cirugía de espalda fallida: reporte de caso. *JA Clin Rep* 4 (1):60. [Internet] 2018. Extraído el 27 de Julio del 2020. Disponible en: <https://jaclinicalreports.springeropen.com/articles/10.1186/s40981-018-0198-6#citeas>

53.- Ahiskalioglu A, Kocak AO, Doymus O, Sengun E, Celik M, Alici HA. Bloqueo del plano erector de la columna por fractura de la apófisis transversa lumbar bilateral en urgencias: una nueva indicación. *Am J Emerg Med* 36 (10):1927.e3–1927. [Internet] 2018. Extraído el 2 de Agosto del 2020. Disponible en: [https://www.ajemjournal.com/article/S0735-6757\(18\)30554-0/fulltext](https://www.ajemjournal.com/article/S0735-6757(18)30554-0/fulltext)

54.- Elkoundi A, Eloukkal Z, Bensghir M, Belyamani L, Lalaoui SJ. Erector spinae plane block for hyperalgesic acute pancreatitis. *Pain Med*. [Internet] 2018; Extraído el 27 de Julio del 2020. Disponible en: <https://pubmed.ncbi.nlm.nih.gov/30476275/>

55.- Vera-Portocarrero L, Westlund KN. Role of neurogenic inflammation in pancreatitis and pancreatic pain. *Neurosignals* 14(4):158– 165. [Internet] 2005;. Extraído el 27 de Julio del 2020. Disponible en: <https://www.ncbi.nlm.nih.gov/pmc/articles/PMC2766588>

56.- Fiorelli S, Leopizzi G, Saltelli G, et al. Bilateral ultrasound-guided erector spinae plane block for postoperative pain management in surgical repair of pectus excavatum via Ravitch technique. *J Clin Anesth* 56:28–29. [Internet] 2019. Extraído el 27 de Julio 2020. Disponible en: <https://pubmed.ncbi.nlm.nih.gov/30684919/>

57.- Nardiello MA, Herlitz M. Bilateral single shot erector spinae plane block for pectus excavatum and pectus carinatum surgery in 2 pediatric patients. *Rev Esp Anesthesiol Reanim* 65(9):530–533. [Internet] 2018. Extraído el 1 de Agosto 2020. Disponible en: <https://pubmed.ncbi.nlm.nih.gov/29866441/>

- 58.- Ueshima H. Pneumothorax after the erector spinae plane block. *J Clin Anesth* 48:12. [Internet] 2018. Extraído el 2 de Agosto del 2020. Disponible en: <https://pubmed.ncbi.nlm.nih.gov/29684727/>
- 59.- Selvi O, Tulgar S. Ultrasound guided erector spinae plane block as a cause of unintended motor block. *Rev Esp Anesthesiol Reanim (Engl Ed)* [Internet]. 2018;65(10):589–92. Disponible en: <https://www.sciencedirect.com/science/article/pii/S0034935618301105>
- 60.- Elkoundi A, Eloukkal Z, Bensghir M, Belyamani L. Priapism following erector spinae plane block for the treatment of a complex regional pain syndrome. *Am J Emerg Med*. [Internet] 2019. Extraído el 2 de Agosto del 2020. Disponible: <https://pubmed.ncbi.nlm.nih.gov/30660341/>
- 61.- Luis-Navarro J, Seda-Guzmán M, Luis-Moreno C, Chin K-J. Erector spinae plane block in abdominal surgery: Case series. *Indian J Anaesth* [Internet]. 2018 [citado el 8 de septiembre de 2022];62(7):549. Disponible en: [http://dx.doi.org/10.4103/ija.ija\\_57\\_18](http://dx.doi.org/10.4103/ija.ija_57_18)
- 62.- Melzack R, Katz J. Evaluacion del dolor en pacientes adultos. En: Wall PD, Melzack R, editors. *Tratado del Dolor*. 5ta edicion. Edinburgh, UK: Elsevier Churchill Livingstone; 2006.p. 291304.
- 63.- Walter Allen Fink Jr, DO, FAAEM, FACEP. The Pathophysiology of Acute Pain. *Emerg Med Clin N Am* 23 [Internet] 2005. Extraído el 28 de Julio del 2020. Disponible: [https://www.emed.theclinics.com/article/S0733-8627\(04\)00146-4/pdf](https://www.emed.theclinics.com/article/S0733-8627(04)00146-4/pdf)
- 64.- Guyton AC. Somatic sensations. II. Pain, headache, and thermal sensations. En: Guyton AC, editor. *Textbook of medical physiology*. 8th edition. Philadelphia: WB Saunders Company; 1991. p. 520-544.
- 65.- Jeftinija S, Jeftinija K, Liu F, Skilling SR, Smullin DH, Larson AA. Excitatory amino acids are released from rat primary afferent neurons in vitro. *Neurosci Lett*. Apr 29;125(2):191-4. [Internet] 1991. Extraído el 29 de julio del 2020. Disponible en: <https://pubmed.ncbi.nlm.nih.gov/1679218/> doi: 10.1016/0304-3940(91)90025-o.

66.- Jaime Z. Bases Fisiopatológicas del Dolor. Acta Med Per: 24:2:105-108. [Internet] 2007. Extraído el 31 de julio del 2020. Disponible en: <http://www.scielo.org.pe/pdf/amp/v24n2/a07v24n2.pdf>

67.- Bernal B. Técnicas Anestésicas y Analgesia Posoperatoria. An Med Mex: 59:1: 29-35. [Internet] 2014. Extraído el 31 de julio del 2020. Disponible en: <https://www.medigraphic.com/pdfs/abc/bc-2014/bc141f.pdf> 35

68.- De Cosmo G. Aceto P. Analgesia in Thoracic Surgery: Review. Minerva Anesthesiol: 75:6:393-400. [Internet] 2009. Extraído el 16 de Agosto del 2020. Disponible en: <https://www.ncbi.nlm.nih.gov/pubmed/18953284>

69.- Aréchiga G. Mille J. Abordaje Multimodal Para el Manejo del Dolor Agudo. Rev Mex Anest:33:1:18-21. [Internet] 2010. Extraído el 16 de Agosto del 2020. Disponible en: <https://www.medigraphic.com/cgi-bin/new/resumen.cgi?I DARTICULO=24584>

70.- Arco, Juan del. Curso básico sobre dolor. Tema 1. Fisiopatología, clasificación y tratamiento farmacológico. [Internet] 2015. Extraído el 16 de Agosto del 2020. Disponible en: <https://www.elsevier.es/es-revista-farmacologia-profesional-3-articulo-curso-basico-sobre-dolor-tema-X0213932415727485>

71.- Rojas M, Jaimes L, Valencia M. Efectividad, eficacia y eficiencia en equipos de trabajo. Revista ESPACIOS [Internet]. 2018 [citado el 8 de septiembre de 2022];39(06). Disponible en: <https://www.revistaespacios.com/a18v39n06/18390611.html>

72.- Rafael H. Toracotomía de Urgencia. Indicaciones, Técnica Quirúrgica y Resultados. Cir Esp: 89:6:340–347. [Internet] 2011. Extraído el 18 de Agosto del 2020. Disponible en: <https://www.elsevier.es/es-revista-cirugia-espanola-36-articulotoracotomia-urgencia-indicaciones-tecnica-quirurgica-S0009739X1100100X>

73.- Ramón B. Anestésicos Locales. Farmacoterapia: 30:5:42-46. [Internet] 2011. Extraído el 20 de Agosto 2020. Disponible en: <https://www.elsevier.es/es-revista-offarm-4-pdf-X0212047X11276597>.

## ANEXOS

### 1. Matriz de consistencia

Pregunta de Investigación	Objetivo	Tipo y diseño de estudio	Población de estudio y procesamiento de datos	Instrumento de recolección
<p>¿Cuál es la efectividad del bloqueo del plano del músculo erector espinal como analgesia postoperatoria en pacientes pediátricos sometidos a cirugía torácica en el Hospital Nacional Guillermo Almenara Irigoyen durante el 2022?</p>	<p>Determinar la efectividad del bloqueo del plano del músculo erector espinal como analgesia postoperatoria en pacientes pediátricos sometidos a cirugía torácica en el Hospital Nacional Guillermo Almenara Irigoyen durante el 2022.</p> <p>Describir la frecuencia y características de los pacientes pediátricos sometidos a cirugía torácica.</p> <p>Determinar la severidad del dolor postoperatorio en pacientes pediátricos sometidos a cirugía torácica.</p> <p>Identificar el número de pacientes pediátricos sometidos a analgesia tipo ESP como analgesia postoperatoria luego de realizarse cirugía torácica.</p> <p>Comparar la efectividad de bloqueo ESP pacientes pediátricos sometidos a cirugía torácica vs pacientes en lo que no se utiliza bloqueo ESP en el manejo postoperatorio.</p>	<p>Observación Analítico Longitudinal Prospectivo</p>	<p>Pacientes pediátricos que hayan recibido bloqueo erector espinal sometidos a cirugía torácica en el Hospital Nacional Guillermo Almenara Irigoyen en el 2022.</p> <p>Para el procesamiento y análisis de datos del presente estudio, se utilizará el programa Statistical Package for the Social Sciences (SPSS) versión 26.</p> <p>Para identificar la efectividad de la intervención, se comparará la escala análoga de dolor postoperatorio de los sometidos a ESP vs aquellos que fueron sometidos a otras técnicas, para comparar se usará la prueba de chi cuadrado, así como la prueba de Mahn Whitney.</p> <p>Agrupando datos de la escala visual según valores descritos.</p>	<p>Ficha de recolección de datos en Microsoft Excel Escala visual del dolor pediátrica según Wong Baker Escala visual Análoga</p>



## 2. Consentimiento informado

### CONSENTIMIENTO INFORMADO PARA LOS PARTICIPANTES

El propósito de este protocolo es dar a conocer a los participantes de la presente investigación sobre su naturaleza, así como del rol que tienen en ella.

La presente investigación es llevada a cabo por Rómulo Henry Álvarez Zúñiga, alumno de la Unidad de Posgrado de la Facultad de Medicina Humana de la Universidad de San Martín de Porres. El objetivo de este estudio es realizar Bloqueo ESP en Pacientes pediátricos sometidos a cirugía torácica, Si usted accede a participar, a su menor hijo se le pedirá responder a una entrevista luego de realizarle dicho bloqueo lo que le tomará 5 minutos.

La participación es voluntaria. La información que se recoja será estrictamente confidencial y no se podrá utilizar para ningún otro propósito que no esté contemplado en esta investigación.

Si tuviera alguna duda con relación al desarrollo de la investigación, usted es libre de formular las preguntas que considere pertinentes.

Muchas gracias por su participación.

Yo, \_\_\_\_\_

doy mi consentimiento para participar que se realice el estudio y procedimiento en mi menor hijo y soy consciente de que la participación es enteramente voluntaria.

He recibido información en forma verbal sobre el estudio y he tenido la oportunidad de discutir sobre este y hacer preguntas.

Al firmar este protocolo, estoy de acuerdo con que los datos personales, incluso los relacionados a mi salud o condición física y mental, y raza u origen étnico, puedan ser usados, según lo descrito en la hoja de información que detalla la investigación en la que estoy participando.

Entiendo que puedo finalizar mi participación en cualquier momento, sin que esto represente algún perjuicio para mí.

Estoy enterado de que recibiré una copia de este formulario de consentimiento y que puedo solicitar información sobre los resultados del estudio cuando este haya concluido. Para ello, puedo comunicarme con Rómulo Henry Álvarez Zúñiga.

Dentro de los beneficios está la contribución al desarrollo de la investigación, la cual favorecerá al conocimiento científico.

---

padre/madre del participante	Firma	Fecha
------------------------------	-------	-------

---

Nombre del investigador	Firma	Fecha
-------------------------	-------	-------

### 3. Instrumentos de recolección de datos

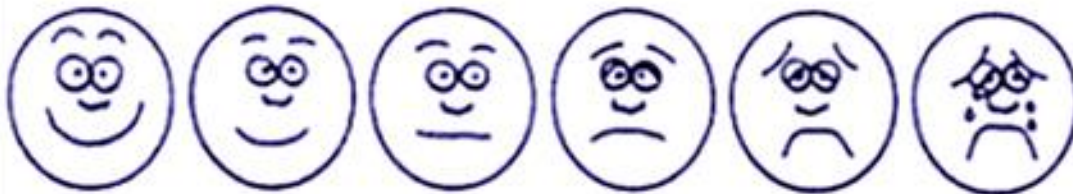
#### Ficha de recolección de datos

Ficha de Recolección de datos							
Bloqueo Erector de la Espina en paciente pediátrico sometido cirugía de tórax HNGAI 2022							
Nombre y Apellidos:							
Edad:	Sexo		(F)	(M)			
Fecha de Ingreso:	Cirugía torácica realizada:						
fecha de Alta:							
Diagnósticos:	(1						
	(2						
	(3						
	(4						
Días de estancia hospitalaria luego de cirugía:							
Anestesia realizada							
Anestésico usado en	(Bupivacaína)	(Lidocaína)	(Lidocaína + Bupivacaína)	Otro:			
Concentración de anestésico	(0,5%)	(0,25%)	(0,125)				
Complicaciones							
Numero de rescates analgésicos	( )						
Escala utilizada	(Escala Visual pediátrica)			(Escala visual a análoga)			
	Inmediato	1 hr	3hrs	6hrs	12hrs	24hrs	48Hrs
Puntaje según Escala de dolor							

### 3.2 Escala de caras de Wong-Baker

#### De 3 a 7 años colaboradores: Escala de caras de Wong-Baker

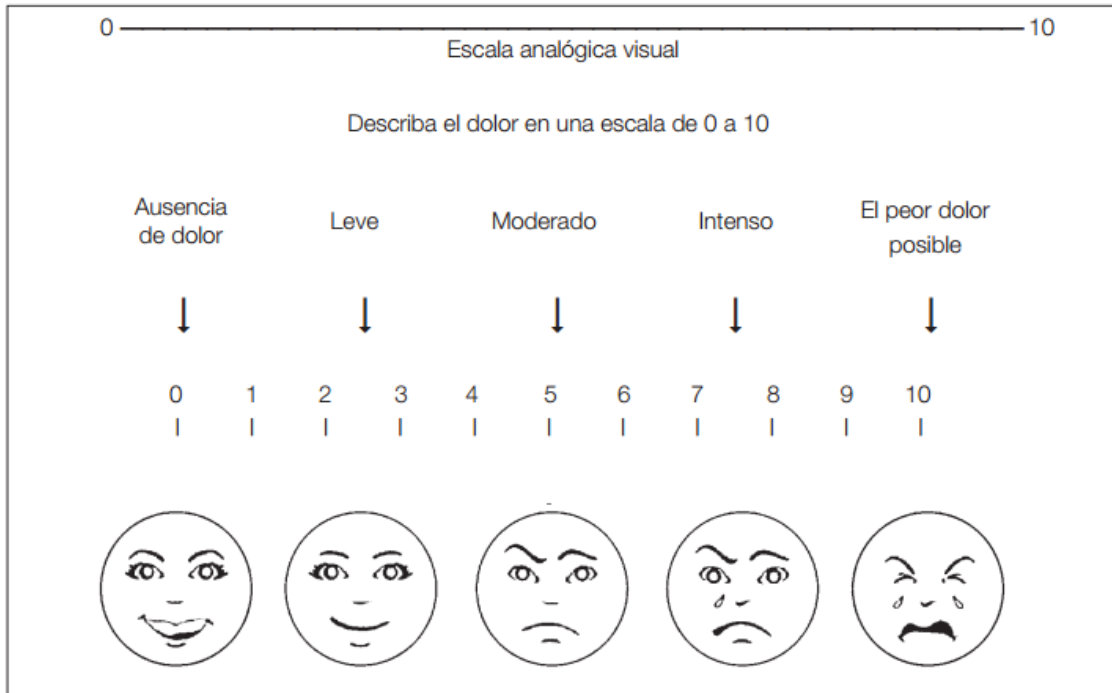
Escala de caras de Wong-Baker: elija la cara que mejor describe la manera de como se siente.



0	2	4	6	8	10
Sin dolor	Duele un poco	Duele un poco más	Duele aún más	Duele mucho	El peor dolor

0: no dolor; 2: dolor leve; 4-6: dolor moderado;  
8: dolor intenso; 10: máximo dolor imaginable

## Escala Analógica visual



#### 4. Tabla de codificación de variables

Variable	Categorías	Código para base de datos
Efectividad Analgésica del Bloqueo ESP	Efectivo No efectivo	1 2
Tiempo de Vida	Años cumplidos	2 - 17
Sexo	Femenino Masculino	1 2
Estancia Hospitalaria	Días que paciente permanece hospitalizado	1 a más
Analgesia de Rescate	No necesidad Terapia única Más de una terapia	0 1 2 a más
Fármaco	Bupivacaína 0,5% Lidocaína 2% Lidocaína 2% con epinefrina	1 2 3
Escala visual de dolor	Según Score	0 al 10