



FACULTAD DE MEDICINA HUMANA

**APROXIMACIÓN AL INTERNADO EN LOS HOSPITALES HIPÓLITO  
UNANUE Y MILITAR CENTRAL EN EL PERIODO 2021-2022**

PRESENTADO POR

LIZET KAREN ANCASI MEJIA

ROSA LUZ ANTON CHIRINOS

ASESORA

BLÁCIDO TRUJILLO LINCOLN

**TRABAJO DE SUFICIENCIA PROFESIONAL PARA OPTAR EL  
TÍTULO PROFESIONAL DE MÉDICO CIRUJANO**

LIMA- PERÚ

2022



**Reconocimiento - No comercial - Compartir igual  
CC BY-NC-SA**

El autor permite entremezclar, ajustar y construir a partir de esta obra con fines no comerciales, siempre y cuando se reconozca la autoría y las nuevas creaciones estén bajo una licencia con los mismos términos.

<http://creativecommons.org/licenses/by-nc-sa/4.0/>



**FACULTAD DE MEDICINA HUMANA**

**APROXIMACIÓN AL INTERNADO EN LOS HOSPITALES  
HIPÓLITO UNANUE Y MILITAR CENTRAL EN EL  
PERIODO 2021-2022**

**TRABAJO DE SUFICIENCIA PROFESIONAL  
PARA OPTAR  
EL TÍTULO PROFESIONAL DE MÉDICA CIRUJANA**

**PRESENTADO POR**

**ANCASI MEJIA, LIZET KAREN**

**ANTON CHIRINOS, ROSA LUZ**

**ASESOR  
DR. BLÁCIDO TRUJILLO LINCOLN**

**LIMA, PERU**

**2022**

## **JURADO**

**Presidente:** M.E Karim Elizabeth Ugarte  
Rejavinsky

**Miembro:** M.E Graciela Pílares Barco

**Miembro:** M.E Carlos Morales Paitan

## **DEDICATORIA**

Dedicado a los que ya no están, pero deberían.

## **AGRADECIMIENTOS**

Agradecimiento a nuestros padres y hermanos por el apoyo constante y ferviente que sin ellos no lo habiéramos alcanzado.

Agradecemos también a nuestros maestros que nos han impartido sus enseñanzas y experiencias a lo largo de toda la carrera.

## ÍNDICE

	<b>Págs.</b>
<b>Portada</b>	i
<b>Jurado</b>	ii
<b>Dedicatoria</b>	iii
<b>Agradecimientos</b>	iv
<b>Índice</b>	v
<b>Resumen</b>	vi
<b>Abstract</b>	vii
<b>INTRODUCCIÓN</b>	viii
<b>CAPITULO I. TRAYECTORIA PROFESIONAL</b>	<b>1</b>
1.1 Medicina Interna	4
1.2 Cirugía general	12
1.3 Ginecología y Obstetricia	17
1.4 Pediatría y Neonatología	21
<b>CAPITULO II. CONTEXTO EN EL QUE SE DESARROLLO LA EXPERIENCIA</b>	<b>27</b>
<b>CAPITULO III. APLICACIÓN PROFESIONAL</b>	<b>28</b>
3.1 Medicina	28
3.2 Cirugía general	32
3.3 Ginecología y Obstetricia	36
3.4 Pediatría y Neonatología	41
<b>CAPITULO IV. REFLEXIÓN CRÍTICA DE LA EXPERIENCIA</b>	<b>45</b>
<b>CONCLUSIONES</b>	<b>46</b>
<b>RECOMENDACIONES</b>	<b>47</b>
<b>FUENTES DE INFORMACIÓN</b>	<b>48</b>

## RESUMEN

El presente trabajo, a través de la descripción de casos clínicos, se realiza un recorrido de las principales patologías que se estudiaron en el internado realizado en el Hospital Nacional Hipólito Unanue y Hospital Militar Central, en el periodo 2021 – 2022.

**Objetivos:** Describir, analizar las actividades, situaciones, aprendizaje obtenido y manejo de casos, desarrollados en el período de internado, para optar por el título de Médico Cirujano. **Materiales y métodos:** La realización de este trabajo es observacional, descriptivo, retrospectivo realizado en dos centros hospitalarios de categoría III – 1, en el período julio del 2021 a abril del 2022. Se realizó la recolección de datos de historias clínicas, de 4 casos por cada una de las 4 rotaciones realizadas, además se revisaron fuentes como Pubmed, UptoDate, repositorios académicos, entre otros; como sustento de la descripción de los casos clínicos. **Conclusiones:** El internado médico es determinante para la consolidación de conocimientos obtenidos, durante los 6 años de la carrera de medicina, puestos en práctica, enriqueciendo y reforzando lo adquirido, a pesar de las condiciones de salud y ciertos límites actuales, para ser llevados a la posterioridad a ejercer la medicina como profesionales.

**Palabras clave:** Casos clínicos, internado, rotaciones.



## ABSTRACT

The present work, through the description of clinical cases, is a tour of the main pathologies that were studied in the internship held at the Hipólito Unanue National Hospital and Central Military Hospital, in the period 2021 - 2022.

**Objectives:** Describe, analyze the activities, situations, learning obtained and case management, developed in the internship period, to opt for the title of Medical Surgeon. **Materials and methods:** The realization of this work is observational, descriptive, retrospective carried out in two hospitals of category III - 1, in the period July 2021 to April 2022. Data collection was carried out from medical records, of 4 cases for each of the 4 rotations carried out, sources such as Pubmed, UptoDate, academic repositories, among others, were also reviewed; as support for the description of clinical cases. **Conclusions:** The medical internship is decisive for the consolidation of knowledge obtained, during the 6 years of medical school, put into practice, enriching and reinforcing what was acquired, despite health conditions and certain current limits, to be taken to after practicing medicine as professionals.

**Keywords:** Clinical cases, internship, rotations.

## INTRODUCCIÓN

El internado médico, dio su inicio el 01 de julio del 2021, luego de postergarse varios meses, debido a la pandemia, y con el fin de llevarse a cabo el retorno a los establecimientos de salud con mayor seguridad. En un contexto diferente, la duración de este es de 12 meses, sin embargo, se determinó con el fin de evitar una mayor exposición que fueran 10 meses.

Para el desarrollo del internado, se tomó de base diferentes centros hospitalarios, con acceso de plazas restringido debido a que la actual situación no permitía el aforo total en los servicios como anteriormente se realizaba, además se dio mayor escenario a los centros de salud de primer nivel de atención, necesario como una forma de preparación antes del Servicio Rural y Urbano Marginal de Salud.

El internado médico, es el año más importante para el estudiante de medicina, llega luego de seis años de estudio, y es la oportunidad para consolidar lo adquirido, de aprender ciertos procedimientos nuevos, mejorar técnicas, presenciar un mayor acercamiento al paciente, la razón de todo el trabajo y esfuerzo ejecutado.

Los internos desenvuelven sus capacidades en diferentes escenarios, como el área de emergencia, hospitalización, sala de operaciones. Las responsabilidades del interno constaban en realizar historias clínicas de ingreso, evaluando al paciente, realizar una correcta anamnesis, para determinar el diagnóstico y con ayuda del residente o asistente, se indicaba el tratamiento necesario, además el interno se desenvuelve en sala de operaciones como instrumentista o asistiendo al cirujano principal en caso de serle permitido, en caso del área emergencia, recae la importancia en realizar un rápido pero acertado diagnóstico, para poder brindar el tratamiento oportuno y así detener las dolencias de nuestros pacientes.

El internado, se dividió en 4 rotaciones, las cuales consistían en Medicina Interna, Cirugía general, Ginecología y Obstetricia, y Pediatría y Neonatología, cada rotación tiene un manejo y metodología distinta, además se usa como ejemplo, el sílabo indicado por la universidad, para tener en cuenta que logros y competencias se deben adquirir según la rotación determinada.

A nivel académico, se programaron exposiciones de temas propios de la especialidad, por parte de los residentes rotantes, invitando a los asistentes encargados a participar de dicha exposición, se realizó además revisiones de artículos sobre las patologías más frecuentes en las rotaciones del centro de salud, se compartía además conocimientos e ideas en las llamadas visitas médicas.

## **CAPÍTULO I. TRAYECTORIA PROFESIONAL**

El internado de la carrera medicina humana es quizás el año más anhelado para los futuros médicos no solo por culminar la carrera, sino también para contrastar la teoría, con la práctica del día a día que se vive en las áreas hospitalarias.

El internado se divide en 4 rotaciones, la primera rotación fue la de medicina interna, se citó días previos al inicio de la rotación para la explicación de la metodología de trabajo en cada servicio como tópico de emergencia, observación, rotonda y hospitalización. En tópico de emergencia se programaban cuatro guardias al mes, se contaban con dos tópicos, en cada uno se encontraba un residente de turno y un interno; en observación se encontraban los médicos asistentes de turno, no eran precisamente médicos internistas sino también médicos ocupacionales, reumatólogos, cardiólogos, psiquiatras, etc. Durante la consulta en tópico, se tenía el primer contacto con el paciente, se realizaba el examen físico, posteriormente el residente confirmaba los hallazgos y se decidía si era una emergencia o se derivaba por consulta externa.

Por el contexto actual de pandemia que atravesamos, los pacientes con sintomatología sugestiva de Covid-19 eran derivados desde triaje a la toma de pruebas antigénicas.

En la zona de observación están los pacientes que necesitan una evaluación continua y que no se espere que tengan que estar mucho tiempo en el hospital la función del interno es la evolucionar todas las camas solo hasta la apreciación luego el residente de turno se encarga de hacer el plan y las indicaciones, en observación uno de los procedimientos que más se realizaban era la toma de análisis de gases arteriales donde ayudo bastante en la práctica y los residentes enseñaron los diferentes puntos de toma de mal muestra.

En el piso de hospitalización, además de las evoluciones y curaciones diarias, se hacían tomas de hemoglucotest, procedimientos de sondaje (vesical, nasogástrico, análisis de gases arteriales) según demanda.

Asimismo, realizábamos los tramites de referencia a instituciones como el INEN, en caso no se contara con algún examen auxiliar en el hospital y acompañábamos al paciente en la ambulancia al procedimiento. Muchas veces eran durante la tarde o en la guardia nocturna de emergencia.

En el caso de la rotación de cirugía, 2 días antes de iniciar, se dio una inducción, se presentaron las camas de piso de hospitalización que estarían a nuestro cargo, además se dio una breve visita por el tópico de emergencia, para tener al pendiente el flujo de manejo, las solicitudes y exámenes de laboratorio necesarios a solicitar en ciertos cuadros clínicos, las recetas de los materiales a solicitar para las operaciones a llevarse a cabo, etc.

El interno de medicina, se encarga de evolucionar como anteriormente se mencionó las camas de piso de hospitalización, que deben estar listas antes de iniciar la visita médica, además de dejar indicado el tratamiento para cada paciente, y realizar la historia clínica en caso de haber ingreso en el pabellón de hospitalización. Las guardias son realizadas en tópico de emergencia, cada 2 o 3 días, se realizan procedimientos como sondaje vesical, colocación de sonda nasogástrica, extracción de sangre para análisis de gases arteriales, etc. En caso de ser necesario, el interno es solicitado para instrumentar en procedimientos quirúrgicos como laparotomías exploratorias, apendicectomías convencionales, etc.

La rotación de gineco-obstetricia, abarcaba 3 divisiones, ginecología obstetricia y emergencia y sala de partos, la primera de ellas donde se hizo el manejo de diferentes patologías ginecológicas más frecuentes como patologías mamarias y uterinas, además de realizar vigilancia a las pacientes postcesareadas, en el caso de obstetricia, se realiza monitoreo de las gestantes, con antecedentes de cesáreas o con alguna patología adicional, se acude a sala de operaciones para instrumentación en la cesáreas.

En el caso de emergencia, se realizan turnos de 12 horas, donde el interno desenvuelve sus capacidades junto al asistente de gineco-obstetricia, se aprende una correcta realización del tacto vaginal, y será el primer paso donde se determine si se derivara a la gestante, según los antecedentes que presente a pabellón de patología, ARO A, B o C, o si en caso no presentará alguna patología concomitante a pabellón de comunes.

La última rotación fue la de pediatría, a diferencia de las rotaciones previas, se cumplían turnos de seis y doce horas en los servicios de emergencia, alojamiento conjunto, observación, hospitalización y neonatología. En el tópico de emergencia el horario iniciaba a las a las 7 horas hasta las 13 horas, dos internos de medio turno y uno de guardia nocturna 12 horas tanto en el servicio de neonatología como en pediatría, siempre bajo supervisión de un médico especialista y un residente.

En tópico contábamos con materiales como bajalenguas, pulsioxímetros, tensiómetros, estetoscopios, otoscopios portátiles, con los que se lograba efectuar con mayor precisión el examen físico.

## **1.1 Medicina Interna**

### **1.1.1 Caso 1:**

Paciente varón de 19 años, con antecedente de hipoacusia neurosensorial bilateral congénita y discapacidad intelectual leve.

El padecimiento actual, lo relata su familiar (madre), refiere que hace aproximadamente 01 mes presenta cuadro de constipación, escasa salida de deposiciones (la mayoría líquidas), asociado a distensión abdominal, hiporexia y pérdida de peso. Antecedentes patológicos: Al ampliar la anamnesis, madre inicia en la infancia presentando cuadros de estreñimiento, que empeoran los últimos 10 años. Acuden una vez al mes a emergencias para enema evacuante.

Medicación habitual: Lactulosa 30cc, hasta 03 veces al día. Enemas evacuantes.

Madre niega antecedentes de importancia en la familia, así como alergias y reacciones adversas a medicamentos. Niega consumo de sustancias. Hábito defecatorio: 01 vez cada 03 días.

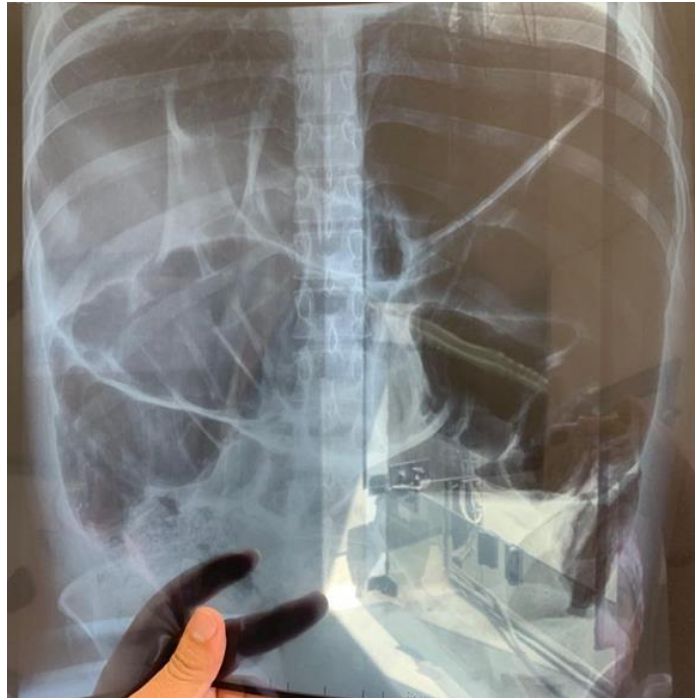
A su ingreso se observa: paciente varón, con edad aparente menor a la real, aparente mal estado general, mal estado de hidratación y mal estado de nutrición; ventila espontáneamente.

Piel seca, descamativa, con escaso panículo adiposo. Aparato respiratorio: Amplexación disminuida, murmullo vesicular pasa bien en ambos hemitórax, no se auscultan estertores. Aparato cardiovascular: tonos cardíacos rítmicos, sin soplos. Abdomen marcadamente distendido, de forma irregular, no circulación colateral, no hernias. Levemente tenso, depresible, mínimo dolor a palpación profunda en fosa ilíaca izquierda, no masas palpables. Timpanismo generalizado. Tacto rectal: Esfínter hipotónico, ampolla rectal vacua. Dedo de guante con escasas deposiciones líquidas marrones claras.

Genito-urinario: Diuresis espontánea, puño percusión lumbar y puntos renouretrales bilaterales negativos.

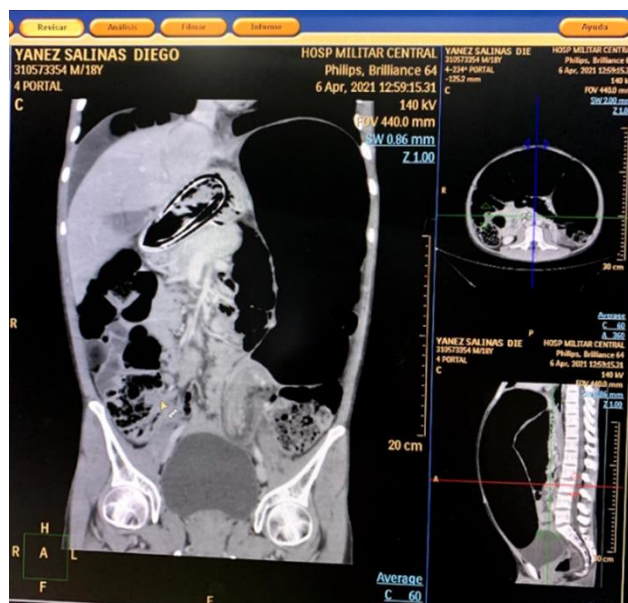
SNC: LOTEPE, Glasgow 15/15. Obedece órdenes simples. No signos meníngeos ni de focalización.

Se solicitan exámenes auxiliares: Bioquímica: Glucosa 76, Cr 0.77, Urea 17, PCR 2.8; Perfil hepático/pancreático: TGO 17.3, TGP 17.4, bilirrubina total 0.55, bilirrubina directa 0.19 mg/dL, bilirrubina indirecta 0.36 mg/dL, fosfatasa alcalina 64 UI/L, GGTP 19 UI/L, amilasa 67 UI/L y lipasa 23.5 UI/L.



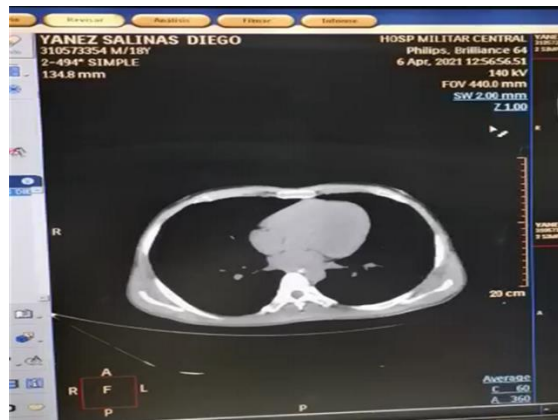
**Figura 1.** Signo del grano de café

El diagnóstico presuntivo fue: Vólvulo de sigmoides, se le solicitó ampliar estudio con TEM abdominal con contraste y evaluación por cirugía general.



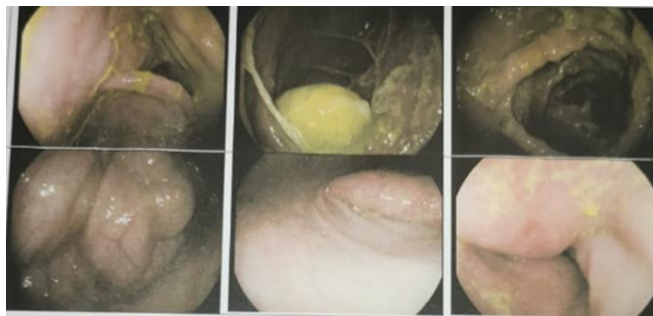
**Figura 2.** TEM abdominal con contraste





**Figura 3.** TEM abdominal con contraste

El servicio de cirugía general reevalúa al paciente en emergencia y solicita interconsulta a gastroenterología para devolvulación endoscópica.



**Figura 4.** Endoscopía digestiva baja

Se cuenta con el siguiente informe: Colon elongado tortuoso a 60 hasta 70 cm, se observa marcada distensión de asa con mucosa de áreas de eritema leve a moderado. No se evidencia signos de isquemia en la mucosa. Se observa heces solidas adheridas en pared salida abundante de heces 3 L aproximadamente. Se logra desvolvulación parcial con evidencia de nueva torsión al retiro de equipo.

Se realiza interconsulta a cirugía para transferencia y expectativa de cirugía de emergencia. Es hospitalizado por el servicio de cirugía, durante su estancia el paciente se mantiene en observación durante siete días, donde el cuadro remite, por ello se decide alta.

Paciente regresa a emergencias el 21/04 por nuevo episodio de distensión abdominal y ausencia de flatos/deposiciones por 5 días.

El servicio de Cirugía solicita nueva desvolvulación endoscópica con posibilidad de toma de biopsia para definir etiología de cuadro.

Hallazgos: se ingresa con equipo de colonoscopia a través del ano hasta colon transversal, a 50 cm se observa mucosa con signo de remolino logrando progresar equipo hasta 60 cm aproximadamente de margen anal, observando marcada distensión de asa con mucosa con áreas de eritema leve a moderado. No se evidencia signos de isquemia, se progresa hasta colon transversal aproximadamente 110 cm evidenciando nuevamente signo de remolino y distensión marcada de asa intestinal. Se aspira con dificultad heces sólidas en regular cantidad, se logra reducir la distensión abdominal parcialmente; sin embargo, al retirar equipo abdomen vuelve a presentar distensión abdominal en menor cantidad (se intenta por cuarta vez sin efecto total). En presencia de médicos cirujanos se acuerda manejo quirúrgico definitivo, pasa el servicio de cirugía.

Paciente mejora distensión, no evidencia dolor abdominal, elimina flatos. No realiza deposiciones tras colonoscopia con desvolvulación frustra.

Se realiza junta médica por parte del servicio de cirugía general, donde antes de programarlo la cirugía solicitan ampliar estudio etiológico del vólvulo: Complementar estudio para Enfermedad de Chagas y biopsia de recto para descartar Enfermedad de Hirschsprung.

El resultado de la biopsia realizada el 26/05/21: Inmunohistoquímica:

- S100: Positivo para haces nerviosos sin hipertrofia.

Calretinina: Negativo para células ganglionares.

Diagnóstico: Ausencia de células ganglionares, sugiere Enfermedad de Hirschsprung.

### **1.1.2 Caso 2:**

Paciente de sexo femenino de 65 años, ingresa a emergencia de medicina interna a las 12:00 por presentar dolor abdominal difuso (intensidad 7/10) desde hace 15 días, asociado a náuseas y vómitos postprandiales.

Antecedentes Patológicos:

Cirrosis hepática Child Pugh C, hace 9 años aproximadamente, en tratamiento irregular.

Diabetes mellitus, hace 3 años, tratada actualmente con insulina glargina 6 UI, después del desayuno.

Asma bronquial en tratamiento irregular.

Antecedentes Quirúrgicos: Apendicectomía, hace 8 años.

Niega alergias y reacciones adversas a medicamentos.

Signos vitales: Presión arterial de 100/70 mmHg, frecuencia cardíaca 74 por minuto, temperatura de 36.8°, frecuencia respiratoria de 18 por minuto, con una saturación de 96% (FiO<sub>2</sub>: 21%).

Al examen físico: Piel tibia, elasticidad y turgencia disminuida, llenado capilar de 2 segundos, con leve palidez e ictericia, mucosa oral seca.

Aparato respiratorio: Amplexación conservada, tórax simétrico, murmullo vesicular pasa bien en ambos hemitórax, se auscultan roncales y sibilantes basales bilaterales.

Aparato cardiovascular: Ruidos cardíacos rítmicos de buen tono e intensidad.

Abdomen: No distendido, se evidencia cicatriz en flanco derecho de 4 x 4 cm aproximadamente, ruidos hidroaéreos presentes, blando, depresible; doloroso a la palpación superficial y profunda en epigastrio e hipocondrio derecho.

Genito-urinario: Diuresis espontánea, puño percusión lumbar izquierda positiva.

SNC: LOTEP, Glasgow 15/15. No signos meníngeos ni de focalización.

Aparato locomotor: tono y trofismo conservado.

Se solicitan exámenes complementarios: glucosa, urea, creatinina, ecografía de abdomen superior, hemograma, electrolitos séricos, perfil de coagulación, gasometría arterial y bioquímica. Se le plantea el diagnóstico de ingreso de síndrome emético y síndrome doloroso abdominal.

Se inicia plan de trabajo: NPO, dimenhidrinato 50mg en un CI Na al 0,9% de 100cc endovenoso STAT, ranitidina 50mg endovenoso, metoclopramida de 10 mg endovenoso, cada 8 horas. Monitoreo continuo de funciones vitales, hemoglucotest en hoja aparte.

En la reevaluación, la paciente refiere persistencia del dolor abdominal con irradiación hacia región lumbar. Reporte de resultados: biometría hemática leucocitos de 18.1x10.000, Hb 11.1 g/dl, Hto 31.5%, plaquetas 25 10<sup>3</sup>/mm<sup>3</sup>,

glucosa 123, creatinina 0.54, urea 20.8, PCR de 154, TGO de 20, TGP de 31.3, GGT de 60.8, bilirrubina total de 4.47, bilirrubina directa de 0.08, bilirrubina indirecta de 4.39, fosfatasa alcalina de 102.6, tiempo de protrombina de 15.3, INR de 1.6, en el examen de orina se encontró leucocitos de 0 a 3 por campo, hematíes 0 a 2 por campo, en el análisis de gases arteriales se encontró un pH de 7.4, PCO<sub>2</sub> 41.9, PO<sub>2</sub> 89, lactato de 2.63 mmol/L, HCO<sub>3</sub> de 29.7, calcio de 1.23.

Ecografía abdominal se concluye una colecistitis crónica calculosa, hepatoesplenomegalia, ectasia pielocalicial bilateral.

### **1.1.3 Caso 3:**

Paciente de sexo masculino de 88 años, ingresa a emergencia de medicina interna, el día 22 de enero de 2022, a las 11:00 por presenta sensación de debilidad y pérdida de fuerza en miembros inferiores se añade progresivamente desorientación y afasia de expresión. Niega antecedentes traumáticos previos. Cuadro persiste, por ello acuden al servicio de emergencias del Hospital Militar Central donde se realiza TEM cerebral sin contraste, en la que se evidencia isquemia cerebral, por lo que pasa a rotonda.

Antecedentes Patológicos: Diabetes mellitus, hace 10 años, tratada con metformina 850mg cada 12 horas.

Cuadro de ACV isquémico previo, hace 5 años.

Niega antecedentes quirúrgicos, alergias y reacciones adversas a medicamentos.

Signos vitales: Presión arterial de 170/90mmHg, frecuencia cardíaca 59 por minuto, temperatura de 36.5°, frecuencia respiratoria de 19 por minuto, con una saturación de 96% (FiO<sub>2</sub>: 21%).

Al examen físico: Piel tibia, elasticidad y turgencia disminuida, llenado capilar de 2 segundos, con leve palidez e ictericia, mucosa oral seca.

Aparato respiratorio: Amplexación conservada, tórax simétrico, murmullo vesicular pasa bien en ambos hemitórax, no se auscultan estertores.

Aparato cardiovascular: ruidos cardiacos rítmicos de buen tono e intensidad.

Abdomen: No distendido, ruidos hidroaéreos presentes, blando, depresible; no impresiona dolor a la palpación superficial y profunda.

Genito-urinario: Puño percusión lumbar y puntos renoureterales bilaterales negativos.

SNC: Paciente despierto, pupilas isocóricas, fotorreactivas, afasia de expresión Glasgow 11/15 (AO: 4; RM: 6, RV: 1).

El día 28 de enero del presente año, el paciente es transferido al servicio de medicina interna, por presentar cuadro compatible con Neumonía aspirativa.

El paciente se encontraba en regular estado general, afebril, ventilando espontáneamente, SatO<sub>2</sub> 93% con un FiO<sub>2</sub> al 21%. Portador de sonda nasogástrica. Al examen preferencial, presentaba disminución de murmullo vesicular en hemitórax derecho, subcrépitos escasos bibasales.

Se inicio doble cobertura antibiótica con ceftazidima 1g y clindamicina 600mg endovenoso, cada ocho horas, hasta esperar resultados de hemocultivo y cultivo de secreción bronquial.

Los resultados fueron positivos, en el cultivo de secreción bronquial se aisló Pseudomona, con sensibilidad a los antibióticos ya indicados. El diagnóstico planteado fue Neumonía aspirativa, ACV isquémico en cuadro evolutivo, Diabetes mellitus tipo 2 e hipertensión arterial controlada.

El paciente acudió por consultorio externo de Neurología para continuar su manejo médico, asimismo tenía indicación de continuar su rehabilitación con terapia física.

#### **1.1.4 Caso 4:**

Paciente de sexo masculino de 29 años, con obesidad grado I, ingresa a tópico de emergencia del servicio de medicina interna, el día 2 octubre de 2021 a las 10:00 horas, con historia de 05 días de malestar general, dolor lumbar, vómitos y sensación de debilidad. Familiar refiere que presento cuadros de agitación y lenguaje incoherente, por ello acude al Hospital Militar Central.

Antecedentes patológicos: Diabetes mellitus tipo 2, diagnosticado en diciembre del 2021, en tratamiento irregular.

Niega hospitalizaciones previas, recibió tres dosis de vacuna COVID 19 (Pfizer). Niega antecedentes quirúrgicos, transfusiones, alergias y reacciones adversas a medicamentos.

Signos vitales: Presión arterial de 100/65mmHg, frecuencia cardíaca 100 por minuto, temperatura de 36.5°, frecuencia respiratoria de 18 por minuto, con una saturación de 98% (FiO2: 21%).

Al examen físico: Piel tibia, elasticidad y turgencia disminuida, llenado capilar menor a 2 segundos, con leve palidez de piel y mucosas.

Aparato respiratorio: Amplexación conservada, tórax simétrico, murmullo vesicular pasa bien en ambos hemitórax, no se auscultan estertores.

Aparato cardiovascular: Ruidos cardíaco rítmicos de buen tono e intensidad.

Abdomen: Globuloso, simétrico, aumentado TCSC, ruidos hidroaéreos presentes y aumentados en frecuencia, blando, depresible; no doloroso a la palpación superficial y profunda. No se palpan masas ni visceromegalias.

Genito-urinario: Puño percusión lumbar y puntos renoureterales bilaterales negativos.

SNC: Paciente despierto, consciente, desorientado en tiempo, bradipsíquico, pupilas isocóricas, fotorreactivas, Glasgow 14/15. No evidencia signos meníngeos ni de focalización.

Se solicitan exámenes de laboratorio, obteniendo los siguientes resultados: Glicemia 335 mg/dl, AGA: pH: 7.18, pCO<sub>2</sub> 13.1 mmHg, HCO<sub>3</sub> 11,4 mmol/L, sodio 135.7 mg/ dl, potasio 3,8 mg/dl. Se decide iniciar hidratación enérgica con suero fisiológico 0,9% y administrar insulina en bomba de infusión, con controles seriados de los niveles de glicemia, AGA y electrolitos. Cuatro días, después se suspende la insulina intravenosa con bomba de infusión continua y se inicia insulina SC. Progresivamente el cuadro de acidosis remite, el paciente se encuentra consciente y orientado, se inicia tolerancia oral. Los niveles de glicemia se logran controlar con las dosis de insulina SC, se egresa de insulina NPH 40 UI por la mañana y 20 UI por la noche a insulina glargina 45UI SC.

Se continua con insulina lispro escala móvil para manejo de glicemia en horarios indicados. Interconsulta a medicina física y rehabilitación por consultorio externo al día siguiente.

## 1.2 Cirugía

### 1.2.1 Caso 1:

Paciente femenina de 43 años de edad acude por emergencia del HNHU, el día 24 de febrero del 2022 a las 14:22 horas por presentar 5 días antes de su ingreso, dolor en fosa iliaca derecha tipo hincada de leve intensidad (3/10), que calma con analgesia, asociado a deposiciones líquidas, 3 cámaras en 24h, niega sensación de alza térmica.

Paciente refiere que 1 día antes del ingreso, presenta incremento de intensidad de dolor en fosa iliaca derecha, a 8/10 en la escala de dolor, asociado a nauseas, no refiere vómitos, además de presentar disminución de apetito, niega otras interurrencias.

Presenta antecedente quirúrgico por endometriosis hace 10 años.

Al examen físico realizado en la emergencia, se evidencia funciones vitales estables, una presión arterial de 105/70 mmHg, una frecuencia cardiaca de 75 lpm, frecuencia respiratoria de 17 rpm, temperatura 36.6°C, SpO2 98%.

Piel y faneras: Tibia, hidratada, elástica, llenado capilar menor a 2 segundos.

Tórax y pulmones: Murmullo vesicular pasa en ambos hemitórax, no ruidos agregados.

Cardiovascular: Ruidos cardiacos rítmicos, no soplos.

Abdomen: Globuloso, blando, depresible, ruidos hidroaéreos presentes. Doloroso a la palpación superficial y profunda en fosa iliaca derecha, signo de Mcburney positivo, signo de Rovsing positivo, signo de Psoas positivo, signo de Blumberg negativo.

Genito – urinario: Puño percusión lumbar negativa, puntos renoureterales negativos.

Se cataloga a la paciente con diagnóstico de ingreso de síndrome doloroso abdominal, a descartar una apendicitis aguda además de patología anexial.

Se indica NaCl 0.9% 1000cc, omeprazol 40mg ev. Se solicitan exámenes de

laboratorio prequirúrgicos como hemograma completo, proteína C reactiva, prueba de coagulación, perfil hepático, glucosa, urea, creatinina, grupo sanguíneo y factor. Además, se solicita BHCG cualitativa, examen de orina y ecografía abdominal.

Al obtener los resultados, se encuentra leucocitosis de 15 400, a predominio de segmentados en 79.9%, hemoglobina de 12.8, plaquetas en 217 000, PCR en 4.98, perfil hepático y perfil de coagulación dentro de los valores normales, HCG cualitativa y examen de orina negativos.

La ecografía abdominal muestra hallazgos en fosa iliaca derecha de un apéndice cecal de 46mm de longitud y diámetro transversal de 9mm, doloroso durante la exploración, sugerente de proceso apendicular agudo.

Se realiza interconsulta a servicio de ginecología, donde se descarta patología anexial. A la reevaluación, la paciente persiste con dolor abdominal en fosa iliaca de elevada intensidad, por lo que se decide manejo quirúrgico.

Se plantea apendicetomía laparoscópica, la operación efectuada fue la propuesta más lavado y liberación de plastrón apendicular, dentro de los hallazgos operatorios, a la videoscopia se aprecia líquido purulento +/- 300cc difuso, además de escasa fibrina interasas. Plastrón apendicular formado por epiplón, ciego, íleon y apéndice cecal. Apéndice cecal de posición retroileal necrosado en toda su extensión de +/- 10 x 2 x 1cm, perforado en 1/3 proximal, con base en regular estado.

En el postoperatorio, se indica Ciprofloxacino 400mg c/12h ev, Metronidazol 500mg c/8h ev, además de Metamizol 1g ev c/8h, Metoclopramida 10mg ev c/8h y Omeprazol 40 mg c/24h, recibe antibioticoterapia endovenosa por 2 días más, para ser dada de alta con terapia antibiótica vía oral por 5 días, indicándose control por consultorio externo de cirugía general en 7 días.

### **1.2.2 Caso 2:**

Paciente femenina de 62 años de edad, acude por emergencia, el día 19 de febrero del 2022 a las 06:07 horas, refiere presentar una masa en región periumbilical, desde hace 19 años, que genera dolor a nivel abdominal.



Refiere que 1 día antes del ingreso, presenta dolor abdominal en región umbilical y hemiabdomen inferior de moderada intensidad (7/10), acompañado de náuseas y vómitos, +/- 10 episodios, de contenido alimentario además de presentar deposiciones líquidas. Presenta como único antecedente, una hernioplastia umbilical realizada hace 19 años.

Al examen físico, se constata una presión arterial de 130/70, frecuencia cardiaca de 119 lpm, frecuencia respiratoria de 16 rpm, temperatura de 36.4°C, SpO2 96%.

Piel y faneras: Tibia, hidratada, elástica, llenado capilar menor a 2 segundos.

Tórax y pulmones: Murmullo vesicular audible en ambos hemitórax.

Cardiovascular: Ruidos cardiacos rítmicos, no soplos.

Abdomen: Se observa un cambio de coloración negruzca a nivel periumbilical. Se palpa una masa dolorosa en mesogastrio, de aproximadamente 10 cm.

Genito-urinario: Puño percusión lumbar negativa, puntos renoureterales negativos.

Se sospecha como diagnóstico una eventración abdominal complicada, a descartar una obstrucción intestinal. Se solicitan perfil hepático, electrolitos.

Al realizarse la reevaluación, persiste con abdomen doloroso, cuenta con radiografía de abdomen de pie, que señala niveles hidroaéreos, se indica NPO, sonda nasogástrica a gravedad, hidratación con NaCl 0,9% a 100cc/h ev y metoclopramida 10 mg c/8h ev.

Se plantea laparotomía exploratoria, realizándose una incisión supra e infraumbilical, se identifican 4 sacos herniarios 15 x 10 cm, 10 x 5 cm, 5 x 3 cm (2) a nivel umbilical que contenían epiplón. Se realiza exéresis de epiplón, cierre de anillo herniario único de 10 x 5 cm, control de hemostasia y colocación de hemosuck.

La paciente pasa a unidad de recuperación, indicándose Ceftriaxona 2g ev c/24h, Clindamicina 600mg ev c/8h, Metamizol 2g ev c/8h, Omeprazol 40mg c/24h ev.

### 1.1.1 Caso 3:

Paciente varón de 48 años, refiere que cursa con dolor abdominal difuso, tipo cólico, de intensidad 7/10, acompañado de malestar general, náuseas y vómitos, y sensación de alza térmica, refiere haber sido operado de laparotomía exploratoria con drenaje de absceso más lavado, debido a absceso hepático y fue dado de alta 1 semana antes del ingreso. Presenta como antecedente diabetes mellitus, medicado habitualmente con metformina 850mg.

Al examen físico se mide una presión arterial en 125/68 mmHg, frecuencia cardiaca en 62 lpm, frecuencia respiratoria en 17 rpm, temperatura de 37°C, SpO2 97%

Piel y faneras: Tibia, hidratada, elástica, llenado capilar menor a 2 segundos.

Tórax y pulmones: Murmullo vesicular audible en ambos hemitórax.

Cardiovascular: Ruidos cardiacos rítmicos, no soplos.

Abdomen: Se observa la presencia de un dren mixto con escasa secreción serohemática y Dren penrose en flanco derecho, con secreción serohemática escasa. Se palpa un abdomen blando, depresible, doloroso difusamente.

Genito-urinario: Puño percusión lumbar negativa, puntos renoureterales negativos.

Se plantea como diagnóstico síndrome doloroso abdominal, a descartar un absceso residual abdominal.

Se solicita una ecografía abdominal, hemograma, proteína C reactiva, perfil hepático y exámenes de rutina prequirúrgicos como glucosa, urea y creatinina.

Se hospitaliza al paciente, para tratamiento antibiótico endovenoso, indicándose Cloruro de sodio al 0.9% 1000 cc, 1g de Meropenem y Vancomicina cada 8 y 12 horas respectivamente, Ranitidina 50 mg cada 8 horas, Metamizol 1g cada 8 horas PRN a dolor y Dimenhidrinato 50mg cada 8 horas PRN a nauseas.

A la hospitalización, se evalúan los resultados de laboratorio, hemoglobina en 11.3 g/dl, leucocitos totales 7600, segmentados 52.4%, proteína C reactiva en 5.51. En la ecografía abdominal, se concluye hallazgos ecográficos sugerentes de absceso residual hepático con posible reinfección, debido a la presencia de 2 imágenes hipocogénicas ovoideas de 52mmx 42mm y 64mmx62mm respectivamente a nivel de segmento VII, con ecos internos e imágenes hiperrefringentes con reverberación posterior.

### 1.1.2 Caso 4:

Paciente varón de 54 años de edad, refiere cursar con dolor abdominal tipo cólico en hipocondrio derecho, con irradiación hacia epigastrio, de intensidad 7/10, niega náuseas y vómitos, niega sensación de alza térmica. Paciente es hospitalizado por servicio de Gastroenterología, debido a que presentó predictores fuertes de Coledocolitiasis, no obstante paciente cuenta con colangiografía magnética, que no evidencia presencia de cálculos, por lo que pasa al servicio de cirugía para manejo quirúrgico.

Al examen físico se mide una presión arterial en 125/68 mmHg, frecuencia cardiaca en 62 lpm, frecuencia respiratoria en 17 rpm, temperatura de 37°C, SpO2 97%.

Piel y faneras: Tibia, hidratada, elástica, llenado capilar menor a 2 segundos.

Tórax y pulmones: Murmullo vesicular audible en ambos hemitórax.

Cardiovascular: Ruidos cardíacos rítmicos, no soplos.

Abdomen: Blando, depresible, doloroso a la palpación en hipocondrio derecho. Murphy (-).

Genito-urinario: Puño percusión lumbar negativa, puntos renoureterales negativos.

El paciente es transferido al servicio de cirugía general, con un diagnóstico de litiasis vesicular.

Se indica completar con los exámenes prequirúrgicos necesarios para llevar a cabo la operación, se solicita hemograma, perfil de coagulación, perfil hepático, PCR, glucosa, urea y creatinina actualizados, además de pruebas serológicas. Se cuenta con RQ I del paciente, sin necesidad de riesgo neumológico, debido a edad del paciente menor a 60 años y no haber antecedente de patología neumológica.

Se indica manejo quirúrgico por vía laparoscópica, se observa a la videocámara una vesícula biliar de +/- 15 x 8 x 7cm de paredes de +/- 0.4 cm, conteniendo en su interior múltiples cálculos, el mayor de 2.5 cm, cístico dilatado +/- 0.8cm, no se visualiza vía biliar, se concluye como diagnóstico postoperatorio colecistitis crónica calculosa, paciente presenta evolución favorable en sala de recuperación y su estadía en hospitalización, se indica alta al día siguiente.

## 1.2 Ginecología y Obstetricia

### 1.2.1 Caso 1:

Paciente gestante de 41 años de edad, acude a emergencia de HNHU, referida de establecimiento de salud, por presentar 12 horas antes del ingreso dolor en epigastrio, tipo cólico, de intensidad 7/10, que se incrementa con el paso de las horas, además de cefalea frontal, tipo hincada, asociado a escotomas, niega tinnitus, no refiere pérdida de líquido ni sangrado vaginal, percibe movimientos fetales.

Presenta como antecedentes ginecológicos: Menarquia a los 12 años. Inicio de relaciones sexuales: 18 años. G0 P0.

Al examen físico en la emergencia, se evidencia una presión arterial 160/115 mmHg, frecuencia cardíaca 98x', frecuencia respiratoria 20x', saturación de oxígeno 98%, se activa clave azul.

Piel y faneras: Tibia, hidratada, elástica. Llenado capilar menor a 2 segundos.

Tórax y pulmones: Amplexación conservada, tórax simétrico, murmullo vesicular pasa en ambos campos pulmonares, no ruidos agregados.

Cardiovascular: Ruidos cardíacos rítmicos, no soplos.

Mamas: Simétricas, blandas, no dolorosas. No se palpan masas.

Abdomen: Globuloso, ocupado por útero grávido con gestación gemelar, altura uterina de 35cm, actitud de primer feto en longitudinal cefálico derecho, segundo feto en transversal izquierdo, latidos cardíacos ambos en 148 lpm, dinámica uterina ausente.

Tacto vaginal: Se aprecia cérvix blando, sin cambios cervicales, altura de presentación en -4, membranas ovulares integrales.

La paciente ingresa con diagnóstico de Primigesta de 32 semanas 3/7 por ecografía de I trimestre, Trastorno hipertensivo del embarazo: Preeclampsia con signos de severidad, ARO: prematuridad, embarazo gemelar, gestante añosa.

En los exámenes auxiliares se evidencia hemograma con disminución de plaquetas (99 000), DHL elevado (941 U/L), perfil hepático con valores de TGO

en 335 U/L, TGP en 165 U/L, BT en 3 a predominio de la indirecta. Se cataloga como un síndrome de Hellp, se decide finalizar gestación por vía alta luego de estabilización de la paciente y maduración pulmonar fetal.

### **1.2.2 Caso 2:**

Gestante de 35 semanas, de 29 años de edad, que acude por emergencia por presentar 2 días antes del ingreso contracciones uterinas regulares, de moderada intensidad, sin pérdida de líquido amniótico, ni sangrado vaginal, presenta además dolor lumbar de 3 días de evolución, tipo hincada, de intensidad 7/10 en escala de EVA, que se irradia a hipogastrio, no calma con analgésicos, asociado a flujo vaginal verdoso, abundante, prurito vulvar, disuria y polaquiuria.

Presenta como antecedentes ginecológicos: Menarquia a los 12 años. Inicio de relaciones sexuales: 17 años. G4 P3003.

Al examen físico, se encuentra una presión arterial en 115/70, frecuencia cardiaca de 78 lpm, frecuencia respiratoria de 18 rpm, SpO2 97%.

Piel y faneras: Tibia, hidratada, elástica. Llenado capilar menor a 2 segundos.

Tórax y pulmones: Amplexación conservada, tórax simétrico, murmullo vesicular pasa en ambos campos pulmonares, no ruidos agregados.

Cardiovascular: Ruidos cardiacos rítmicos, no soplos.

Mamas: Simétricas, blandas, no dolorosas. No se palpan masas.

Abdomen: Globuloso, útero grávido ocupado por feto único. Irritabilidad uterina.

Altura uterina de 33cm, situación longitudinal, posición izquierda, presentación: Cefálica, latidos cardiacos fetales en 145x.

Tacto vaginal: Cérvix posterior largo. Dehiscente 1 pulpejo. Altura de presentación fuera de pelvis. Presencia de flujo vaginal verdoso, grumoso.

Genitales externos: Eritema vulvar.

Pelvis: Ginecoide.

Ingresa como diagnóstico de multigesta de 35 semanas, amenaza de parto pretérmino, vulvovaginitis aguda, a descartar una infección urinaria.

### 1.2.3 Caso 3

Paciente de 33 años de edad, transferida del servicio de Cirugía general, acude por emergencia, refiriendo presentar hace 10 horas, dolor en fosa iliaca derecha, de intensidad 8/10, niega sangrado vaginal. 2 días antes del ingreso presenta dolor en epigastrio, tipo hincada, de intensidad 6/10, que migra a fosa iliaca derecha, además de sensación de alza térmica, pérdida del apetito y sensación de distensión abdominal, niega náuseas y vómitos.

Presenta antecedente ginecológico: Menarquia a los 11 años de edad, inicio de relaciones sexuales a los 16 años. G0P0.

Al examen físico, se encuentra una presión arterial en 95/60, frecuencia cardiaca de 97 lpm, frecuencia respiratoria de 19 rpm, SpO2 97%.

Piel y faneras: Tibia, hidratada, elástica. Llenado capilar menor a 2 segundos.

Tórax y pulmones: Amplexación conservada, tórax simétrico, murmullo vesicular pasa en ambos campos pulmonares, no ruidos agregados.

Cardiovascular: Ruidos cardiacos rítmicos, no soplos.

Mamas: Simétricas, blandas, no dolorosas. No se palpan masas.

Abdomen: Blando, depresible, doloroso a la palpación profunda en fosa ilíaca derecha con signos de reacción peritoneal.

Genito-urinario: Puño percusión lumbar y puntos renoureterales negativos.

La paciente fue intervenida con el diagnóstico de apendicitis aguda, decidiéndose abordaje por vía laparoscópica, donde se halla el apéndice sin alteraciones y el ovario derecho con pérdida de solución de continuidad de 0.5cm con sangrado activo, anexo izquierdo sin alteraciones, haciéndose llamado a nuestro servicio. Además, se observa útero de 7 x 4 x 3 cm, hemoperitoneo +/- 40cc, se determina como diagnóstico postoperatorio cuerpo lúteo hemorrágico.

La paciente es dada de alta tras evolución clínica favorable. El diagnostico final por anatomía patológica es cuerpo lúteo hemorrágico roto del ovario derecho.

#### **1.2.4 Caso 4:**

Paciente de 44 años de edad acude por consultorio externo, de ginecología mastología por presentar hace 1 año, tumoración en mama derecha, con signos de flogosis, dura, que hace 2 meses se torna fistulizante, no responde a tratamiento antibiótico, niega sensación de alza térmica. Niega antecedentes personales y familiares de importancia. Presenta antecedentes ginecológicos: Menarquia a los 13 años, inicio de relaciones sexuales a los 16 años, régimen catamenial 4 – 5/ 30, G3 P3003.

Al examen físico, en la hospitalización se encuentra una presión arterial en 115/60, frecuencia cardíaca de 72 lpm, frecuencia respiratoria de 17 rpm, SpO2 97%.

Piel y faneras: Tibia, hidratada, elástica. Llenado capilar menor a 2 segundos.

Tórax y pulmones: Amplexación conservada, tórax simétrico, murmullo vesicular pasa en ambos campos pulmonares, no ruidos agregados.

Cardiovascular: Ruidos cardíacos rítmicos, no soplos.

Mamas: Derecha se palpa tumoración de +/- 6 x 9 cm, con signos de flogosis y secreción purulenta, mama izquierda sin alteraciones.

Abdomen: Blando, depresible, no doloroso a la palpación.

Genito-urinario: Puño percusión lumbar y puntos renoureterales negativos.

Se solicitan exámenes de laboratorio, hemograma, PCR, además de prequirúrgicos.

La paciente es hospitalizada para manejo quirúrgico con diagnóstico de mastitis crónica derecha.

Se plantea mastectomía parcial derecha, presenta hallazgos intraoperatorios, mama derecha con masa infiltrante lobulada con granulomas de 7 cm, mama izquierda sin alteraciones, se envía muestra obtenida a anatomía patológica.

## **1.3 Pediatría**

### **1.3.1 Caso 1:**

Al propósito de un caso, acudió un niño de 2 años 3 meses de edad, sin antecedentes de importancia, traído por su madre al servicio de emergencia a las 13:00 horas por cuadro de 48 horas de fiebre y vómitos de contenido alimentario. Pico máximo cuantificado 39.8 °C, familiar refiere que súbitamente, antes de venir a emergencias, el cuerpo del niño se tornó rígido y comenzó a mover los miembros superiores e inferiores con rapidez, durante un minuto aproximadamente. Durante el episodio, mantuvo la mirada fija hacia el lado derecho y después se quedó dormido.

Antecedentes personales: Madre niega antecedentes de convulsión en la familia, así como alergias y reacciones adversas a medicamentos.

En la evaluación, el niño se encontraba despierto y respondía a estímulos externos.

Signos vitales: Presión arterial de 110/70 mmHg, frecuencia cardiaca 110 por minuto, frecuencia respiratoria de 27 por minuto, temperatura 38.7 °C, con una saturación de 98% (FiO<sub>2</sub>: 21%). Al examen físico, peso de 12 kg 300gr, talla de 89 cm. Niño de aparente regular estado general, regular estado de nutrición. Ventilando espontáneamente. Piel: estaba temperada, elasticidad y turgencia conservada, llenado capilar menor a 2 segundos. Aparato respiratorio: Amplexación conservada, tórax simétrico, murmullo vesicular pasa bien en ambos hemitórax, se auscultan escasos sibilantes basales bilaterales. Aparato cardiovascular: ruidos cardiacos rítmicos de buen tono e intensidad. Abdomen: No distendido, ruidos hidroaéreos presentes, blando, depresible; no aparenta dolor a la palpación superficial y profunda. No se palpan masas ni visceromegalias.

Al examen preferencial, aparato locomotor: moviliza cuatro extremidades, tono y trofismo conservado, reflejos osteotendinosos adecuados. SNC: No déficit aparente, tendencia al llanto, no signos meníngeos ni de focalización.

Se solicitan exámenes auxiliares, obteniendo los siguientes resultados: Hemoglobina de 13.4 g/dl, Hto de 40%, plaquetas de 272 10<sup>3</sup>/mm, leucocitos 11.000 (linfocitos 37%), bastonados 1%, segmentados 73%, glucosa de 95



mg/dL. PCR 34.5 mg/dl. Prueba Antigénica Covid 19 negativa. Otros: reacción inflamatoria en heces negativo, examen de orina no patológico. Se plantea el diagnóstico de convulsión febril, asociado a cuadro respiratorio de etiología viral.

Paciente pasa a observación para monitoreo continuo y control de funciones vitales, se inicia plan de trabajo: Iniciar tolerancia oral, metamizol 25mg/kg intramuscular STAT y si en caso presenta nuevo cuadro convulsivo, administrar diazepam 0.5 mg/kg/dosis.

No se realizó punción lumbar por evolución favorable.

### **1.3.2 Caso 2:**

Acude a tópico de emergencias una niña de 7 meses de edad, traída por su madre a las 10:00 horas por cuadro de alza térmica no cuantificada, y deposiciones líquidas, con moco y sangre, 6 cámaras aproximadamente en 24 horas. Madre refiere que le administró paracetamol vía oral (jarabe 120mg/5ml) y a pesar de ello no presentó mejoría.

Antecedentes personales: Nacimiento por parto natural, llanto inmediato, hitos del desarrollo psicomotor normales, con vacunas completas para su edad. Madre niega antecedentes de importancia en la familia, así como alergias y reacciones adversas a medicamentos. En la evaluación, la niña se encontraba irritable y respondía a estímulos externos.

Signos vitales: Presión arterial de 110/70 mmHg, frecuencia cardiaca 115 por minuto, frecuencia respiratoria de 22 por minuto, temperatura 38.4 °C, con una saturación de 98% (FiO2: 21%). Al examen físico, peso de 8 kg, talla de 70 cm. Funciones biológicas: Apetito: conservado, sueño: alterado, orina: conservada y sed: aumentada.

Niña de aparente regular estado general, regular estado de nutrición. Ventilando espontáneamente. Piel: estaba temperada, elasticidad y turgencia conservada, llenado capilar menor a 2 segundos. Aparato respiratorio: Amplexación conservada, tórax simétrico, murmullo vesicular pasa bien en ambos hemitórax, no se auscultan crépitos. Aparato cardiovascular: ruidos

cardiacos rítmicos de buen tono e intensidad.

Abdomen: No distendido, ruidos hidroaéreos aumentados, blando, depresible; aparenta dolor a la palpación en hemiabdomen inferior. No se palpan masas ni visceromegalias.

Al examen preferencial, aparato locomotor: moviliza las cuatro extremidades, sin limitación, tono y trefismo conservado, reflejos osteotendinosos adecuados.

SNC: Sin déficit aparente, con tendencia al llanto, no signos meníngeos ni de focalización.

Se solicitan exámenes auxiliares, obteniendo los siguientes resultados: Hemoglobina de 13 g/dl, Hto de 39%, plaquetas de 290  $10^3/mm$ , leucocitos 12.000 (linfocitos 39%), bastonados 1%, segmentados 70%, glucosa de 90 mg/dL. PCR 36.5 mg/dl. Prueba Antigénica Covid 19 negativa.

Reacción inflamatoria en heces positiva: 35 leucocitos por campo. Se plantea el diagnóstico de gastroenteritis aguda y deshidratación leve. Se inicia hidratación y se prescribe tratamiento antibiótico con Azitromicina 200 mg/5ml 4cc cada 24 horas y Paracetamol 120 mg/5m 5cc cada 08 horas, por 03 días.

### **1.3.3 Caso 3:**

A propósito de un caso, acude a tópico de medicina interna niño de 6 años, 4 meses de edad, traído por su madre a las 19:00 horas por cuadro de malestar general, alza térmica no cuantificada, tos y vómitos de contenido alimentario. Madre refiere que cuadro inició luego de aplicación de la primera dosis de vacuna Pfizer, hace 04 días. Durante la mañana, tuvo 01 episodio de vómito después del desayuno, no ha querido ingerir nada desde entonces, motivo por el cual acude a emergencias del Hospital Militar Central.

Antecedentes personales: Nacimiento por parto eutócico, peso de 3870gr al nacimiento, llanto inmediato, hitos del desarrollo psicomotor normales, con vacunas completas para su edad. Alimentación: lactancia materna exclusiva hasta los 6 meses. Actualmente mantiene una alimentación variada, normoproteica, consume frutas y verduras regularmente.

Madre niega antecedentes de importancia en la familia, así como alergias y reacciones adversas a medicamentos. En la evaluación, el niño se encontraba despierto, respondía a estímulos externos. Signos vitales: Presión arterial de 100/70 mmHg, frecuencia cardíaca 116 por minuto, frecuencia respiratoria de 23 por minuto, temperatura 38.3 °C, con una saturación de 96% (FIO<sub>2</sub>: 21%).

Al examen físico, peso de 21 kg, talla de 118 cm. Funciones biológicas: Apetito: disminuido, sueño: alterado, orina: conservada, deposiciones: sin alteración y sed: aumentada. Niño de aparente regular estado general, regular estado de nutrición. Ventilando espontáneamente. Piel: estaba temperada, llenado capilar menor a 2 segundos. Signo del pliegue negativo. No signos de ictericia, palidez leve. Congestión nasal, orofaringe sin alteraciones, CAE permeable. Aparato respiratorio: Amplexación conservada, tórax simétrico, murmullo vesicular pasa bien en ambos hemitórax, escasos roncales basales bilaterales, no se auscultan crepitantes. Aparato cardiovascular: ruidos cardíacos rítmicos de buen tono e intensidad. Abdomen: No distendido, ruidos hidroaéreos aumentados, blando, depresible; doloroso a la palpación en hemiabdomen inferior. No se palpan masas ni visceromegalias.

Al examen preferencial, aparato locomotor: moviliza las cuatro extremidades, sin limitación, tono y trefismo conservado, reflejos osteotendinosos adecuados. SNC: Sin déficit aparente, no signos meníngeos ni de focalización.

Se solicitan exámenes auxiliares, obteniendo los siguientes resultados: Hemoglobina de 12.9 g/dl, Hto de 38.7%, plaquetas de 276 10<sup>3</sup>/mm, leucocitos 15.119 (linfocitos 4%), abastoados 1%, segmentados 74%, glucosa de 89 mg/dL, sodio 139 mEq/L, potasio 4.3 mEq/L. PCR 29.3 mg/dl. Prueba Antigénica Covid 19 positiva.

Se plantea el diagnóstico de Enfermedad respiratoria debido a Coronavirus y deshidratación leve. Se inicia hidratación con cristaloides 10cc/kg/peso, además de tratamiento antipirético EV. Se monitorea continuamente las funciones vitales y la saturación de oxígeno. La evolución es favorable, se logra iniciar alimentación por vía oral las 12 horas de su ingreso. Se tolera dieta indicada y

familiares deciden firmar alta voluntaria y continuar aislamiento en casa.

#### **1.3.4 Caso 4:**

Lactante de 3 meses, con tiempo de enfermedad de 03 días de tos, rinorrea, estornudos y sensación de alza térmica cuantificada. Pico febril mayor de 38. 5° C, hace 01 hora aproximadamente presentó coloración violácea y peribucal durante unos segundos, mientras madre intentaba alimentarla, por ello acude al servicio de emergencias del Hospital Militar Central.

Antecedentes patológicos: Madre asmática, no fumadora. Padre aparentemente sano, sin antecedentes de interés. Antecedentes personales: 07 controles prenatales, embarazo de 39 semanas de gestación, parto eutócico, Apgar 9´ 10´, peso al nacimiento 3458gr, hitos del desarrollo psicomotor normales, con vacunas completas para su edad. Alimentación: Lactancia materna exclusiva. No hospitalizaciones previas. Padres niegan antecedentes de importancia en la familia, así como alergias y reacciones adversas a medicamentos.

En la evaluación, el niño se encontraba despierto, irritable. Signos vitales: Frecuencia cardiaca 150 por minuto, frecuencia respiratoria de 59 por minuto, temperatura 38.4 °C, con una saturación de 96% (FiO2: 21%). Al examen físico, peso de 600gr, talla de 59 cm, perímetro cefálico 41cm.

Funciones biológicas: Apetito: conservado, sueño: alterado, orina: conservada y sed: conservada.

Niño de aparente regular estado general, regular estado de nutrición. Ventilando espontáneamente. Piel: cianosis peri oral, llenado capilar menor a 2 segundos. No presencia de exantemas o petequias, no tinte icterico. Congestión nasal, orofaringe sin alteraciones, OCE permeable.

Aparato respiratorio: Tiraje subcostal, intercostal, disminución de murmullo vesicular en ambos hemitórax, sibilantes espiratorios y subcrepitantes basales, bilaterales. Aparato cardiovascular: ruidos cardiacos rítmicos de buen tono e intensidad. Abdomen: No distendido, ruidos hidroaéreos presentes, blando, depresible; no se palpan masas ni visceromegalias. Al examen preferencial,

aparato locomotor: moviliza las cuatro extremidades, sin limitación, tono y trofismo conservado, reflejos osteotendinosos adecuados. SNC: Sin déficit aparente, con tendencia al llanto, no signos meníngeos ni de focalización.

Se solicitan exámenes auxiliares, obteniendo los siguientes resultados: Hemoglobina de 11.9 g/dl, Hto de 39%, plaquetas de  $400 \times 10^3/\text{mm}^3$ , leucocitos 11.400 (linfocitos 62%, neutrófilos 25%, monocitos 4%), bastonados 0%, procalcitonina 0,32ng/ml, PCR 1.9 mg/dl.

Radiografía de tórax: presencia de infiltrados bilaterales difusos, tórax hiperinsuflado, horizontalización de costillas. Se plantea el diagnóstico de Bronquiolitis moderada. Se inicia oxigenoterapia a través de cánula nasal a 1 l/m, se canaliza vía periférica y se inicia fluidoterapia intravenosa. Se pautan aerosoles de adrenalina en suero salino hipertónico.

El paciente tiene una evolución es favorable, los periodos de apnea desaparecen y progresivamente también los signos de dificultad respiratoria. Se inicia alimentación por vía oral las 24 horas de su ingreso. Se tolerada dieta indicada, el paciente cumple con criterios de alta a los siete días de su ingreso.

## **CAPITULO II. CONTEXTO EN EL QUE SE DESARROLLÓ LA EXPERIENCIA**

En julio del 2021, luego de la disposición de postergar el inicio del internado, debido a la infección por COVID-19, con el fin de llevar a cabo un internado con mayor protección, siendo finalmente inmunizados y respaldados con equipo de protección personal, se da el regreso a los centros hospitalarios, estando estos reestructurados, debido a las divisiones realizadas en áreas COVID y no COVID.

El Hospital Nacional Hipólito Unanue (HNHU) y el Hospital Militar Central (HMC), ambos centros hospitalarios estando catalogados con categoría III-1, inaugurados un 24 de febrero de 1949, durante el gobierno de Manuel A Odría y un 1ro de diciembre de 1958, durante el gobierno del presidente Manuel Prado, respectivamente.

Se encargan de brindar atención especializada, contando con instalaciones para tratamiento, hospitalización, intervenciones quirúrgicas y cuidado de pacientes post operatorios.

Ambos centros, son sede importante para resolución de patologías de alta complejidad, siendo El Hospital Nacional Hipólito Unanue, perteneciente a la jurisdicción de la Dirección de Redes Integradas de Salud Lima Este, es centro de referencia principalmente de los Distritos de El Agustino, Ate - Vitarte, Santa Anita, La Molina, Cercado de Lima, Lurigancho, Cieneguilla, Pachacamac y San Juan de Lurigancho.

El Hospital Militar Central, no solo brinda servicios al personal militar, sino a casos de la comunidad a través de programas de acción cívicos, prestando atención a pacientes de otros centros hospitalarios que requieren determinados exámenes.

## CAPÍTULO III. APLICACIÓN PROFESIONAL

### 3.1 Medicina Interna

#### 3.1.1 Caso 1:

La enfermedad de Hirschsprung o aganglioneosis congénita del colon es una patología intestinal motora secundaria a un defecto en la migración de los neuroblastos, la cual finalmente produce una obstrucción funcional intestinal en mayor o menor grado (1). Se diagnostica durante la infancia y tienen como antecedente la eliminación tardía del meconio. Pasada esta edad, el motivo de consulta frecuente es estreñimiento constante.

El Gold estándar para el diagnóstico es el estudio anatomopatológico del espesor completo del segmento estenótico, el cual demuestra la ausencia de las células ganglionares. Asimismo, existen otros estudios de apoyo como radiografía de abdomen simple, enema de bario, manometría anorrectal e inmunohistoquímica.

Erróneamente, este paciente fue catalogado por años con estreñimiento crónico, hasta que se presentaron episodios repetitivos de vólvulos intestinales refractarios al manejo médico, subagudos, caracterizados por episodios intermitentes de distensión, dolor abdominal y estreñimiento. Esta forma clínica suele preceder a las presentaciones de tipo aguda hasta en un 50% (2). Este retraso diagnóstico y terapéutico derivó en complicaciones como en el caso presentado. Cabe recalcar que el diagnóstico diferencial incluye causas de estreñimiento y megacolon.

De forma particular, los hallazgos radiográficos enfocaron el diagnóstico desde el inicio, mostrando la zona de transición entre el cambio de calibre normal al segmento proximal dilatado.

Durante el seguimiento, se visualizó el colon dilatado sin haustras, con forma de "U" invertida en línea media, imagen típica del vólvulo de sigma.

Se visualizó el signo de grano de café tal y como se registra en la literatura. En las imágenes tomográficas encontramos hallazgos similares a los radiográficos, además de signos como del remolino y pico de pájaro (3).

En el 90% de los casos se opta por el manejo conservador, utilizando la

devolvulación endoscópica como manejo inicial; sin embargo, los resultados son limitados, ya que se registran recurrencias entre el 40 a 60% de casos. La resección quirúrgica del área o segmento afectado consigue favorables resultados, si esta se retrasa, existe un alto riesgo potencial de perforación u otras complicaciones (1).

### **3.1.2 Caso 2:**

Los pacientes con diagnóstico de cirrosis hepática, independientemente del Child en el que se encuentren categorizados A, B o C; tienen una mayor probabilidad de formar cálculos en las vías biliares a comparación de la población general (4).

En principio, porque existen cambios metabólicos, propios de su condición que los predisponen a medida que progresa la enfermedad. Sin embargo, existen factores no modificables como sexo, predisposición genética o comorbilidades asociadas que precipitan complicaciones agudas (5).

En la mayoría de los casos, el tratamiento quirúrgico definitivo significa una alta tasa de mortalidad, ya que existe un alto riesgo de sangrado en el intraoperatorio y durante la recuperación, así como desarrollo de infecciones (6).

En 2005, en el estudio de Curró y cols. (7) se comparó la tasa de mortalidad en dos grupos, se dividió a cirróticos Child A - B en un solo grupo y en el otro a los catalogados como Child C. Se observó una tasa de morbilidad y mortalidad en 46 enfermos cirróticos colecistectomizados, de 26 y 0% en los Child A - B, así como de 75 y 50% en los enfermos Child C, respectivamente. Se realizó un seguimiento de hasta 30 días en el post operatorio, a medida que existía una categoría más elevada de Child, la mortalidad y complicaciones asociadas que se registró fue mayor.

En el presente caso, la paciente acude a consulta por las molestias digestivas, sumadas a las de su patología de fondo, que afectaban aún más su vida diaria. Se decidió culminar antibióticos endovenosos en hospitalización y tras obtener el resultado del hemocultivo (antibiograma), al alta se dejó para tratamiento ambulatorio de la Infección del tracto



urinario en domicilio con nitrofurantoína cada 48 horas hasta completar 3 dosis.

Se enfatizó en reforzar las medidas higiénico-dietéticas y suplementación enzimática, para así evitar la dispepsia a grasas u otros síntomas como dolor abdominal o náuseas, desencadenadas por la colelitiasis de esta paciente. Cabe recalcar que el monitoreo debe ser constante, para evitar complicaciones frecuentes como colecistitis aguda, ya que por sus múltiples comorbilidades la paciente no es tributaria a un manejo quirúrgico.

### **3.1.3 Caso 3:**

El accidente cerebrovascular, se define como la interrupción del flujo sanguíneo a nivel cerebral o cuando se presenta un sangrado en este (8). Ocurre cada vez en edades más tempranas y es la primera causa de discapacidad en nuestro país (9).

Cabral et al. (10) determinó una incidencia estandarizada de 86.0 por cada 100 000 personas al año, estos datos fueron mayores a los casos registrados de hemorragia cerebral 12.9 por 100 000 personas al año y que la hemorragia subaracnoidea 7 por 100 000 personas al año. Asimismo, Bahit et al. en un contexto similar en Argentina (11), estimó que la incidencia estandarizada de ACV isquémico fue mucho más elevada que la de ACV del tipo hemorrágico y hemorragia subaracnoidea.

Dentro de los factores de riesgo más frecuentemente asociados encontramos hipertensión arterial, fibrilación auricular, diabetes mellitus tipo 2, hipercolesterolemia u otros síndromes metabólicos (12).

En el presente caso, desde su ingreso al servicio de emergencias el paciente presentó síntomas de focalización, se solicitaron exámenes de ayuda diagnóstica para abordarlo de forma adecuada. Desde su ingreso se realizó una TEM cerebral sin contraste y se confirmó el ACV tipo isquémico. Lamentablemente, el cuadro tenía una evolución de siete horas, por lo que el paciente no fue tributario a la terapia fibrinolítica. Según las Guías de Práctica Clínica (13), particularmente en estos casos, debemos

limitarnos a instaurar un monitorio continuo no invasivo de las funciones vitales: presión arterial, frecuencia cardiaca, frecuencia respiratoria, saturación de oxígeno, temperatura y glicemia.

En este caso se mantuvo la presión arterial en valores inferiores a 220/120 mmHg durante su estancia en rotonda. A las 48 horas, se inició la terapia antiagregante plaquetaria (Clopidogrel a dosis de carga de 300 mg por sonda nasogástrica, luego 75 mg al día), posteriormente se indicó anticoagulación, terapia física y rehabilitación.

#### **3.1.4 Caso 4:**

La cetoacidosis diabética, es un trastorno metabólico en el que se combinan tanto el déficit de insulina como exceso de glucagón, lo que desencadena hiperglicemia, deshidratación, desequilibrio hidroelectrolítico y acidosis. La clínica por lo general es inespecífica, caracterizada por malestar general, gradualmente el cuadro se asevera y en se pueden encontrar signos típicos como taquipnea, respiración de Kussmaul, aumento de la frecuencia cardíaca, hipotensión, aliento a cetonas asociados a signos de deshidratación.

Las guías recomiendan medir los niveles de glicemia, cetonemia, cetonuria y solicitar análisis de gases arteriales (14).

Se pueden requerir otros exámenes auxiliares como biometría hemática completa, electrolitos séricos, urea y creatinina, con el fin de establecer el factor desencadenante.

Para diagnosticar este cuadro, se deben cumplir los siguientes criterios: Glucosa > 250 mg/dl, pH < 7.3, HCO<sub>3</sub> < 18 mmol/L y cetonemia positiva (> 5 mmol/l), o en su defecto, cetonuria positiva > 3 +. Se suele acompañar de anión GAP elevado y glucosuria > 3 + (15).

Al ingreso, se deben instaurar medidas generales e iniciar fluidoterapia con cristaloides. Se utilizará Cl Na 0.45% en caso de hipernatremia severa, hasta llegar a valores inferiores a 145 mEq/L. Cuando los valores de glicemia descienden a valores inferiores de 250 mg/dl, se debe añadir dextrosa al 5%. Durante la primera hora, la velocidad de infusión será de 1000 ml, las siguientes 03 horas serán 500 ml/h, entre la quinta y octava

hora 250 ml/h y después 500 ml cada 04 horas. Lo ideal es no administrar más de 5 a 6 litros en 24 horas.

La insulinoterapia se debe iniciar con un bolo de 10 UI por vía endovenosa y luego continuar con un régimen por goteo de 0.1 UI/kg por hora en infusión continua. Previa valoración de los niveles séricos de potasio, utilizando como puntos de corte 5.2 a 3.3 mEq/L, si tenemos esos rangos o valores menores, ameritará corrección con KCl. Cabe recalcar que, en casos de anuria, no se debe administrar suplementos de potasio (16).

Con respecto al caso presentado, tenemos a un paciente con diagnóstico de CAD remitida y Diabetes mellitus tipo 2 de reciente inicio, con requerimiento insulínico. Tiene como antecedente un mal control metabólico y el no cumplimiento de indicaciones médicas por especialista. Su evolución fue favorable, el tratamiento fue modificado según la respuesta del paciente y monitorizando continuamente los valores de electrolitos, tal y como se reporta en las guías de práctica clínica ADA (17) tras la mejoría, se efectuó la transición de insulina intravenosa con bomba de infusión continua a insulina subcutánea, manteniendo este tratamiento hasta su próxima reevaluación por consultorio externo.

Se prescribió dieta con kilocalorías ajustadas a los requerimientos diarios del paciente, proteínas de alto valor biológico 1g/kg/día, fraccionada en 03 tomas, aporte de líquidos claros (03 litros por día) y continuar controles de glicemia capilar e insulina pautada.

## **3.2 Cirugía General**

### **3.2.1 Caso 1:**

La apendicitis aguda es el principal motivo de abdomen agudo quirúrgico, ocurre principalmente entre la segunda y tercera década de vida es levemente más frecuente en el sexo masculino, se asocia a obesidad y sobrepeso; la causa de la apendicitis es debido a factores ambientales, infecciosos (*Escherichia coli* y *Bacteroides spp*) y genéticos (antecedentes familiares y heredados de apendicitis) (18).

El cuadro clínico de la apendicitis aguda consta de dolor abdominal moderado en epigastrio o periumbilical de manera inicial, que migra hasta ubicarse finalmente en fosa iliaca derecha, donde se vuelve intenso, también incluye náuseas, vómitos, hiporexia, constipación o diarrea, al examen físico puede presentarse con taquicardia y fiebre, exacerbación del dolor al toser o a los movimientos, además de encontrarse más frecuentemente el punto doloroso de Mc Burney, ubicado en la unión del tercio medio con el tercio externo de la línea trazada desde el ombligo hasta la cresta iliaca derecha (19).

En el diagnóstico del cuadro se emplean escalas diagnosticas siendo la más utilizada, la de Alvarado, cuyos criterios incluyen la migración del dolor, anorexia, nauseas/vómitos, dolor en cuadrante inferior derecho, signo del rebote, fiebre, leucocitosis y neutrofilia, todos estos criterios valen 1 punto cada uno, a excepción del dolor a la palpación en fosa iliaca derecha y leucocitosis que valen 2 puntos cada uno, dando un total de 10 puntos, de los cuales se clasificará el cuadro en: baja probabilidad de apendicitis cuando tiene un valor menor o igual a 4 puntos, consistente con apendicitis pero no diagnostico cuando tiene un valor de 6 o 5 puntos, alta probabilidad de apendicitis cuando tiene un valor mayor a 7 puntos y casi certeza de apendicitis cuando tiene un valor de 9 a 10 puntos (20).

En el caso presentado, se obtuvo una valoración de 7 puntos al realizarse la evaluación con resultados de laboratorio, además de presentar persistencia de dolor en fosa iliaca derecha y utilizando de apoyo diagnóstico el resultado de la ecografía abdominal, donde se visualiza una imagen tubular, ubicada en fosa iliaca derecha, con un diámetro transversal superior a 6 mm, por lo que se determinó el diagnóstico de apendicitis aguda.

El tratamiento de esta patología es quirúrgica, se decidió el manejo por vía laparoscopia, con empleo de antibióticos pre y postoperatorio para los patógenos asociados a este cuadro, además de analgésicos para el manejo del dolor.

### **3.2.2 Caso 2:**

La eventración, llamada también hernia incisional o ventral, se denomina a la salida de vísceras abdominales por una zona de la pared abdominal debilitada quirúrgica, traumática o patológicamente, distinta a los orificios naturales o preformados por donde emergen las hernias abdominales externas (21).

La etiología es de carácter multifactorial, existiendo factores predisponentes para el desarrollo de eventraciones, como son factores sistémicos o relacionados al paciente, que son la desnutrición, obesidad, enfermedad pulmonar obstructiva, la diabetes, la edad avanzada, el sexo masculino, y además factores locales como infección de herida, la incisión (22).

La eventración se clasifica, según localización y diámetro del anillo, pudiéndose clasificar según el diámetro transversal en: pequeñas hasta 4 cm, medianas entre 4 y 7 cm y grandes, mayores de 7 cm.

El diagnóstico es predominantemente clínico, comprendiendo la triada de tumor reductible o no, doloroso, siendo este en la zona o inmediato a una cicatriz quirúrgica (22).

El dolor intenso a nivel de la eventración e irreductibilidad, genera sospecha de complicación de la hernia, principalmente de estrangulación del contenido, que a su vez puede producir una oclusión intestinal con compromiso vascular, clínicamente, se podría observar con una coloración azulada, como en el caso del paciente, además de presentar síntomas tales como vómitos, distensión abdominal; la ausencia de esos, no invalida el diagnóstico, ya que si el contenido es epiplón, estos síntomas pueden estar ausentes (23).

En caso de eventraciones complicadas el tratamiento es una urgencia, es de importancia seccionar el anillo estrangulante, valorar si existe necrosis y actuar en consecuencia, mediante la resección visceral cuando está indicada, pasando luego al cierre del defecto (23).

Existen múltiples técnicas para el cierre del defecto, encontrándose las técnicas sin tensión, mediante hernioplastia y con tensión, herniorrafía, estas últimas presentan ventaja como disminuida probabilidad de generar seromas, infección de sitio operatorio, rechazo al material utilizado.

### **3.2.3 Caso 3:**

Los abscesos hepáticos son una colección de pus rodeados de cápsula fibrosa que, según su etiología, se pueden dividir en dos grupos: piógenos y amebianos. Se describe un cuadro clínico caracterizado principalmente por fiebre, dolor en cuadrante superior derecho del abdomen, hiporexia (24).

Existen antecedentes de importancia como diabetes, litiasis vesicular, otros antecedentes quirúrgicos tales como colecistectomía, además está descrito que el tiempo de enfermedad se da en un rango de 1.5 semanas hasta 6 semanas (25).

La localización de los abscesos suele ser con mayor frecuencia en el lóbulo derecho, segmentos tales como VI – VIII (25).

En el actual caso, describimos a un paciente postoperado de laparotomía exploratoria, que se le realizó además colecistectomía con drenaje de absceso más lavado, por sepsis de punto de partida abdominal producto de un absceso hepático más hidrocolecisto, que presentó 17 días antes de su reingreso a la emergencia, presenta además antecedente de diabetes mellitus tipo 2; se detalla un tiempo de enfermedad de 2 semanas, al igual que se menciona en la literatura.

El manejo inicialmente es con antibioticoterapia en la gran parte de los casos, en los casos que no mejoran, se hará drenaje a través de punción percutánea eco-guiado, laparoscopia o vía abierta convencional.

El tratamiento quirúrgico puede ser necesario cuando el absceso se localiza en el lóbulo izquierdo o es multiloculado, como rescate posterior al fallo de drenaje percutáneo, o cuando una enfermedad intraabdominal concomitante se encuentra presente (26).

#### **3.2.4. Caso 4:**

La litiasis vesicular se define como la formación o presencia de cálculos, concentraciones solidas de colesterol o pigmentarios en la vesícula biliar. Se presenta con mayor frecuencia a partir de los 40 años de edad, predominando en el sexo femenino, además de ser predisponentes ciertos factores como son la obesidad, dislipidemia, gestación, alimentación rica en grasas, fármacos (tiazida, ceftriaxona, etc.), patologías hereditarias (anemia falciforme, etc.) (27).

El 80% de pacientes, presentan cuadro clínico de carácter asintomático, mientras que en cuadros sintomáticos, se presenta el cólico biliar, en un 59% de pacientes, siendo el síntoma más frecuente, este se presenta en epigastrio o hipocondrio derecho, es caracterizado como un dolor intenso, que aparece generalmente después de la ingesta de comidas grasosas, con duración menor a 6 horas y puede irradiarse hacia el hombro derecho y/o región dorsal, asociado incluso a náuseas y vómitos (28).

El diagnóstico se apoya en base a imágenes, la ecografía es de elección para el diagnóstico, donde a la visualización de los cálculos, se ven áreas hiperecogénicas rodeadas por bilis con una sombra acústica posterior y pueden desplazarse cuando el paciente realiza movimientos (29).

El tratamiento de elección es la colecistectomía en pacientes sintomáticos, no está recomendada la intervención quirúrgica en paciente asintomáticos en presentaciones de pared vesicular engrosada (4 mm o más) o calcificada o si existen cálculos mayores de 3 cm de diámetro. (28).

### **3.3 Ginecología y Obstetricia**

#### **3.3.1 Caso 1:**

La preeclampsia es definida popularmente como la hipertensión arterial del embarazo, valores por encima de 140/90 mmHg, que se puede acompañar de proteinuria, presentando valores mayores de 300 mg en una muestra de orina de 24 horas, en un gestante con más de 20 semanas de gestación, durante el parto o en las 2 semanas posteriores; en caso de no existir

proteinuria, puede ser diagnosticada en asociación de insuficiencia renal progresiva, trombocitopenia, edema agudo pulmonar, afectación cerebral o visual (30).

En nuestro país, la incidencia de preeclampsia fluctúa en un 10 a 15% de la población hospitalaria, siendo mayor en la costa que en la sierra, sin embargo, se produce mayor mortalidad materna, en esta última región geográfica. además, se presenta con mayor frecuencia en embarazos adolescentes y añosos (31).

Existen múltiples factores de riesgo para el desarrollo de esta patología como presentar antecedente previo de preeclampsia, antecedente familiar con preeclampsia, obesidad, multiparidad, gestación múltiple, primigestación, edad mayor a 35 años, siendo los tres últimos presentados por la paciente (30).

Actualmente, la preeclampsia se clasifica según criterios de severidad, se considera preeclampsia con signos de severidad, en casos donde existe una presión arterial mayor o igual a 160/110 mmHg, asociado a signos premonitorios, tales como dolor persistente en epigastrio o hipocondrio derecho, cefalea, tinnitus, puede existir además alteración de enzimas hepáticas, TGO presentando el doble de su valor normal, plaquetopenia menor a 100 000 mm<sup>3</sup>, creatinina sérica mayor a 1.1 mg/dl, edema pulmonar, proteinuria mayor a 5 gr en 24 horas y oliguria menor a 500 ml en 24 horas.

La preeclampsia puede generar ciertas complicaciones, dentro de las cuales se encuentra el síndrome de HELLP, que se caracteriza por tener una triada compuesta por hemólisis (anemia hemolítica microangiopática) con elevación de las bilirrubinas totales, por encima de  $\geq 1.2$  mg/dl; el segundo componente es la elevación de enzimas hepáticas, tales como transaminasa  $\geq 70$  U/L, deshidrogenasa láctica sérica  $\geq 600$  U/L y alanina transferasa  $\geq 50$  U/L; y el tercer componente es la plaquetopenia menor a 100 000 (32).

El diagnóstico del síndrome de Hellp es principalmente laboratorial, donde se solicita biometría hemática y pruebas de funcionamiento hepático; el



tratamiento definitivo viene a ser la interrupción de la gestación, donde, entre las 24 y 34 semanas se debe administrar corticoides para la madurez pulmonar y se debe realizar la interrupción de la gestación a las 48 horas, excepto en casos de gestantes con coagulación intravascular diseminada, insuficiencia renal, DPP, etc. La vía para finalizar el embarazo es por manejo individual, siendo un 60% por cesárea (33).

### **3.3.2 Caso 2:**

El parto pretérmino o prematuro es considerado una de las principales causas de morbimortalidad neonatal, actualmente su prevalencia esta disminuida debido al incremento del uso de estrategias para su prevención, asimismo, la amenaza del parto pretérmino (APP) es definido como un cuadro clínico sintomático, donde existe la presencia de contracciones uterinas regulares (un ritmo de 4 en 20 minutos o de 8 en 60 minutos) con modificaciones progresivas del cérvix (dilatación cervical mayor o igual 2 cm y borramiento mayor o igual al 80%) entre las 22.0 y 36.6 semanas de gestación (34).

Existen distintos factores de riesgo y etiologías asociados, como perdidas gestacionales previas en el segundo trimestre, abortos frecuentes, embarazos múltiples, DPP, RPM, ITU, DM materna, HTA materna, cérvix corto, etc.

El diagnóstico se realiza en base al cuadro clínico, que puede abarcar la presencia de contracciones uterinas, dolorosas o no, presencia de dolor lumbar, presión pélvica, sangrado vaginal, incremento del flujo vaginal, además de la exploración física (incluyendo el tacto vaginal), pruebas como ecografía transvaginal y longitud cervical, donde una longitud de 25 mm hasta las 32 semanas de gestación o 15 mm desde las 32 semanas de gestación con contracciones se hablaría de una APP, un cérvix largo (mayor a 30 mm) rechaza la presencia de una APP (35).

En el manejo de la APP, entran a tallar diferentes situaciones, en caso de presentar contracciones uterinas con frecuencia de 4 en 20/30 minutos o superior y/o cervix con borramiento menor de 70% con dilatación inferior a 2

cm, circunstancias tales como la paciente presentada, se indica como conducta inicial reposo, hidratación, evaluación del estado materno y bienestar fetal, se hace reevaluación con exploración genital, en tal caso se persista con dinámica, se hospitaliza a la paciente manteniendo reposo durante 48 horas (36).

Frente al caso expuesto, la paciente además presenta diagnóstico de vulvovaginitis y sintomatología de infección urinaria, por lo que se realiza urocultivo y se indica tratamiento empírico.

### **3.3.3 Caso 3:**

El quiste hemorrágico del cuerpo lúteo se considera una de las principales causas de dolor pélvico de origen ginecológico en las mujeres jóvenes, posmenopáusicas en tratamiento hormonal sustitutivo y embarazadas, su diagnóstico es bastante errado, ya que suele confundirse con endometriomas, torsión de anexos y abscesos tuboováricos (37).

Para el diagnóstico clínico es importante la etapa del ciclo menstrual, generalmente aparecen a mitad de este, manifestado fundamentalmente por dolor abdominal agudo de instalación brusca, localizado en hemiabdomen inferior de forma difusa o en proyección al ovario (38).

La paciente presentó dolor abdominal localizado a nivel de fosa iliaca derecha, sentido correspondiente al ovario comprometido, imponiéndose como principal diagnóstico diferencial la apendicitis aguda, apoyando a este diagnóstico el inicio de dolor en epigastrio, la sensación de alza térmica e hiporexia.

En la rotura del quiste hemorrágico, se observa hemoperitoneo, que puede estar limitado a la pelvis o puede abarcar la cavidad abdominal, clínicamente al evaluar a la paciente se encontraron signos peritoneales, con una tendencia de las funciones vitales a la inestabilidad hemodinámica, es en estos casos donde se recomienda la intervención quirúrgica (37).

La mejor opción para el manejo quirúrgico, como expone la literatura, es mediante laparoscopia, debido a que permite visualizar la cavidad

abdominal en su totalidad, para un adecuado drenaje del hemoperitoneo y a su vez ofrece adecuada visualización para realizar la hemostasia en el sitio de sangrado (39).

#### **3.3.4 Caso 4:**

La mastitis crónica granulomatosa es una patología benigna infrecuente, que al igual que el resto de las patologías benignas de la mama, tiene su mayor incidencia durante la cuarta y quinta década de vida, principalmente entre los 17 a 42 años de edad, su etiología aunque poco definida, se asocia a enfermedades como la deficiencia de alfa-1 antitripsina, diabetes mellitus y el síndrome de Sjögren, también al tabaquismo, irritantes o trauma local (40).

Al examen físico se presenta como un absceso en la mama o aparenta ser un tumor glandular, inicialmente puede generar dolor o no, de firme consistencia, que evoluciona de manera intermitente hasta la formación de uno o más abscesos, que llegan a supurar de forma crónica hacia el exterior de la areola, puede haber incluso fistulas, engrosamiento e inflamación cutánea, además de retracción cutánea y del pezón con afectación de los ganglios locales; este cuadro es unilateral en un 80% (41).

El diagnóstico de esta patología es clínico, con empleo de ecografía y biopsia con aguja gruesa, además de descartar otras causas a través de estudios microbiológicos y de piel con tejido mamario.

El tratamiento de la mastitis crónica se decide de acuerdo al cuadro, si es que hay una lesión única de un tamaño de 1-2 cm o si son múltiples lesiones pequeñas, se recomienda solo observación; si es que es una lesión o son múltiples lesiones de mayor tamaño, se recomienda corticoterapia, con dosis inicial de 40 mg por VO al día de Prednisolona, si es que hay mejoría de síntomas, esta se reduce a 5 mg (42).

En casos como el caso expuesto, donde de existen complicaciones como fistulas, abscesos o infección de herida persistente, recidivante, se

recomienda cirugía, el tratamiento con escisión local amplia se realiza cuando al momento del diagnóstico se halla lesiones masivas localizadas; el tratamiento a base de antibióticos no es muy recomendado debido a que tiene una baja tasa de éxito y una alta tasa de complicaciones, a diferencia del tratamiento quirúrgico.

### **3.4 Pediatría**

#### **3.4.1 Caso 1:**

A propósito del caso presentado, la convulsión febril en la población pediátrica es un motivo frecuente de ingreso a los servicios de emergencia, el tipo de convulsión que comúnmente se presenta es la de tipo tónica generalizada, ocurren hasta en el 5% de niños, abarcando edades entre seis meses hasta los cinco años.

De aparente etiología multifactorial, el 90% llega en el periodo post crítico. Estas crisis febriles simples, suelen durar menos de 15 minutos, resultando en una resolución completa (43).

El paciente tenía como antecedente un cuadro respiratorio viral previo. Se pensó en un episodio de convulsión febril, relacionado a la elevación de la temperatura, no se describió un segundo episodio y tras la reevaluación, no se encontraron signos de alarma, por ello no se solicitaron otros exámenes complementarios. La Academia Americana de Pediatría recomienda realizar punción lumbar cuando haya signos meníngeos u otros signos y síntomas que indiquen una posible meningitis o infección intracraneal (Portuondo Barbarrosa Ernesto. Recomendaciones para la orientación diagnóstica, actuación y tratamiento de crisis febriles (44).

El electroencefalograma no está indicado en la evaluación de un niño previamente sano con una convulsión febril simple y rutinariamente no están indicadas las pruebas de neuroimagen, pero en caso de duda diagnóstica se podrían efectuar, con el fin de descartar patología

estructural (45).

Adicionalmente, el lactante contaba con vacunas completas para su edad y no era usuario de medicamentos que enmascaran la clínica de meningitis. No se precisó un tratamiento diferente al resto de población de la misma edad con un cuadro febril. Se administró antipiréticos, no se administraron anticonvulsivantes, debido a que el episodio convulsivo ya había acontecido en casa y no se describió un cuadro post-ictal. Sin embargo, en caso se presentará un nuevo episodio convulsivo, se debe indicar la administración de anticonvulsivantes como diazepam a 0.5 mg/kg/dosis.

### **3.4.2 Caso 2:**

En la población pediátrica los cuadros de diarrea aguda representan la consulta más común, se define como una alteración tanto en el aumento de las deposiciones como en su frecuencia. El punto de corte es más de 3 deposiciones por día, pero en lactantes prima el cambio de consistencia. Se divide en tres tipos, según su temporalidad diarrea aguda, persistente y crónica. La clasificación clínica divide la diarrea aguda infecciosa en acuosa, disentérica y persistente, lo cual facilita su manejo.

En el caso presentado, se llegó al diagnóstico con la anamnesis y examen físico, aunque también se solicitaron exámenes de auxiliares de control. Dado que el coprocultivo puede demorar unos días, la antibioticoterapia empírica se inicia en niños con sospecha de etiología bacteriana. Se decidió optar por el plan A y continuar el tratamiento ambulatorio, ya que no se presentaron signos graves de deshidratación. Si bien, la mejor forma de evaluar la presencia de deshidratación es calculando el porcentaje de pérdida de peso en relación con el peso del niño previo al cuadro diarreico. Sin embargo, en la mayoría de los casos, no se cuenta con esta información. Por ello, en la práctica clínica el grado de deshidratación se establece al valorar una serie de datos clínicos. Una de las escalas más utilizadas es la establecida por Gorelik et al, se utilizan diez parámetros: elasticidad de la piel, tiempo de recapilarización, alteración del estado general, respiración, pulso radial, ojos hundidos, mucosas secas, ausencia de lágrimas, frecuencia cardíaca y diuresis. La presencia de 1 a 2 puntos define una deshidratación leve, 3 o más se clasifica como deshidratación

moderada y 6 a más definen deshidratación grave. La Guía de práctica clínica peruana del año del 2017, valora seis signos y recalca que los tres signos clave para evaluar una deshidratación es determinar la turgencia de la piel o el signo del pliegue cutáneo, determinar si el niño bebe ávidamente o existe alguna alteración del sensorio (46).

Se debe implementar siempre el método ACRES, que consiste en aumentar la ingesta de líquidos, continuar la alimentación, reconocer signos de alarma, enseñar a la madre las medidas higiénico-dietéticas a tomar en cuenta para evitar futuros episodios y estimar el consumo de Zinc.

### **3.4.3 Caso 3:**

En la práctica clínica rutinaria, la sintomatología que acompaña la infección por COVID-19 es similar tanto en niños y adultos, hasta la fecha, la presentación pediátrica más común de COVID-19 es una serie de signos y síntomas que incluyen desde completamente asintomáticos a los síntomas de infección aguda del tracto respiratorio superior, como fiebre, fatiga, tos seca, odinofagia, rinorrea, congestión y dificultad para respirar.

En casos más severos, los síntomas pueden incluir síntomas gastrointestinales y los pacientes pueden progresar a insuficiencia respiratoria, choque, alteraciones de la coagulación y falla renal. En comparación con los niños más pequeños, los adolescentes y los adultos tienen un mayor riesgo de morbilidad y mortalidad, con factores de riesgo particulares que incluyen afecciones preexistentes, especialmente diabetes, obesidad e hipertensión (47).

Este paciente presenta síntomas de vía respiratoria superior, además de fiebre, fatiga, mialgia, tos y congestión nasal. Al examen físico no se evidencian datos anormales a la auscultación. Se ha reportado casos leves afebriles o con síntomas digestivos como náuseas, diarrea o dolor abdominal difuso (48).

Según las Guías de manejo COVID-19, el paciente se cataloga como caso leve y sólo se debería administrar medicamentos para aliviar síntomas como: fiebre, dolor de garganta, cefalea o mialgias. Así como mantener una ingesta adecuada de líquidos y una alimentación balanceada,

monitorizando saturación de oxígeno y funciones vitales (49).

#### **3.4.4. Caso 4:**

La bronquiolitis es una de las infecciones de vías respiratorias más comunes en lactantes, supone entre aproximadamente el 12 % durante el primer año de vida y en se convierte en la principal causa de hospitalización en esta población pediátrica (50).

De etiología viral, los síntomas más frecuentes son: rinorrea, estornudos y tos, fiebre, a la auscultación se pueden encontrar sibilancias o crepitantes. En casos catalogados como moderados a severos, taquipnea, disnea y dificultad respiratoria (51).

Tras la llegada a emergencias, se realizó la evaluación inicial, con ayuda del Triángulo de Evaluación Pediátrica y se siguió la secuencia ABCDE. No se precisó efectuar medidas de soporte, se recogió información y antecedentes de importancia como historia de prematuridad, hospitalizaciones anteriores y se identificó la presencia de factores de riesgo como los síntomas respiratorios previos de la madre.

El diagnóstico es fundamentalmente clínico, no se requieren estudios complementarios adicionales y para determinar la severidad se pueden utilizar escalas como ESBA o Wood-Downess (52)

Bajo el contexto actual de pandemia, se solicitó una radiografía de tórax control, marcadores inflamatorios con el fin de descartar proceso neumónico u otra complicación asociada.

Cabe recalcar que, la Guía de práctica clínica para diagnóstico y tratamiento de bronquiolitis en niños menores de dos años propugna el acrónimo FALTAN (53), el cual resulta muy útil y que se debería enseñar a los cuidadores de todo lactante con diagnóstico Bronquiolitis.

## CAPÍTULO IV. REFLEXIÓN CRÍTICA DE LA EXPERIENCIA

El internado médico es la última y más importante etapa de formación en pregrado, nos dotamos de un sinnúmero de habilidades y estamos en constante contacto con los pacientes. Asimismo, es cuando más tiempo pasamos en el hospital e incluso nos orientamos hacia qué especialidad seguir, realizamos rotaciones en los servicios de pediatría, cirugía general, ginecología y medicina interna. Formalmente, iniciamos el internado 2021 el primer día del mes de Julio. En el Hospital Militar Central se tuvo acceso a los diferentes servicios que ofrece cada rotación duración diez meses en total. Tuvimos acceso a todo el hospital, se nos brindó los equipos de protección personal (EPP) y pruebas antigénicas de descarte COVID – 19, tal y como fue estipulado en el Decreto de Urgencia Sanitaria, con el fin de garantizar las medidas de bioseguridad.

El área de pediatría que comprende atención al recién nacido, niño y adolescente no pudo desarrollarse en su totalidad. Ciertamente, el hospital contaba con especialistas y sala de partos, pero por el flujo de pacientes y gestantes, las atenciones realizadas al recién nacido no eran muchas.

No obstante, la calidad de docentes en el servicio, complementaron muy bien nuestro aprendizaje. Muchos compañeros obtuvieron permiso para rotar externamente por instituciones del Ministerio de Salud como INSN y el Instituto Materno Perinatal de Lima, la casuística observada fue muy grata.



## CONCLUSIONES

En el presente trabajo, manifestamos de forma sintetizada la corta experiencia profesional obtenida durante estos meses.

A pesar de la pandemia y del contexto político a lo largo del año, pudimos aplicar lo aprendido durante los seis años de estudio tanto en los centros de salud como en los hospitales e institutos.

Cabe recalcar que muchas condiciones mejoraron y otras no al 100%, se regularizaron condiciones que no se tenían claras previamente, lo que permitió adaptarnos a la nueva y actual realidad.

Comparativamente, el realizar internado en un hospital de tercer nivel trae múltiples beneficios como recibir enseñanzas de todos los especialistas de cada rotación, así como de los residentes rotantes, con quienes tuvimos la dicha de trabajar en conjunto, en beneficio de cada paciente.

## **RECOMENDACIONES**

A los futuros internos, pese a que aún somos estudiantes contribuimos de forma significativa en las labores diarias en los hospitales y establecimientos de salud, ya que somos los primeros en tener contacto con el paciente, por ello se necesitan regularizar y establecer derechos como trabajadores.

El contexto actual de pandemia que enfrentamos ha expuesto las precarias condiciones de nuestro sistema de salud. La pandemia por COVID-19 ha marcado profundamente la formación médica de nuestra generación, lo que se reflejará en nuestra práctica profesional en un futuro no muy lejano.

## REFERENCIAS BIBLIOGRAFICAS

1. Soto Pérez Jorge Arturo, Ledesma Briseño Roberto, Martínez Rubio Roberto Pablo, Reynoso González Ricardo, San Román Sánchez Jesús. Megacolon tóxico secundario a enfermedad de Hirschsprung. Reporte de un caso. Cir. Gen. 2017 Mar; 39 (1): 33-36.
2. Shair KA, Edwards E. Hirschsprung's Disease in an Adult. The American Journal of Medicine. noviembre de 2020;133(11): 622-4.
3. Sánchez García S, Cigarrán Sexto H, Morán Hevia M, Gálvez García S, Vicente Quílez M, Calvo Blanco J. Vólvulos del tracto gastrointestinal. Diagnóstico en radiología simple y correlación tomográfica computarizada. SERAM. Presentación electrónica. Pág 1-19.
4. Santos-Sánchez, O. M. (2018). Evaluación del riesgo quirúrgico en pacientes con cirrosis hepática. Revista Colombiana De Gastroenterología, 33(4), 431-436.
5. Angarita F; Acuña S; Jiménez C; Garay J; Gómez D; Domínguez L Colecistitis calculosa aguda. Universitas Médica. Bogotá, Colombia. Julio-septiembre, 2010; 51(3): 301-319
6. Gadiev S, Sariyeva K, Abdinov E. Colectomía laparoscópica en pacientes con cirrosis hepática. .Khirurgiya (Mosk). 2017;17 (3): 11-16.
7. Curro G, Iapichino G, Melita G, Lorenzini C, Cucinotta E. Laparoscopic cholecystectomy in ChildPugh class C cirrhotic patients. JSLS 2005; 9: 311-315
8. MINSAL. Plan de acción. 2017.
9. Bernabé-Ortiz A, Carrillo-Larco RM. Tasa de incidencia del accidente cerebrovascular en el Perú. Rev Peru Med Exp Salud Publica. 2021;38(3):399-405. doi:
10. (Cabral NL, Gonçalves AR, Longo AL, Moro CH, Costa G, Amaral CH, et al. Incidence of stroke subtypes, prognosis and prevalence of risk factors in Joinville, Brazil: a 2 year community based study. J Neurol Neurosurg Psychiatry. 2009;80(7):755-61.

11. Bahit MC, Coppola ML, Riccio PM, Cipriano LE, Roth GA, Lopes RD, et al. First-Ever Stroke and Transient Ischemic Attack Incidence and 30-Day Case-Fatality Rates in a Population-Based Study in Argentina. *Stroke*. 2016;47(6):1640-2.
12. Sepúlveda-Contreras J. Caracterización de pacientes con accidente cerebrovascular ingresados en un hospital de baja complejidad en Chile. *Univ. Salud*. 2021;23(1):8-12.
13. Guía de práctica clínica del Seguro Social del Perú (EsSalud) para el diagnóstico y tratamiento de la etapa aguda del accidente cerebrovascular isquémico.
14. Cabral Santiago, Speranza Noelia, Viroga Stephanie, Tamosiunas Gustavo, Balverde Ernesto, Herrera Soledad et al . Manejo de la Cetoacidosis Diabética en un hospital universitario de Montevideo en el período Junio - Setiembre de 2015. *Rev. Urug. Med. Int*. 2021 ; 6( 3 ): 59-68.
15. Diabetes Canada Clinical Practice Guidelines Expert Committee. Clinical Practice Guidelines for the Prevention and Management of Diabetes in Canada. 2018;42(1):320-325.
16. Hurtado Helard Andrés Manrique, Gil-Olivares Fradis Eriberto, Castillo-Bravo Luis, Perez-Tazzo Laura, Campomanes-Espinoza Giovanni Carel, Aliaga-Llerena Karina et al. Management of glycemic crises in adult patients with diabetes mellitus: Evidence-based clinical practice guideline clinical. *Rev. Fac. Med. Hum*. 2021 Enero; 21( 1 ): 50-64.
17. American Diabetes Association. American Diabetes Association's Standards of Medical Care in Diabetes-2019. *Clin Diabetes*. 2019;37(1):11-34.
18. Hernández-Cortez Jorge, León-Rendón Jorge Luis De, Martínez-Luna Martha Silvia, Guzmán-Ortiz Jesús David, Palomeque-López Antonio, Cruz-López Néstor et al . Apendicitis aguda: revisión de la literatura. *Cir. ge*. 2019 Mar ; 41( 1 ): 33-38.
19. Garro Urbina V, Rojas Vázquez S, Thuel Gutiérrez M. Diagnóstico, evaluación y tratamiento de la apendicitis aguda en el servicio de emergencias. *Rev. Méd. sinerg*. Diciembre 2019.

20. Oscar Abelardo Murúa-Millán, Martha Adriana González-Fernández. Apendicitis aguda: anatomía normal, hallazgos por imagen y abordaje diagnóstico radiológico. Rev Med UAS; Octubre-Diciembre 2020; 10 (4).
21. Jorge Seminario León. Hernias y Eventraciones. Cirugía General. Lima 1999.
22. Abraham Arap Jorge Francisco, García Sierra Juan Carlos. Hernia incisional: definición, diferencia con la evisceración, clasificación, diagnóstico positivo y diferencial, profilaxis y tratamiento. Rev Cubana Cir. 2011 Sep; 50( 3 ): 388-40.
23. Pablo Sciuto Varela. Eventraciones. Clin Quir Fac Med UdelaR. Uruguay 2018.
24. Cosme Ángel, Julyssa Cobián Carol. Abscesos hepáticos. Rev. esp. enferm. dig. 2014 mayo; 106( 5 ): 359-359.
25. Carrillo Ñañez Leonidas, Cuadra-Urteaga José Luis, Pintado Caballero Silvia, Canelo-Aybar Carlos, Gil Fuentes. Magdalena. Absceso hepático: características clínicas, imagenológicas y manejo en el Hospital Loayza en 5 años. Rev. gastroenterol. Perú. 2010 Ene; 30(1): 46-51.
26. Aldo Torre Delgadillo. Abscesos hepáticos. Gh continuada. Septiembre-octubre 2006; 5 (5).
27. Almora Carbonell Ceramides Lidia, Arteaga Prado Yanin, Plaza González Tania, Prieto Ferro Yulka, Hernández Hernández Zoraida. Diagnóstico clínico y epidemiológico de la litiasis vesicular. Revisión bibliográfica. Rev Ciencias Médicas. 2012 Feb; 16 (1): 200-214.
28. Moreira V., Ramos Zabala F. Litiasis biliar. Rev. esp. enferm. dig. 2005 Oct; 97 (10): 752-752.
29. Rumack MC, Wilson SR, Charboneau JW, Johnson JA. Diagnóstico por ecografía. 3a edición. Marbán. 2006. pp. 171-4, 177-9.
30. Kimberly Herrera Sánchez. Preeclampsia. Rev Médica Sinergia. Marzo 2018; 3 (3): 8 – 12.
31. Guevara Ríos Enrique, Meza Santibáñez Luis. Manejo de la preeclampsia/eclampsia en el Perú. Rev. peru. ginecol. obstet. 2014; 60(4): 385-394.

32. Parra- Ramírez Pablo, Beckles- Maxwell Mario. Diagnóstico y Manejo Oportuno del Síndrome de HELLP. Acta méd. Costarric. Junio 2005; 47( 1 ): 07-14.
33. Zapata Díaz Betsy Micol, Orestes Ramírez Cabrera Juan. Diagnóstico y manejo oportunos del síndrome Hellp. Rev. peru. ginecol. obstet. Ene 2020 ; 66( 1 ): 57-65.
34. Choa A., Pérez Dettoma J.. Amenaza de parto prematuro: Rotura prematura de membranas. Corioamnionitis. Anales Sis San Navarra. 2009 ; 32(1): 105-119.
35. Gabriela Quirós González, Raúl Alfaro Piedra, Mariela Bolívar Porras, Natalia Solano Tenorio. Amenaza de Parto Pretérmino. Rev CI EMed UCR. Costa Rica 2016; 1(1).
36. Protocolos SEGO: Rotura prematura de membranas 2003.
37. A. Rivera Domínguez et al. Dolor pélvico de origen ginecológico como patología urgente. Radiología. 2017;59(2):115-127.
38. Allmen DV, Fallat ME. Ovarian Tumors. En: Coran A, Adzick S, Krummel TM, Laberge JM, Shamberger R, Caldamone A. Pediatric surgery. 7 ed. Philadelphia: Elsevier; 2012.p.536-7.
39. Mojena Medina DJ, Mojena Mojena O, Rigaut Díaz MC. Laparoscopia de urgencia en la adolescente. A propósito de tres casos. Rev haban cienc méd. 2020; 19(6).
40. Pérez Juan Antonio, et al. Mastitis granulomatosa idiopática: Diagnóstico y tratamiento en 14 casos. Rev Chil Cir. 2007 Ago; 59( 4 ): 259-263.
41. Takano Juan, Prialé Percy. Mastitis crónica granulomatosa idiopática: reporte de un caso. Rev. Perú. med. exp. salud pública. 2010 Oct; 27 (4): 635-637.
42. Carlos Alberto Lozano-De Ávila, et al. Caracterización clínico-patológica y manejo de pacientes con mastitis granulomatosa crónica en un centro de alta complejidad. Revista Colombiana de Cirugía. ;36 (3): 438-445, 202.
43. Toro-Pérez Juan Enrique, Custodio Nilton. Manejo de primera crisis afebril: Importancia del enfoque clínico. Rev Neuropsiquiatr. 2017 Ene;80(1 ): 27-34.

44. Rev cubana Pediatr. 2018 Dic; 90( 4 ): e434.
45. López Robles, G. A., Cerna Márquez, M. A., Contreras Martínez, L. M., Cáliz, I., & Zelaya, S. (2018). Crisis Convulsivas Febriles: Revisión Integral. Acta Pediátrica Hondureña, 8(2), 810–818
46. Rivas García Arístides, Vigil Vázquez Sara, Bragado López Sara, López-Herce Arteta Estíbaliz, Alonso Rivero Patricia, Míguez Navarro María Concepción. Factores predictores de reconsulta por Gastroenteritis Aguda en Urgencias Pediátricas: Estudio de casos y controles. Rev. chil. pediatr. 2019 Dic; 90( 6 ): 624-631.
47. Rodríguez-Portilla Ricardo, Llaque-Quiroz Patricia, Guerra-Ríos Claudia, CiezaYamunaquéCiezaYamunaqué Liliana Paola, Coila-Paricahua Edgar Juan, Baique-Sánchez Pedro Michael et al . Clinical and epidemiological characteristics of children with SARS-CoV-2 infection admitted in a Peruvian hospital. Rev. Perú. med. exp. salud pública. 2021 Abr; 38 (2): 261-266.
48. Díaz Colina José Antonio, González Gorrín Maryla, López Hernández Isabel Cristina. COVID-19 en Pediatría. ¿Qué se sabe? Rev haban cienc méd [Internet]. 2021 Feb [citado 2022 Mar 03]; 20( 1 ): e3637.
49. Guía de práctica clínica para el manejo de Covid-19 en Pediatría. EsSalud.
50. Coronel-Carvajal Carlos. Factores asociados al desarrollo de la bronquiolitis. AMC [Internet]. 2019 Oct [citado 2022 Mar 02]; 23( 5 ): 639-647.
51. Guía de práctica clínica para diagnóstico y tratamiento de bronquiolitis en niños menores de dos años. MINSA.
52. Ramos-Fernández José Miguel, et al . Predicción de la evolución de la bronquiolitis por virus respiratorio sincitial en lactantes menores de 6 meses. Rev. Esp. Salud Publica. 2017; 91: 2.
53. Giachetto Gustavo, Vomero Alejandra, Pandolfo Soledad, Notejane Martín, García Loreley, Cavallieri Fiorella et al. Validación del score clínico de Tal modificado para la evaluación de severidad en bronquiolitis. Arch. Pediatr. Urug. 2018 Jun ; 89 (1): 43-48.