



FACULTAD DE ODONTOLOGÍA

**PREVALENCIA DE LA MINERALIZACIÓN DE LA CADENA
ESTILOHIOIDEA EN RADIOGRAFÍAS PANORÁMICAS DE
PACIENTES MAYORES DE 18 AÑOS DEL CENTRO DE
DIAGNÓSTICO POR IMÁGENES**

TESIS

**PARA OPTAR EL TÍTULO PROFESIONAL DE
CIRUJANO DENTISTA**

PRESENTADA POR

EDUARDO MIGUEL CALLE VELEZMORO

LIMA – PERÚ

2013

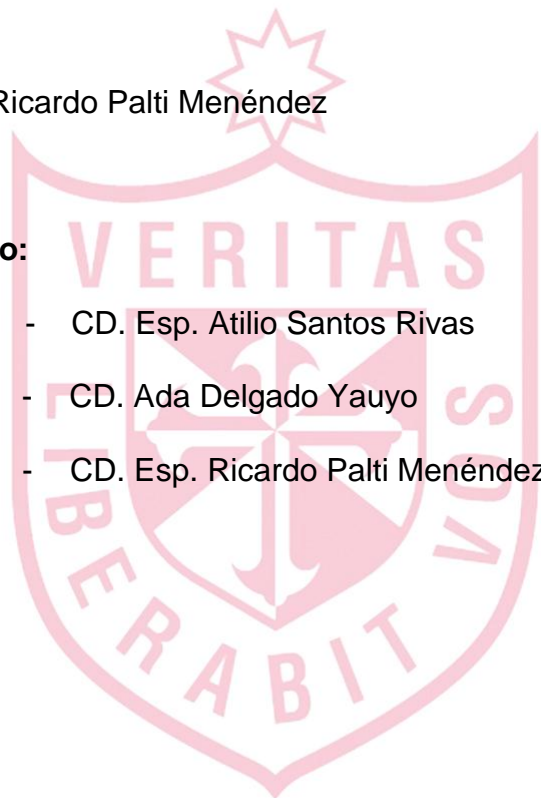

**PREVALENCIA DE LA MINERALIZACION DE LA CADENA
ESTILOHIOIDEA EN RADIOGRAFIAS PANORAMICAS DE
PACIENTES MAYORES DE 18 AÑOS DEL CENTRO DE
DIAGNÓSTICO POR IMÁGENES**

Asesor: CD. Esp. Ricardo Palti Menéndez

Miembros del Jurado:

- CD. Esp. Atilio Santos Rivas
- CD. Ada Delgado Yauyo
- CD. Esp. Ricardo Palti Menéndez



DEDICATORIA

A mis padres Eduardo Calle y Fatima Velezmoro por su comprensión y ayuda en todo momento así como también a mis tíos Rita y Raúl por el apoyo brindado a lo largo de estos cinco años de carrera profesional.



AGRADECIMIENTOS

Agradezco al Centro de Diagnóstico por Imágenes por permitir realizar este proyecto en base a su población así como la ayuda constante por parte del CD. Ricardo Palti Menéndez y el CD Andres Agurto Huerta junto a la oficina de ORBE de la Facultad de Odontología de la Universidad de San Martín de Porres por el apoyo brindado a lo largo del presente estudio.



INDICE

RESUMEN.....	1
ABSTRACT.....	2
INTRODUCCIÓN.....	3
· PLANTEAMIENTO DEL PROBLEMA.....	3
· OBJETIVOS DE LA INVESTIGACIÓN.....	5
· ANTECEDENTES DE LA INVESTIGACIÓN.....	6
· MARCO TEÓRICO.....	13
MATERIALES Y MÉTODO	
· DISEÑO METODOLÓGICO.....	29
· POBLACIÓN Y MUESTRA.....	29
· OPERACIONALIZACIÓN DE VARIABLES.....	31
· TÉCNICAS DE RECOLECCIÓN DE DATOS.....	32
· TÉCNICAS PARA EL PROCESAMIENTO DE LA INFORMACIÓN...	33
· ASPECTOS ÉTICOS.....	33
RESULTADOS.....	34
DISCUSIÓN.....	45
CONCLUSIONES (RECOMENDACIONES).....	48
REFERENCIAS BIBLIOGRÁFICAS.....	50
ANEXO.....	55

RESUMEN

Objetivo: El objetivo del presente estudio es determinar la prevalencia de la mineralización de la Cadena Estilohioidea, así mismo hallar la prevalencia según el lado, el tipo de mineralización, el sexo y el grupo etario en pacientes mayores de 18 años atendidos en el Centro de Diagnóstico por Imágenes.

Materiales y métodos: Se analizaron 1 202 radiografías panorámicas digitales, de las cuales para poder determinar el inicio de un proceso de mineralización de la Cadena Estilohioidea se debe obtener más de 30 mm cuando se mida desde el margen caudal de la Placa Timpánica a la punta de la Cadena Estilohioidea.

Resultados: Se encontró una prevalencia del 82.9% que presentan mineralización de la Cadena Estilohioidea de los cuales un 79.6% fue bilateral y hubo un predominio de mineralización del Tipo III, también se observó un 90.6% en el sexo masculino y 94.3% en el rango de edad mayores de 80 años.

Conclusión: En nuestra población existe una alta prevalencia de mineralización de la Cadena Estilohioidea en comparación con estudios previamente realizados en diferentes partes del mundo, además una mayor prevalencia bilateral, de tipo III, presentándose en mayor porcentaje en pacientes de sexo masculino y en el rango de edad de mayores de 80 años.

ABSTRACT

Objective: The objective of this study is to determine the prevalence of mineralization of the Stylohyoid Chain and the side, type, sex and age group in patients older than 18 years treated at the “Centro de Diagnóstico por Imágenes”.

Materials and methods: There were 1 202 digital panoramic radiographs analyzed to determine the beginning of a process of mineralization of the Stylohyoid Chain that should get more than 30 mm when measured from the caudal margin of the tympanic plate to the tip of the Stylohyoid Chain.

Results: We found a prevalence of 82.9% having mineralization of the Stylohyoid Chain in which 79.6% was bilateral and there was a predominance of type III mineralization; also we obtained a prevalence of 90.6% in males and 94.3% in the age range over 80 years.

Conclusion: In our population there is a high prevalence of the Stylohyoid Chain mineralization compared with previous studies in different parts of the world, as well as a higher prevalence bilateral type III, appearing at a higher rate in male patients and the age range of over 80 years.

INTRODUCCIÓN

Los hallazgos de las características radiográficas de la mineralización de la Cadena Estilohioidea han sido descritos por varios autores como un acontecimiento que clínicamente puede ser asintomático o manifestarse con diferentes tipos de signos y síntomas que incluso pueden llevar a diferentes tipos de síndromes.

Una ayuda para el diagnóstico de estos signos y síntomas son las radiografías panorámicas, las cuales en el presente estudio fueron digitales.

En este estudio se pretende determinar la prevalencia de la mineralización de la Cadena Estilohioidea en los pacientes mayores de 18 años de edad del Centro de Diagnóstico por Imágenes, además de determinar la prevalencia según lado, tipo, sexo y grupos etarios.

- **Planteamiento de problema**

Para realizar un adecuado tratamiento es necesario contar con un buen diagnóstico, por ello es de suma importancia un previo estudio radiográfico, siendo la radiografía panorámica la mejor opción en el campo de la odontología. Esta evaluación radiográfica nos permitirá encontrar diferentes tipos de patologías, así como hallazgos radiográficos muy interesantes entre los cuales se puede encontrar una mineralización de la Cadena Estilohioidea.

Radiográficamente, esta patología se observa como una formación radiopaca, que se extiende desde la base del cráneo hacia abajo y hacia delante, paralela al borde posterior de la rama mandibular o superpuesta sobre ella (Anexo2). Puede clasificarse de acuerdo a los tipos de apariencia radiográfica y patrones de calcificación.

Generalmente, la mineralización de la Cadena Estilohioidea es asintomática; sin embargo, existen casos en donde esta mineralización puede comprimir a la Arteria Carótida además del V y/o IX par craneal generando neuralgias. También existe un síndrome conocido como el Síndrome de Eagle, el cual, además de presentar mineralización de la Cadena Estilohioidea o Proceso Estilohioideo, manifiesta disfagia, disfonía, dolor faríngeo, glositis, otalgia, tonsilitis, dolor facial, cefalea, odinofagia, dolor en la articulación temporomandibular presentándose comúnmente en pacientes entre la tercera y sexta década de vida siendo más común en el sexo femenino.

La prevalencia, de la mineralización de la Cadena Estilohioidea, es de vital importancia epidemiológica al momento de diagnosticar alguna patología en medicina u odontología.

Además de conocer la prevalencia de dicha patología en los pacientes del Centro de Diagnóstico por Imágenes, también podrá ser utilizada para calcular el porcentaje de población afectada por determinada enfermedad o complicación de la salud en un espacio y momento específico. Al mismo tiempo, los datos obtenidos a partir de la prevalencia pueden servir para establecer estadísticas de riesgo poblacional y permite el desarrollo de políticas de prevención y asistencia a los diferentes grupos expuestos a tal enfermedad.

Por lo anterior expuesto, se formula la siguiente pregunta:

¿Cuál es la prevalencia de mineralización de la Cadena Estilohioidea en radiografías panorámicas de los pacientes del Centro de Diagnóstico por Imágenes?

- **Objetivos de la investigación**

- **Objetivo General**

- Determinar la prevalencia de mineralización de la Cadena Estilohioidea en radiografías panorámicas de pacientes del Centro de Diagnóstico por Imágenes

- **Objetivos Específicos**

- Determinar la prevalencia de mineralización de la Cadena Estilohioidea según el lado.
- Determinar la prevalencia de mineralización de la Cadena Estilohioidea según el tipo.
- Determinar la prevalencia de mineralización de la Cadena Estilohioidea según el sexo.
- Determinar la prevalencia de mineralización de la Cadena Estilohioidea según la edad.

- **Antecedentes de la investigación**

- **Antecedentes generales:**

- **Gülhal M., Boga H., Dere F. (1999).** Se estudió la incidencia del Proceso Estiloides, en radiografías panorámicas de 100 varones y 100 pacientes mujeres que tenían más de 50 años de edad y tuvieran prótesis totales en el Adana Numune Hospital (Turquía). En estas radiografías, se estudiaron la frecuencia de la mineralización de la Cadena Estilohioidea, en el que se encontró en 8 pacientes (4%): 3 mujeres (37% de los casos), 5 varones (63% de los casos). Hallando diferencia estadística entre ambos sexos.¹
- **Tesseroli de S. J., Hui C., Nasri C., Tesseroli de S. S., Jacobsen M. (2004).** Se revisaron los registros hospitalarios de 26 pacientes con dolor facial persistente (20 mujeres y 6 hombres). Los cuales fueron clasificados en tres grupos de acuerdo a sus síntomas de presentación:
 - a) Grupo I, ocho pacientes (30,7%) con dolor severo y difuso en la cara, los dientes o la cabeza; b) Grupo II, ocho pacientes (30,7%) con enfermedades crónicas con dolor miofacial y, c) Grupo III, diez pacientes con dolor miofacial crónico (38,4%). Encontramos 11 diagnósticos diferentes entre los 26 pacientes: pulpitis (7), leucemia (1), tumor orofaríngeo (1), odontalgia atípica (1), el síndrome de Eagle (1), la neuralgia del trigémino (4), neuralgia continua (1), trastornos temporomandibulares (9), fibromialgia (2), la cefalea tensional (1), la histeria de conversión (2). En el caso del paciente

con Síndrome de Eagle se le retiró el ligamento Estilohioideo y después de que concluyó el programa de tratamiento de todos los pacientes, estos tuvieron un período de seis meses del período de seguimiento con el alivio del dolor, excepto el paciente con tumor.²

- **Rubio C., Ganga H., Guzman C. (2008).** Realizó un análisis retrospectivo de exámenes para evaluar la presencia de variaciones en la longitud del Ligamento Estilohioideo, según edad y género, mediante un sistema de tomografía de alta resolución Cone Beam que consistió en 82 exámenes imagenológicos y se clasificó según edad y género teniendo como resultado diferencias significativas en las variables relacionadas con el género, sin embargo en los pacientes mayores de 50 años, hubo un incremento importante en la longitud del Ligamento Estilohioideo.³

- o **Antecedentes Específicos:**

- **Recinos M. (1998).** Se realizó una tesis en la cual se evaluaron 1238 radiografías panorámicas de pacientes de la Facultad de Odontología de la Universidad Francisco Marroquín del año 1992 al año 1997, para determinar la elongación de la Apófisis Estiloides y/o la calcificación de la Cadena Estilohioidea. De las cuales 168 pacientes estaban afectados, el 28.78 % eran hombres y 73.22 % eran mujeres, pero esto no refleja que dicha lesión se encuentre más en mujeres, sino que más bien es indicativo que la población de pacientes que asisten a la Facultad de Odontología es en mayor número de sexo femenino, lo que se pudo confirmar cuando se hizo

la revisión de los expedientes. De los 1957 expedientes revisados el 56 % eran mujeres.⁴

- **MacDonald – Jankowski (2001).** Se revisaron 862 pacientes de Hong Kong y 800 de Londres de los principales centro de atención dental y se evaluó la morfología del Complejo Estilohioideo al cual se le asignó uno de los 12 patrones de calcificación; Teniendo como resultado una calcificación del Ligamento Estilohioideo más común en Londres (15,8%) que en Hong Kong (3,9%) mientras que no hay diferencia en la prevalencia del proceso estiloides (7,8% en Londres y el 8,6% en Hong Kong). La segmentación fue significativamente de mayor prevalencia en Londres, mientras que la simetría predominante fue en pacientes de Hong Kong. Aunque la edad media de los pacientes de Hong Kong fue significativamente mayor que los de Londres.⁵
- **Rizzatti C., Di Hipolito O., Di Hipolito V., Cristiane M. (2004).** En este trabajo, los autores analizaron 233 radiografías panorámicas del servicio de triaje de la FOP-UNICAMP en pacientes adultos, de ambos sexos, totalmente desdentados. Fueron realizadas mediciones de las imágenes de los Procesos Estiloides y fueron consideradas elongadas, aquellos procesos mayores de 30 milímetros conforme a los estudios obtenidos en la revisión de la literatura. Los resultados fueron organizados en tablas y divididos según los factores de edad, sexo y lado predominante. Los datos permitieron observar que de las 233 radiografías analizadas, fue posible medir 341 procesos estiloides, siendo que de estos, el 50.1% presentaron medida mayor de 30 milímetros. De estas imágenes, el 64%, fueron de mujeres y el 35%

(n=63) de hombres. Los valores promedios obtenidos fueron de 33,5 milímetros para los individuos de sexo masculino y de 31,38 milímetros para los de sexo femenino. En relación con la edad, la mayor prevalencia fue comprendida entre 61 y 70 años, con un porcentaje de 61,8 % seguida de la edad entre 51 años y 60 años, con un porcentaje de 52% para el lado derecho y de 28,4% para el lado izquierdo. Los autores concluyeron que, existió una mayor prevalencia de Proceso Estiloides elongado en individuos de sexo femenino (no ocurrió predominio en cuanto al lado), existió una mayor prevalencia de elongamiento del Proceso Estiloide en los individuos de edades entre 51 y 70 años y baja prevalencia entre los individuos con menos de 30 años.⁶

- **Jung T., Tschernitscheck H., Hippen H., Schneider B. (2004).** Se analizaron 1000 radiografías panorámicas de una población normal de los archivos inactivos de la Escuela de Odontología de la Universidad de Medicina de Hannover. Las mediciones de la longitud se realizaron directamente en las radiografías panorámicas dando como resultado 521 radiografías panorámicas en las cuales se podría medir por lo menos en un lado. Como no hubo diferencias significativas entre las distribuciones en el lado izquierdo y derecho, las dos partes se combinaron para dar un total de 837 medidas. La mediana fue de 28,0 mm, la intercuartil fue de 23.0 mm a 36.0 mm. La distribución depende en gran medida de la edad y el género. El percentil 90 varía entre 42 mm para las mujeres menores de 35 años y de 49 mm para los

hombres mayores de 35 años.⁷

- **Okabe S., Morimoto Y., Ansai T., Yamada K. (2006).** En este estudio se analizaron radiografías panorámicas de 659 pacientes (262 hombres y 397 mujeres) y datos de sus condiciones generales de salud dental los cuales se utilizaron para la evaluación en pacientes de 80 años. La morfología de los Complejos Estilohioideos fueron asignados a uno de los 12 patrones y las longitudes de la calcificación del Ligamento Estilohioideo las cuales se midieron directamente en las radiografías desde el margen del caudal de la Placa Timpánica a la punta del Proceso Estiloides. De los 659 individuos, las longitudes de los Procesos Estiloides bilaterales en las radiografías panorámicas varió de 0,0 mm a 153,0 mm, y no hubo diferencias significativas entre la derecha ($35,9 \pm 9,6$ mm) y la izquierda ($37,4 \pm 10,5$ mm) en las longitudes de los lados del Proceso Estiloides. Sin embargo, se encontraron diferencias significativas entre los hombres ($38,9 \pm 12,2$ mm) y mujeres ($30,3 \pm 7,5$ mm) en las longitudes del Proceso Estiloides.⁸


- **Fuentes F. Ramón, Oporto V. Gonsalo, Garay Carrasco I, Bustos Medina L. (2007).** Se estudiaron 968 radiografías panorámicas de sujetos de ambos sexos entre 12 y 81 años. Se midieron los Procesos Estilohioideos sobre las radiografías, y se consideraron elongados los que presentaron una longitud mayor a 30 mm. De la muestra, el 3,61% presentaron el Proceso Estilohioideo elongado, de éstos, 37,14% correspondieron a personas de sexo masculino, y 62,86% del sexo

femenino. Al analizar según el sexo, los individuos masculinos presentaron procesos más largos que los individuos femeninos, y para ambos sexos se evidenció mayor longitud en el lado derecho (Masculino: longitud derecha 50,2 mm; DS 10,7, longitud izquierda 48,5 mm.; DS 7,9. Femenino: longitud derecha 45,6 mm; DS 7,5; longitud izquierda 42,7; DS 8,3). Se observaron más elongaciones unilaterales que bilaterales, así como elongaciones continuas en comparación a las discontinuas y no existió relación entre edad y elongación de Procesos Estiloides.⁹

- **Pinto A., Viera S., Felipe M., Cintra J. (2010).** Se analizaron 2.600 radiografías panorámicas por un solo examinador y las imágenes fueron consideradas compatibles con cambios de la Apófisis Estiloides en la que el hueso Temporal excede en más de 1 cm (medido en la radiografía panorámica). Teniendo como resultado 146 radiografías (5,61%) mostraron cambios en el estudio y se observó una mayor incidencia de Proceso Estiloides y/o calcificación de la Cadena Estilohioidea en las mujeres (63%), siendo la mayoría de los casos bilateralmente (84%) teniendo una mayor prevalencia en el grupo de edad de 11 a 40 años.¹⁰
- **Chandramani M. y Mukesh A. (2010).** Este estudio se realizó en 500 radiografías panorámicas digitales. La longitud radiográfica de la Apófisis Estiloides se midió en ambos lados usando las barras de herramientas de medida en el software de análisis adjunto. Dando como resultado una media de la Apófisis Estiloides (lado izquierdo) de $25,41 \pm 6,32$ mm y de $25,53 \pm 6,62$ mm (lado derecho). Ambas Apófisis

Estiloides aumentan con la edad y los varones presentan más que las mujeres. Además se presentó un 19,4% de elongación de la Apófisis Estiloides en las radiografías panorámicas siendo el tipo I (según Langlais) más comunes que otros.¹¹

- **Focasi J. (2011).** Realizó una tesis en la cual se revisaron 296 radiografías panorámicas tomadas a los pacientes de 30 a 80 años en la clínica integral del adulto de la universidad “Inca Garcilaso de la Vega” durante el periodo 2009 siendo el de “tipo I o elongado” con 26.7% el que más predominó y a su vez el patrón de calcificación de la Cadena Estilohioidea fue el “parcialmente calcificado” con 23.6%. Según el tipo de apariencia radiográfica el grupo etario más frecuente fue de 40 a 49 años y según el patrón de calcificación el grupo etario más frecuente también fue de 40 a 49 años.¹²



- **Marco teórico**

Mineralización de la Cadena Estilohioidea

Concepto:

La mineralización patológica de los tejidos blandos puede aparecer en una amplia variedad de trastornos y proceso degenerativos relacionados. Se puede asociar con ciertos tumores cutáneos, cicatrices o procesos inflamatorios.¹³ El hueso puede ser de tipo compacto o circunscrito mostrar algunas trabéculas y médula ósea. Los depósitos pueden oscilar entre 1 mm hasta varios centímetros de diámetro y ser únicos o múltiples. Tales opacidades son bastante comunes en radiografías panorámicas. En la mayoría de casos la única preocupación para el clínico consiste en identificar correctamente la calcificación.¹⁴

Worth (1963) informó que el proceso estiloides varía la longitud en diferentes personas y, a menudo en ambos lados de la misma. Eagle (1948) señaló que la longitud normal de la Apófisis Estiloides es de 25 mm. Worth (1963) afirmaba que el alargamiento de la Apófisis Estiloides es común y casi siempre resulta de osificación de los ligamentos Estilohioideo y/o Estilomandibular. La osificación se presenta generalmente en el extremo superior de los ligamentos y es la continuidad de la Apófisis Estiloides, pero a veces empieza en el extremo inferior del asta del hueso Hioides y con menos frecuencia en la porción media, por lo general en personas mayores. La mineralización o calcificación de la Cadena Estilohioidea es relativamente común.¹³

Embriología:

El Aparato Hioideo se forma principalmente a partir del 2do Arco Branquial y en menor proporción del 3er Arco Branquial mediante un proceso de condensación en el 2do Arco Faríngeo se forma el cartílago de Reichet que por un extremo contacta con la capsula ótica y por otro extremo con el Hioides. Posteriormente a los 2 meses de gestación se reabsorbe la parte central quedando una parte craneal (Apófisis Estiloides) y una parte caudal (asta menor del hueso Hioides). Escolan encuentra el Aparato Hioideo completo en embriones hasta los 28 mm, no encontrándolos de forma completa en etapas de gestación más avanzada.^{14, 13}

El primero que tuvo experiencia clínica atribuible al Aparato Hioideo fue Marchetti de Padua en 1652, citado por Ollivier, pero fueron Geoffroy Saint-Hilaire en 1818 y más tarde Saturnino Thomas, ambos citados por Testut los que demostraron por primera vez que lo que conocemos como Apófisis Estiloides no pertenece al hueso Temporal sino que es uno de los huesos que entran a formar parte de la cadena de huesecillos que unen el hueso Hioides con la base del cráneo que son:¹⁵

- Hueso Estilo-Hial : Se corresponde con la Apófisis Estiloides
- Hueso Cerato-Hial: Se corresponde con el Ligamento Estilohioideo
- Hueso Hipo-Hial: Se corresponde con el asta menor del hueso Hioides

Anatomía:

El Aparato Estilohioideo es una estructura anatómica que suele describirse como un hallazgo casual en modelos anatómicos de la base del cráneo, y de forma más explícita en textos de anatomía.¹⁵

La Apófisis Estiloides del hueso temporal es una elongación cónica que mide de 20 a 30 mm que limita con el Proceso Mastoides por anterior, pasa entre las arterias Carótidas Internas y Externas y por lateral con la fosa Tonsilar.

Presentando inserciones musculares:^{16, 17}

- Músculo Estilohioideo
- Músculo Estilofaríngeo
- Músculo Estilogloso

Medial a la Apófisis Estiloides pasan el músculo Constrictor Superior de la Faringe, la fascia Faringobasilar y la vena Yugular Interna. Además de los nervios Hipogloso, Vago y Glossofaríngeo.¹⁶

El músculo Estilohioideo es pequeño y fino, extendiéndose hacia abajo por encima del vientre posterior del músculo Digástrico, dividiéndose en 2 cintillas que encierran el tendón intermedio del músculo Digástrico. Estas cintillas se unen antes de insertarse en la raíz del asta mayor del Hioides, aunque de manera anormal también puede unirse en el asta menor del hueso Hioides. Es inervado por el VII par, el cual sale del cráneo a través del Agujero Estilomastoideo.^{13, 18, 15}

En cuanto a su función, el músculo Estilohioideo al pertenecer a los músculos Suprahioideos, trabaja característicamente con una pareja funcionando con sus homólogos contra lateralmente como un grupo para abrir la boca. Los

músculos Digástricos trabajan en estrecha colaboración con el músculo Estilohioideo en la apertura de la boca, pero solo pueden ser efectivos si los músculos Infrahioideos se contraen para estabilizar la posición del hueso hioides.^{19, 20}

Patofisiología:

Las teorías que actualmente se consideran para explicar el origen de la mineralización del ligamento Estilohioideo son:

- La existencia de una hiperplasia o una metaplasia, reactiva asociada a una osificación del tejido fibrocartilaginoso del ligamento Estilohioideo, casi siempre como una respuesta a un traumatismo previo²¹
- Menopausia precoz¹⁶
- Debido a infección²²
- Se puede producir en la fase embrionaria o de gestación²²

Varios mecanismos patofisiológicos se han propuesto para explicar los mecanismos que causan el dolor en los pacientes al presentar mineralización de la Cadena Estilohioidea.^{1, 23}

- La fractura traumática de la Apófisis Estiloides puede causar proliferación de tejido de granulación, lo que a su vez puede ejercer compresión sobre estructuras adyacentes
- Compresión de nervios adyacentes (Glosofaríngeo, la rama baja del Trigémino o la Cuerda Timpánica).

- Cambios degenerativos e inflamatorios, en la porción tendinosa de la inserción del Musculo Estilohioideo.
- Irritación de la mucosa faríngea por compresión directa o por fibrosis, después de una amigdalectomía (involucra los nervios craneales número V, VII, IX y X).
- Función traumática con los vasos carotídeos, lo que produce irritación de los nervios simpáticos que se encuentran en la vaina arterial.

Características clínicas y radiográficas:

Dwight (1907) llegó a la conclusión que las observaciones radiográficas, los casos más llamativos de osificación de la Cadena Estilohioidea es en personas menores de 31 años de edad, sin embargo, Grossman y Tarsitano (1977), Balasubramian (1914) Kaufmand y sus colegas (1970) y Barclay (1970) informaron que los pocos pacientes que tienen síntomas por lo general son mayores de 40 años de edad.¹³

Cuando los síntomas están presentes, la afección se conoce como Síndrome de Eagle, Síndrome Estilohioideo y/o Neuralgia Apófisis Estiloides. Eagle presentó por primera vez dos casos de Procesos Estilohioideos calcificados con presencia de síntomas en 1937.

En el primer caso, los síntomas comenzaron inmediatamente después de la amigdalectomía y se cree que es causada por una cicatriz fibrosa, que, cuando se asocia con el proceso estiloides alargado subyacente, produce la estimulación de las terminaciones nerviosas sensoriales del nervio craneal V, VII, IX o X o la totalidad de estos nervios. Los síntomas incluían quejas

subjetivas de dolor de garganta, que el paciente atribuye a la curación postoperatoria inadecuada, una sensación de un cuerpo extraño, como una “espina de pescado atrapada en la garganta”, dolor al tragar, y con frecuencia, dolor referido al área del lado afectado .¹³

En el segundo caso, el paciente presentaba compresión de las arterias Carótidas interna o externa. Los síntomas se atribuyen principalmente a la irritación de la inervación simpática y a las paredes de las arterias carótidas, que producen dolor referido en las áreas abastecidas por estas. Además, cuando la arteria Carótida Externa está involucrada genera, dolor en el triángulo cervical anterior, o dolor al voltear la cabeza.^{13, 23}

Cuando la Arteria Carótida Interna se ve afectada, el paciente puede tener dolores de cabeza en el área orbital y otros sitios suministrados por la arteria. Aunque las condiciones generalmente se presentan de manera bilateral, paradójicamente, los síntomas suelen ser unilateral. Otros síntomas incluyen mareo transitorio o aturdimiento, especialmente al voltear la cabeza, globo faríngeo, dolor cervical, inflamación de la Membrana Aracnoidea, una sensación de una necesidad frecuente de tragar, náuseas con síncope, presentando una intensidad que puede ser de moderada a grave y es bastante desagradable e incluso una elevación mantenida del hueso Hioides^{19, 13, 24, 25, 26, 27}

- **Síndromes asociados**

Después de una revisión detallada de la literatura sobre la asociación de dolor; Camarda y associates (1989) llegaron a la conclusión de que tres síndromes están involucrados:¹³

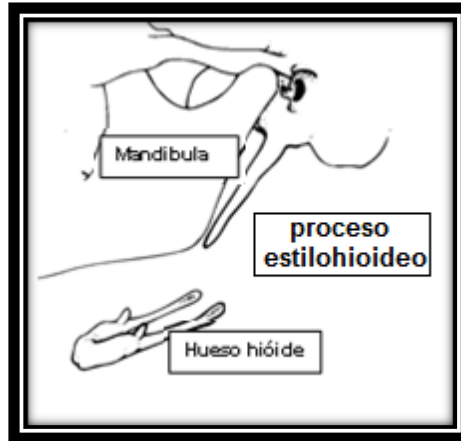
- **Síndrome de Eagle:** Este síndrome se debe aplicar a los pacientes con síntomas, de acuerdo con los siguientes criterios: paciente puede ser de cualquier edad y hay una historia reciente de trauma en el cuello o de cirugía (por ejemplo, la amigdalectomía), evidencia radiográfica y palpación clínica de una osificación de la Cadena Estilohioídea (en parte o en su totalidad) a una edad temprana. Además la mayoría de los pacientes con síntomas, son de 40 o más años de edad, presentando un dolor punzante (como un tiro) asociada a movimientos, permitiendo a su vez poder diferenciarlo de la neuralgia Glosofaringea en la que el dolor aparece en forma de episodios paroxísticos (tipo descarga). Existen dos tipos de síndrome de la que vino a dar su nombre:^{28,13}
 - **Modelo Clásico:** El tipo clásico se caracteriza por dolor secundario a la estimulación de los nervios craneales V (Trigémico), VII (Facial), IX (Glosofaríngeo), y X (nervio Vago), y se ve a menudo en amigdalectomía. Eagle teorizó de que estos pacientes desarrollan cicatrices cerca del vértice estiloides que posteriormente comprime o se extiende a estructuras nerviosas en el espacio que rodea al Proceso Estilohiideo²²
 - **Tipo de la Arteria Carótida:** El tipo de la Arteria Carótida se produce cuando el Proceso Estiloides se involucra con el nervio del plexo carotideo y causa una sensación de cuerpo extraño en la faringe y dolor de cuello en rotación de la cabeza²²

- **Síndrome Pseudoestilohiideo:** Se denomina a pacientes de 40 años de edad a más, sin antecedentes de trauma, evidencia radiográfica de la osificación (en parte o su totalidad), o palpación clínica.¹³
- **Síndrome Estilohiideo:** Se presenta en pacientes mayores que hacen síntomas idénticos al del Síndrome Pseudoestilohiideo pero no tiene hallazgos radiológicos, hallazgos clínicos (a la palpación) o evidencia de osificación de la Cadena Estilohiidea. Estas personas probablemente tienen tendinitis en la unión del ligamento Estilohiideo y el cuerno menor del hueso Hioides.¹³
- o **Tipos de apariencias radiográficas**

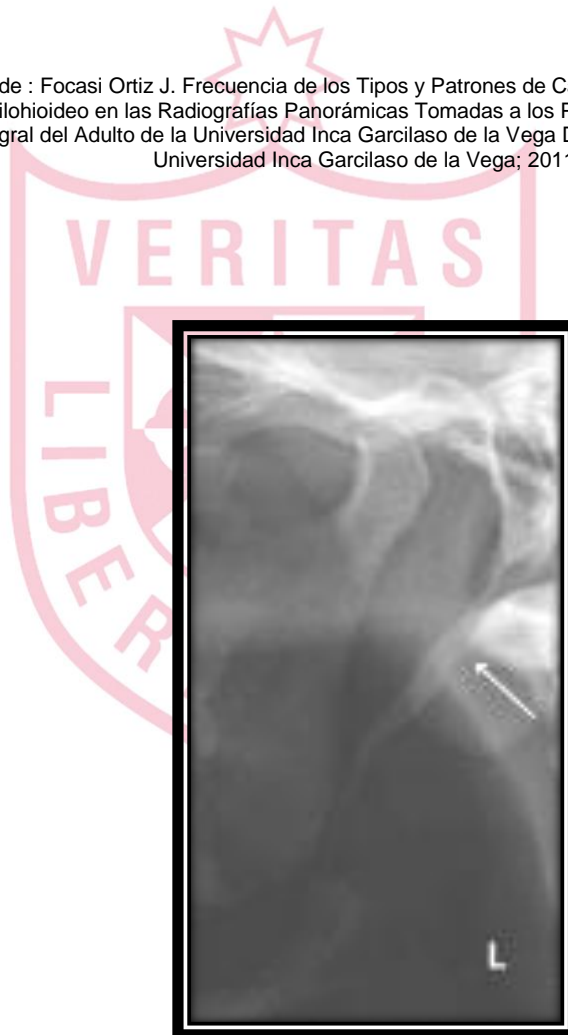Langlais y colaboradores (1986) propusieron una clasificación radiográfica del complejo del ligamento alargado y mineralizado de la Cadena Estilohiidea. Se incluyeron tres tipos de apariencia radiográfica y cuatro patrones de calcificación o mineralización.

Hay tres tipos de apariencias radiográficas, se proponen:

 - **Tipo I – Alargado:** El aspecto radiográfico de este tipo de complejo mineralizado se caracteriza por la integridad ininterrumpida de la imagen. Langlais y asociados (1986) aceptaron la medición normal de la apófisis estiloides a ser de 25 mm para la mayoría de las proyecciones radiográficas, sin embargo, si se basara en radiografías panorámicas, mediciones de hasta 28 mm pueden ser considerados dentro del rango normal a causa de la ampliación inherente a proyecciones más panorámicas.¹³

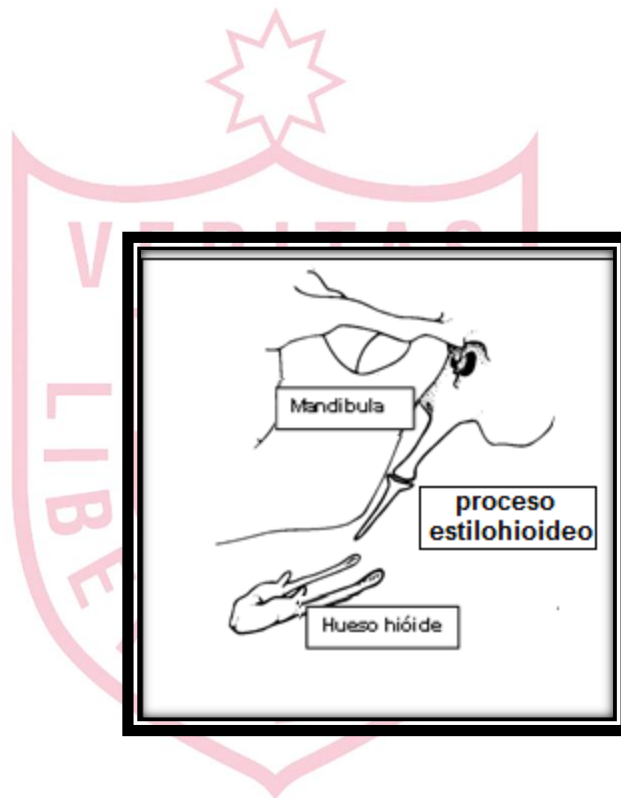


Tomado de : Focasi Ortiz J. Frecuencia de los Tipos y Patrones de Calcificación Radiológicas del Proceso Estilohioideo en las Radiografías Panorámicas Tomadas a los Pacientes de 30 a 80 años en la Clínica Integral del Adulto de la Universidad Inca Garcilaso de la Vega Durante el Periodo 2009. Lima. Universidad Inca Garcilaso de la Vega; 2011 ¹²

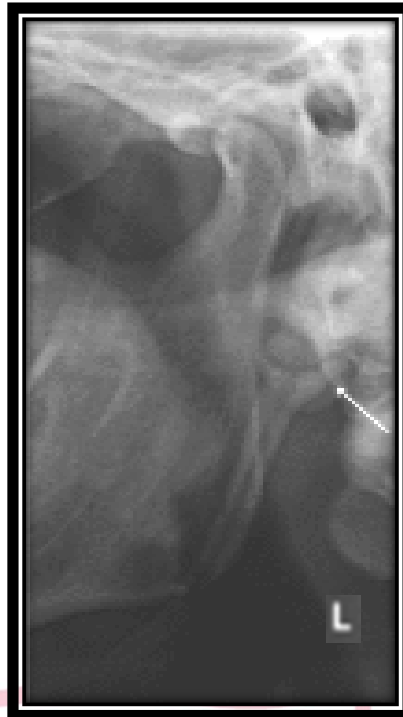


Tomado de: More C, Asrani M. Evaluation of the Styloid Process on Digital Panoramic Radiographs. Indian Journal of Radiology and Imaging.2010; 20(4): 261–265 ¹¹

- **Tipo II – Pseudoarticulado:** La Apófisis Estiloides aparentemente se une al Ligamento Estilohioideo por una pseudoarticulación única, que por lo general se encuentra en un nivel superior, tangente al borde inferior de la mandíbula. Esto da una idea general de una Apófisis Estiloides alargada aparentemente articulada. Langlais y colaboradores (1986) creen que este tipo de complejo mineralizado se ve regularmente. Aunque es mucho menos frecuente que la tipo 1.¹³

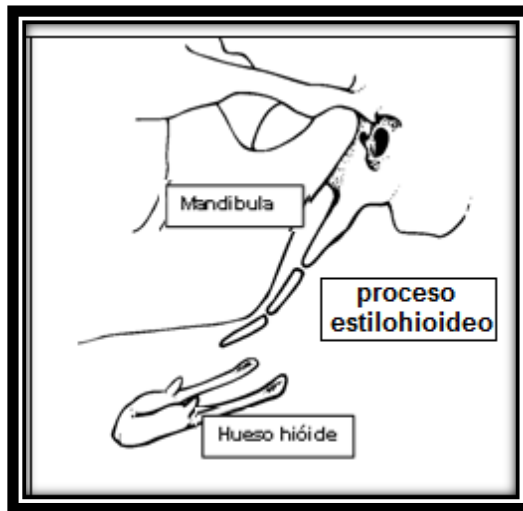


Tomado de: Focasi Ortiz J. Frecuencia de los Tipos y Patrones de Calcificación Radiológicas del Proceso Estilohioideo en las Radiografías Panorámicas Tomadas a los Pacientes de 30 a 80 años en la Clínica Integral del Adulto de la Universidad Inca Garcilaso de la Vega Durante el Periodo 2009. Lima. Universidad Inca Garcilaso de la Vega; 2011 ¹²

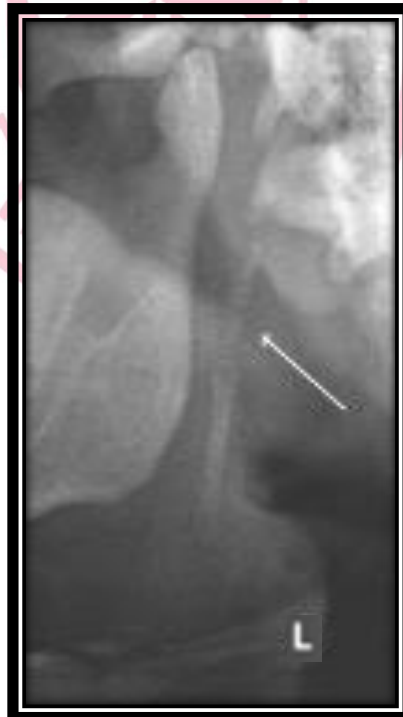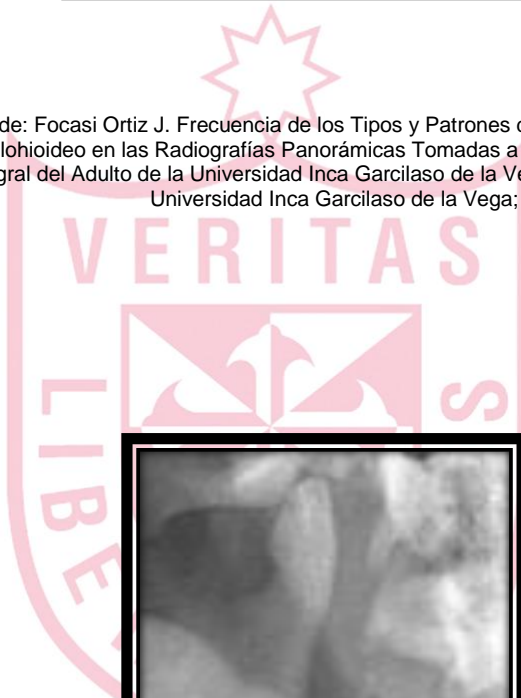


Tomado de: More C, Asrani M. Evaluation of the Styloid Process on Digital Panoramic Radiographs. Indian Journal of Radiology and Imaging.2010; 20(4): 261–265¹¹

- **Tipo III – Segmentado:** Tipo segmentado consta de 3 partes no continuas a lo largo de la Apófisis Estiloides o segmentos separados de ligamento mineralizado. En cualquiera de los casos, dos o más segmentos son vistos, con interrupciones por encima o por debajo del borde inferior de la mandíbula, o ambos. El aspecto general es de un complejo Estilohioideo mineralizado segmentado. En el estudio de Grossman y Tarsitano (1977), había una incidencia de aproximadamente 27% de versiones segmentadas del Complejo Estilohioideo. Frommer (1974) describe las uniones fibrosas o cartilaginosas entre segmentos mineralizados en sus disecciones.¹³



Tomado de: Focasi Ortiz J. Frecuencia de los Tipos y Patrones de Calcificación Radiológicas del Proceso Estilohioideo en las Radiografías Panorámicas Tomadas a los Pacientes de 30 a 80 años en la Clínica Integral del Adulto de la Universidad Inca Garcilaso de la Vega Durante el Periodo 2009. Lima. Universidad Inca Garcilaso de la Vega; 2011 ¹²



Tomado de: More C, Asrani M. Evaluation of the Styloid Process on Digital Panoramic Radiographs. Indian Journal of Radiology and Imaging.2010; 20(4): 261–265 ¹¹

Procedimiento para el diagnóstico

Para el proceso de diagnóstico se realizan los siguientes exámenes:

- **Examen Radiográfico:**

La elongación y mineralización del complejo de la Cadena Estilohioidea se observan fácilmente en las radiografías panorámicas. Kaufmand y asociados (1970). Corell y sus colegas (1979) y los trabajadores Keur y colaboradores (1986) consideran cualquier Proceso Estiloides o mineralización del Ligamento Estilohioideo anormal si era de 30 mm o más en la radiografía teniendo presente que la Apófisis Estiloides aparece como una formación radiopaca, larga, acintada y fina entre la rama mandibular y la Apófisis Mastoides. El ligamento muestra por lo menos alguna calcificación en los individuos de cualquier edad, siendo más grueso en la base y se proyecta hacia abajo y hacia adelante y conforme se osifica una longitud mayor del Ligamento Estilohioideo, la imagen radiopaca de la Apófisis Estiloides parece extenderse hacia el hueso Hioides, aproximadamente paralela al borde posterior de la rama mandibular o superpuesta sobre él. Cuanto más se extiende el ligamento osificado radiopaco hacia el hueso Hioides, más probable es que esté interrumpido por uniones radiotransparentes similares a articulaciones.^{29,}

13

- **Examen Clínico:**

Es importante el examen clínico ya que según Frommer (1974) menciona que los elementos de la Cadena Estilohioidea al estar cerca de estructuras suaves estas suelen oscurecer la imagen al momento de tomar una radiografía así una manera clínica de diagnóstico sería la

palpación con el dedo en la Fosa Tonsilar, con la boca semiabierta la cual el paciente referiría dolor.²¹ Otro método es rotar la cabeza ligeramente en sentido contra lateral, situando el dedo índice debajo del lóbulo de la oreja y posteriormente a la mandíbula, con el pulpejo colocando directamente sobre la Apófisis Estiloides. Con una presión leve el dedo se desliza caudalmente a lo largo de la superficie anterior de la Apófisis Estiloides para trazar los músculos Estilogloso, Estilofaríngeo y Estilohioideo y los ligamentos Estilohioideo y Estilomandibular^{30, 21, 31}.

○ **Examen Tomográfico:**

Inicialmente se estudiaba con radiografías ortopantográficas, para objetivar el largo de la Apófisis Estiloides. Actualmente el estudio se realiza con tomografía axial computarizada (TAC), especialmente la tomografía de haz cónico mediante la cual se ven las relaciones anatómicas de buena manera. Lo anterior se complementa con la reconstrucción 3D, para visualizar de manera adecuada la anatomía, con lo que se confirma el diagnóstico.¹⁶

○ **Examen Endoscópico:**

Se utiliza la visualización endoscópica mediante fibra óptica del espacio faríngeo con el que se pueden descartar diagnósticos diferenciales.¹⁶

○ **Examen Farmacológico:**

Para esto se inyecta anestésicos locales en el ligamento Estilohioideo a nivel de la inserción en la Apófisis Estiloides. El alivio del dolor tras esta inyección sugiere la existencia de una causa local más que una causa distal como una Neuralgia Glossofaríngea o Tumor Retrofaríngeo.³²

Prevalencia:

Si bien la literatura relata la prevalencia de la mineralización de la Cadena Estilohioidea entre 4% y 28% de la población, la más antigua fue en 1970 por Kaufman y colaboradores que resultó de un 28 % la cual varía ya que el 1,4% se encontró por Grossman y Tarsitano en 1977. Corell y colaboradores (1979) descubren una incidencia del 18% en las radiografías panorámicas en una revisión de 1771 casos. La mayoría de los autores coinciden en que algunos de estos procesos alargados producen síntomas. Kaufman y asociados (1970) examinaron 68 pacientes con mineralización de la Cadena Estilohioidea encontrando en 7 pacientes y posiblemente mineralizados en 12 obteniendo un 28% en total, Corell y colaboradores (1979) establecieron que 8 de 103 (8%) pacientes con Procesos Estiloides alargados muestran síntomas clínicos relacionados.^{13, 32}

En Perú el estudio más antiguo se realizó en Enero de 1980 publicado por Sawyer R. que presentó una momia propia de la cultura Huari (900 A.D. A.D.-1200) a la cual los médicos mediante la autopsia dieron como conclusión general que el individuo probablemente manifestó el síndrome de Eagle realizándose como tratamiento la luxación de la mandíbula y una trepanación de la Apófisis Estiloides³⁴

Definiciones conceptuales

- **Prevalencia:** Es la proporción de individuos de un grupo o población que presentan una característica o evento en un periodo determinado.
- **Mineralización:** Proceso por el que una sustancia orgánica se transforma en mineral.
- **Apófisis Estiloides:** También conocida como Proceso Estiloides o Proceso Estilohioideo, se desarrolla sobre la cara posteroinferior del Temporal, se sitúan por detrás y ligeramente por dentro de los cóndilos mandibulares y de sus cavidades glenoideas, vista radiográficamente como opacidades densas, lineales y oblicuas hacia abajo y adelante.
- **Músculo Estilohioideo:** Parte de la Apófisis Estiloides del hueso Temporal mediante el Ligamento Estilohioideo, cerca de la base de la misma, dando lugar a un vientre muscular fusiforme y delgado. Y llega a la cara anterior del cuerpo del hueso Hioides, cerca de su asta menor, por medio de una delgada lamina tendinosa que forma un ojal a través del cual pasa y se retrae el tendón intermedio del músculo Digástrico
- **Cadena Estilohioidea:** Está formada por el proceso estiloides del hueso temporal, el Ligamento Estilohioideo y el asta mayor del hueso Hioides
- **Síndrome:** Conjunto de síntomas característicos de una enfermedad
- **Calcificación:** Es cuando los minerales depositados (sobre todo fosfato de calcio) tiene carácter amorfo y no organizado.

MATERIALES Y MÉTODO

- **Diseño metodológico**

El trabajo de investigación tiene un diseño metodológico:

- Descriptivo: Porque no se manipularán variables para observar un efecto
- Transversal: Porque se recolectará información en un momento determinado
- Retrospectivo: Debido a que se analizarán radiografías tomadas en un rango de tiempo del mes de Julio a Agosto del 2012

- **Población y muestra**

La población a la cual se realizó el estudio estuvo conformada por 1389 radiografías digitales que por criterios de inclusión la muestra estuvo conformada por 1202 radiografías panorámicas digitales del Centro de Diagnóstico por Imágenes – CDI:

- **Criterios de inclusión**

- Pacientes mayores de 18 años
- Radiografías panorámicas con una buena calidad de imagen
- Adecuada visualización de estructuras anatómicas relacionadas al área de estudio
- Registros completos de todos los datos del paciente en el sistema.

○ **Criterios de exclusión**

- Pacientes con presencia de alteraciones morfológicas maxilofaciales
- Radiografías que presenten distorsión por cuerpo extraño o artefactos en la zona de estudio
- Inadecuada visualización de estructuras anatómicas relacionadas al área de estudio.

El muestreo fue de tipo no probabilístico por conveniencia



- **Operacionalización de variables**

Variable	Definiciones conceptuales	Tipo de variables	Indicadores	Escala	Valor
Mineralización de la Cadena Estilohioidea	Cuando el ligamento y el músculo Estilohioideo empieza un proceso de mineralización	Cualitativa	Tipos según la clasificación de Langlais	Ordinal	I, II, III
Co Variables					
Lado	Simetría	Cualitativa	Lado afectado	Nominal	Unilateral o Bilateral
Sexo	Rasgos y características sexuales de los pacientes	Cualitativa	Género del paciente	Nominal	Masculino o Femenino
Edad	Años de vida	Cualitativa	Cronológico	Rango 18 - 29 años 30 – 39 años 40 – 49 años 50- 59 años 60 – 69 años 70 – 79 años ≥ 80 años	Grupo etario

- **Técnica de recolección de datos (Guía de observación de datos)**

Se accedió al Centro de Diagnósticos por Imágenes (Anexo 3) para recolectar las radiografías panorámicas digitales de pacientes atendidos desde el mes de Julio hasta el mes de Agosto del 2012 (Anexo 4) las cuales fueron tomadas por el equipo Pro Max de la Marca PlanMeca (Anexo 5), que presenta un kilovoltaje de 70 a 76 Kv y de 8 a 10 miliamperios con un tiempo de exposición de 8 a 10 segundos.

Se registraran los datos de los pacientes a través de la ficha de recolección de datos (Anexo 6) donde se seleccionó la edad, sexo, lado afectado y tipo de mineralización. Las radiografías panorámicas fueron analizadas por 2 examinadores previamente calibrados mediante el índice de Kappa, obteniendo el valor de 0.73 en concordancia interexaminador y 0.95 en concordancia intraexaminador (Anexo 7).

En cuanto a las mediciones de las radiografías panorámicas, esta se realizaron mediante el software Romexis 3.0 (Anexo 8) perteneciente al equipo radiográfico utilizado en la toma de la imagen. Para poder determinar el inicio de un proceso de mineralización de la Cadena Estilohioidea se deberá obtener más de 30 mm cuando se mida desde el margen caudal de la Placa Timpánica a la punta del Proceso Estiloides (según Okabe S., Morimoto Y., Ansai T., Yamada K) (Anexo 9) y para determinar el tipo de mineralización, se basará en la clasificación dada por Leangle:

- Tipo I - Elongado : Se interpretará como la calcificación total del Ligamento Estilohioideo (Anexo 10)
- Tipo II – Pseudoarticulado : Se interpretará como la calcificación con una división en dos partes del ligamento Estilohioideo (Anexo 11)

- Tipo III – Segmentado : Se interpretará como la calcificación con un ligamento Estilohioideo dividido en mínimo en tres partes (Anexo 12)

Así mismo, se determinó si la mineralización es de manera Unilateral o Bilateral.

- **Técnica para el procesamiento de la información**

En el presente estudio se utilizó la prueba de Chi Cuadrado. Asimismo, el procesamiento y análisis estadístico de la información se realizó a través del programa estadístico SPSS versión 15. El análisis descriptivo de las variables de estudio se realizó por medio de tablas de distribución de frecuencias. Se elaboraron gráficos de barras y sectores para las diferentes tablas por medio del programa MS Excel.

- **Aspectos éticos**

Durante la realización del estudio no se registraron los nombres de los pacientes estudiados.



RESULTADOS

En el presente estudio del total de las 1389 radiografías panorámicas digitales, entre el mes de Julio y Agosto del año 2012 del Centro de Diagnóstico por Imágenes, se analizaron 1202 las cuales cumplieron con los criterios de calidad radiográfica. Al final se trabajó con una muestra conformada por 798 radiografías correspondientes a pacientes del sexo femenino y 404 radiografías del sexo masculino (Tabla 1 y Grafico 1.1). Y en relación a los grupos etarios, se evaluó 356 radiografías correspondientes al rango de 18 a 29 años siendo este el grupo el de mayor número (Tabla 1 y Grafico 1.2).

Tabla 1: Número y porcentaje de pacientes según Sexo y Grupo Etario

Características		
de la muestra	n	%
Sexo		
Masculino	404	33.6
Femenino	798	66.4
Grupo etario		
18 - 29 años	356	29.6
30 - 39 años	230	19.1
40 - 49 años	177	14.7
50 - 59 años	150	12.5
60 - 69 años	157	13.1
70 - 79 años	97	8.1
≥ 80 años	35	2.9
Edad (media ± DE) = 43.7 ± 18.4		
Edad min (18 años) max (98 años)		

Grafico 1.1: Porcentaje de pacientes según el Sexo

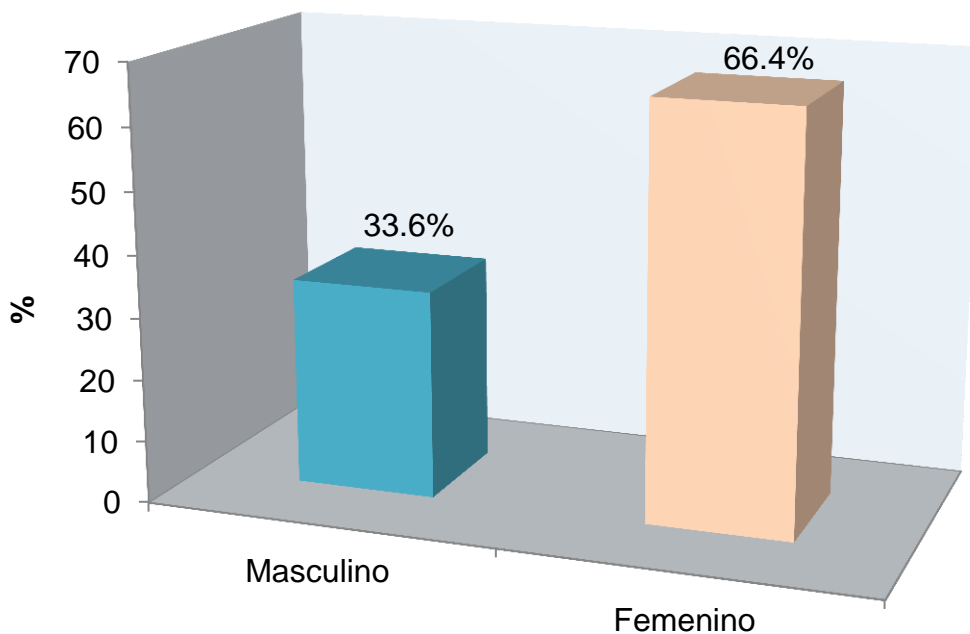
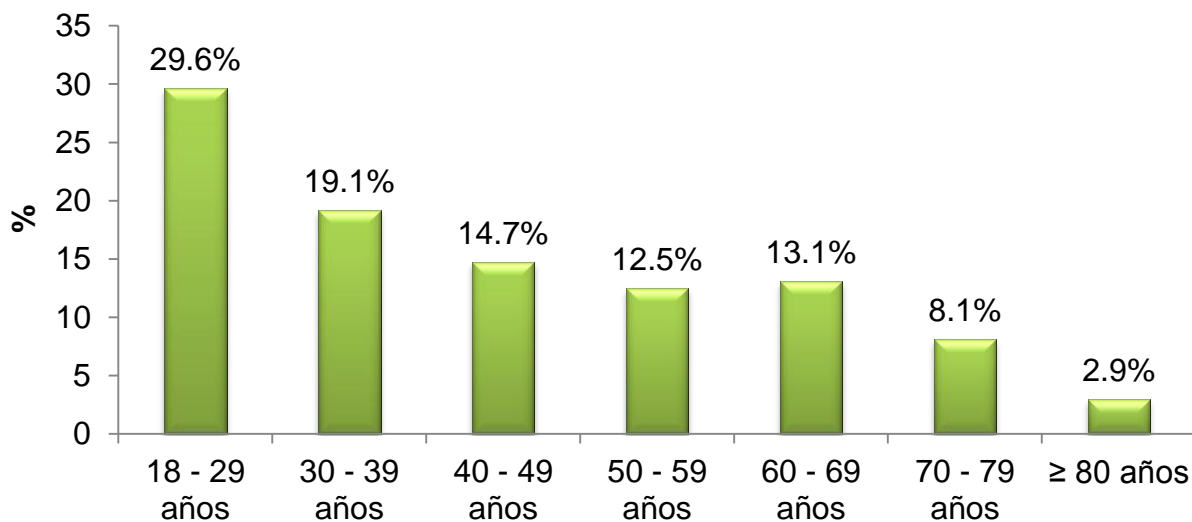


Grafico 1.2: Porcentaje de pacientes segun el Grupo Etario

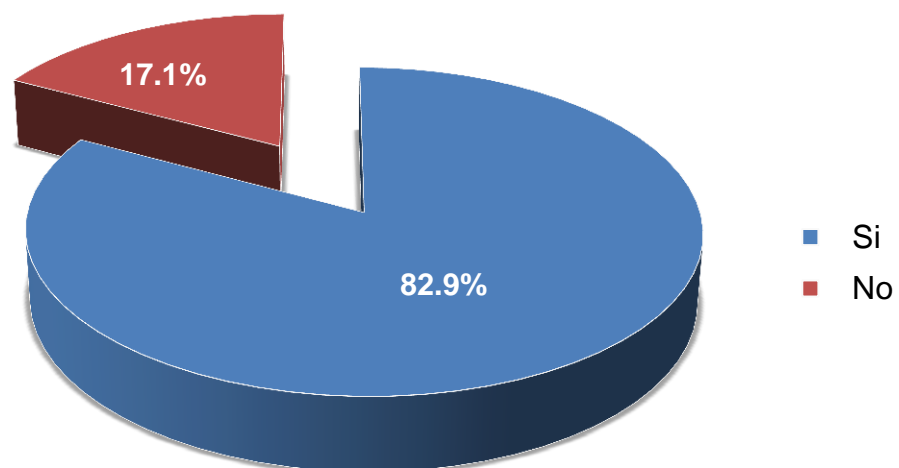


También se pudo notar que de un total de 1202 radiografías digitales, 996 presentan mineralización de la Cadena Estilohioidea que equivale al 82.9%. (Tabla 2 y Grafico 2)

Tabla 2: Número y porcentaje de presencia de la mineralización de la Cadena Estilohioidea

Mineralización de la Cadena Estilohioidea	n	%
Si	996	82.9
No	206	17.1
Total	1202	100.0

Grafico 2: Porcentaje de la mineralización de la Cadena Estilohioidea

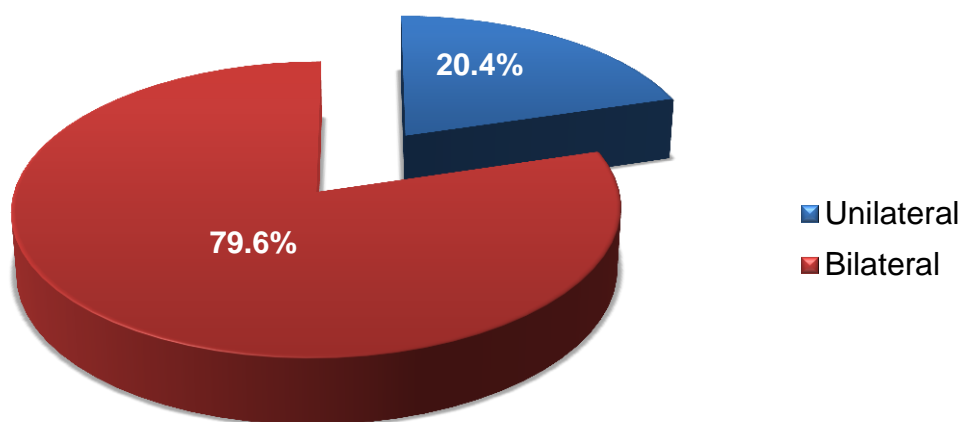


En cuanto a la prevalencia con respecto al lado, se pudo observar que existe una mayor prevalencia bilateralmente ya que hubieron 793 radiografías de 996 las cuales presentan la mineralización de la Cadena Estilohioidea equivalente a un 79.6%. (Tabla 3 y Grafico 3)

Tabla 3: Número y porcentaje de mineralización de la Cadena Estilohioidea según el Lado

Mineralización según Lado	n	%
Unilateral	203	20.4
Bilateral	793	79.6
Total	996	100.0

Grafico 3: Porcentaje de mineralización de la Cadena Estilohioidea según el Lado



Los tipos de mineralización basados en la clasificación de Langlais se decidió determinar una prevalencia de manera unilateral y otra de manera bilateral, dando como resultado una prevalencia del Tipo III de manera unilateral con 38.9% seguido de 31% el Tipo II y 30% de Tipo I (Tabla 4 y Grafico 4). Mientras que Bilateralmente existe una mayor prevalencia del Tipo III en ambos lados con 28.4%, 18.7% del Tipo II - III y 15.5% de Tipo I en ambos lados (Tabla 5 y Grafico 4).

Tabla 4: Número y porcentaje de la mineralización de la Cadena

Estilohioidea según Tipo – Unilateral

Tipo de mineralización Unilateral	n	%
Tipo I	61	30.0
Tipo II	63	31.0
Tipo III	79	38.9
Total	203	100.0

Grafico 4: Porcentaje de la mineralización de la Cadena

Estilohioidea según Tipo - Unilateral

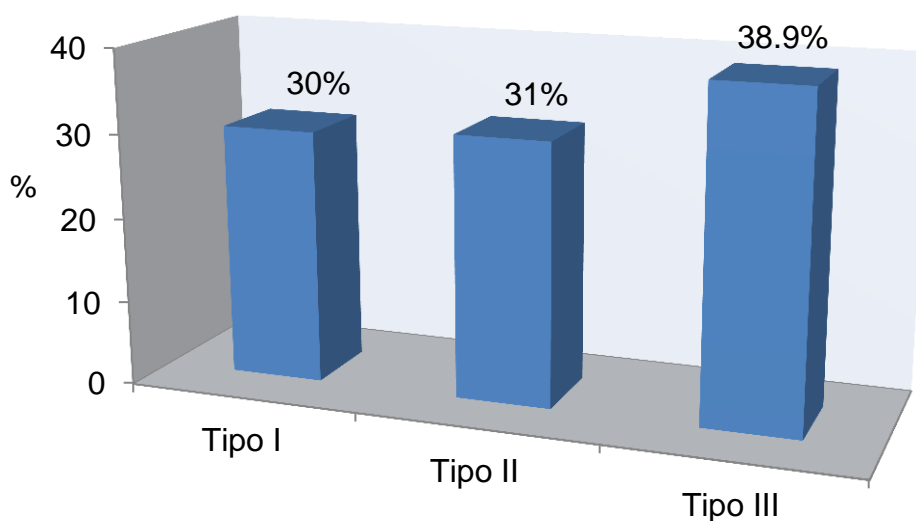


Tabla 5: Número y porcentaje de la mineralización de la Cadena

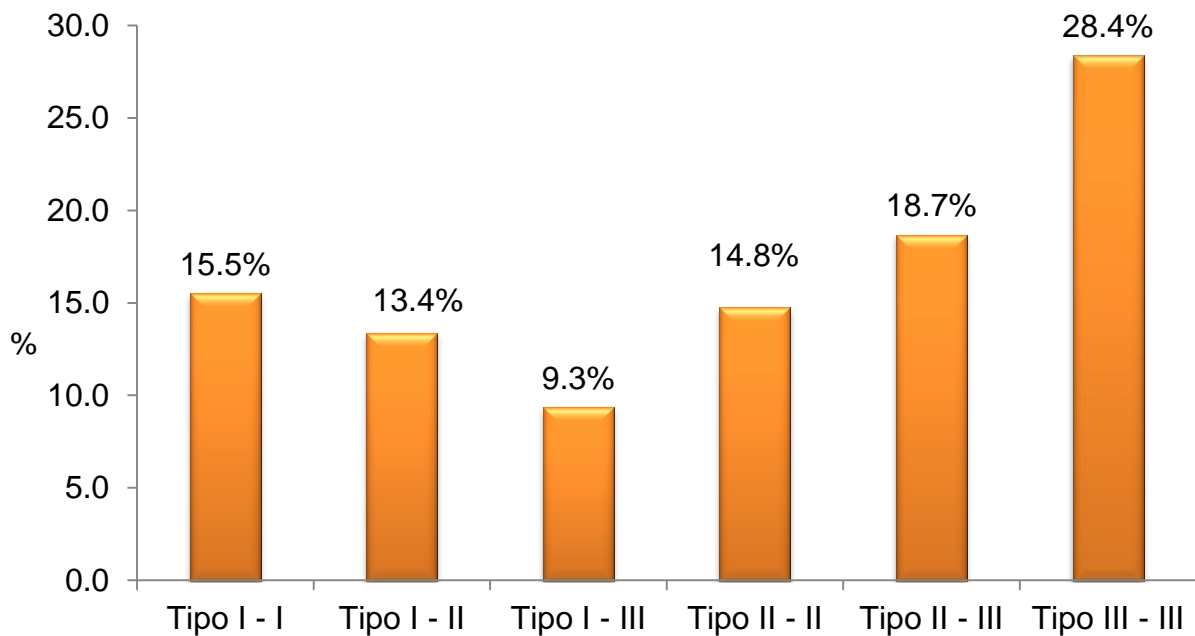
Estilohioidea según Tipo – Bilateral

Tipo de mineralización Bilateral	n	%
Tipo I - I	123	15.5
Tipo I - II	106	13.4
Tipo I - III	74	9.3
Tipo II - II	117	14.8
Tipo II - III	148	18.7
Tipo III - III	225	28.4
Total	793	100.0



Grafico 5: porcentaje de la mineralización de la Cadena

Estilohioidea según Tipo – Bilateral



La prevalencia con respecto al sexo dio como resultado que del total de las 1202 radiografías, las personas de sexo femenino presentaron un mayor porcentaje de mineralización con 52.4 % (Tabla 6 y Grafico 6) pero debido a que en el estudio existe una mayor población de personas de sexo femenino con respecto al masculino se optó por hallar la prevalencia según sexo dentro de cada género dando como resultado una prevalencia mayor por parte del sexo masculino del 90.6% sobre el sexo femenino de 78.9% (Tabla 7 y Grafico 7)

Tabla 6: Número y porcentaje de la mineralización de la Cadena

Estilohioidea según Sexo con respecto al total

Mineralización según Sexo	n	%
Masculino	366	30.4
Femenino	630	52.4
Total	1202	100

Grafico 6: Porcentaje de la mineralización de la Cadena

Estilohioidea según Sexo con respecto al total

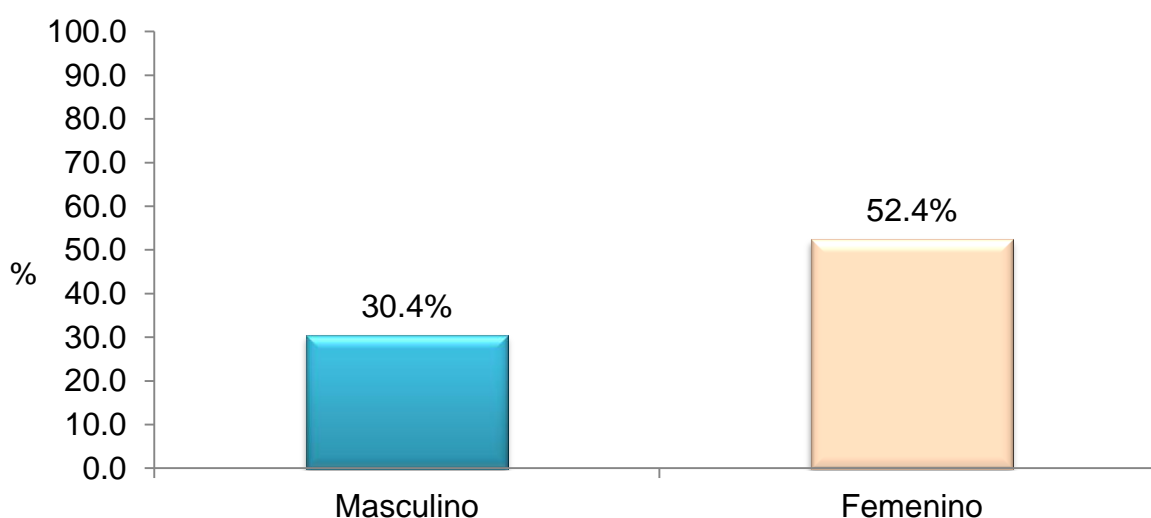


Tabla 7: Número y porcentaje de la mineralización de la Cadena

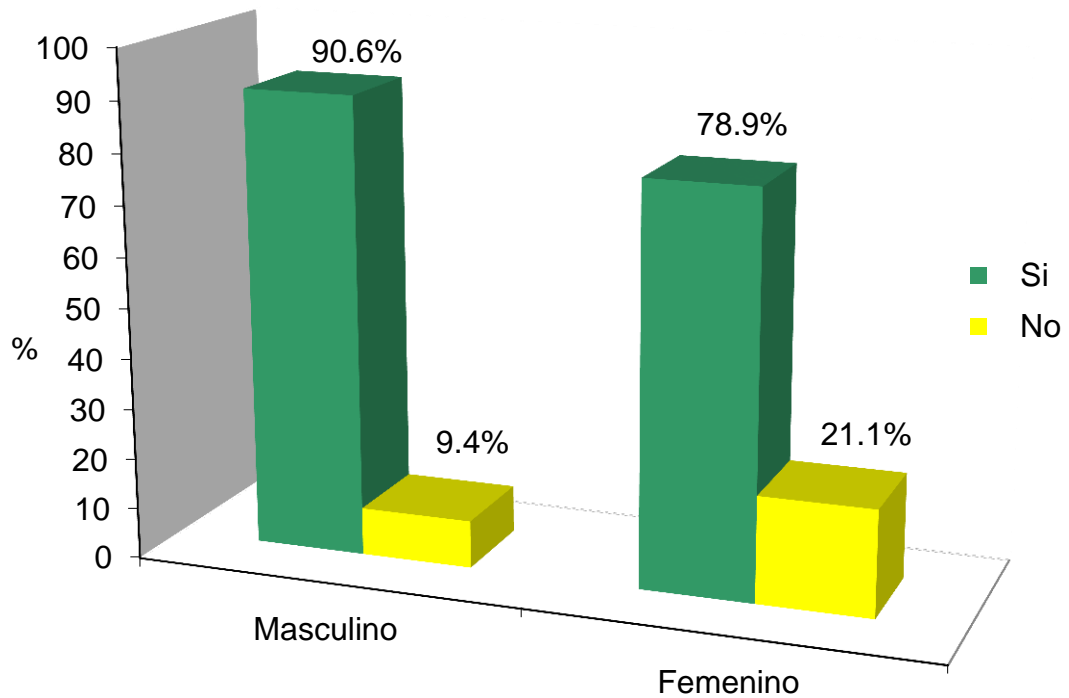
Estilohioidea según Sexo

Mineralización según Sexo	Masculino		Femenino	
	n	%	n	%
Si	366	90.6	630	78.9
No	38	9.4	168	21.1
Total	404	100.0	798	100.0



Grafico 7: Porcentaje de la mineralización de la Cadena

Estilohioidea según Sexo



Finalmente respecto a los grupos etarios, el mayor resultado en relación al total de radiografías analizadas (1202 radiografías), se encontró que la más alta se presenta el grupo etario de 18 a 29 años con un 24% (Tabla 8 y Grafico 8) pero al existir un mayor número de pacientes en el rango de 18 a 29 años, se optó por determinar la prevalencia de la mineralización con respecto a cada grupo etario dando como resultado una mayor prevalencia en el grupo etario mayores de 80 años con 90.3% (Tabla 9 y Grafico 9).



Tabla 8: Número y porcentaje de la mineralización de la Cadena

Estilohioidea según Edad con respecto al total

Mineralización según grupo Etario	n	%
18 - 29 años	288	24.0
30 - 39 años	198	16.5
40 - 49 años	145	12.1
50 - 59 años	120	10.0
60 - 69 años	132	11.0
70 - 79 años	80	6.7
≥ 80 años	33	2.7
Total	1202	100.0

Gráfico 8: Número y porcentaje de la mineralización de la Cadena

Estilohioidea según Edad con respecto al total

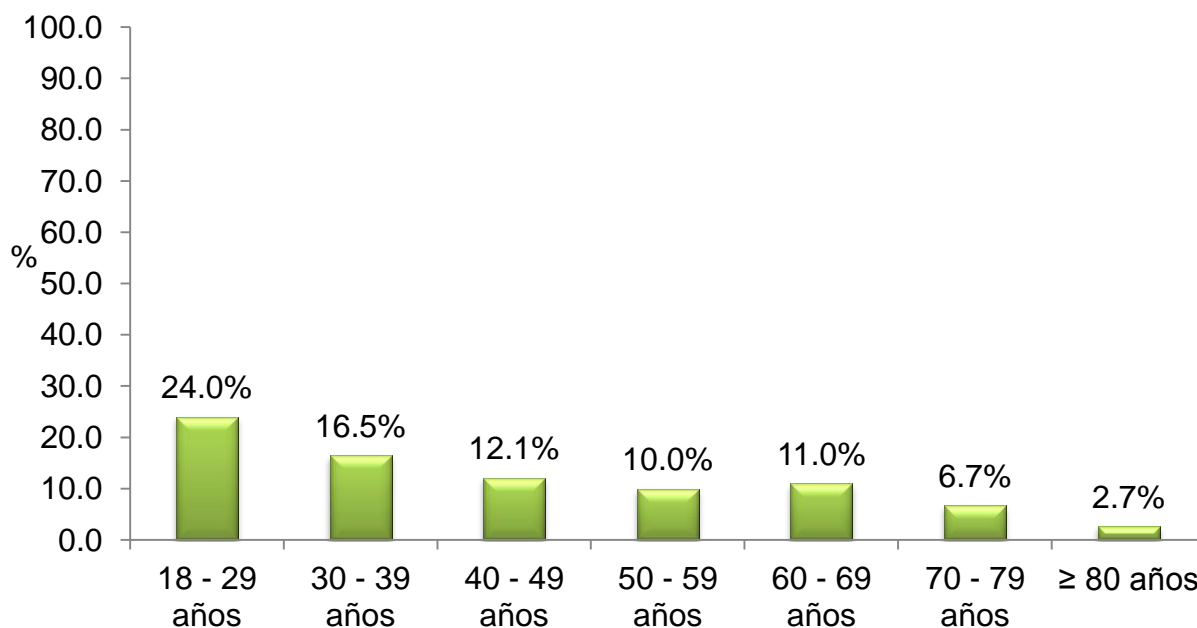


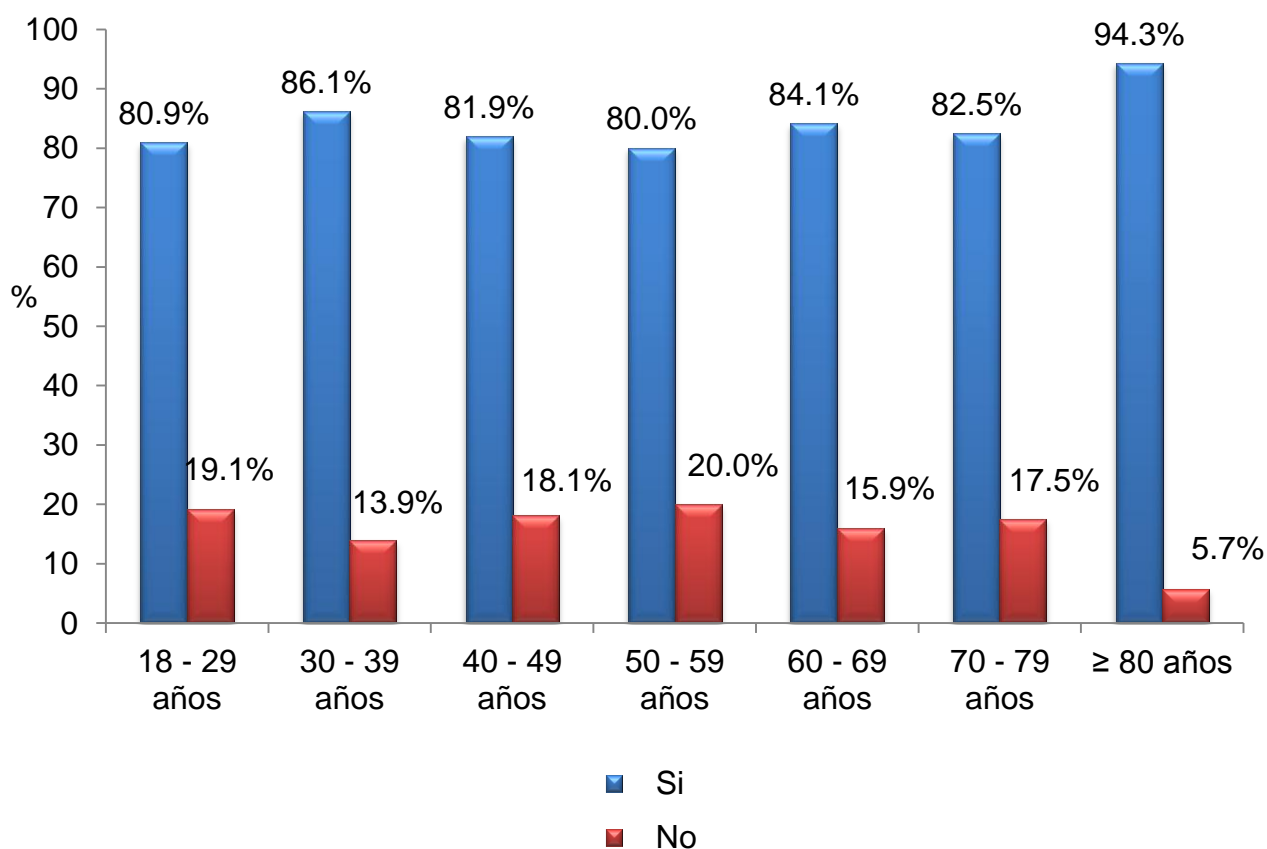
Tabla 9: Número y porcentaje de la mineralización de la Cadena

Estilohioidea según Edad

Mineralización de la Cadena	18 - 29 años		30 - 39 años		40 - 49 años		50 - 59 años		60 - 69 años		70 - 79 años		≥ 80 años	
	n	%	n	%	n	%	n	%	n	%	n	%	n	%
Si	288	80.9	198	86.1	145	81.9	120	80.0	132	84.1	80	82.5	33	94.3
No	68	19.1	32	13.9	32	18.1	30	20.0	25	15.9	17	17.5	2	5.7
Total	356	100.0	230	100.0	177	100.0	150	100.0	157	100.0	97	100.0	35	100.0

Grupo 9 : Porcentaje de la mineralización de la Cadena

Estilohioidea según Edad



DISCUSION

En el presente estudio se observó que la mineralización de la Cadena Estilohioidea presentó una alta prevalencia en las 1202 radiografías panorámicas digitales analizadas. Es importante saber que todo cirujano dentista, así como otro profesional de la salud, reconozca la relevancia de la mineralización de la Cadena Estilohioidea y lo lleve en consideración durante la elaboración del diagnóstico y plan de tratamiento.

De acuerdo con los autores citados en las diferentes literaturas, las prevalencias halladas en Guatemala por Recinos Cruz M. (13.57%), en Hong Kong (8.6%) y Londres (7.8%) por MacDonald-Jankowski, en Chile por Fuentes Fernandes F. (3.61%), en Brazil por Pinto Guimares A. (5.61%) y en la India por More C. (19.4%) son significativamente bajas a comparación de la prevalencia hallada en nuestra población mediante el presente estudio que es de un 82.9 %, esta alta diferencia respecto a los estudios anteriormente mencionados podría deberse al mayor número de radiografías analizadas en el presente estudio (1202 radiografías digitales). También podría deberse al tipo de radiografías panorámicas, ya que en los estudios mencionados utilizaron radiografías convencionales, donde se presentan mayores dificultades de contraste y distorsiones así como inexactitud al momento de realizar las mediciones, sin embargo en el presente estudio se emplearon radiografías digitales donde el software del mismo permite que el manejo de contraste (escala de colores, brillo, fondos, etc.) pueda adecuarse a conveniencia del operador además de contar con una regla milimétrica la cual permite realizar mediciones más exactas , posibilitando así, un diagnóstico más preciso y exacto.


En la prevalencia según el lado se encontró un 79.6% de mineralización bilateral y 20.4% de mineralización unilateral similares a los estudios realizados en Guatemala, por Recinos Cruz M. (57.75%) y en Brazil por Pinto Guimares A. (84%) además de existir una mayor prevalencia de la mineralización bilateral.

De acuerdo a la clasificación de tipos de mineralización según Langlais se encontró que tanto unilateralmente como bilateralmente existe una mayor prevalencia de tipo III con 38.9% unilateral y 28.4% bilateral coincidiendo con el estudio realizado en Turkia por Gulhal Bozkir M en el cual también existe una mayor prevalencia de mineralización de tipo III (58%); sin embargo, el estudio realizado en la India por More C tuvo como predominio del tipo I con 70% así como el estudio realizado en Perú el año 2011 por Focasi Ortiz J. donde existió una mayor prevalencia del tipo I con 26.7%.

De acuerdo al sexo, primero se halló la prevalencia del total de 1202 radiografías digitales obteniendo un resultado mayor en pacientes de sexo femenino de 52.4% lo cual coincide con el estudio hecho en Guatemala por Recinos Cruz M. en el cual sí hubo una mayor prevalencia del sexo femenino de 9.93% y cabe mencionar que dicho estudio conto con un número menor de radiografías así como una menor prevalencia de la mineralización; además coincide con el estudio realizado en Venezuela por Rizzatti-Barbosa donde existe una mayor prevalencia por parte del sexo femenino de 43% así como el estudio realizado en la India por More C donde también hay una mayor prevalencia por parte del sexo femenino con un 51.6% recordando que dicho estudios fueron hallados con respecto al total de radiografías estudiadas. Sin embargo de todos los antecedentes solo Recinos Cruz M. y Rizzatti-Barbosa hallaron una prevalencia de la mineralización dentro del mismo grupo según Sexo en el cual solo Rizzatti-Barbosa obtuvo como

resultado una mayor prevalencia por parte del sexo masculino al igual que nuestro estudio.

Al igual que la prevalencia según el sexo, la prevalencia la edad primero se halló según el total de radiografías analizadas obteniendo un resultado del 24% de mineralización en el rango de edades de 18 a 29 años, además también se halló la prevalencia dentro de cada grupo según edad de las radiografías que presenten mineralización obteniendo como resultado una mayor prevalencia del rango de edad mayor de 80 años la cual coincide con el estudio realizado por Recinos Cruz M. en el cual el mayor porcentaje están en los rangos de edad entre 71 a 80 años con 43% y 81 a mas con 36%, así como también coincide con el estudio realizado por Rizzatti-Barbosa C. donde el rango mayores de 71 años es de 41%.



CONCLUSIONES

1. En nuestra población existe una alta prevalencia de mineralización de la Cadena Estilohioidea con un 82.9% con respecto a los estudios previos realizado en otros lugares.
2. Se concluye que esta afección, se presenta más de forma bilateral que unilateral.
3. En relación a los tipos según la clasificación de Langlais, se concluye que la de mayor prevalencia es del tipo III (Unilateral y Bilateral)
4. En la población estudiada se encontró una mayor prevalencia de la mineralización de la Cadena Estilohioidea en el sexo femenino pero debido a que la muestra presenta un mayor número de pacientes del sexo femenino que masculino. Sin embargo, se optó por hallar la prevalencia dentro de cada grupo teniendo como resultado una mayor prevalencia en pacientes del sexo masculino.
5. En cuanto a la prevalencia según la edad, se comprobó que si bien existe una mayor prevalencia en el rango de edad de 18 a 29, esto es debido que la muestra estuvo conformada en su mayoría por ese grupo etario; sin embargo, dentro de cada grupo etario, el que presentó una mayor prevalencia fue el grupo etario compuesto por pacientes mayores de 80 años.

RECOMENDACIONES

1. Todo cirujano dentista, por protocolo debe tomar una radiografía panorámica al inicio y al culminar todo tipo de tratamiento debido a la gran importancia de este método para la detección y control de tratamiento de alguna patología.
2. Se sugiere un mayor número de estudios, en nuestra población, relacionados a la mineralización de la Cadena Estilohioidea.
3. Se debe recomendar el uso de equipos radiográficos digitales debido a las diversas ventajas que estos ofrecen como :
 - a. El paciente recibe una cantidad menor de radiación a comparación de los equipos convencionales.
 - b. Al ser digital, se puede decidir modificar el contraste de la radiografía así como el brillo y de tal manera apreciar mejor el área de estudio deseada y tener un mejor panorama.
 - c. Además de por contar con Zoom que nos ayuda a agrandar la imagen a voluntad propia evitando distorsión.
 - d. Finalmente evita distorsiones de las estructuras por lo que al realizar mediciones están serán exactas.
4. Para que este trabajo tenga aplicación clínica debe realizarse una evaluación de los pacientes afectados para determinar si tienen alguna sintomatología y así establecer si existe relación con la mineralización de la Cadena Estilohioidea.

REFERENCIAS BIBLIOGRÁFICAS

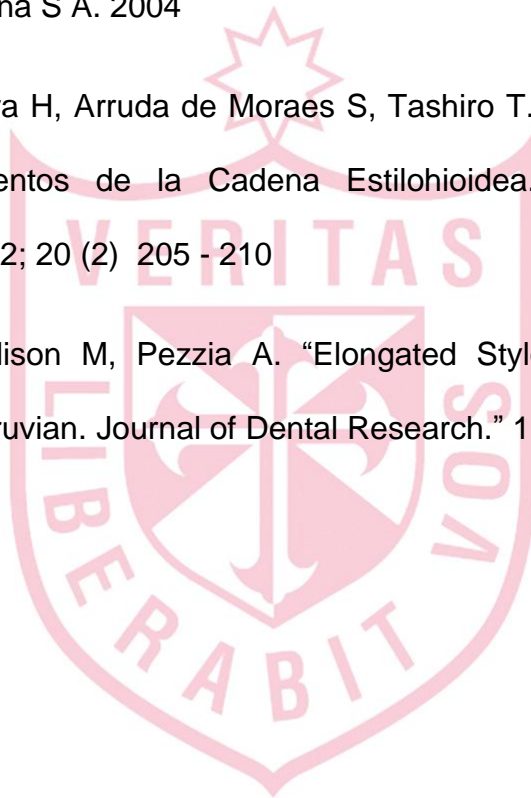
1. Gulhal Bozkir M, Boga H, Dere F. "The Evaluation of Elongated Styloid Process in Panoramic Radiographs in edentulous Patients." Journal of medical Science. 1999 29: 481 – 485
2. Tesseroli de Siqueira J, Hui Ching L, Nasri C, Tesseroli de SiqueiraS, Jacobsen Teixeira M, Heir G. "Clinical Study of Patients With Persistent Orofacial Pain." Arquivos de Neuro-Psiquiatria. 2004 62 (4)
3. Rubio C, Ganga H, Lucia Guzman C. "Análisis de la Longitud del Ligamento Estilohiideo Mediante Sistema Cone Beam." Revista CES Odontología 2010 23 (1): 23 – 27
4. Recinos Cruz M. "Prevalencia de la Elongacion de la ApófisisEstiloides y la Calcificación del Ligamento Estilohiideo y la Calcificación del Ligamento Estilohiideo en Pacientes de la Facultad de Odontología de la Universidad Francisco Marroqui en el los años de 1992 a 1997." [Tesis Doctoral]. Guatemala. Universidad Francisco Marroqui; 1998
5. MacDonald-Jankowski D, "Calcification of the Stylohyoid Complex in Londres and Hong Kong Chinese." Dentomaxillofacial Radiology. 2001 30: 35 – 39
6. Rizzatti-Barbosa C, Di Hipólito O, Di Hipólito V, Cristiane Ribeiro M, SarkisDomitti S, Torre Leon L. "Prevalencia del Elongamiento del proceso Estilohiideo en una Población Adulta Totalmente Desdentada." Acta Odontológica Venezolana. 2004 42 (1)

7. Jung T, Tschernitschek H, Hippen H, Schneider B, Borchers L. "Elongated Styloid Process: When is it Really Elongated?." *Journal Dentomaxillofacial Radiology*. 2004 33: 119 – 124
8. Okabe S, Yorimoto Y, Ansai T, Yamada K, Tanaka T, Awano S, et al. "Clinical Significance and Variation of the Advanced Calcified Stylohyoid Complex Detected by Panoramic Radiographs Among 80 Years Old Subjects." *Dentomaxillofacial Radiology*. 2006 35: 191 – 199
9. Fuentes Fernandes F, Oporto Venegas G, Garay Carrasco I, Bustos Medina L, Silva Mella H. "Proceso Estiloides en una Muestra de Radiografías Panorámicas de la Ciudad de Temuco- Chile." *International Journal of Morphology*. 2007; 25 (4): 729 – 733.
10. Pinto Guimares A, Vieira Cury S, Felipe Silva M, Junqueira Cintra J, Mazeti Torres S. "Prevalencia do Prolongamento do Processo Estiloide e/ou Calcificacao do Ligamento Estilo-Hioideo em Radiografias Panoramicas." *Revista Gaúcha de Odontologia*. 2010 58 (4): 481 – 485
11. More C, Asrani M. "Evaluation of the Styloid Process on Digital Panoramic Radiographs. *Indian Journal of Radiology and Imaging*." 2010; 20(4): 261–265
12. Focasi Ortiz J. "Frecuencia de los Tipos y Patrones de Calcificación Radiológicas del Proceso Estilohioideo en las Radiografías Panorámicas Tomadas a los Pacientes de 30 a 80 años en la Clínica Integral del Adulto de la Universidad Inca Garcilaso de la Vega Durante el Periodo 2009." [Tesis Doctoral]. Lima. Universidad Inca Garcilaso de la Vega; 2011

13. Langlais R. "Diagnostic Imaging of the jaws." Malvern. Editorial Williams & Wilkins. 1995.
14. Goaz W P, White C.S. "Radiología Oral." 3ra ed. Madrid. Mosby 1995
15. Tisner Nieto J, Tisner Giraldo B, Abad Royo J, Abad Marco A. "Calcificación del Ligamento Estilohioideo: Estilalgia de Aubin y Síndrome de Eagle." Aportación de 5 Casos Clínicos. Sociedad Aragonesa de Otorinolaringología. 2003; 6 (2): 5-12
16. Nazar S, Naser A, Fulla J, Zamorano A, Althausen M. "Síndrome de Eagle en Otorrinolaringología" Revista Hospital Clínica Universidad de Chile. 2008; 19: 156 – 161
17. Gokce C, Sisman Y, TarimErtas E, Akgunlu F, Ozturk A. "Prevalence of Styloid Process Elongation on Panoramic Radiography in the Turkey Population from Cappadocia Región." European Journal of Dentistry 2008; 2: 18–22
18. Palastaga N. Field D. "Anatomía y Movimiento Humano y estructura y Funcionamiento." 1ra ed. Barcelona. Editorial Paidotribio. 2000
19. Travell C J, Simons D G. « Dolor y Disfunción Miofacial: Manual de los Puntos de Gatillo." 1ra ed. Buenos Aires. Medica Panamericana. 2004
20. Frank Netter. "Atlas de Anatomía Humana." 4ta ed. Barcelona. Masson 2007

21. Gonzalez J M, Moret de Gonzalez J, Jimenez L, Ortis M, Marcano L, Sambrano F. "Síndrome de Eagle, Importancia Para el Odontólogo." Acta Odontológica Venezolana. 2011; 49 (2): 1-5
22. Kim E, Hansen K, Frizzi J. "Eagle syndrome: Case report and review of the literature." Ear, Nose & Throat Journal. Nov 2008; 87 (11): 631-633
23. Velayos J. "Anatomía de la Cabeza Para Odontólogos" 4ra ed. Buenos Aires. 4ta ed. Medica Panamericana. 2007
24. Gavilan J, Herranz J, Gavilan C. "Functional and Selective Neck Dissection." 1ra ed. New York. Thieme Medical Publishers Inc 2001
25. Rogeiro de Oliveira P, Da Luz Vieira G, Macedo de Menezes L, DeonRizzatto S, Rejane Brucker M. "Avaliacao do proceso estiloide em sujeitos com discrepancia esquelética de clase III. Revista Odonto Ciencia" (Journal of Dental Science). 2008; 23 (1): 44 - 47
26. Gorlin J. "Síndromes of the Head and Neck." 4ta ed. Oxford University press Inc. New York. 2001.
27. Beder E. Bagi, Ozgursoy O, Karatayli Ozgursoy S, Anadolu Y. "Three-dimensional computed tomography and surgical treatment for Eagle's Syndrome." Ear, Nose & Throat Journal. Jul 2006; 85 (7): 443-445
28. Sadler T W, Lagman J "Fundamentos de la Embriología Medica con Orientación Clínica." 1ra ed. Buenos Aires. Medica Panamericana. 2007
29. Cavezian R, Pasquet G. "Diagnostico por la imagen en Odontoestomatología." Barcelona. Masson, s.a. 1993

30. Justino da Silva H, Arruda de Moraes S, Santos L, Albuquerque C, Leonel T. "Dissection of the Stylohyoid Chain, a Method of Approach." *Revista Chilena de Anatomía* 2001 19 (2)
31. Chaitow L, Walker Delany J. "Aplicación Clínica de las Técnicas Neuromusculares." Vol. 1. 1ra ed. Barcelona. Editorial Paidotribio. 2006
32. Waldman S. "Síndromes Dolorosos Pocos Frecuentes." 1ra ed Madrid. Elsevier España S A. 2004
33. Justino da Silva H, Arruda de Moraes S, Tashiro T. "Análisis Morfométrico de los Elementos de la Cadena Estilohioidea. *Revista Chilena de Anatomía*" 2002; 20 (2) 205 - 210
34. Sawyer D, Allison M, Pezzia A. "Elongated Styloid process in a Pre-Columbian Peruvian. *Journal of Dental Research.*" 1980; 59 (1): 79



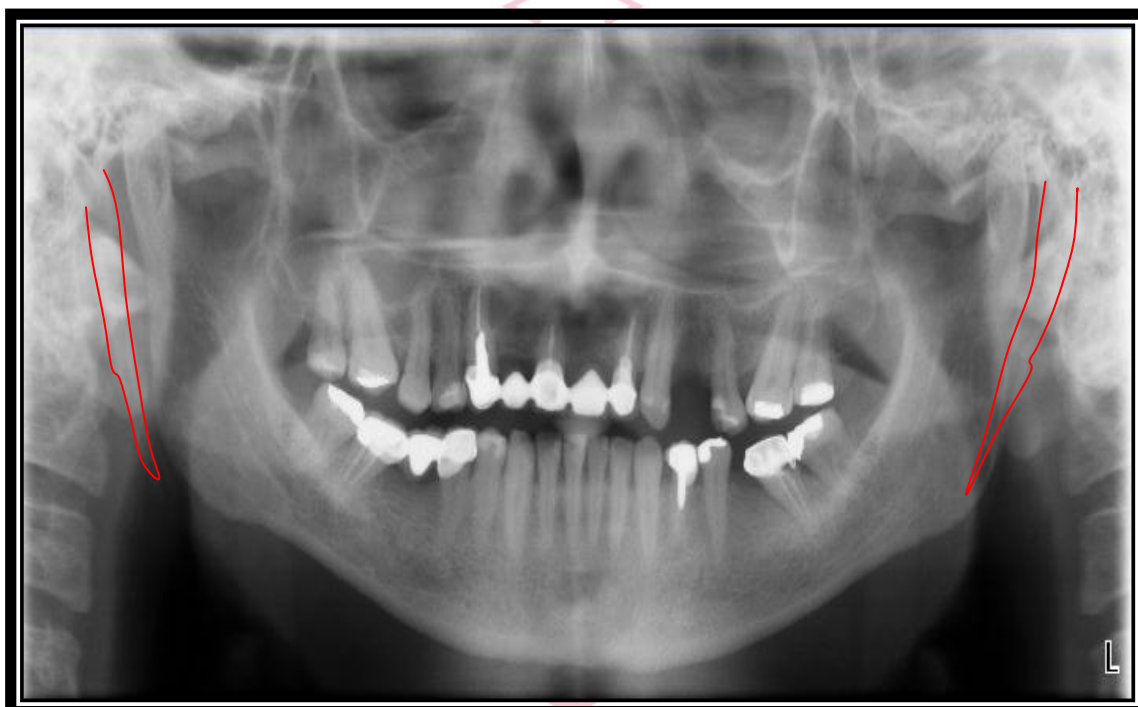ANEXOS

Anexo 1 Matriz de Consistencia

Título	Prevalencia de la mineralización de la Cadena Estilohioidea en radiografías panorámicas de pacientes mayores de 18 años del Centro de Diagnóstico por Imágenes	
Planteamiento del Problema	¿Cuál es la prevalencia de la mineralización de la Cadena Estilohioidea en radiografías panorámicas de pacientes mayores de 18 años del Centro de Diagnóstico por Imágenes?	
Objetivos	General	<ul style="list-style-type: none"> • Determinar la prevalencia de mineralización de la Cadena Estilohioidea en radiografías panorámicas de pacientes del Centro de Diagnóstico por Imágenes.
	Específico	<ul style="list-style-type: none"> • Determinar la prevalencia de la mineralización de la Cadena Estilohioidea según lado. • Determinar la prevalencia de la mineralización de la Cadena Estilohioidea según tipo. • Determinar la prevalencia de la mineralización de la Cadena Estilohioidea según sexo. • Determinar la prevalencia de la mineralización de la Cadena Estilohioidea según edad.

Marco Teórico	<ul style="list-style-type: none"> • Prevalencia: Es la proporción de individuos de un grupo o población que presentan una característica o evento en un periodo determinado. • Cadena Estilohioidea: Está formada por el proceso estiloides del hueso temporal, el Ligamento Estilohioideo y el Asta Mayor del hueso Hioides • Mineralización: Proceso por el que una sustancia orgánica se transforma en mineral 			
Variables	Mineralización de la Cadena Estilohioidea	Co Variables		
		Lado	Sexo	Edad
Escala	Ordinal	Nominal	Nominal	Rango
Dimensiones	Tipos según la clasificación de Langlais	Lado afectado	Genero del paciente	Cronológico
Metodología	<ul style="list-style-type: none"> • Descriptivo: Porque no se manipularán variables para observar un efecto. • Transversal: Porque se recolectará información en un momento determinado. • Retrospectivo: Debido a que se analizaran radiografías tomadas en un rango de tiempo del mes de Julio a Agosto del 2012. • Población y Muestra: De un total de 1389 radiografias, se tomó una muestra de 1202 radiografías digitales de pacientes mayores de 18 años del Centro de Diagnóstico por Imágenes. 			



Anexo 2 Mineralización de la Cadena Estilohioidea



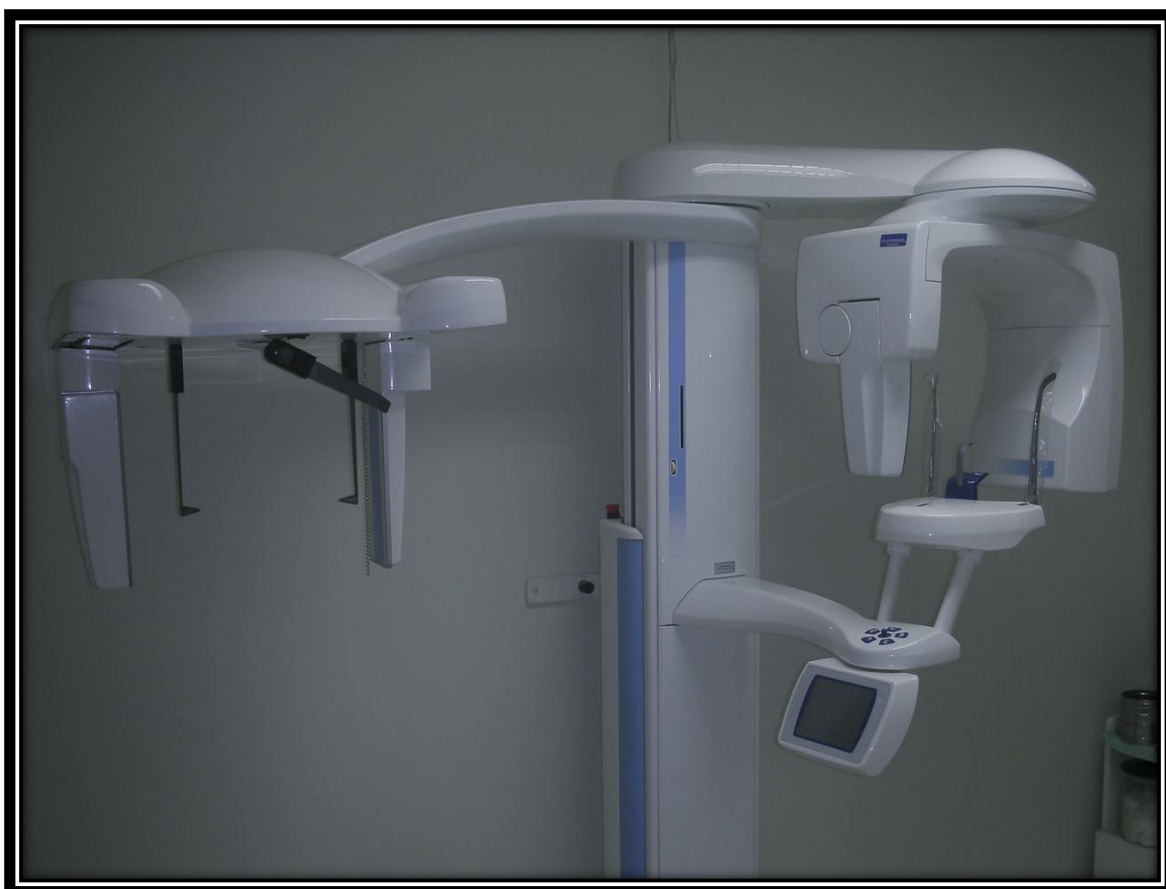
Anexo 3 Lugar de Estudio –Centro de Diagnóstico por Imágenes



Anexo 4

<p>● Radiología Odontológica ● Documentación Ortodóncica ● Tomografía Axial Computarizada</p>		<p>Diagnóstico por Imágenes </p>
<p>Lima, 01 de Febrero del 2013</p>		<p>DR. HUGO AGUAYO OLIVARES www.cdi.com.pe</p>
<h3>CONSTANCIA</h3>		
<p>Conste por el presente documento que el Sr. Eduardo Calle Velezmoro, ha realizado el levantamiento de la base de datos en el Centro de Diagnóstico Por Imágenes, para el Proyecto de Tesis Titulado: PREVALENCIA DE LA MINERALIZACIÓN DE LA CADENA ESTILOHIOIDEA EN PACIENTES MAYORES DE 18 AÑOS DEL CENTRO DE DIAGNOSTICO POR IMÁGENES.</p>		
<p>Se expide el presente documento a solicitud del interesado para los fines que estime conveniente.</p>		
<p>Atentamente,</p>		
<p></p>		
<p>Dr. Hugo Aguayo O. Director Diagnóstico por Imágenes</p>		
<p>CENTRAL TELEFONICA DIGITAL: 202-6550</p>		
<p>MIRAFLORES: Calle Arica 1010 T. 202-6550</p>	<p>CHACARILLA-SURCO: Calle del Pinar 152 Of. 402 T. 372-2454</p>	<p>LA MOLINA: C.C. La Fontana Av. Javier Prado Este 5250 Of. 303</p>
		<p>LOS OLIVOS: Av. Carlos Izaguirre 992 Of. 302 Las Palmeras T. 529-1476</p>
		<p>MAGDALENA DEL MAR: Calle Manuel González de la Rosa 651 T. 262-4488</p>

Anexo 5 Equipo Pro Max - Planmeca



Anexo 6

FICHA DE RECOLECCION DE DATOS

EDAD: SEXO: M F

SEGÚN SU UBICACIÓN.

UNILATERAL

ELONGADO	<input type="checkbox"/>	PSEUDOARTICULADO	<input type="checkbox"/>	SEGMENTADO	<input type="checkbox"/>
----------	--------------------------	------------------	--------------------------	------------	--------------------------

BILATERAL

ELONGADO	<input type="checkbox"/>	ELONGADO	<input type="checkbox"/>
PSEUDOARTICULADO	<input type="checkbox"/>	PSEUDOARTICULADO	<input type="checkbox"/>
SEGMENTADO	<input type="checkbox"/>	SEGMENTADO	<input type="checkbox"/>

Anexo 7 Análisis de Kappa

Programa SPSS Version 5

Concordancia interexaminador: $k = 0,73$ (valor $p < 0,001$)

Tabla de contingencia Evaluador 2 * Evaluador 1 (hoy)

Recuento

		Evaluador 1 (hoy)			Total
		Tipo I	Tipo II	Tipo III	Tipo I
Evaluador 2	Tipo I	37	4	0	41
	Tipo II	0	3	1	4
	Tipo III	0	0	5	5
Total		37	7	6	50

Medidas simétricas

	Valor	Error típ. asint.(a)	T aproximada (b)	Sig. aproximada
Medida de acuerdo Kappa	.730	.108	6.963	.000
N de casos válidos	50			

- a Asumiendo la hipótesis alternativa.
- b Empleando el error típico asintótico basado en la hipótesis nula.

Valoración del índice Kappa según Landis y Koch (1977)

Valor de k	Fuerza de la concordancia
< 0.20	Pobre
0.21 - 0.40	Débil
0.41 - 0.60	Moderada
0.61 - 0.80	Buena
0.81 - 1.00	Muy buena

Tabla de contingencia Evaluador 1 (mañana) * Evaluador 1 (hoy)

Recuento

		Evaluador 1 (hoy)			Total
		Tipo I	Tipo II	Tipo III	Tipo I
Evaluador 1 (mañana)	Tipo I	37	0	0	37
	Tipo II	0	7	1	8
	Tipo III	0	0	5	5
Total		37	7	6	50

Medidas simétricas

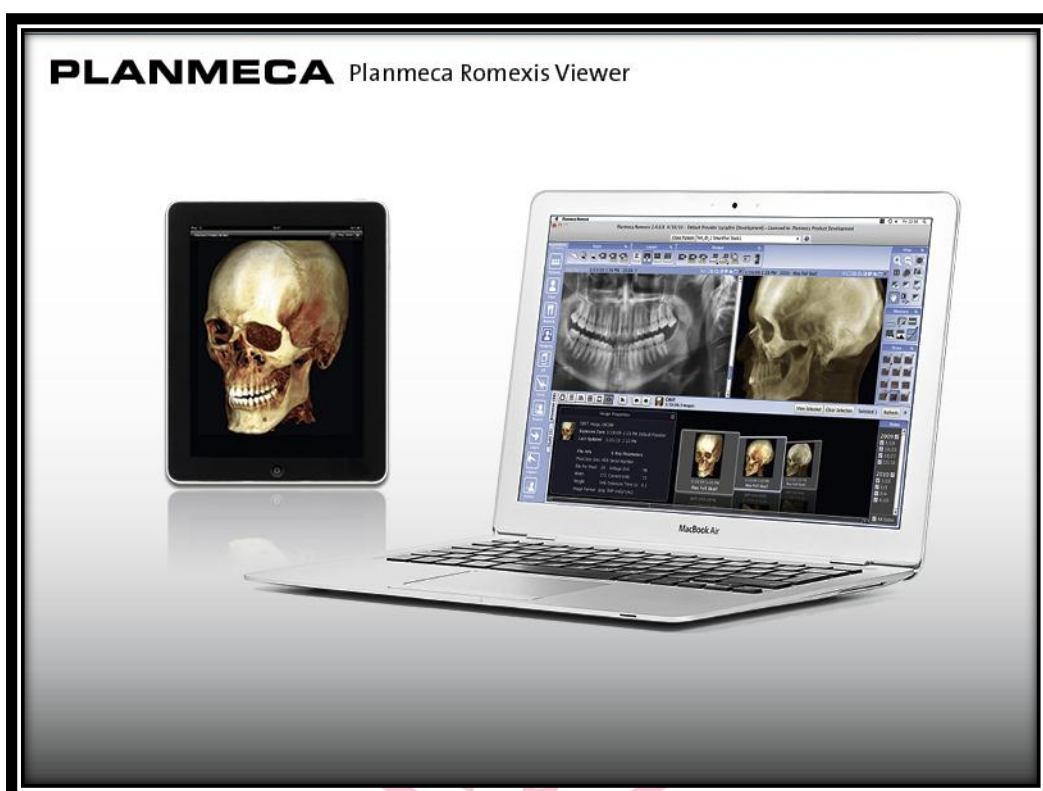	Valor	Error típ. asint.(a)	T aproximada(b)	Sig. Aproximada
Medida de acuerdo a Kappa	.952	.046	8.859	.000
N de casos válidos	50			

- a Asumiendo la hipótesis alternativa.
- b Empleando el error típico asintótico basado en la hipótesis nula.

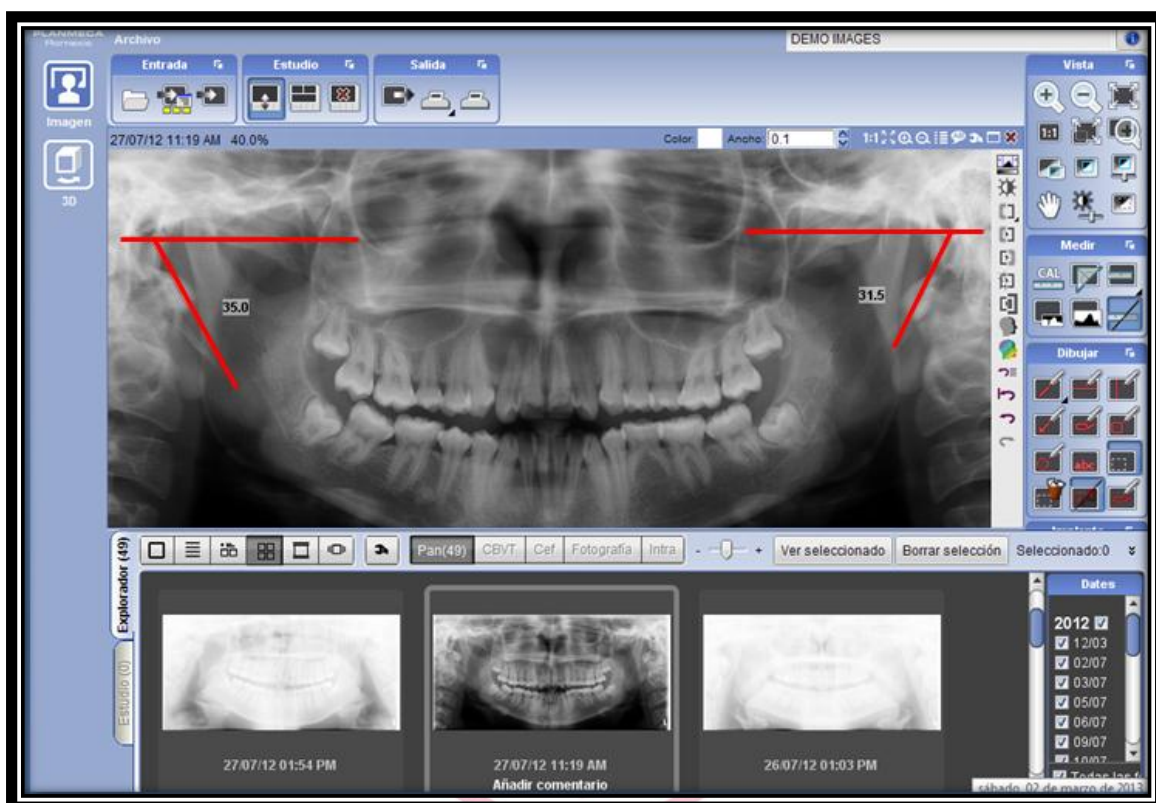
Valoración del índice Kappa según Landis y Koch (1977)

Valor de k	Fuerza de la concordancia
< 0.20	Pobre
0.21 - 0.40	Débil
0.41 - 0.60	Moderada
0.61 - 0.80	Buena
0.81 - 1.00	Muy buena

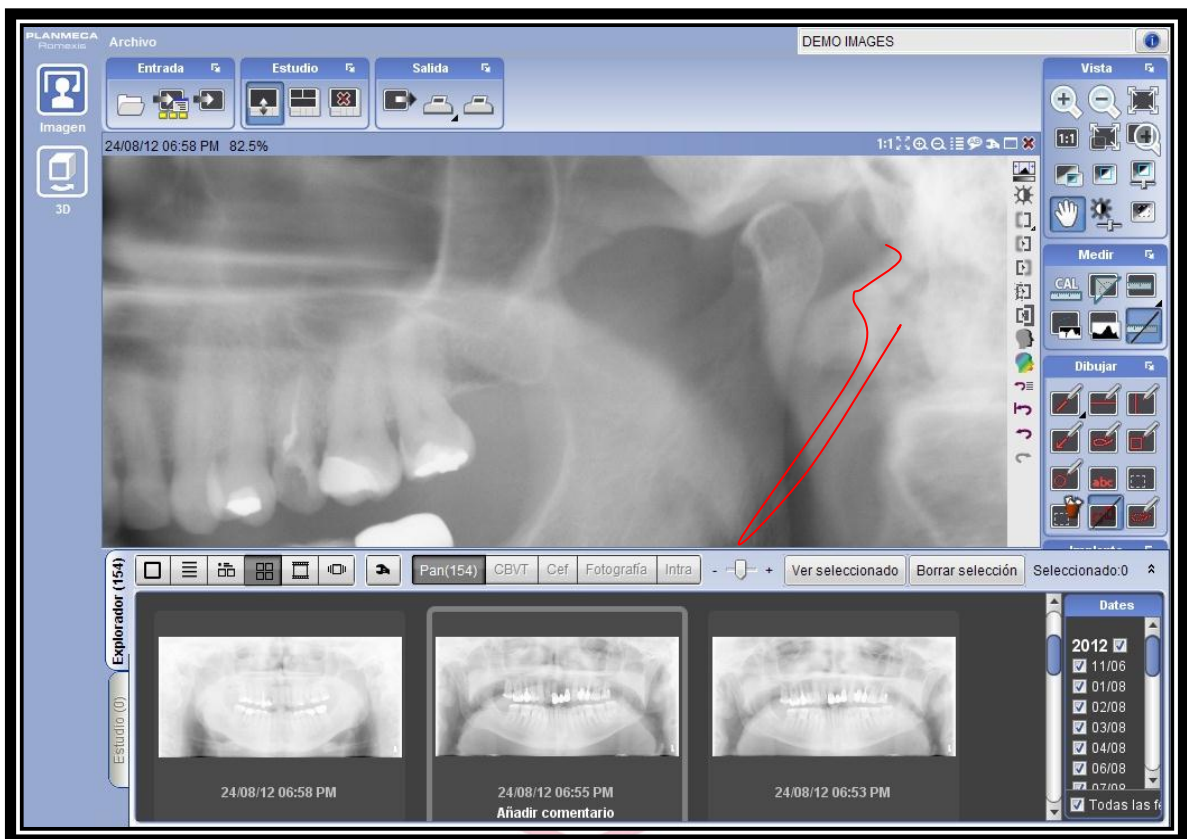
Anexo 8 Software Romexis 3.0



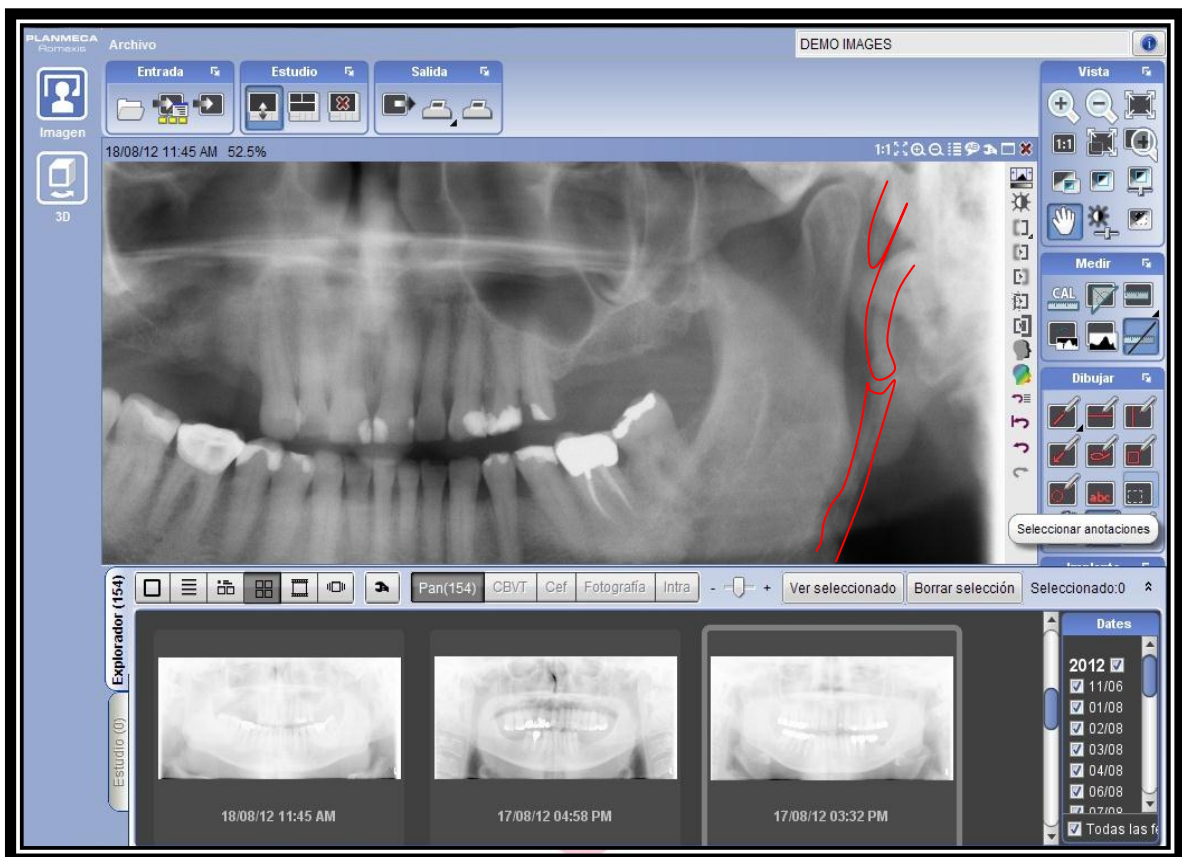
Anexo 9 Medición desde el margen caudal de la Placa Timpánica a la punta del Proceso Estiloide



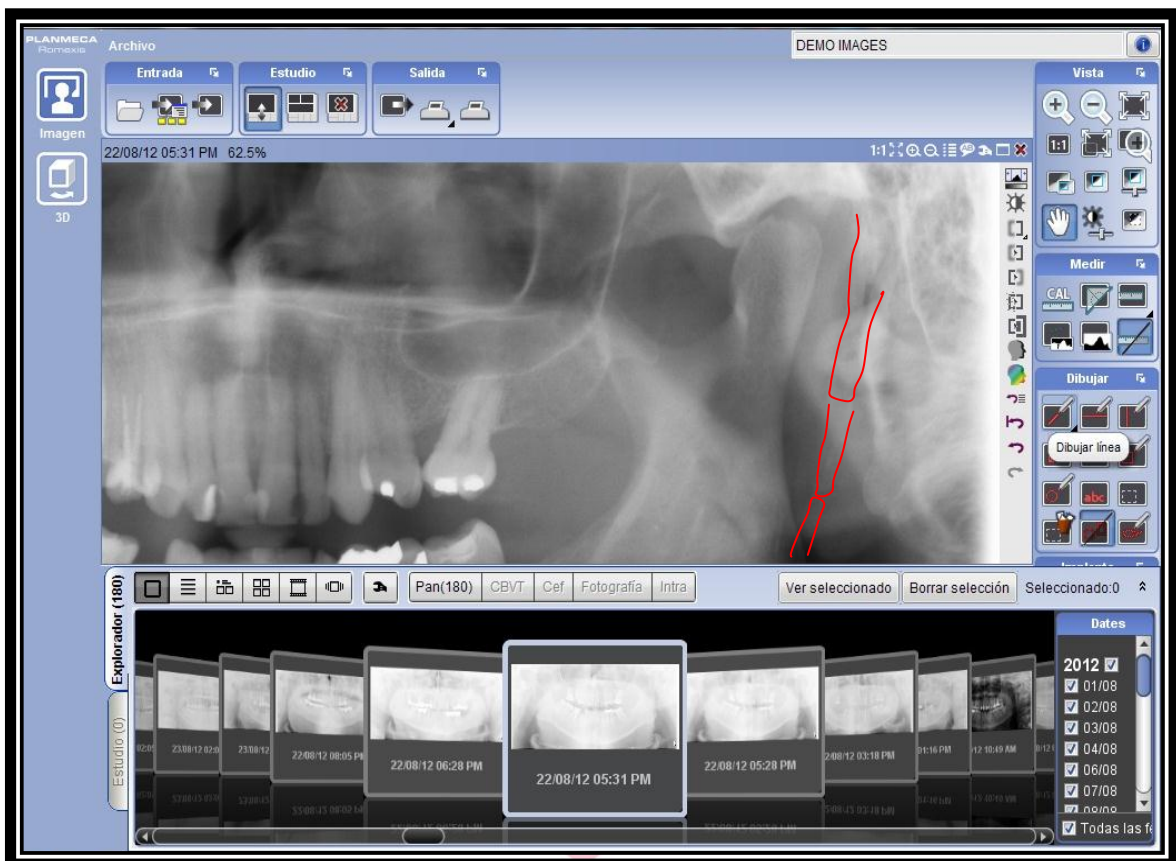
Anexo 10 Mineralización de la Cadena Estilohioidea – Tipo I



Anexo 11 Mineralización de la Cadena Estilohioidea – Tipo II



Anexo12 Mineralización de la Cadena Estilohioidea – Tipo III



Anexo 13 Revisión de las radiografías digitales

