

RECONSTRUCCIÓN LABIAL CON INJERTO DE PIEL

CD. ATILIO SANTOS RIVAS*
 CD. CARLOS CAVA VERGIU**
 CD. JOSÉ ROBELLO MALATTO***
 CD. WALTER FLORES CUETO****
 CD. GUIDO GUILLINTA VALLEJOS*****

INTRODUCCIÓN

Los injertos de piel se han utilizado en cirugía bucal durante cierto tiempo. Recientemente, el uso de injertos de piel en la cirugía bucal ha recibido un mayor énfasis en el desarrollo de técnicas quirúrgicas más eficientes. Los injertos de piel utilizados en cirugía bucal pueden ser de dos tipos: de espesor total que se emplean generalmente en reconstrucciones de cirugía plástica de grandes defectos faciales, y de espesor parcial que son los que más se usan en cirugía bucal, que son entre 0.40 y 0.55 mm de espesor, en el cual este injerto se transforma en parte integral de la superficie mucosa.

PRESENTACIÓN DE CASO CLÍNICO

Paciente de 16 años de edad de sexo femenino, con historia clínica N° 20035154

Antecedentes específicos:

Paciente refiere que a los 5 años tuvo un accidente en el cual perdió los dientes inferiores y se fracturó la mandíbula (traumatismo mandibular), no siendo atendida adecuadamente y recién a los 16 años decide recurrir a consulta especializada.

Examen clínico:

1. Extrabucal:

Paciente con facie asimétrica por alteración del tercio inferior de la cara, lado derecho. Labio inferior incompleto, con brida cicatrizal que tracciona el labio hacia abajo y hacia fuera, oclusión labial alterada.

2. Intrabucal:

- Carrillo y cara interna labial derecha con fijación a reborde alveolar.

- Presenta surco vestibular poco profundo en el lado inferior y el frenillo lateral alterado en la misma zona.

- Oclusión dental alterada, con mordida abierta lateral.

Exámenes auxiliares:

- Análisis de laboratorio (hemograma, tiempo de coagulación, tiempo de sangría y grupo sanguíneo, etc.) dentro de los valores normales.

- Riesgo quirúrgico grado 1

- Radiografía: Radiografía panorámica Secuela de fractura a nivel del hueso mandibular, con fisura de 1 cm vertical, lado inferior derecho (Fig. 1).

Diagnóstico clínico:

Sinequia de labio inferior (Secuela traumática) (Fig.2).

Plan de tratamiento:

Preoperatorio: Momentos antes de la operación al paciente se le realizó enjuagues bucales con clorhexidina.

Fase quirúrgica

- Anestesia local troncular e infiltrativa.

- El injerto se obtuvo del muslo inferior izquierdo con anestesia infiltrativa (Fig.4 - 6).

- Se procede a separar la zona con tijera Metsembaum.

- Colocación del injerto con puntos de sutura y fijación con apósito de godiva (Fig. 7).

(*): Jefe del Centro Quirúrgico, Facultad de Odontología, Universidad de San Martín de Porres, Lima, Perú
 (**): Jefe del Departamento Académico, Facultad de Odontología, Universidad de San Martín de Porres, Lima, Perú
 (***): Director de la Clínica Universitaria, Facultad de Odontología, Universidad de San Martín de Porres, Lima, Perú
 (****): Asistente del Centro Quirúrgico, Facultad de Odontología, Universidad de San Martín de Porres, Lima, Perú
 (*****): Docente de Clínica Estomatológica Integral I, Facultad de Odontología, Universidad de San Martín de Porres, Lima, Perú

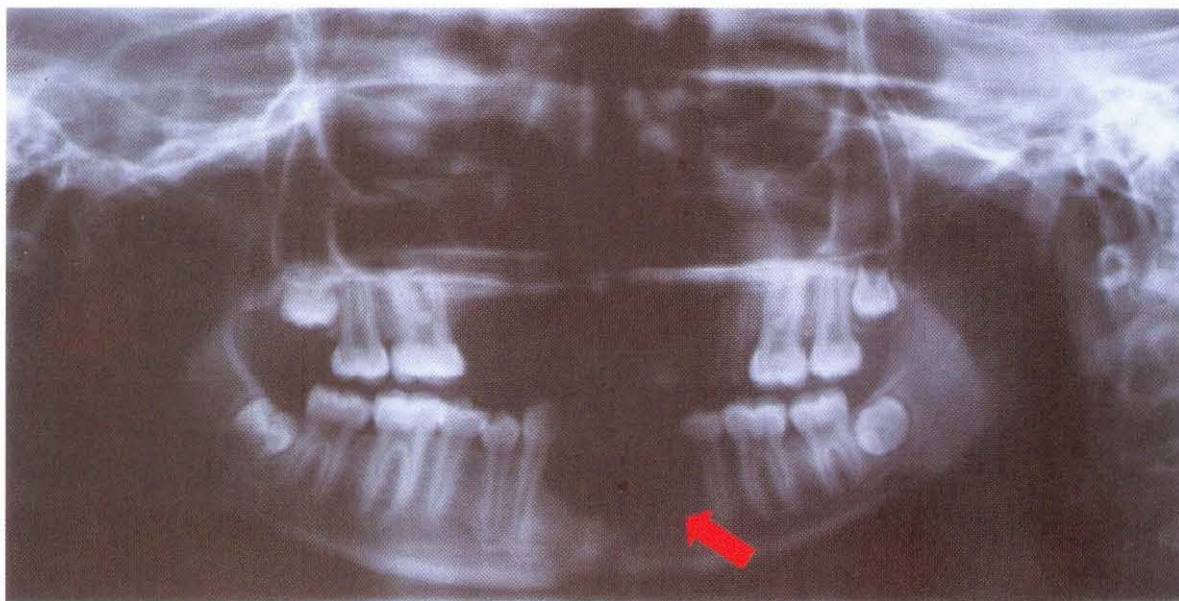


Figura 1. Secuencia de fractura en hueso mandibular, fisura de 1 cm vertical (flecha)

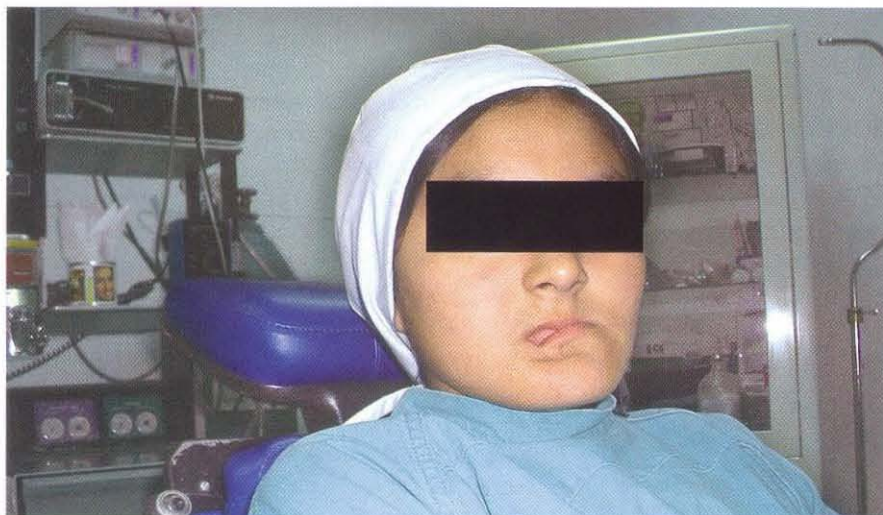

Figura 2. Sinequia de labio inferior (secuela traumática)

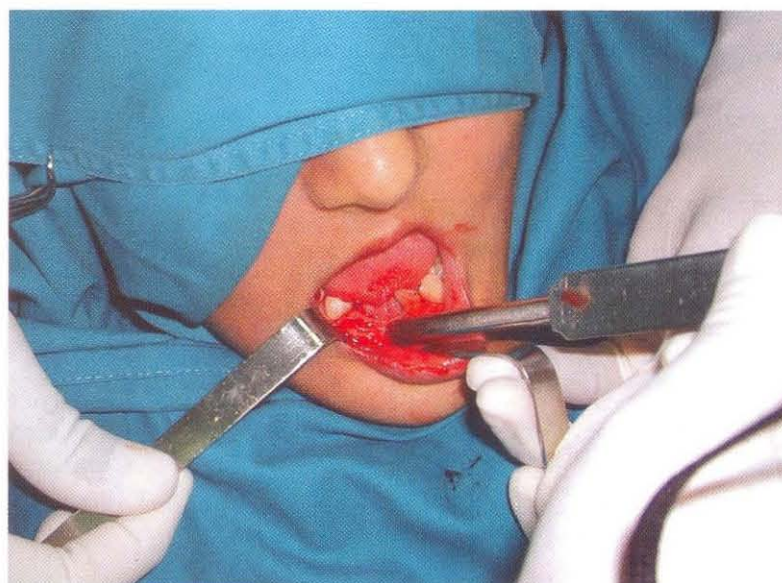


Figura 3. Momento operatorio

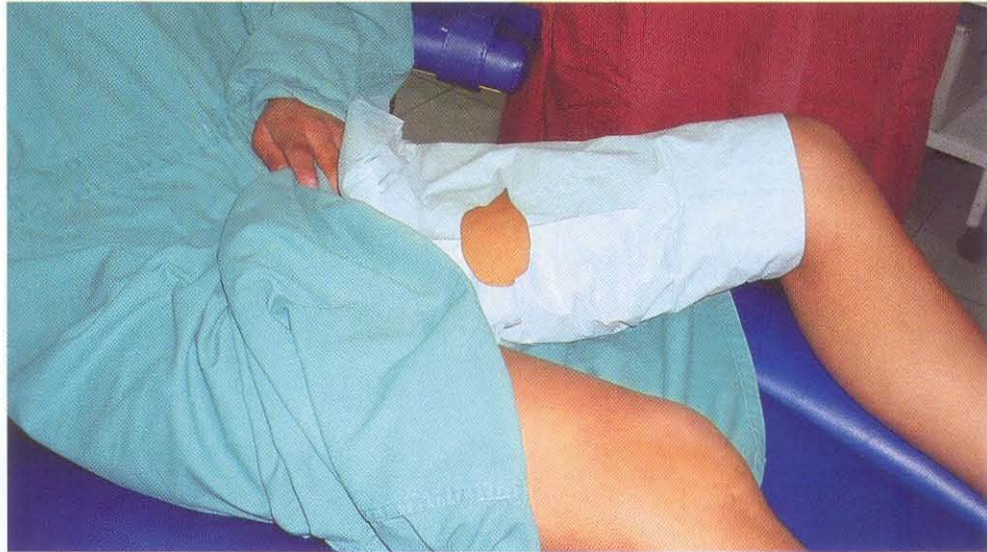

Figura 4. Zona de obtención del injerto

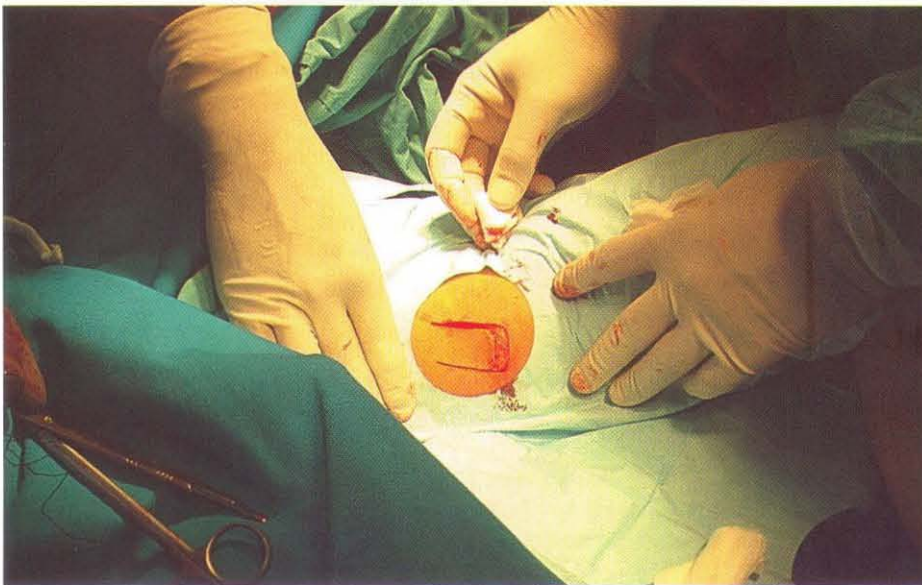


Figura 5. Incisión del injerto

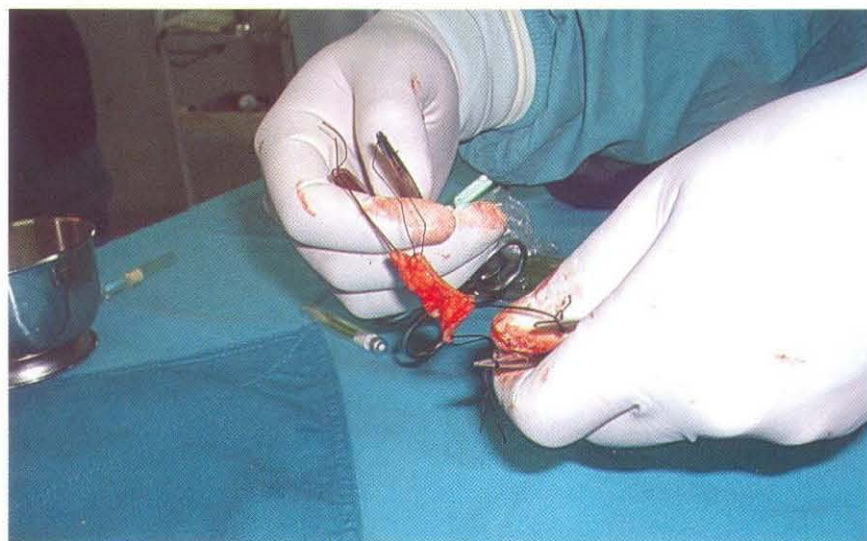


Figura 6. Injerto obtenido

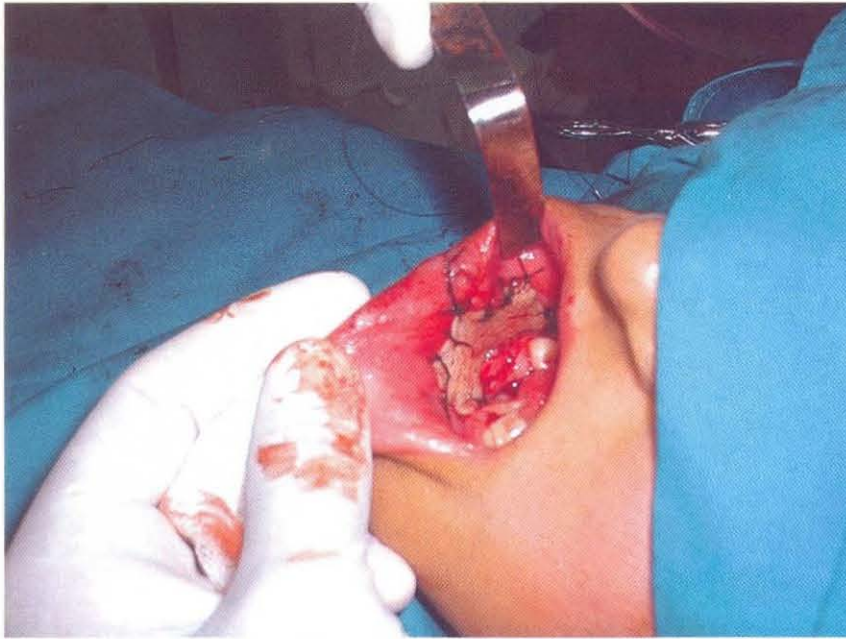

Figura 7. Colocación del injerto con puntos de sutura y fijación con apósito de godiva

Tipos de anestesia:

Carbocaína al 2%.

Sutura:

- Con seda negra 3/0 y aguja atraumática (Fig. 10).
- Colocación de godiva para evitar la retracción labial (Fig. 11).

Medicación postoperatoria:

- Clindamicina 300 mg c/8 hrs. por 5 días.
- Dexametazona 8 mg + Ketorolaco 60 mg c/12 hrs. IM.
- Colutorios.
- En la zona dadora se le colocó nitrofuraz 0.2% (furazín) y se cubrió con un apósito de gasa.
- Dieta blanda.
- Retiro de la godiva a los 7 días y se comprueba la cicatrización del sitio dador y la viabilidad del injerto (Fig. 12).

REFERENCIAS BIBLIOGRÁFICAS

1. DENISE J. ESTEFAN, DDS, MS "Técnicas de analgesia dental invasoras y no invasoras". *Journal de Clínica en Odontología*. Año 16, N° 2, 2000/2001.
2. IBÁÑEZ, J. Y COL. "Labio leporino unilateral y bilateral". <http://www.secrepre.org/documentos%20manual%2023.html>. 2002
3. KRÜGER, GUSTAVO. "Cirugía buco máxilo facial". 5° Edición. Edit. Médica Panamericana 1983.
4. LÓPEZ CEDRÓN, JOSÉ L. "Labio leporino y paladar hendido". <http://prevenir.com/articulos/ptes/leporino.html>. Noviembre de 2002.
5. RASPALL, GUILLERMO. "Cirugía Maxilo Facial". Editorial Médica Panamericana. 1997.
6. SADLER, T. "Embriología Médica de Langman". Edit. Panamericana. México 1993.
7. TESTUD, L.; LATARJET, R. "Tratados de Anatomía Humana. Tomo I". España. Edit. Salvat 1982.
8. WOOD N, GOAZ P. "Diagnostico diferencial de las lesiones orales y maxilofaciales". Harcourt Brace de Epaña. 5° Edición 1998.