


FACULTAD DE MEDICINA HUMANA

**INTERNADO MÉDICO EN EL HOSPITAL SANTA ROSA DURANTE
ABRIL 2023 – ENERO 2024**

TRABAJO DE SUFICIENCIA PROFESIONAL



PARA OPTAR
EL TÍTULO PROFESIONAL DE MÉDICA CIRUJANA
PRESENTADO POR
FIGRELLA LIZBETH QUENTA MAMANI

ASESORA

YANIRE PATTY MACEDO ALFARO

LIMA - PERÚ

2024



**Reconocimiento - No comercial - Sin obra derivada
CC BY-NC-ND**

El autor sólo permite que se pueda descargar esta obra y compartirla con otras personas, siempre que se reconozca su autoría, pero no se puede cambiar de ninguna manera ni se puede utilizar comercialmente.

<http://creativecommons.org/licenses/by-nc-nd/4.0/>



FACULTAD DE MEDICINA

HUMANA

**INTERNADO MÉDICO EN EL HOSPITAL SANTA ROSA
DURANTE ABRIL 2023 – ENERO 2024**

TRABAJO DE SUFICIENCIA PROFESIONAL

PARA OPTAR

POR EL TÍTULO PROFESIONAL DE MÉDICA CIRUJANA

PRESENTADO POR

FIGURELLA LIZBETH QUENTA MAMANI

ASESORA

MC. YANIRE PATTY MACEDO ALFARO

LIMA, PERÚ

2024

JURADO

PRESIDENTE: FERNANDO MARCOS HERRERA HUARANGA

MIEMBRO: CESAR AUGUSTO AGUILERA HERRERA

MIEMBRO: JOHANDI DELGADO QUISPE

ÍNDICE

RESUMEN	v
ABSTRACT	vi
INTRODUCCIÓN	vii
CAPÍTULO I. TRAYECTORIA PROFESIONAL	9
Rotación en Medicina Interna	9
Caso clínico n.º 1	9
Caso clínico n.º 2	13
Rotación en Cirugía General	16
Caso clínico n.º1	16
Caso clínico n.º2	19
Rotación en Pediatría	21
Caso clínico n.º1	21
Caso clínico n.º2	23
Rotación en Ginecología	25
Caso clínico n.º 1	25
Caso clínico n.º 2	27
CAPÍTULO II. CONTEXTO EN EL QUE SE DESARROLLÓ LA EXPERIENCIA	30
CAPÍTULO III. APLICACIÓN PROFESIONAL	31
Rotación en Medicina Interna	31
Caso clínico n.º 1	31
Caso clínico n.º 2	33
Rotación en Cirugía General	35
Caso clínico n.º 1	35
Caso clínico n.º 2	37
Rotación en Pediatría	38
Caso clínico n.º 1	38
Caso clínico n.º 2	39
Rotación en Ginecología	41
Caso clínico n.º 1	41
Caso clínico n.º 2	42

CAPÍTULO IV. REFLEXIÓN CRÍTICA DE LA EXPERIENCIA	44
CONCLUSIONES	46
RECOMENDACIONES	47
FUENTES DE INFORMACIÓN	48

RESUMEN

El presente trabajo de suficiencia profesional tiene como objetivo dar a conocer las experiencias durante el periodo del internado médico en el Hospital Santa Rosa, centro de nivel tres de atención, donde se realizó las rotaciones en las cuatro grandes rotaciones: medicina interna, cirugía general, pediatría y ginecología.

En este documento se describen ocho casos clínicos revisados, usando la metodología de análisis, con un enfoque en la anamnesis, cuadro clínico, diagnóstico y el abordaje médico o quirúrgico brindado al paciente. Posteriormente, los presentes casos clínicos fueron fundamentados y contrastados con la literatura médica más actual; resultando, un abordaje clínico compatible a las guías clínicas y estudios científicos, reflejando las competencias médicas de los profesionales de salud a cargo del manejo médico de los pacientes y priorizando la salud física y mental de los pacientes

Se concluye que, este último año de formación para los estudiantes de medicina resulta ser de vital importancia para la consolidación de los conocimientos teóricos previamente adquiridos en pregrado con la práctica clínica. Esto fue gracias a la guía de médicos residentes y asistentes, quienes tuvieron un rol importante de docencia y acompañaron en cada etapa al interno de medicina en su formación profesional, con el fin de mejorar sus capacidades y habilidades.

La relación médico-paciente es un eslabón de gran valor para el diagnóstico temprano y eficacia del tratamiento. Por ello, el internado es determinante para la mejora de esta relación entre los pacientes y el futuro profesional.

Palabras claves: Internado médico, medicina, casos clínicos, especialidades médicas

ABSTRACT

The objective of this professional proficiency work is to present the experiences during the medical internship period at the Santa Rosa Hospital, a level three care center, where the rotations were carried out in the four major rotations: internal medicine, general surgery, pediatrics, and gynecology.

This document describes eight clinical cases reviewed, using the analysis methodology, with a focus on the anamnesis, clinical picture, diagnosis, and the medical or surgical approach provided to the patient. Subsequently, the present clinical cases were substantiated and contrasted with the most current medical literature; resulting in a clinical approach compatible with clinical guidelines and scientific studies, reflecting the medical competencies of health professionals in charge of the medical management of patients and prioritizing the physical and mental health of patients.

It is concluded that this last year of training for medical students turns out to be of vital importance for the consolidation of the theoretical knowledge previously acquired in undergraduate studies with clinical practice. This was thanks to the guidance of resident doctors and assistants, who had an important teaching role and accompanied the medical intern at each stage in their professional training, to improve their capabilities and skills.

The doctor-patient relationship is a link of great value for early diagnosis and treatment effectiveness. Therefore, the internship is decisive for improving this relationship between patients and the future professional.

Keywords: Medical internship, medicine, clinical cases, medical specialties

NOMBRE DEL TRABAJO

**INTERNADO MÉDICO EN EL HOSPITAL S
ANTA ROSA ABRIL 2023 – ENERO 2024**

AUTOR

IORELLA LIZBETH QUENTA MAMANI

RECUENTO DE PALABRAS

10201 Words

RECUENTO DE CARACTERES

58868 Characters

RECUENTO DE PÁGINAS

47 Pages

TAMAÑO DEL ARCHIVO

4.2MB

FECHA DE ENTREGA

Mar 26, 2024 11:21 AM GMT-5

FECHA DEL INFORME

Mar 26, 2024 11:23 AM GMT-5

● 15% de similitud general

El total combinado de todas las coincidencias, incluidas las fuentes superpuestas, para cada base de datos.

- 15% Base de datos de Internet
- Base de datos de Crossref
- 0% Base de datos de publicaciones
- Base de datos de contenido publicado de Crossref

● Excluir del Reporte de Similitud

- Base de datos de trabajos entregados
- Material bibliográfico
- Material citado
- Material citado
- Coincidencia baja (menos de 10 palabras)



ORCID:0009-0003-4653-8180

DNI: 07234506

INTRODUCCIÓN

El presente trabajo tiene como objetivo informar las experiencias durante el internado médico, el cual se realizó en el periodo de abril del 2023 hasta enero del 2024, así como los conocimientos adquiridos durante la formación del internado médico en el Hospital Santa Rosa.

El Hospital Santa Rosa es un centro de tercer nivel de atención, ubicado en el distrito de Pueblo Libre, Lima. Siendo un hospital que brinda un servicio público de salud garantizando una atención integral de los pacientes, contando con capacidad resolutoria quirúrgica, hospitalaria, y ambulatoria. Siendo su misión “Brindar servicios de salud general, con calidad y oportunidad, con trabajadores comprometidos, en el marco del ejercicio pleno del Derecho a la Salud de sus usuarios” (1).

Este hospital es una sede docente de pregrado y posgrado de universidades privadas y públicas, siendo una de ellas, la Universidad San Martín de Porres. El internado médico inició el 1 de abril del 2023, llevando a cabo, la educación de los estudiantes de medicina en su último año de formación en los diferentes servicios que cuenta, principalmente medicina interna, cirugía general, pediatría y ginecología. Con la finalidad de reforzar el aprendizaje teórico previo, la práctica clínica y la relación médico paciente; asegurando la atención integral al paciente durante la práctica de los futuros profesionales de la salud.

Dentro de las limitaciones encontradas, fueron las actualizaciones realizadas en el sistema de imágenes del hospital, las cuales están computarizadas, perdiéndose la data de algunas imágenes de apoyo al diagnóstico para el presente trabajo; sin embargo, se cuenta con el informe de dichas imágenes en las historias clínicas.

CAPÍTULO I. TRAYECTORIA PROFESIONAL

El último año de formación del estudiante de medicina corresponde al internado médico, correspondiente a las prácticas preprofesionales, donde internos de medicina son guiados por médicos, obteniendo conocimientos y mayor destreza aplicadas a la práctica clínica (2). Se realizaron rotaciones en los principales cuatro servicios: medicina interna, cirugía general, pediatría y ginecología y obstetricia.

A continuación, se describirán diversos casos clínicos correspondientes a los servicios mencionados previamente, relatando el motivo de ingreso de los pacientes, la presentación clínica, y el manejo médico según la evolución médica durante la estancia hospitalaria.

Rotación en Medicina Interna

Caso clínico n.º 1

Paciente mujer de 21 años, natural de Loreto, estudiante de psicología en Lima. Acude a emergencia refiriendo cefalea intensa, malestar general, sensación de alza térmica, dolor articular con un tiempo de enfermedad de 2 semanas. Se agregaron vómitos, diarrea sin rasgos de sangre ni moco y pérdida de apetito. Se le cita a consultorio externo de medicina interna, con resultados solicitados previamente, los cuales evidenciaban hemoparásitos Plasmodium en el hemograma. Se da la alerta epidemiológica, se hospitaliza para recibir el tratamiento adecuado y monitorización de la paciente.

Antecedentes: última estancia en Loreto fue desde mayo 2022 a marzo del 2023, niega alergia a medicamentos, niega cirugías previas, niega convivencia con mascotas en su domicilio actual.

Antecedentes familiares: madre y hermanos diagnosticados con malaria hace 1 año con tratamiento irregular.

Funciones vitales: PA: 110/60, FC: 87 lpm, FR: 18 rpm, SaO2: 96%

Examen físico:

ARENG, AREN, AREH

Piel: Tibia, hidratada, elástica, llenado capilar < 2 segundos y palidez ++/+++, ictericia ++/+++

Tórax: Murmullo vesicular pasa por ambos campos pulmonares, crépitos en 1 /3 medio de hemitórax izquierdo y difusos en hemitórax derecho.

Abdomen: Ruidos hidroaéreos positivo, blando, depresible, no doloroso a la palpación, se palpa bazo.

Sistema nervioso central: Lúcida, orientada en tiempo, espacio y persona.
Glasgow: 15/15.

Resultado de gota gruesa y frotis: Plasmodium vivax

Diagnóstico: Malaria severa por Plasmodium vivax

Exámenes de laboratorio: Hemoglobina: 6.6, leucocitos: 3630, hematocrito: 20%, plaquetas: 101 000, abastoados: 1%, segmentados: 48%, monocitos: 10%, linfocitos: 40%, DHL: 447, FA: 113, GGT: 112, HbsAg: NR, VIH: NR, vitamina B12: >2000.

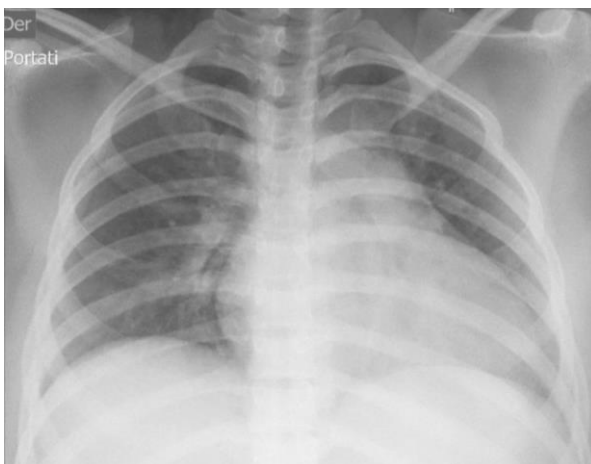
Examen de orina: amarillo, nitritos negativos, proteínas: negativo, glucosa: negativo, GB:5.28 uL.

Virus dengue Ac. IgM en suero por inmunoensayo: Negativo

ELISA para detección de anticuerpos IgM contra el virus Chikunguya: Negativo

Ecografía abdominal: Bazo que mide 140 x 65 mm.

Radiografía de tórax: No se observan consolidaciones, no efusión pleural e impresión cardiomegalia.



Interconsulta al servicio de Infectología: Tratamiento antipalúdico endovenoso por 7 días y transfundir paquetes globulares hasta llegar mayor a 10.

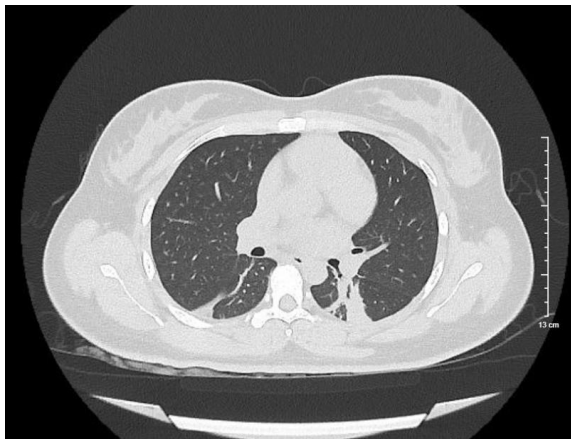
Tratamiento:

- Dieta blanda tipo ablactancia tipo II. Volumen total: 2000 kcal.
- Cloruro de sodio al 0.9% 1000 cc vía endovenosa cada 24h + cloruro de potasio al 20% 1 ampolla
- Artesunato 60 mg 2 ampollas vía endovenosa STAT, luego 2 ½ ampollas EV cada 12 horas luego de 1º dosis, luego 2 ½ ampollas EV cada 12 horas, luego de 2º dosis.
- Clindamicina 600 mg EV cada 12 horas en infusión 30 minutos por 7 días.
- Primaquina 15 mg 2 tabletas vía oral cada 24 horas por 7 días.
- Hierro sacarato 200 mg + cloruro de sodio al 0.9% 250 cc pasar EV en 2 horas
- Transfusión de paquetes globulares

- Metoclopramida 10 mg endovenoso cada 24 horas
- Control de funciones vitales
- Oxígeno por mascarilla de reservorio si SaO₂ < 94%
- Colocar mosquetero
- Gota gruesa cada 12 horas

Interconsulta a UCI: Paciente con SaO₂: 83%, polipneico y discretos tirajes al examen físico, con crépitos en ambos campos pulmonares. Sugiere solicitar tomografía torácica y evaluación por neumología

Tomografía torácica sin contraste: Broncograma aéreo en lóbulos inferiores asociada a múltiples bandas atelectasias laminares bibasales. Cavidades cardiacas de tamaño normal. Esplenomegalia.



Interconsulta a neumología: Neumonía bibasal + atelectasia. Monitoreo de SaO₂ permanente.

Interconsulta a infectología: Continuar con antibioterapia para neumonía nosocomial. Se solicitó prueba COVID.

Prueba COVID: Negativo

Tratamiento agregado:

- Piperacilina / Tazobactam 4.5g EV cada 6 horas por 7 días.
- Furosemida 20 mg vía endovenosa cada 12 horas.
- Bromuro de Ipatropio 3 puff cada 6 horas con aerocámara.
- Salbutamol 3 puff cada 6 horas con aerocámara.

Caso clínico n.º 2

Paciente varón de 31 años, natural de Venezuela, de religión testigo de Jehová y de ocupación en impresiones. Acude a emergencia, con un tiempo de enfermedad de un mes, presentando tos seca, dolor pleurítico en hemitórax derecho, y fiebre. Refiriendo automedicarse con azitromicina por 5 días, sin observar mejoría, más si acentuación del dolor costal derecho. En emergencia, se solicita apoyo de imagen torácico, evidenciando derrame pleural, se hospitaliza para realizar exámenes diagnósticos y manejo respectivo.

Antecedentes: niega alergia a medicamentos, niega patologías y 1 cirugía previa (apendicectomía) a los 9 años de edad. Antecedentes familiares: padre, neumonía necrotizante y derrame pleural; hijo, asma.

Funciones vitales: PA: 110/80, FC: 95 lpm, FR: 20 rpm, T°: 37°C. SaO₂: 97%

Examen físico:

REG, AREN, AREH

Piel: Tibia, hidratada, elástica, llenado capilar < 2 segundos, no edemas, no se palpan adenopatías.

Tórax: Murmullo vesicular disminuido en ambos campos pulmonares a predominancia de base de hemitórax derecho con crépitos en base derecha.

Cardiovascular: Ruidos cardiacos rítmicos, no se auscultan soplos.

Abdomen: Ruidos hidroaéreos positivo, blando, globuloso, no doloroso a la palpación.

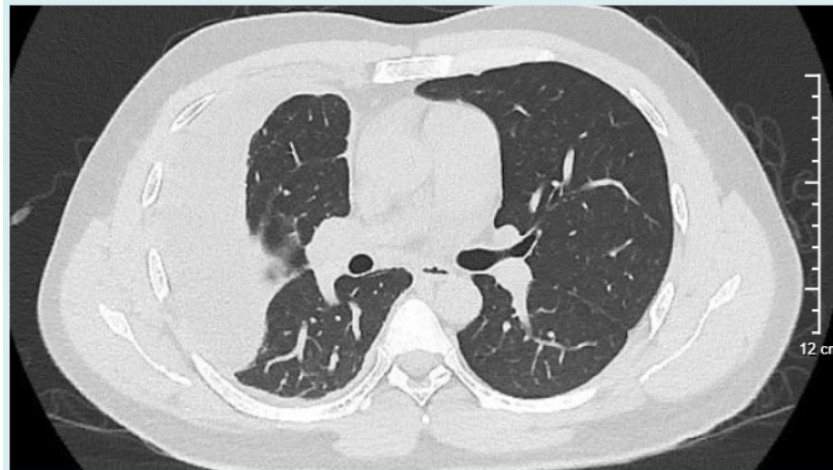
Sistema nervioso central: Lúcido, orientado en tiempo, espacio y persona, escala de Glasgow: 15/15.

Exámenes de laboratorio: Hemoglobina:14.2, leucocitos: 8800, abastionados: 1%, segmentados: 87%, linfocitos: 7%, urea: 27, creatinina: 0.94, glucosa: 102, PCR: 9.15, DL: 168.

BK esputo: negativo en 1° y 2° muestra

Ecografía de tórax: Líquido pleural con ecos y tabiques internos de volumen aproximadamente 128 cc, adyacente a área de hepatización pulmonar asociada a atelectasia en hemitórax derecho.

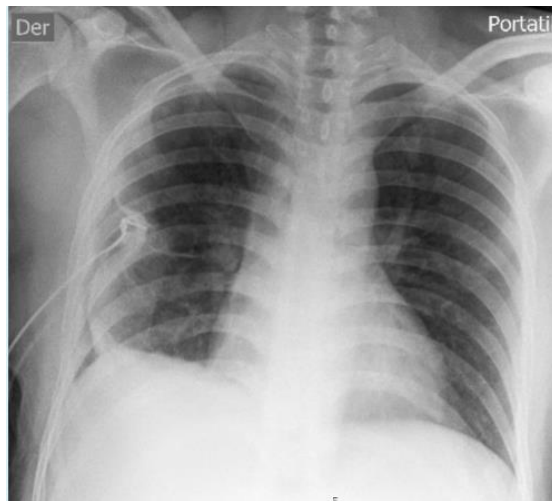
Tomografía de tórax con contraste: Se evidencia hallazgos asociado a empiema pleural derecho de probable etiología infecciosa, relacionado a ganglios mediastinales en grasa pericárdica e intercostales de aspecto reactivo. Atelectasia compresiva del segmento basal posterior del lóbulo inferior derecho. Espacio pleural: colección tabicada de paredes gruesas en espacio pleural derecho de volumen 900 cc. Leve efusión pleural derecha.



Diagnóstico: Derrame pleural: D/C tuberculosis

Procedimiento: Colocación de tubo de drenaje torácico

Radiografía portátil post colocación de tubo de drenaje torácico



Resultados de estudios de líquido pleural:

- Citoquímico: rojizo, turbio, glucosa: 35
- Proteínas: 5
- DHL: 2407
- Leucocitos: 1700
- PMN: 4%
- ADA: 10.05

- BK liquido pleural: negativo
- Citología de aguja fina: cuadro citológico de proceso inflamatorio crónico

Procedimiento: Biopsia pleural derecha

Examen histológico de pleura parietal: pleuritis crónica granulomatosa con células multinucleadas y necrosis focal.

Diagnóstico: Tuberculosis pleural

Tratamiento:

- Isoniazida 300 mg cada 24 horas vía oral durante 2 meses, luego interdiario por 4 meses.
- Rifampicina 600 mg cada 24 horas vía oral durante 2 meses, luego interdiario por 4 meses.
- Etambutol 1200 mg cada 24 horas vía oral durante 2 meses
- Pirazinamida 1500 mg cada 24 horas vía oral durante 2 meses
- Control por consultorio externo de neumología

Rotación en Cirugía General

Caso clínico n.º1

Paciente mujer de 60 años, natural de Cusco y de ocupación ama de casa. Acude a consultorio externo de cirugía general por hallazgo incidental durante riesgo neumológico prequirúrgico en radiografía de tórax, en el cual describen quiste hidatídico pulmonar; confirmándose con tomografía torácica, donde se adicione quiste hidatídico hepático. Paciente asintomática, siendo referida al

hospital Santa Rosa para recibir tratamiento quirúrgico, motivo por el cual se hospitaliza.

Antecedentes: niega alergia a medicamentos, niega cirugías previas, 5 partos vaginales, glaucoma (2022) con tratamiento de sulfato de atropina y prednisona en gotas oftálmicas. Antecedentes familiares: padre y hermano con patología renal, hermanos con cataratas.

Funciones vitales: PA: 90/60 mmHg, FC: 64 lpm, FR: 21 rpm, SaO₂: 97%

Examen físico:

AREG, AREN, AREH

Piel: Tibia, hidratada y elástica, llenado capilar < 2 segundos.

Tórax: Murmullo vesicular disminuido en base de ambos campos pulmonares.

Cardiovascular: Ruidos cardiacos rítmicos de buena intensidad, no soplos.

Abdomen: Ruidos hidroaéreos presentes, blando, depresible, dolor a la palpación profunda en hipocondrio derecho, no visceromegalia.

Sistema nervioso central: Lúcida, orientada en tiempo, espacio y persona, escala de Glasgow: 15/15

Exámenes de laboratorio: Hemoglobina: 13.4, leucocitos: 5090, segmentados: 55%, linfocitos 39%, glucosa: 93, bilirrubina total: 1.36, bilirrubina directa: 0.33, bilirrubina indirecta: 1.04, TGO: 18, TGP: 24, fosfatasa alcalina: 116, GGT: 39, PCR: 0.05, urea: 34, creatinina: 0.6, TPT: 13.9, TTP: 36.9, INR: 1.03

Tomografía torácica con contraste: se observan lesiones quísticas, uno en el segmento anterior del lóbulo superior derecho de 38 x 57 x 37 mm con contenido de 41 cc. Otra lesión entre los segmentos anterior y apicoposterior del lóbulo superior izquierdo de medida 38 x 52 x 37 mm con contenido de 38

cc. Ambas lesiones de características homogéneas. Otra lesión quística en segmento VII hepático.

Ecografía abdominal: A nivel hepático se observa quiste de 67 x 62 mm en segmento VII y VI. Lesión quística hepática.

Diagnóstico: Quiste hidatídico hepático y pulmonar

Abordaje quirúrgico en el servicio de cirugía general: Cura quirúrgica de quiste hidatídico hepático laparoscópico.

Hallazgos: Tumoración quística de +/- 5 cm ubicado en segmentos VII y VIII con evidencia de membranas de color amarillento nacarado y liquido citrino espeso.

Abordaje quirúrgico en el servicio de cirugía cardiotorácica: Toracotomía izquierda + quistectomía pulmonar

Hallazgos: Quiste de aproximadamente 6 cm.

Tratamiento:

- NPO preoperatorio, dieta líquida postoperatoria, luego progresar a dieta blanda hipograsa.
- Control de funciones vitales
- Prednisolona en solución oftalmológica 1 gota en cada ojo cada 24 horas.
- Albendazol 400 mg vía oral cada 12 horas
- Fluidoterapia postoperatoria: dextrosa 5% 1000 cc, cloruro de sodio 20% 1 ampolla, cloruro de potasio 20% 1 ampolla

- Analgesia postoperatoria: tramadol 50 mg, metamizol 2gr, ketoprofeno 100mg, pasado endovenoso lento y diluido en cloruro de sodio 0.9% 100 cc, agregando dimenhidrinato 50 mg.
- Ceftriaxona 2 gramos endovenoso cada 24 horas por 7 días.
- Clindamicina 600 mg cada 8 horas endovenoso por 5 días.
- Deambulaci3n
- Fisioterapia de respiraci3n
- Al alta: ciprofloxacino 500 mg vía oral 1 tableta cada 12 horas por 7 días, omeprazol 20 mg 1 tableta vía oral cada 24 horas, albendazol 400 mg cada 12 horas vía oral por 28 días, etoricoxib 120 mg cada 24 horas vía oral por 10 días.

Caso clínic3 n.º2

Paciente mujer de 37 años, natural de Ayacucho, procedente del distrito de San Miguel y de ocupaci3n, ingeniería civil. Acude a consulta externa de cirugía general, refiriendo dolor abdominal superior por un periodo de 1 ańo, el cual se acentuaba posterior a la ingesta de raciones copiosas, refiriendo un dolor tipo cólico. Motivo por el cual, se realiza una ecografía abdominal, evidenciándose litiasis vesicular. Siendo tributaria a una cirugía electiva, motivo por el cual es citada para hospitalizarse y completar prequirúrgicos.

Antecedentes: niega alergias medicamentosas y transfusiones, rinitis alérgica, cesareada anterior 2 veces, reparo quirúrgico por fractura en maléolos de miembro inferior derecho en 2 oportunidades en el ańo 2011. Antecedente familiar: madre con dislipidemia.

Funciones vitales: PA: 100/60 mmHg, FC: 75 lpm, FR: 14 rpm, T°: 36°C

Examen físico:

AREG, AREN, AREH

Piel: Tibia, hidratada, elástica, llenado capilar < 2 segundos.

Tórax: Murmullo vesicular pasa en ambos campos pulmonares, no rales.

Cardiovascular: Ruidos cardiacos rítmicos, no se auscultan soplos.

Abdomen: Cicatriz infraumbilical por cesárea anterior. Ruidos hidroaéreos presentes, blando, depresible, sin signos peritoneales. Dolor a la palpación en hipocondrio derecho (6/10).

Sistema nervioso central: Lúcida, orientada en tiempo, espacio y persona.
Escala de Glasgow: 15/15.

Exámenes de laboratorio: Hemoglobina: 13.7, leucocitos: 7880, abastionados: 0%, segmentados: 65%, bilirrubina total: 0.43, bilirrubina directa: 0.14, bilirrubina indirecta 0.29, TGO: 30, TGP: 56, fosfatasa alcalina: 108, GGT: 45, glucosa: 81, urea:17, creatinina: 0.44, VDRL: no reactivo, antígeno australiano: no reactivo y VIH: no reactivo.

Ecografía abdominal: Vesícula biliar de tamaño conservado con presencia de 3 litos ovoides que miden entre 18 mm a 11 mm. Colédoco de calibre conservado. Litiasis vesicular sin signos de agudeza y moderada esteatosis hepática difusa.

Diagnóstico: Colecistitis crónica calculosa

Abordaje quirúrgico: Colectomía laparoscópica

Hallazgos: Vesícula biliar de 9 x 5 cm aproximadamente con paredes delgadas, conducto cístico de 3 mm y arteria cística de 2 mm, adherencia en línea media de ombligo a pared abdominal en mesogastrio

Examen histológico: Vesícula biliar de 7 x 3.5 cm, cálculos amarillentos de 2 cm de diámetro, pared de 0.2 cm de espesor. Colecistitis crónica.

Tratamiento:

- NPO preoperatorio, y 6 horas posoperatorio, luego dieta líquida amplia, progresando a dieta blanda hipograsa.
- Cefazolina 1gr endovenoso (intraoperatorio), postoperatorio cada 8 horas
- Analgesia postoperatoria: metamizol 2 gramos y tramadol 50 mg, pasar endovenoso cada 8 horas por 2 días.
- Control de funciones vitales cada 6 horas
- Reposo relativo
- Al alta: ibuprofeno 400 mg vía oral cada 8 horas por 3 días y simeticona 80 mg vía oral cada 8 horas por 7 días.

Rotación en Pediatría

Caso clínico n.º1

Paciente mujer de 11 meses, natural de Lima. Acude a emergencia, madre refiere que paciente tiene un tiempo de enfermedad de 8 días. Presenta fiebre de 38°C, tos, congestión nasal, lesiones eritematosas en región facial, pliegues inguinales y codos. Refiere que 6 días antes del ingreso, desaparecen las lesiones eritematosas; sin embargo, persisten los otros síntomas, agregándose disminución del apetito. La reaparición de las lesiones eritematosas se presenta 1 día antes del ingreso, con predominancia en pliegues inguinales y del codo, rostro y abdomen con prurito. Motivo por el cual, es hospitalizada para recibir tratamiento médico.

Antecedentes: Niega alergia a medicamentos, inmunizaciones incompletas para la edad, 1 episodio de broncoespasmo a los 9 meses, niega cirugías

previas, niega hospitalizaciones previas. Alimentación: leche evaporada y alimentación complementaria.

Antecedente familiar: abuela materna con hipertensión arterial.

Funciones vitales: FC: 126 lpm, FR: 28 rpm, T°: 36.2°C

Examen físico:

Piel y mucosas: Eritematosa en partes del rostro, pabellón auricular, cuello, tronco, abdomen, genitales externos y miembros superiores e inferiores. Llenado capilar < 2 segundos, mucosas húmedas.

Orofaringe: congestiva

Tórax: Murmullo vesicular pasa bien en ambos campos pulmonares, no ruidos agregados.

Cardiovascular: Ruidos cardiacos rítmicos, no se auscultan soplos.

Abdomen: Ruidos hidroaéreos presentes, blando, depresible, no visceromegalia.

Genitourinario: Genitales externos de acuerdo a edad y sexo.

Sistema nervioso central: Despierta, reactiva a estímulos.

Diagnóstico: Síndrome de piel escaldada

Exámenes auxiliares: Leucocitos: 2830 x mm³, segmentados: 44%, abastionados: 3%, plaquetas: 272 000, hemoglobina: 10 g/dl, PCR: 0.13, creatinina: 0.20.

Tratamiento:

- Formula láctea II 13%, volumen total= 900 cc en 4 tomas.
- Alimentación complementaria III hipoalergénica.

- Dextrosa 5% 1000 cc + cloruro de sodio al 20% 40 cc + cloruro de potasio al 20% 10 cc: Pasar 30 cc por hora por 2 días, luego vía salinizada.
- Oxacilina 550 mg endovenoso cada 6 horas lento y diluido por 7 días
- Metamizol 220 mg endovenoso lento y diluido condicional a temperatura mayor e igual a 38° C y medios físicos.
- Control de funciones vitales
- Observar signos de alarma.
- Alta: Cefalexina 250 mg / 5 cc vía oral 4 cc cada 8 horas por 7 días.
- Control por consultorio externo de pediatría.

Caso clínico n.º2

Paciente varón de 1 año y 2 meses, natural de Lima. Acude a emergencia, madre refiere que paciente presenta deposiciones líquidas en 5 oportunidades, fiebre de 39°C, vómitos e irritabilidad, con un tiempo de enfermedad de 5 días. Previo al ingreso, refiere que es medicado con paracetamol y sales de rehidratación oral por indicación médica; sin embargo, la fiebre e irritabilidad persistieron. En el servicio de Emergencia se solicita examen de orina, resultando patológico. Paciente es hospitalizado para recibir tratamiento médico y un adecuado monitoreo.

Antecedentes: Displasia congénita de cadera, niega alergia a medicamentos, niega cirugías previas, hospitalizaciones previas por ictericia neonatal debido a incompatibilidad con el grupo sanguíneo recibiendo fototerapia, inmunizaciones completas hasta la edad. Antecedentes familiares: niega

Diagnóstico: Infección del tracto urinario D/C pielonefritis

Funciones vitales: FC: 120 lpm, FR: 30 rpm, SaO₂: 99%, T°36.4°C

Examen físico:

Piel y faneras: Tibia, hidratada, elástica, llenado capilar < 2 segundos, no edemas

Tórax y pulmones: No aleteo nasal, no tirajes, murmullo vesicular pasa bien en ambos campos pulmonares, no ruidos agregados.

Cardiovascular: Ruidos cardiacos rítmicos de buena intensidad, no se auscultan soplos.

Abdomen: Ruidos hidroaéreos presentes, blando, depresible, no doloroso a la palpación profunda ni superficial.

Genitourinario: Testículos descendidos, no translucencia, prepucio largo y adherido.

Sistema nervioso central: Despierto, activo y reactivo a estímulos.

Exámenes de laboratorio: Leucocitos: 25130, segmentados: 67%, abastionados: 1%, monocitos: 10%, PCR: 11.55

Examen completo de orina: Amarillo, turbio, leucocitos: 60 a 80 por campo, gérmenes abundantes, nitritos negativos.

Reacción inflamatoria en heces: Leucocitos: 1 a 3 por campo y hematíes 0 a 1 por campo.

Urocultivo: Positivo a Escherichia coli BLEE negativo, fenotipo beta-lactámicos salvaje. Leucocitos > 900 uL

Ecografía renal: Leve ectasia calicial en riñón izquierdo de hasta 4 mm de diámetro y riñón derecho de caracteres ecográficos conservados.

Tratamiento:

- Dieta blanda + líquidos a voluntad
- Lactancia materna a libre demanda
- Via salinizada
- Amikacina 180 mg EV cada 24 horas por 5 días
- Metamizol 220 mg EV condicional a temperatura $\geq 38^{\circ}\text{C}$
- Reposición volumen a volumen con cloruro de sodio al 0.9% condicional a pérdidas (diarreas o vómitos)
- Ondansetrón 1.7 mg condicional a vómitos o nauseas
- Control de funciones vitales
- Observar signos de alarma
- Balance hidroelectrolítico

Rotación en Ginecología

Caso clínico n.º 1

Paciente mujer de 19 años de edad, natural de Venezuela y de ocupación, estudiante. Acude a emergencia, refiriendo sensación de bulto en la vulva, ardor, dolor intenso local y pélvico, el cual no remite con analgésicos. Motivo por el cual, paciente se hospitaliza para recibir tratamiento médico y quirúrgico.

Antecedentes: marsupialización de absceso de Bartolino 5 meses antes de su ingreso, niega otras patologías, niega alergia a medicamentos, 2 hospitalizaciones previas (1º por marsupialización 5 meses antes de su ingreso y 2º para manejo médico de absceso de Bartolino 2 meses antes de su ingreso).

Menarquia: 12 años, RC: 7/30, IRS: 15 años, NPS: 3, MAC: niega, ITS: niega, GOP0

Funciones vitales: PA: 100/60, FC: 70 lpm, FR: 16 rpm, T°: 36.1

Examen físico:

AREG, AREN, AREH

Piel: Tibia, hidratada, elástica, llenado capilar menor a 2 segundos.

Tórax: Murmullo vesicular pasa bien en ambos campos pulmonares, no ruidos agregados

Cardiovascular: Ruidos cardiacos rítmicos, no se auscultan soplos.

Abdomen: Ruidos hidroaéreos positivo, blando, depresible, no doloroso a la palpación, no se palpan masas.

Tacto vaginal: Útero AVF +/- 7 cm, zona genital con aumento de volumen, eritematoso y con signos de flogosis. Glándula de Bartolino no secretora. No secreción vaginal.

Genitales externos: DAES, glándula de Bartolino aumentado de volumen y flogótico.

Sistema nervioso central: Lúcida, orientada en tiempo, espacio y persona. Glasgow: 15/15.

Exámenes de laboratorio: Hemoglobina: 12.3, leucocitos: 15160, abastonado: 0%, segmentados: 87%, linfocitos: 9%, glucosa: 100, urea: 11, creatinina: 0.74, PCR: 3.66, procalcitonina: 0.08, VIH: no reactivo, VDRL: no reactivo

Diagnóstico: Absceso de Bartolino

Abordaje quirúrgico: Marsupialización por absceso de Bartolino

Hallazgos: Se evidencian bridas y criptas en cavidad de glándula.

Tratamiento:

- NPO preoperatorio y por 3 horas más postoperatorio
- Vía salinizada
- Ceftriaxona 2 gramos vía endovenosa cada 24 horas
- Tramadol 100 mg + dimenhidrinato vía endovenosa cada 8 horas
- Ketoprofeno 100 mg EV cada 8 horas.
- Al alta: ciprofloxacino 500 mg 1 tableta vía oral cada 12 horas por 7 días, ketoprofeno 100 mg 1 tableta vía oral cada 8 horas por 5 días, paracetamol + tramadol 1 tableta vía oral condicional a dolor intenso, lavado diario con solución de yodopovidona.
- No relaciones sexuales hasta recuperación.
- Control por consultorio externo.

Caso clínico n.º 2

Paciente gestante de 27 años, natural de Lima y de ocupación, ama de casa. Acude al servicio de Emergencia con sangrado vaginal activo, durante la revisión médica, se extrae feto de canal vaginal, quedando restos intrauterinos. Siendo candidata a tratamiento quirúrgico de emergencia.

Antecedentes: Niega patologías, niega alergia a medicamentos, cirugías previas: 2 legrados uterinos en el 2014 y 2018; hiperémesis gravídica un mes antes del ingreso y fumaba 1 cigarro cada 3 días previo a la gestación.

Menarquia: 13 años, inicio de relaciones sexuales: 15 años, número de parejas sexuales: 3, régimen catamenial: 3/28, método anticonceptivo previo: implante, fecha de última regla: 23/03/23, fecha probable de parto: 28/12/23, edad gestacional: 14 semanas por fecha de última regla y fórmula obstétrica: G5P2022

Antecedentes familiares: Madre con hipertensión arterial y padre con diabetes mellitus tipo 2.

Funciones vitales: PA: 100/60, FR: 16 rpm, FC: 70 lpm, T°: 36.1

Examen físico:

AREG, AREN, AREH

Piel: Tibia, hidratada, elástica, llenado capilar 2 segundos, no palidez.

Tórax: Murmullo vesicular pasa bien en ambos campos pulmonares, no estertores.

Cardiovascular: Ruidos cardiacos rítmicos de buena intensidad, no se auscultan soplos.

Abdomen: Ruidos hidroaéreos presentes, blando, depresible, se palpa útero a nivel de cicatriz umbilical, no se palpan masas, no doloroso.

Tacto vaginal: Útero AVF +/- 12 cm, orificio cervical entreabierto, sangrado vaginal presente, se palpa placenta en canal vaginal.

Sistema nervioso central: Lúcida, orientada en tiempo, espacio y persona. Reflejos osteotendinosos ++/+++.

Exámenes de laboratorio: Hemoglobina: 12.1, leucocitos: 14810, segmentado: 78%, linfocitos: 15%, bastonados: 0%, glucosa: 90, creatinina: 0-58, urea: 14. VDRL: no reactivo, hepatitis B: negativo, VIH: no reactivo y grupo sanguíneo: O positivo.

Ecografía ginecológica: Útero AVF, de superficie regular y homogénea, con medidas 139 mm (longitud) x 66 mm (altura) x 82 mm (ancho). Endometrio heterogéneo con grosor 27 mm. Anexos sin alteraciones y fondo de saco de Douglas libre. Endometrio engrosado: aborto incompleto.

Diagnóstico: Aborto incompleto

Abordaje quirúrgico: Examen bajo anestesia + legrado uterino + cureta de Wallace

Hallazgos: Útero anteversoflexión +/- 14 cm con aproximadamente 100 cc de restos endouterinos de aspecto trofoblástico y sin mal olor.

Tratamiento:

- NPO preoperatorio, luego progresar a dieta blanda
- Preoperatorio: cloruro de sodio al 0.9% 1000 cc: 300 cc a chorro, luego 30 gotas por minuto.
- Preoperatorio: Misoprostol 200 mg 4 tabletas STAT.
- Ergometrina 0.2 mg vía oral cada 8 horas por 3 días.
- Control de funciones vitales
- Observar signos de alarma
- Deambulación
- Al alta: clindamicina 300 mg vía oral cada 8 horas por 5 días y paracetamol 500 mg vía oral condicional a dolor intenso.

Examen histología: Feto de sexo masculino que mide 11 cm, presenta cordón umbilical de 18 cm x 0.5 cm. Tejido placentario con corioamnionitis aguda y áreas de abscesación.

CAPÍTULO II. CONTEXTO EN EL QUE SE DESARROLLÓ LA EXPERIENCIA

El Hospital Santa Rosa está ubicado en la avenida Bolívar cuadra 8, en el distrito de Pueblo Libre, región Lima, Perú. Es un hospital público, perteneciente al Ministerio de Salud, siendo parte de la DIRIS Lima Centro. Es un hospital categorizado como tercer nivel de atención, con el propósito de prevenir, restaurar la salud y rehabilitar las competencias de los pacientes mediante la atención integral de los pacientes para mejorar la calidad de vida de los mismos (1). Fue inaugurado el 26 de julio de 1956 como “Central de Asistencia Social Santa Rosa de Lima”. Posteriormente, el 30 de agosto de 1956, se inaugura como Hospital Santa Rosa (3).

Es una institución de atención descentralizada, cuenta con los siguientes departamentos: medicina, cirugía, pediatría, ginecología y obstetricia, oncología, emergencia y cuidados críticos, odontoestomatología, enfermería, anestesiología y centro quirúrgico, patología clínica y anatomía patológica, diagnóstico por imágenes, servicio social, farmacia, psicología y nutrición (1). Al ser interdisciplinario, se considera un hospital a la vanguardia y de referencia nacional con el fin de brindar servicios de calidad. También se caracteriza por el rol de docencia que posee para la formación de los profesionales de salud (3).

CAPÍTULO III. APLICACIÓN PROFESIONAL

El abordaje clínico de los pacientes en el Hospital Santa Rosa, está basado en guías clínicas nacionales como internacionales, fundamentadas científicamente. Seguidamente, se explican los criterios diagnósticos y el manejo médico tanto como quirúrgico aplicados en los casos clínicos previamente presentados.

Rotación en Medicina Interna

Caso clínico n.º 1

La malaria es una infección causada por el parásito Plasmodium, transmitido a través de su forma infectante, los esporozoitos, por la picadura del mosquito Anopheles hembra. Existen cuatro especies: P. vivax, P. ovale, P. ovale, P. malariae (4). En Perú, la prevalencia de la especie Plasmodium vivax es más amplia a comparación de otras especies, en departamentos como Loreto, Amazonas, Junín, Cusco y San Martín. En el 2023, el 84.37% de malaria fueron por P. vivax, seguido por P. falciparum con 15.38 % y 0.25% por P. malariae; la región Loreto presentó la gran mayoría de casos con el 91.03% el año pasado (5).

La clínica descrita en la literatura son la fiebre terciana, cefalea, cansancio y debilidad por anemia, malestar general, diarrea, mialgia, escalofríos, ictericia y visceromegalia. En casos graves, puede presentar trastornos de conciencia, convulsiones, anemia severa y compromiso de órganos (6). En el caso presentado, se describió fiebre intermitente, cefalea intensa, anemia severa, mialgia, diarrea, vómitos, ictericia, malestar general y esplenomegalia; siendo

un cuadro clínico compatible con malaria grave, agregando el dato epidemiológico de viaje a Loreto seis meses antes de su ingreso y antecedentes familiares con diagnóstico malaria.

Se mencionó que la forma infectante es el esporozoito; sin embargo, cuando este llega el hígado se convierte en esquizonte hepático o en un hipnozoito, este último es una forma latente, que se puede activar luego de semanas o meses para presentar síntomas, siendo el caso de la paciente.

El diagnóstico de esta infección es mediante frotis finos y gruesos, los cuales, detectan el parásito dentro de los glóbulos rojos a través del microscopio. La CDC recomienda realizar la prueba dentro de las 24 horas que se identifica al paciente (6). En el caso presentado, se realiza el examen de frotis gruesa, evidenciando el *Plasmodium vivax*, posterior a la identificación de hemoparásitos *Plasmodium* en el hemograma de la paciente, confirmándose el diagnóstico.

Con respecto al tratamiento, la última norma técnica de malaria en nuestro país, menciona que dependerá de la especie de *Plasmodium* y la gravedad del cuadro. En caso de *P. vivax* el esquema es cloroquina 250 mg por 3 días, primaquina 15 mg por 7 días; pero en cuadro grave por *P. vivax* son derivados de Artemisinina (artesanato), clindamicina y primaquina (7). Siendo este último esquema, el que recibió la paciente al tratarse de un cuadro grave. Asimismo, recibió transfusión sanguínea, debido a la anemia severa que presentó por malaria, junto al manejo de los otros síntomas.

Existen complicaciones por malaria como edema pulmonar, anemia hemolítica, insuficiencia hepática y renal. Durante la estancia hospitalaria de la paciente, presentó síntomas respiratorios como desaturación de oxígeno, polipnea y uso de músculos accesorios; sin embargo, las imágenes de apoyo

no evidenciaron edema pulmonar, descartando esta complicación. Agregando una neumonía nosocomial al diagnóstico.

Comparando el manejo médico realizado en el hospital y lo que menciona la literatura, se abordó de forma adecuada y oportuna. El tratamiento fue brindado según el esquema descrito, evidenciándose la efectividad del mismo y realizándose controles de gota gruesa cada 12 horas. La paciente fue dada de alta con el tratamiento culminado y una evolución favorable.

Caso clínico n.º 2

La tuberculosis extrapulmonar es diagnosticada clínicamente o bacteriológicamente en órganos diferentes a los pulmonares, como la tuberculosis pleural, siendo una de las más frecuentes en presentación (8). Esta puede ser debido a una primoinfección o secundaria, debido a una reactivación de la enfermedad latente (9).

La presentación clínica de la tuberculosis pleural se caracteriza por la presencia de derrame pleural unilateral, la sintomatología suele ser variable: fiebre, dolor torácico tipo pleurítico, tos seca, sudoración nocturna, disnea y pérdida de peso; aunque depende del grupo etario y comorbilidades previas del paciente (9, 10). En el caso clínico, el paciente presentó fiebre, tos seca, dolor pleurítico, así como derrame pleural; agregando el antecedente de paciente extranjero cuenta con una residencia mayor a 5 años en el Perú, siendo un país con alta prevalencia de tuberculosis.

El diagnóstico se realiza mediante una baciloscopia del líquido pleural, observándose bacilos de *Mycobacterium tuberculosis*. Asimismo, a través de una muestra de biopsia pleural, donde se evidenciarían granulomas con una pleuritis crónica granulomatosa (10). En caso del paciente, inicialmente se

obtuvo un resultado negativo de la baciloscopia del líquido pleural; sin embargo, posteriormente se realiza una biopsia pleural del hemitórax derecho, donde se halló una pleuritis crónica granulomatosa con células multinucleadas, es decir una tuberculosis pleural , como se describe en la literatura científica.

Previamente, se realizó el estudio del líquido pleural aplicando los criterios de Light: relación de proteínas y LDH pleural y del suero, LDH en líquido pleural $>$ o $\leq 2/3$ del límite superior del rango normal sérico; los cuales nos ayudan a diferenciar un trasudado y exudado para distinguir la patología asociada al derrame pleural. Un líquido trasudado nos orienta a una insuficiencia congestiva cardíaca, cirrosis o síndrome nefrótico; mientras que un exudado, nos indica que estamos frente a una patología para neumónica, neoplasia o tuberculosis pleural (8,10). Con respecto al caso descrito, este resultó ser un líquido pleural exudado, reafirmando la sospecha clínica de tuberculosis, a pesar de tener un resultado de ADA < 35 u/L, se confirmó con la biopsia pleural.

El manejo de una tuberculosis extrapulmonar según la norma técnica nacional, es el esquema 1 para tuberculosis pulmonar: 2 meses diariamente isoniacida, rifampicina, etambutol y pirazinamida, luego solo isoniacida y rifampicina interdiario, es decir 3 veces por semana durante 4 meses (8, 11). Tratamiento indicado al paciente; previamente se manejó el derrame pleural, evidenciado a través de la ecografía y tomografía torácica, mediante la colocación de un tubo de drenaje torácico en el hemitórax derecho.

Según estudios internacionales y nacionales, de los cuales se basó la normativa nacional, se realizó el diagnóstico y manejo indicado para esta patología. En un principio, los análisis del líquido no fueron del todo concluyentes como la baciloscopia negativa y la adenosina de aminasa no concluyente para tuberculosis. Por ello, la biopsia pleural fue fundamental para este caso clínico para el inicio del tratamiento, importante para la

evolución favorable del paciente hasta el alta, continuando su tratamiento ambulatoriamente y controles por consultorio externo.

Rotación en Cirugía General

Caso clínico n.º 1

La hidatidosis es una enfermedad parasitaria causada por el agente *Echinococcus*, afecta con mayor impacto en América del Sur, siendo su hospedero definitivo el perro, quienes se alimentan con vísceras infectadas de ovinos generalmente u otros animales. Esta enfermedad zoonótica, se da por la ingesta accidental de los huevos de este agente parasitológico mediante alimentos contaminados o contacto directo con el huésped definitivo. En el Perú, existe mayor prevalencia en regiones ganaderas, siendo Lima, Cusco, Junín, Huancavelica y Pasco, regiones donde se concentran el 60% de los casos (12).

La clínica en estos casos, depende de la localización del quiste, suele ser más frecuente a nivel hepático, seguido a nivel pulmonar (13). Con respecto a la hidatidosis hepática, suele ser asintomática, debido al crecimiento lento de estos quistes, siendo 1 a 5 mm por año; puede presentarse dolor abdominal con predominancia en cuadrante superior derecho, disminución del apetito y al examen físico se puede hallar hepatomegalia y distensión abdominal (14). En este caso, la paciente era asintomática; sin embargo, al examen físico se evidenció dolor a la palpación profunda abdominal en cuadrante derecho. La sintomatología a nivel pulmonar, suele ser tos, dolor torácico y disnea; sin embargo, puede ser asintomática (13). Mientras que, en el presente caso clínico, la paciente fue asintomática a nivel pulmonar, pero al examen físico, se halló disminución del murmullo vesicular en ambos campos pulmonares.

El diagnóstico de la hidatidosis, usualmente, es accidental, siendo en su mayoría asintomáticos. Este diagnóstico se plantea mediante una imagen compatible a la patología más el antecedente de exposición o procedencia de una zona endémica. Asimismo, existen exámenes serológicos como el ELISA y el Western blot para el diagnóstico del mismo; los cuales no siempre se encuentran accesibles (13). La paciente es natural de Cusco, región con prevalencia de hidatidosis, fue referida al hospital, por un hallazgo incidental al realizar un riesgo neumológico para una cirugía oftálmica, donde se confirmó mediante una tomografía torácica y ecografía abdominal, revelando hidatidosis hepática y pulmonar.

El manejo es quirúrgico según la clasificación diagnóstica de la OMS, la cual menciona un quiste hidatídico < 5 cm de diámetro, puede tratarse solo con albendazol; sin embargo, mayores o igual a ellos, requiere intervención más albendazol por un periodo de 3 a 6 meses (14). La paciente fue sometida a cirugía, hallándose quiste de 5 cm a nivel hepático y de 6 cm a nivel pulmonar, cumpliendo los criterios mencionados previamente.

Es importante el diagnóstico de esta patología zoonótica en su estadio temprano, aunque suele ser asintomática en esta etapa como el caso presentado, donde se halló incidentalmente y como se describe en su mayoría de casos en la literatura. Existe un 10 % de los casos, que posterior a la ruptura del quiste intraperitoneal, presenta una reacción anafiláctica, asociada a una mortalidad mayor (13, 14); por ello el manejo médico y quirúrgico de forma temprana evita estas complicaciones. El antecedente epidemiológico de la paciente fue un dato de importancia para la sospecha clínica, más los hallazgos en las imágenes.

Caso clínico n.º 2

La litiasis vesicular es una patología caracterizada por síntomas causados por la presencia de cálculos biliares en la vesícula o en el conducto biliar. Una de las presentaciones es la colecistitis crónica. Esta es la inflamación de la pared vesicular de forma crónica, ocasionando litiasis que en su mayoría son de naturaleza de colesterol (15).

La colecistitis crónica es asintomática; sin embargo, la sintomatología cuando este cuadro se agudiza, se presenta principalmente el cólico biliar, el cual es una afección dolorosa abdominal a predominancia en hipocondrio derecho; debido a las contracciones en la vesícula por los cálculos en su interior que obstruyen el conducto cístico. Este cólico se caracteriza por ser constante y con una duración de 3 a 5 horas, acompañado generalmente de náuseas, fiebre y vómitos (16, 17). En este caso, la paciente refiere tener dolor abdominal tipo cólico por un periodo de un año, es decir que, ha presentado cólicos biliares recurrentes. Esta descripción es compatible con la clínica de la colecistitis crónica calculosa como se evidencia en la literatura científica.

El diagnóstico se realiza mediante la anamnesis, el examen físico dando positivo el signo de Murphy y una ecografía abdominal, donde existen hallazgos de cálculos vesiculares. Siendo esta última, una herramienta de utilidad para distinguir una colecistitis litiásica o alitiásica, se pueden evidenciar los siguientes hallazgos: pared vesicular engrosada, distensión vesicular > 4 cm y cálculos en el interior (16). Paciente presentaba clínica compatible con el cuadro clínico, confirmándose con una ecografía abdominal, donde se halló 3 cálculos de 11 mm hasta 18 mm.

El manejo de un cólico biliar son los antiinflamatorios no esteroideos y antiespasmódicos para aliviar el dolor. Asimismo, las guías recomiendan una colecistectomía si estos cólicos son frecuentes, dos o más episodios en el

último trimestre (15). En el presente caso, la paciente refiere haber tenido múltiples episodios de cólicos biliares durante el último año, motivo por el cual se le programa para una colecistectomía laparoscópica, previniendo complicaciones biliares.

Comparando el manejo hospitalario del presente caso clínico y lo mencionado en guías clínicas, el tratamiento quirúrgico fue de elección y adecuado. Esto debido a que, previene futuros cólicos biliares de la paciente y complicaciones como la colangitis, coledocolitiasis y pancreatitis, cuadros con mayor tiempo de recuperación y otros tratamientos previos al quirúrgico.

Rotación en Pediatría

Caso clínico n.º 1

El síndrome de la piel escaldada es causado por el estafilococo, mediante una toxina exfoliativa que este mismo produce. El grupo etario en el que se presenta con mayor frecuencia es en menores de 6 años, principalmente en lactantes, a causa de falta de anticuerpos contra la toxina. Se manifiesta como una exfoliación aguda de la piel, inicialmente con fiebre y tos, luego enrojecimiento generalizado que evolucionan en ampollas y desprendimiento de la piel con predominancia en la zona peri oral y flexuras en ingle, cuello, brazos y piernas (18, 19).

En el presente caso, la paciente lactante de 11 meses, acude a emergencia presentando fiebre de 38° C, tos y lesiones en piel con enrojecimiento en zonas de flexuras y el rostro; sintomatología compatible a la literatura médica descrita previamente, que durante su estancia hospitalaria se evidencio el desprendimiento de piel sin daño de mucosas, agregando el factor edad, siendo los lactantes más vulnerables a presentar esta patología.

El diagnóstico de este síndrome estafilocócico de la piel es clínico, el examen físico es de utilidad para el planteamiento del diagnóstico, así como la anamnesis. Algunas veces, se requiere la toma de una muestra de piel para una biopsia, evidenciando un desprendimiento superficial de la epidermis de carácter no inflamatorio (19). Sin embargo, en el presente caso, no se consideró necesario una biopsia, ya que el cuadro clínico era compatible con la patología, pudiendo iniciar el tratamiento adecuado. La antibioterapia inicial para esta patología puede ser cefalosporina, oxacilina o nafcilina, antibióticos con espectro a bacterias gram positivas como el *Estafilococo aureus*, agregando fluidoterapia para la reposición de líquido (19). En la paciente se optó por iniciar terapia endovenosa con oxacilina por 7 días más hidroterapia para reponer electrolitos por la disminución de apetito al inicio del cuadro, y al alta se progresó a vía oral con cefalexina por 7 días.

El manejo médico fue oportuno y adecuado, el cual fue acorde a la literatura médica, evidenciándose una evolución y pronóstico favorable de la lactante. El presente caso, refleja la importancia del examen físico completo y anamnesis para poder plantear el diagnóstico de forma temprana.

Caso clínico n.º 2

La infección del tracto urinario es una de las patologías bacterianas más frecuentes en la población pediátrica, con mayor frecuencia en varones durante los 2 primeros años, luego es mayor en niñas. El agente causal principalmente es la *Escherichia coli*, siendo el 90% de los casos; asimismo, se le suma factores de riesgo como la presencia de anomalías del tracto urinario como fimosis y reflujo vesico ureteral dilatado (20, 21).

La presentación clínica puede ser de una infección urinaria baja o cistitis, manifestándose con disuria, hematuria, dolor suprapúbico y polaquiuria;

mientras que, una infección del tracto urinario alta o pielonefritis aguda, se presenta con fiebre mayor a 38 °C sin otro foco infeccioso, dolor abdominal y vómitos. Cabe mencionar que, cuanto menor sea del paciente, los síntomas son más inespecíficos, incluso puede ser asintomático, llamada bacteriuria asintomática (21). En este caso, el paciente presentó un cuadro de pielonefritis aguda, por la fiebre presentada previamente a su ingreso cuantificada de 39°C, sumado a ello vómitos, irritabilidad y episodios de diarrea, con una reacción inflamatoria negativa, orientándose a una infección del tracto urinario por fiebre sin otro foco de infección. Plantear una urosepsis al inicio del cuadro era una posibilidad, ya que presentaba los siguientes criterios: leucocitos > 14 000, fiebre, PCR elevada, irritabilidad y el urocultivo positivo (22).

El diagnóstico se plantea a través de un examen de orina completa, confirmándose con un urocultivo (21). El paciente tenía un examen de orina patológico a pesar de tener nitritos negativos; sin embargo, se evidenció leucocitos con abundantes gérmenes, por consecuencia se solicita un urocultivo, resultando positivo a E. coli y leucocitos. El tratamiento empírico, según la última guía práctica clínica del instituto nacional de salud del niño, para esta infección son los aminoglucósidos en dosis única diariamente vía endovenosa, especialmente en pacientes con fiebre (23). Siendo la amikacina el fármaco adecuado con una dosis diaria de 15 mg/kg/día, tratamiento que recibió el paciente del presente caso.

El abordaje del paciente menor de 2 años con infección urinaria fue acorde a la guía clínica nacional y estudios internacionales, por su edad y sintomatología como vómitos, ameritando ser hospitalizado. Asimismo, se agrega los factores de riesgo como anomalías del sistema urinario, fimosis y ectasia calicial del riñón izquierdo evidenciado ecográficamente, y fiebre sin otro foco infeccioso. Estos son descritos también en la literatura médica, sumado a esto la clínica, fue de utilidad para plantear el diagnóstico e iniciar el tratamiento empírico de forma temprana y adecuada, favoreciendo la evolución del paciente.

Rotación en Ginecología

Caso clínico n.º 1

Las glándulas de Bartolino se ubican en la cara posterolateral profunda del introito vaginal, las cuales no son palpables. Sin embargo, una obstrucción en la glándula por acúmulo de líquido, se manifiesta como quiste de Bartolino, si este se infecta se presenta como absceso, los agentes más frecuentes son *E. coli*, seguida de infecciones de transmisión sexual. La clínica de esta afección es la sensación de bulto en la zona genital, puede ser asintomática o causar inflamación con signos de flogosis y dolor intenso acompañado de hipersensibilidad a la palpación en su forma de absceso; manifestándose con fiebre algunas veces y dolor al coito (24).

En este caso, la paciente refiere la sensación de una masa desde hace más de 2 meses, con una hipersensibilidad y dolor intenso local que irradia a pelvis, cuadro acorde a la sintomatología descrita en la literatura médica y al examen físico, el quiste evidenciaba signos de infección, luciendo flogótico y aumentado de volumen, por lo que se plantea el diagnóstico de absceso de Bartolino. El diagnóstico se realiza a través de la anamnesis y examen físico, realizar una biopsia en pacientes mayores de 40 años, grupo de riesgo de presentar alguna neoplasia; sin embargo, no es muy frecuente (24, 25).

El manejo de esta afección puede ser por drenaje del absceso o marsupialización bajo anestesia local, regional o incluso sedación; agregado a ello antibioterapia, depende del tamaño del quiste y síntomas presentados. Respecto a la marsupialización, este se realiza en quirófano, siendo un procedimiento para pacientes con recurrencia a la aparición de este quiste, sumando a ello, una clínica poco tolerada por el paciente (26, 27). En este caso, la paciente tenía el antecedente de recurrencia e intolerancia al dolor

intenso con hipersensibilidad, por lo que, fue tributaria a una marsupialización en quirófano más antibioterapia.

El abordaje de este caso fue adecuado y compatible con estudios previos, donde incluso se concluye que no existe una diferencia significativa en la tasa de recurrencia y eficacia (28). Es decir, el manejo dependerá de la clínica y tamaño de la presentación del quiste de Bartolino, siendo este el criterio basado para el tratamiento que recibió la paciente del presente caso, para su favorable evolución al alta médica.

Caso clínico n.º 2

El aborto es la interrupción de la gestación antes de las 22 semanas y con un peso igual o menor de 500 gramos. Las causas son múltiples, frecuentemente por anomalías cromosómicas, insuficiencia cervical, anomalías uterinas, placentación anormal e infecciones como sífilis, TORCH, tuberculosis, VIH, urea plasma, listeria. Los factores de riesgos relacionados son la edad materna, abortos espontáneos previo o recurrentes (mayor o igual a 2 abortos) mayor, procedimientos invasivos durante la gestación, patologías crónicas, infecciones, hábitos nocivos, fármacos como AINES, misoprostol y antidepresivos. El aborto puede ser espontáneo, inducido, completo, incompleto, séptico, inevitable y diferido (29, 30).

En el presente caso, la paciente tuvo un aborto incompleto, dado que, hubo una eliminación del producto, pero quedaron restos endouterinos, evidenciado en el examen físico. Asimismo, tenía el antecedente de dos abortos previos, el hábito de fumar tabaco y un resultado de histología, describiendo un tejido placentario con corioamnionitis aguda; factores de riesgo para la presentación de un aborto espontáneo. El cuadro clínico se caracteriza por la presencia de sangrado vaginal, dolor abdominal inferior, orificio de cérvix abierto, hallazgos de restos endouterinos no eliminados y una ecografía que describe un

endometrio heterogéneo; el diagnóstico se basa en la clínica y el examen físico (29, 31).

Durante la evaluación física de la paciente, se halló un orificio cervical entreabierto, sangrado vaginal y al tacto vaginal se palpo restos intrauterinos, previo a ello, se evidencio expulsión del producto. El tratamiento según las guías clínicas nacionales e internaciones describen que, el manejo dependerá de la edad gestacional y el estado de la paciente; menor a 13 semanas de gestación, se administra misoprostol y analgesia y de ser necesario realizar una aspiración manual endouterina; mientras que en pacientes con edad gestacional mayor a 13 semanas, se brinda fluidoterapia vía endovenosa con cloruro de sodio 0.9%, se administra misoprostol, puede emplearse uterotónicos, analgesia, y legrado uterino con cureta (29, 30). El manejo optado para la paciente fue el legrado uterino con cureta de Wallace, encontrando restos endouterinos de 100 cc de volumen, analgesia y antibioterapia al alta.

El abordaje del presente caso clínico, fue adecuado y acorde a las guías clínicas, evitando complicaciones futuras como un aborto séptico y un shock hipovolémico; se controló el sangrado vaginal y se extrajo los restos intrauterinos mediante un legrado uterino bajo anestesia. Como se mencionó previamente existen diversos factores que causan la pérdida del producto, siendo una paciente con abortos recurrentes y el hábito de fumar, siendo este último, un factor de riesgo frecuente en pacientes con edad optima reproductiva (32). La evolución de la paciente fue favorable, recibiendo apoyo psicológico y atención integral de planificación familiar al alta.

CAPÍTULO IV. REFLEXIÓN CRÍTICA DE LA EXPERIENCIA

El internado médico en hospitales públicos, inició el 1 de abril del 2023, culminando el 31 de enero del 2024, la duración del internado fue un total de 10 meses, de los cuales 8 meses se realizaron en el hospital y los otros 2 meses en un centro de salud de primer nivel de atención. Anteriormente, la duración del internado médico era de 12 meses solo a nivel hospitalario; sin embargo, a raíz de la pandemia por COVID-19, se redujo a solo 10 meses desde el año pasado.

Las rotaciones realizadas por cada servicio tuvieron una duración de 2 meses cada uno, siendo las principales: medicina interna, cirugía general, pediatría y ginecología. La reducción de 3 a 2 meses de cada rotación, ha sido una desventaja para la formación de los profesionales de salud; pese a ello, se reforzó la enseñanza con exposiciones diarias de casos clínicos vistos durante la rotación, suplementando los conocimientos teóricos. La tutoría estaba a cargo de médicos asistentes, quienes además de evaluar el desempeño del interno en el ambiente hospitalario, proporcionaban asesorías para consolidar lo expuesto durante las visitas médicas.

El rol del interno en el hospital, principalmente era evaluar a los pacientes desde el ingreso hospitalario hasta el alta en hospitalización. Cada interno tenía asignada un cierto número de camas, realizando historias clínicas de ingreso, el examen físico completo y las evoluciones médicas diariamente; las cuales eran supervisadas por el residente del servicio. Finalizando las evoluciones matutinas, se iniciaba la visita médica con los médicos asistentes a cargo, donde se decidía el tipo de tratamiento y exámenes auxiliares a solicitar. Estos pendientes solicitados eran realizados por el interno según la complejidad, supervisado por el médico residente y asistente.

Los procedimientos médicos que realizaba el interno de medicina en cada servicio fueron los siguientes: curación de heridas y pies diabéticos, debridación, toma de muestra de sangre arterial, colocación de sonda Foley y retiro del mismo, retiro de catéter venoso central, retiro de sonda nasogástrica, toma de muestra para Papanicolau, sutura de heridas abiertas y colocación de férulas. Sin embargo, había otros procedimientos más complejos, que se realizaban con guía y supervisión del médico asistente como toracocentesis, colocación de tubo de drenaje torácico y toma de muestra para biopsias. Asimismo, se tuvo oportunidad de ser ayudante en cirugías electivas y de emergencia, de tal forma, poder realizar guardias voluntarias en el servicio de Emergencia.

Las actividades que organizaba la oficina de docencia del hospital como las ponencias científicas con invitados de gran cátedra, taller de reanimación cardiopulmonar, exposiciones de casos morbimortalidad y la realización de un concurso de mesas y posters clínicos, donde los internos fueron partícipes; tenían el objetivo de complementar el aprendizaje de los futuros profesionales de la salud.

CONCLUSIONES

1. La experiencia en el ambiente hospitalario durante el último año de formación del estudiante de medicina, es una transición clave para ir al Servicio rural y urbano marginal de salud y ejercer como profesional.
2. El internado médico es el periodo donde se consolida la teoría con la práctica a través de los casos clínicos vistos durante esta etapa de formación, así como mejorar la relación médico paciente.
3. La duración reducida del internado a diez meses representa una desventaja para el aprendizaje de los internos; sin embargo, la implantación de otras actividades académicas y tutoría de los médicos docentes ha sido de gran apoyo para complementar la educación de los estudiantes de medicina.
4. Los casos clínicos descritos en el presente trabajo son de un hospital de tercer nivel de atención, algunas patologías no tan frecuentes y otras de presentación recurrente en los respectivos servicios, todos ellos con gran importancia clínica y epidemiológica.

RECOMENDACIONES

1. Se recomienda incrementar horas académicas para la discusión del manejo de casos clínicos contrastando con las últimas guías clínicas, para así aplicarlo a los casos de cada servicio.
2. Implementar un curso para la preparación del examen nacional de medicina anual con evaluaciones para reforzar en las áreas con mayor carencia.
3. Realizar múltiples talleres prácticos para la realización de procedimientos médicos.
4. Realizar charlas informativas sobre bioseguridad intrahospitalaria para evitar posibles accidentes laborales.

FUENTES DE INFORMACIÓN

1. Hospital Santa Rosa. Hospital Santa Rosa [Internet]. Gob.pe. [citado el 28 de febrero de 2024]. Disponible en: <https://www.gob.pe/institucion/hsr/institucional>
2. Albitres-Flores L, Pisfil-Farroñay YA, Guillen-Macedo K, Niño-García R, Alarcon-Ruiz CA. Percepción de los internos sobre la suspensión del internado médico durante la cuarentena por la COVID-19. *Rev Peru Med Exp Salud Publica*. 2020;37(3):5049. doi: <https://doi.org/10.17843/rpmesp.2020.373.5729>.
3. ¿QUIENES SOMOS? [Internet]. SITE HOSPITAL SANTA ROSA. Hospital Santa Rosa; 2019 [citado el 28 de febrero de 2024]. Disponible en: https://www.hsr.gob.pe/?page_id=1131
4. Andrade AO, Santos NAC, Bastos AS, Pontual JDC, Araújo CS, Lima AS, et al. Optimization of Plasmodium vivax infection of colonized Amazonian Anopheles darlingi. *Sci Rep* [Internet]. 2023;13(1). Disponible en: <http://dx.doi.org/10.1038/s41598-023-44556-y>
5. Centro Nacional de Epidemiología, Prevención y Control de Enfermedades. *Boletín Epidemiológico del Perú*. 2024; 33:3-4.
6. CDC-Centers for Disease Control, Prevention. CDC - malaria - diagnosis & treatment (United States) - treatment (U.s.) - guidelines for clinicians (part 1). 2023 [citado el 01 de marzo de 2024]; Disponible en: https://www.cdc.gov/malaria/diagnosis_treatment/clinicians1.html
7. Ministerio de Salud [Internet]. Gob.pe. [citado el 16 de marzo de 2024]. Disponible en: <https://www.gob.pe/institucion/minsa/informes-publicaciones/280809-norma-tecnica-de-salud-para-la-atencion-de-la-malaria-y-malaria-grave-en-el-peru>
8. Pilca GRS, Orozco LG, Zambrano MG, Rabaza ME, Boyx GG, Aguilar VG, et al. Pleural Tuberculosis: Clinical trail from suspicion to definitive diagnosis [Internet]. Edu.ec. [citado el 1 de marzo de 2024]. Disponible en:

<https://revistas.uta.edu.ec/erevista/index.php/enfi/article/download/879/832/2054>

9. Shaw JA, Koegelenberg CFN. Pleural Tuberculosis. *Clin Chest Med*. 2021 Dec;42(4):649-666.
10. Farfán-Chávez GL, Pérez-Acuña Medina AK. Esquema antituberculoso modificado por hepatotoxicidad causada por Pirazinamida: reporte de caso. *Rev Cuerpo Med HNAAA [Internet]*. 2023 [citado el 01 de marzo de 2024];16(1):134–7. Disponible en: http://www.scielo.org.pe/scielo.php?script=sci_arttext&pid=S2227-47312023000100019
11. Ministerio de Salud. Norma técnica de salud para el cuidado integral de la persona afectada por tuberculosis, familia y comunidad. 1. Perú: EISA S.R.L: 2023.
12. Centro Nacional de Epidemiología, Prevención y Control de Enfermedades. *Boletín Epidemiológica*. 2021; 30:1139-1142.
13. González L. R, Riquelme U. A, Reyes M. R, Alarcón O. F, Spencer L. L, Barra M. S, et al. Hidatidosis pulmonar: características, manifestaciones clínicas y tratamiento en pacientes hospitalizados en Concepción, Región del Biobío, Chile. *Rev Med Chil [Internet]*. 2020 [citado el 1 de marzo de 2024];148(6):762–71. Disponible en: https://www.scielo.cl/scielo.php?script=sci_arttext&pid=S0034-98872020000600762
14. Jarro CM, Sandoval MM, Baus CA. Estado actual del diagnóstico y tratamiento de la hidatidosis hepática. 2022; 5(2).
15. Guzmán Calderón Edson, Carrera-Acosta Lourdes, Aranzabal Durand Susana, Espinoza Rivera Saúl, Trujillo Loli Yeray, Cruzalegui Gómez Ricardo et al. Guía de práctica clínica para el diagnóstico y manejo de la colelitiasis, colecistitis aguda y coledocolitiasis en el Seguro Social del Perú (EsSalud). *Rev. gastroenterol. Perú [Internet]*. 2022 [citado 2024 Mar 01];42(1): 58-69. Disponible en: http://www.scielo.org.pe/scielo.php?script=sci_arttext&pid=S1022-51292022000100058&lng=es.

16. Silvia MM, Manuel BS, Letizia RG. Influencia de los hallazgos ecográficos en el abordaje terapéutico de la colecistitis aguda: un estudio retrospectivo [Internet]. Ugr.es. [citado el 17 de marzo de 2024]. Disponible en: <https://digibug.ugr.es/bitstream/handle/10481/81342/34-43%20Colecistitis.pdf?sequence=3&isAllowed=y>
17. Saiman Y. Colecistitis crónica [Internet]. Manual MSD versión para profesionales. [citado el 03 de marzo de 2024]. Disponible en: <https://www.msdmanuals.com/es-pe/professional/trastornos-hep%C3%A1ticos-y-biliares/trastornos-de-la-ves%C3%ADcula-biliar-y-los-conductos-biliares/olecistitis-cr%C3%B3nica>
18. Rivero BPP, Carranco-Dueñas JA, Gálvez-Martínez RE, Rivera-Echegoyen M. Síndrome de piel escaldada por estafilococo. An Med ABC. 2021; 66 (2): 146-150. <https://dx.doi.org/10.35366/100486>
19. Cohen B. Síndrome de la piel escaldada por estafilococos [Internet]. National Organization for Rare Disorders. 2015 [citado el 03 de marzo de 2024]. Disponible en: <https://rarediseases.org/es/rare-diseases/staphylococcal-scalded-skin-syndrome/>
20. Hevia J. Pilar, Alarcón O. Claudia, González C. Claudia, Nazal Ch. Vilma, Rosati M. María Pía. Recomendaciones sobre diagnóstico, manejo y estudio de la infección del tracto urinario en pediatría. Rama de Nefrología de la Sociedad Chilena de Pediatría. Parte 1. Rev. chil. pediatr. [Internet]. 2020 Abr [citado 2024 Mar 03]; 91(2): 281-288. Disponible en: http://www.scielo.cl/scielo.php?script=sci_arttext&pid=S0370-41062020000200281&lng=es.
<http://dx.doi.org/10.32641/rchped.v91i2.1267>.
21. Ramírez F, Exeni A, Alconcher L, Coccia P, et al. Guía para el diagnóstico, estudio y tratamiento de la infección urinaria: actualización 2022. Arch Argent Pediatr 2022;120(5):S69-S87.
22. Weiss SL, Peters MJ, Alhazzani W, Agus MSD, Flori HR, Inwald DP, et al. Surviving sepsis campaign international guidelines for the

- management of septic shock and sepsis-associated organ dysfunction in children. *Pediatr Crit Care Med* [Internet]. 2020 [citado el 03 de marzo de 2024];21(2):52–106. Disponible en: <https://pubmed.ncbi.nlm.nih.gov/32032273/>
23. Instituto Nacional de Salud del Niño. Guía de práctica clínica de infección del tracto urinario. Ministerio de Salud. 2017.
24. Kilpatrick C. Quiste de la glándula de Bartolino y absceso de la glándula de Bartolino [Internet]. Manual MSD versión para profesionales. 2023 [citado el 05 de marzo de 2024]. Disponible en: <https://www.msdmanuals.com/es-pe/professional/ginecolog%C3%ADa-y-obstetricia/otros-trastornos-ginecol%C3%B3gicos/quiste-de-la-gl%C3%A1ndula-de-bartolino-y-absceso-de-la-gl%C3%A1ndula-de-bartolino>
25. Ilingworth B, Stocking K, Showell M, Kirk E, Duffy J. Evaluation of treatments for Bartholin's cyst or abscess: a systematic review. *BJOG*. 2020 May;127(6):671-678. doi: 10.1111/1471-0528.16079.
26. Natalie Long, Laquita Morris, Krystal Foster. Bartholin Gland Abscess. Diagnosis and Office Management, Primary Care: Clinics in Office Practice, Volume 48, Issue 4, 2021, Pages 569-582, ISSN 0095-4543,
27. Li HY, Ding DC. Huge Bartholin's cyst managed by primary marsupialization: A case report. *World J Clin Cases*. 2023 Nov 6;11(31):7732-7737. doi: 10.12998/wjcc.v11.i31.7732.
28. Long N, Morris L, Foster K. Bartholin gland abscess diagnosis and office management. *Prim Care* [Internet]. 2021 [citado el 05 de marzo de 2024];48(4):569–82. Disponible en: <https://pubmed.ncbi.nlm.nih.gov/34752270/>
29. Hospital Nacional Docente Madre Niño San Bartolomé. Guía de Práctica Clínica para diagnóstico y tratamiento de aborto. Guías de Práctica Clínica en Servicio de Medicina Materno Fetal. 2022.
30. Rodríguez Blanco CL, De los Ríos Palomino M, González Rodríguez AM, Quintana Blanco DS, Sánchez Reyes I. Estudio sobre aspectos

epidemiológicos que influyen en el aborto espontáneo. *Multimed* [Internet]. 2020 [citado el 05 de marzo de 2024];24(6):1349–65. Disponible en: http://scielo.sld.cu/scielo.php?script=sci_arttext&pid=S1028-48182020000601349

31. Dulay AT. Pérdida recurrente del embarazo [Internet]. *Manual MSD versión para profesionales*. 2022 [citado el 05 de marzo de 2024]. Disponible en: <https://www.msmanuals.com/es-pe/professional/ginecolog%C3%ADa-y-obstetricia/anomal%C3%ADas-del-embarazo/p%C3%A9rdida-recurrente-del-embarazo>
32. SERVICIOS CLÍNICOS. Recomendaciones 35 y 36, Tratamiento del aborto incompleto. Ginebra, Suiza: World Health Organization; 2022.