

FACULTAD DE MEDICINA HUMANA

UNIDAD DE POSGRADO

**DIAGNOSTICO TEMPRANO DE CANCER DE MAMA EN
MUJERES DE 18 A 30 AÑOS CLINICA SANTA MARTHA DEL
SUR 2023**

PROYECTO DE INVESTIGACIÓN

**PARA OPTAR
EL TÍTULO DE SEGUNDA ESPECIALIDAD EN RADIOLOGIA**

**PRESENTADO POR
LADY DIANA LOURDES LAZO GIRON**

ASESOR

HENRY NELSON MORMONTOY CALVO

LIMA - PERÚ

2024



Reconocimiento - No comercial - Sin obra derivada

CC BY-NC-ND

El autor sólo permite que se pueda descargar esta obra y compartirla con otras personas, siempre que se reconozca su autoría, pero no se puede cambiar de ninguna manera ni se puede utilizar comercialmente.

<http://creativecommons.org/licenses/by-nc-nd/4.0/>



FACULTAD DE MEDICINA HUMANA

UNIDAD DE POSTGRADO

**DIAGNOSTICO TEMPRANO DE CANCER DE MAMA EN
MUJERES DE 18 A 30 AÑOS CLINICA SANTA MARTHA DEL
SUR 2023**

PROYECTO DE INVESTIGACION

PARA OPTAR

EL TITULO DE SEGUNDA ESPECIALIDAD EN RADIOLOGIA

PRESENTADO POR

LADY DIANA LOURDES LAZO GIRON

ASESOR

DR. HENRY NELSON MORMONTOY CALVO

LIMA, PERÚ

2024

ÍNDICE

Portada.....	I
ÍNDICE.....	II
CAPÍTULO I: PLANTEAMIENTO DEL PROBLEMA.....	¡ERROR! MARCADOR NO DEFINIDO.
1.1 DESCRIPCIÓN DE LA SITUACIÓN PROBLEMÁTICA	¡ERROR! MARCADOR NO DEFINIDO.
1.2 FORMULACIÓN DEL PROBLEMA	¡ERROR! MARCADOR NO DEFINIDO.
1.3 OBJETIVOS	¡ERROR! MARCADOR NO DEFINIDO.
1.3.1 OBJETIVO GENERAL	¡ERROR! MARCADOR NO DEFINIDO.
1.4 JUSTIFICACIÓN	¡ERROR! MARCADOR NO DEFINIDO.
1.4.1 IMPORTANCIA	¡ERROR! MARCADOR NO DEFINIDO.
1.4.2 VIABILIDAD Y FACTIBILIDAD	¡ERROR! MARCADOR NO DEFINIDO.
1.5 LIMITACIONES	¡ERROR! MARCADOR NO DEFINIDO.
CAPÍTULO II: MARCO TEÓRICO	¡ERROR! MARCADOR NO DEFINIDO.
2.1 ANTECEDENTES	¡ERROR! MARCADOR NO DEFINIDO.
2.2 BASES TEÓRICAS.....	12
2.3 DEFINICIÓN DE TÉRMINOS BÁSICOS.....	21
CAPÍTULO III: HIPÓTESIS Y VARIABLES.....	23
3.1 FORMULACIÓN	23
3.2 VARIABLES Y SU DEFINICIÓN OPERACIONAL.....	24
CAPÍTULO IV: METODOLOGÍA	25
4.1 DISEÑO METODOLÓGICO	25
4.2 DISEÑO MUESTRAL.....	25
4.3 TÉCNICAS DE RECOLECCIÓN DE DATOS	26
4.4 PROCESAMIENTO Y ANÁLISIS DE DATOS.....	26
4.5 ASPECTOS ÉTICOS.....	27
CRONOGRAMA	28
PRESUPUESTO.....	29
FUENTES DE INFORMACIÓN	30
ANEXOS	34
1. MATRIZ DE CONSISTENCIA	34
2. INSTRUMENTOS DE RECOLECCIÓN DE DATOS	36

PAPER NAME

PROYECTO DE TESIS - LADY LAZO GIRO
N SEMANA 8.docx

AUTHOR

LADY DIANA LOURDES LAZO GIRON

WORD COUNT

9956 Words

CHARACTER COUNT

53714 Characters

PAGE COUNT

38 Pages

FILE SIZE

900.4KB

SUBMISSION DATE

May 6, 2023 11:15 PM GMT-5

REPORT DATE

May 6, 2023 11:20 PM GMT-5

● **10% Overall Similarity**

The combined total of all matches, including overlapping sources, for each database.

- 7% Internet database
- 4% Publications database
- Crossref database
- Crossref Posted Content database
- 7% Submitted Works database

● **Excluded from Similarity Report**

- Bibliographic material
- Quoted material
- Cited material
- Small Matches (Less than 10 words)
- Manually excluded text blocks

CAPITULO I: PLANTEAMIENTO DEL PROBLEMA

1.1 Descripción de la situación problemática

A nivel mundial, el cáncer de mama es el tipo de cáncer más común diagnosticado, y una de las causas más frecuente de mortalidad por neoplasia maligna entre mujeres (1,2). Se reportan más de 2 millones de mujeres con diagnóstico de neoplasia mamaria cada año. Los lugares con tasa de incidencia elevada se notifican en países del norte y oeste de Europa, América del Norte y Nueva Zelanda(3).

En América latina, se observa variabilidad según etnia en cuanto a incidencia y mortalidad, además se ha visto que las mujeres jóvenes tienen un riesgo mayor de presentar una neoplasia de tejido mamario (4).

En el país, el cáncer de mama representa un problema de salud pública, ya que según GLOBOCAN, sólo en el 2020, en Perú se diagnosticaron aproximadamente 7 mil casos nuevos de cáncer mamario. La principal causa del aumento de deceso por cáncer de mama es la detección en etapa avanzada, por lo que se ubica en la posición número dos de las neoplasias con mayor tasa de mortalidad en las mujeres(5).

Por ello, se debe tener en cuenta que el tamizaje es una prioridad sanitaria en los servicios de salud, recayendo su valor en detectar alguna lesión maligna en estadio temprano(6). El diagnóstico de patología mamaria se basa en diferentes métodos de estudios imagenológicos, siendo el más utilizado la mamografía, por ser de fácil acceso, bajo costo y tener un buen valor diagnóstico(7). Sin embargo, en pacientes con edad menor a 40 años, queda limitado su uso y en su lugar, se opta por el ultrasonido teniendo así una exploración segura y eficaz. El principal papel del ultrasonido mamario es la detección y caracterización de lesiones que son clínicamente evidentes(8).

La evaluación por imágenes mamarias se basa en el sistema de datos e informes de imágenes de mama establecidas por el American College of Radiology

(BIRADS) para ultrasonografía, basado en el léxico establecido en mamografía, el cual intenta proporcionar un lenguaje común para evitar ambigüedades en la interpretación e informe(9). La categoría de evaluación de BI RADS 4 se usa cuando se estima que la probabilidad de malignidad se encuentra entre 3 – 94%, según los hallazgos de las imágenes, la conducta a seguir es realizar una biopsia por punción con guía ecográfica; de salir benigno, se optaría por recurrir a biopsia quirúrgica(10).

La Clínica Santa Martha del Sur, está ubicada al sur de Lima y es uno de los centros de salud con mayor flujo de pacientes del distrito de San Juan de Miraflores y zonas aledañas. El Complejo Hospitalario San Pablo, cuenta con Centro Oncológico, el cual incluye capacidad de diagnóstico y control de cáncer oncológico, incluido el cáncer mamario. En la actualidad, el área de Diagnóstico por imágenes no cuenta con Unidad de mama, siendo este requerido para poder realizar un diagnóstico oportuno y poder brindar un tratamiento adecuado.

1.2 Formulación del problema

¿Cuál es la utilidad de la ecografía mamaria junto con biopsia en BIRADS 4 en el diagnóstico temprano de cáncer mamario en mujeres de 18 a 30 años Clínica Santa Martha del Sur 2022?

1.3 Objetivos

1.3.1 Objetivo general

Determinar la utilidad de la ecografía de mama junto con biopsia en BIRADS 4 en el diagnóstico temprano de cáncer mamario en pacientes mujeres de 18 a 30 años, Clínica Santa Martha del Sur 2022.

1.3.2 Objetivos específicos

Identificar el valor diagnóstico de la ecografía mamaria en BIRADS 4 en el diagnóstico temprano de cáncer mamario en pacientes mujeres de 18 a 30 años Clínica Santa Martha del Sur 2022.

Identificar el valor diagnóstico de la ecografía mamaria junto con biopsia en BIRADS 4 en el diagnóstico temprano de cáncer mamario en pacientes mujeres de 18 a 30 años Clínica Santa Martha del Sur 2022

Identificar las características sociodemográficas en mujeres de 18 – 30 años sometidas a ecografía mamaria Clínica Santa Martha del Sur 2022.

1.4 Justificación

1.4.1 Importancia

Los datos disponibles sobre incidencia y mortalidad de cáncer mamario en los países desarrollados han disminuido, mientras que en los países en vías de desarrollo las cifras han incrementado(1). Siendo probable que esto se deba a la escases de programas su detección temprana, lo que resulta en una elevada tasa de mujeres con diagnóstico en la etapa tardía de la enfermedad al momento del estudio, junto con el déficit de áreas adecuadas para el diagnóstico(10).

La mamografía tiene baja sensibilidad en mujeres con mamas densas, quienes podrían presentar riesgo elevado de cáncer mamario que en las mujeres con escasa densidad mamaria. Los datos recientes indican que el ultrasonido de mama complementario podría localizar lesiones no visualizados por medio de la mamografía. La ecografía como método diagnóstico primario parece tener un rendimiento similar al de la mamografía primaria(11).

El Plan nacional para la prevención y Control de Cáncer de Mama en el Perú 2017 – 2021, plantea una mejora en la calidad y cobertura del tamizaje por mamografía. Pero, dicho documento no toma en cuenta las variables que alteran la efectividad diagnóstica de este método de tamizaje, así como tampoco, estipula la importancia de la ecografía como método complementario personas de sexo femenino mayores de 50 años de edad ni como principal método diagnóstico en personas de sexo femenino menores de 50 años de edad(12).

El Complejo Hospitalario San Pablo cuenta con Centro Oncológico; por lo que es importante contar con unidad de mama, para que el diagnóstico de dicha neoplasia sea precoz, eficaz y oportuno; y así poder brindar un tratamiento oportuno al

paciente.

Los resultados de este estudio ayudarían a generar algoritmos para el diagnóstico temprano de neoplasia mamaria en la Clínica Santa Martha del Sur.

1.4.2 Viabilidad y factibilidad

La ejecución de este proyecto es viable porque se cuenta con la autorización del jefe del Área de Radiología de la Clínica Santa Martha del Sur, con el fin de poder brindar las facilidades para ejecutar el estudio (tener al alcance la historia clínica de pacientes que se realizaron ecografía mamaria y biopsia, informes de ecografías y biopsias).

Además, tendrá la autorización de la Comité de investigación de la Clínica Santa Martha del Sur, siendo este viable ya que no involucra contacto con algún paciente que sea incluido en el estudio.

Es factible, estará a cargo del médico residente de radiología y se ejecutará en horario no laboral, sin interferir en sus actividades diarias.

1.5 Limitaciones

Dado que el estudio será realizado por el médico residente, el tiempo sería una limitación, ya que se realizará fuera del horario de trabajo. Así mismo, la falta de información necesaria en la historia clínica limitará el tamaño de muestra. No existe limitación de recursos humanos para poder llevar a cabo el estudio, ya que esto será asumido por el médico residente.

CAPITULO II: MARCO TEÓRICO

2.1 Antecedentes

En el 2022, en Australia, Hadadi I, et al. efectuaron un trabajo de investigación cuantitativo, nivel explicativo, diseño no experimental, con el fin de comparar la tomosíntesis digital mamaria y la ecografía en mujeres llamadas a revisión tras una mamografía de cribado positiva y evaluar el potencial de cada una de estas herramientas para reducir las biopsias innecesarias. Se consideró una muestra de 538 mujeres. Los resultados evidenciaron que, la ecografía mostró un mayor potencial para disminuir las biopsias innecesarias que la tomosíntesis: en mamas totalmente grasas (21% versus 5%; $p = 0,04$); fibroglandulares dispersas (23% versus 10%; $p = 0,003$); heterogéneamente densas (34% versus 7%; $p = 0,001$) y extremadamente densas (39% versus 9%; $p = 0,001$). En conclusión, las mujeres con mamas densas tienen más probabilidades de ser retiradas para su evaluación y de tener una biopsia falsamente positiva. Las mujeres con mamas densas se benefician más de la evaluación ecográfica que de la tomosíntesis(13).

En el 2022, en Shanghái, Guo W, et al. efectuaron un trabajo de investigación nivel descriptivo, cuantitativo, no experimental, con la finalidad de determinar el valor de la ecografía convencional combinada con la ecografía con contraste (CEUS) en las lesiones BI RADS categoría 4, detectadas por resonancia magnética. Se consideró una muestra de 171 pacientes. Los resultados evidenciaron que, se detectaron 167 lesiones mamarias mediante ecografía, con una tasa de detección del 94,89%, mientras que todas se detectaron posteriormente mediante ecografía de "segunda vista" combinada con CEUS, con una tasa de detección del 100%. Las áreas bajo las curvas de características operativas del receptor para la ecografía y CEUS-BI-RADS fueron de 0,810 y 0,940, respectivamente. La eficacia diagnóstica de CEUS-BI-RADS fue significativamente mayor que la de la ecografía sola ($z = 3,264$, $p = 0,001$). En conclusión, para las lesiones de categoría 4 de MRI-BI-RADS con una amplia gama de tumores malignos, la ecografía combinada con CEUS es un enfoque de diagnóstico prometedor con alta utilidad clínica(14).

En el 2021, en China, Xin Y, et al. Efectuaron un trabajo de investigación cuantitativo, diseño no experimental, descriptivo, con el objetivo de precisar la

eficacia diagnóstica de la ecografía de mama completa automatizada para el cáncer de mama en China. Se consideró una muestra de 1947 mujeres. Los resultados evidenciaron que, para todos los participantes, la especificidad de la ecografía (92,89%) fue superior a la mamografía (89,36%) con un valor de $p < 0,001$. La prueba de superioridad y sensibilidad muestra que la especificidad de la ecografía fue superior a la de la mamografía. En conclusión, se encontró que tanto la ecografía como la mamografía tienen eficacia diagnóstica(15).

En el 2021, en Estados Unidos, Farras Roca JA, efectuó un estudio retrospectivo, cuya finalidad fue establecer las características ecográficas de lesiones no palpables benignas en tejido glandular mamario que fueron calificadas en los informes como BI-RADS 4C o 5. Se consideró una muestra de 2891 mujeres. Resultando que un 40% de estas lesiones correspondían a proliferación epitelial y fibrosa y un 19% correspondía a lesión quística y papilar. Así mismo, el diagnóstico por aspiración con aguja fina del total de las lesiones nodulares benignas resultó que un 6% fueron falsos positivos, y que un 82% fueron benignos. Concluyendo que diversas características por ecografía podrían clasificar las patologías benignas en mama como BI RADS 4C o 5 (16).

En 2021, en Japón, Harada-Shoji N, et al. realizaron un trabajo clínico aleatorizado, con el fin de valorar el rendimiento del ultrasonido como método complementario a una mamografía en mujeres con diferente densidad mamaria, analizándose a 19 213 mujeres, obteniendo como resultado que el cáncer detectado por ecografía fue más alto que la detección por mamografía en mamas densas 82% (IC 95%, 56.6% -96.2%) frente a 41% (IC 95%, 15.2% - 72.3%). Se concluyó que la mamografía como examen aislado para el diagnóstico de neoplasia mamaria tiene una baja sensibilidad, por otro lado, al utilizar la ecografía como método diagnóstico complementario se incrementa el potencial diagnóstico en estadio temprano del cáncer (2).

En el 2021, Aklilu S, et al. ejecutaron un estudio retrospectivo en Perú, el cual evaluó el impacto que tiene la ecografía en el diagnóstico. El estudio tuvo una muestra de 171 mujeres, las cuales fueron sometidas a examen clínico de mama, ecografía (156 mujeres presentaron nódulos mamarios BI-RADS 5, 4 ,3) y Biopsia

por aspiración. Siendo la sensibilidad de la ecografía de 100%, mientras que del examen clínico mamario fue de 82% para detectar nódulos con sospecha de malignidad(17).

En el 2020, en Taiwán (China), Yuan HC, et al. desarrollaron una revisión sistemática sobre la eficacia del ultrasonido en el diagnóstico de neoplasia mamaria, en mujeres con tejido mamario denso que fueron examinadas mediante mamografía y/o ecografía, cuyo resultado fue que el uso de la mamografía tuvo un 74% de sensibilidad y un 93% de especificidad; mientras que el de mamografía junto con la ecografía presentó una sensibilidad de 96% y especificidad de 87%. Concluyendo que el diagnóstico para neoplasia de mama mediante el uso de ultrasonido como medio complementario en pacientes de sexo femenino con tejido mamario denso presenta una mayor sensibilidad de detección en comparación con el uso aislado de la mamografía(18).

En el 2020, en Shaanxi (China), An P, et al. efectuaron un estudio observacional transversal, cuya muestra fue de 1687 personas de sexo femenino con riesgo de neoplasia de mama, a quienes se les realizó mamografía y ecografía mamaria. El resultado fue que la ecografía presentó una sensibilidad de 98,9%, mientras que la mamografía tuvo 85.9%, en mujeres con BI-RADS tipo 4 y resultado de biopsia positivo para cáncer de mama, mientras que se obtuvo una sensibilidad de 100% en la ecografía y 98,4% en la mamografía en mujeres con BI-RADS 5 e informe de biopsia positivo para cáncer mamario. En este estudio se concluye que la ecografía mamaria es el método de estudio con mayor sensibilidad para lesiones en tejido mamaria con puntuación de BI-RADS 4 y 5(19).

En el 2020, en Estados Unidos, Yang L, et al. Llevaron a cabo una revisión sistemática para valorar el rendimiento de la ecografía como principal método de estudio para el diagnóstico de cáncer mamario, posterior a la obtención del resultado negativo de mamografía. Se incluyeron 23 estudios, teniendo como resultado que el examen de ultrasonido podía detectar el 96% de los cánceres que no se detectaron por medio de la mamografía; así mismo, permitió detectar un 93% de cánceres en tejido mamario sano. Se concluyó que la ecografía detecta cáncer de mama ocultos, que no han sido diagnosticados por medio de la mamografía(20).

En el 2021, en China, Chen H long, et al. efectuaron un trabajo cuantitativo, descriptivo, no experimental, con la finalidad de cotejar la sensibilidad de la mamografía, ultrasonido, la resonancia magnética y las combinaciones de estas modalidades de imagen para el diagnóstico de neoplasia mamaria pequeña (≤ 2 cm). Se incluyó a 475 pacientes. Los resultados evidenciaron que, la sensibilidad de la mamografía fue significativamente mayor en las pacientes con baja densidad mamaria que en las de alta densidad mamaria (84,5% frente a 65,8%, $p < 0,001$). La ecografía tuvo mayor sensibilidad que la mamografía ($p < .001$), y la combinación de mamografía + ecografía mostró mejor sensibilidad que cada una sola ($p < .001$). La adición de la resonancia a la combinación de mamografía y ecografía contribuyó estadísticamente al rendimiento de la sensibilidad (del 93,3% al 98,2%; $p < 0,001$). En conclusión, la mamografía tiene una sensibilidad diagnóstica limitada en pacientes con neoplasia de mama pequeña, especialmente en aquellas con tejido mamario denso. La ecografía es mejor que la mamografía para el diagnóstico de nódulo pequeño de tejido mamario, independientemente de la densidad mamaria(21).

En el 2021, en Irán, Ghaemian N, et al. efectuaron un trabajo de investigación diseño no experimental, nivel descriptivo, cuantitativo, de diseño no experimental, con el objetivo de conocer la precisión diagnóstica de la ecografía, mamografía y su clasificación en el sistema de imágenes mamarias (BI-RADS) frente a los resultados de biopsia con aguja gruesa de la mama (CNB) para distinguir las masas mamarias. Se consideró una muestra de 213 mujeres. Los resultados evidenciaron que, se encontró 107 (50,2 %) masas eran benignas y 106 (49,8 %) masas eran malignas. La sensibilidad de la ecografía y la mamografía solas fue del y el 68,9% 72,6%, respectivamente. Esta tasa para la mamografía y la ecografía combinadas fue del 84,9%. En cuanto a la clasificación BI-RADS, 28 masas se clasificaron como BI-RADS 3, se clasificaron 99 como BI-RADS 4A, 4 masas fueron clasificadas como BI-RADS 4B, como BI-RADS 4C fueron 18 masas y como BI-RADS 5, 64 masas. BI-RADS 4A tuvo la mayor sensibilidad (70,1%) entre las categorías de BI-RADS. La mayor especificidad correspondió a BI-RADS 3 y BI-RADS 5 (100%) entre las categorías BI-RADS. Asimismo, la precisión más alta estuvo relacionada con BI-RADS 5 (80,3%). Se concluyó que la mamografía y la ecografía combinadas tenían

una mayor tasa de precisión que la mamografía o la ecografía solas. Además, la clasificación BI-RADS de los métodos de imagen tuvo un valor predictivo positivo aceptable (22).

En el 2020, en China, Liu H, et al. realizaron un trabajo de investigación diseño no experimental, cuantitativo, con el objetivo de comparar la gammagrafía con ^{99m}Tc -MIBI, el ultrasonido y la mamografía para la detección de lesiones de categoría BI-RADS 4. Se consideró una muestra de 177 mujeres. Los resultados evidenciaron que, la gammagrafía específica de la mama es altamente sensible para el diagnóstico de cáncer mamario, alcanzando buenos valores predictivos positivos/negativos (94,9%). En conclusión, se encontró que la gammagrafía es superior al ultrasonido y la mamografía para el diagnóstico de las lesiones de categoría BI-RADS, además, mostró un excelente rendimiento en el tejido mamario denso y para la detección de lesiones de tamaño ≤ 1 cm(23).

En el 2020, en República Checa, Janu Y, et al. Se ejecutó un trabajo de investigación no experimental, descriptivo, con el objetivo de determinar el beneficio de la ecografía con en la evaluación de las lesiones mamarias. Se consideró una muestra de 230 pacientes. Los resultados evidenciaron que, se detectó 146 (64%) lesiones benignas, 67 (29%) malignas. El grado de realce resultó ser estadísticamente bien discriminatorio, ya que el 55,2% de las lesiones malignas presentaban una rica vascularización (sensibilidad 89,6% y especificidad 48,6%). La combinación de parámetros de análisis cuantitativos con el grado de realce no dio lugar a una mayor precisión para distinguir entre lesiones mamarias malignas y benignas. En conclusión, la ecografía mamaria tiene la capacidad de distinguir lesiones malignas y benignas. En particular, este método podría ayudar a diferenciar las lesiones de categoría 3 y 4 de BI-RADS y, por tanto, reducir el número de biopsias de corte central realizadas en lesiones benignas(24).

En el 2019, en China, Liu G, et al. efectuaron un trabajo de investigación cuantitativo, prospectivo, nivel descriptivo, diseño no experimental, cuyo objetivo fue valorar la utilidad de la ecografía convencional, ultrasonido con contraste y la elastografía de ondas de cizallamiento para las lesiones mamarias BI-RADS 4. Se consideró una muestra de 118 lesiones mamarias que fueron categorizadas como

lesiones BI-RADS 4. Los resultados evidenciaron que, 74 lesiones (62,7%) eran benignas y 44 lesiones (37,3%) eran malignas. La sensibilidad y especificidad del diagnóstico de los métodos de estudio estuvieron por encima de los 75,7%. El área bajo la curva ROC (AUC) de la elastografía de ondas de cizallamiento + la ecografía con contraste fue significativamente mayor que la de la ecografía convencional ($p < 0,0001$). En conclusión, la ecografía con contraste y la elastografía de ondas de cizallamiento podrían mejorar significativamente la eficacia diagnóstica del ultrasonido convencional en la detección de la patología mamaria BI RADS 4(25).

En el 2019, en China, Zhu Y, efectuaron un trabajo de investigación cuantitativo, nivel descriptivo, diseño no experimental, cuyo objetivo fue explorar la utilidad diagnóstica de las imágenes microvasculares magníficas (SMI) para diferenciar las lesiones mamarias del Sistema de Informes y Datos de Imágenes Mamarias (BI-RADS) 4 en comparación con la ecografía convencional (US). Se consideró a 111 pacientes. El resultado fue que la SMI era significativamente más precisa para distinguir las lesiones mamarias malignas (86,67%) en comparación con las imágenes de flujo Doppler en color (80,00%) ($p < 0,001$). La ecografía + SMI se asoció con mayores índices de sensibilidad, especificidad y precisión (86,67, 83,72 y 84,48%, respectivamente) en comparación con la ecografía + las imágenes de flujo Doppler en color (80,00, 72,09 y 74,14%, respectivamente). En conclusión, el SMI proporcionó una información vascular más detallada asociada a las masas mamarias malignas en comparación con la ecografía convencional(26).

En el 2019, en Los Ángeles (Estados Unidos), Sood R, et al. ejecutaron una revisión sistemática, sobre la efectividad de la ecografía en el diagnóstico de cáncer en tejido mamario. Se incluyeron 26 estudios, con un total de 76 026 exámenes ecográficos y 29 178 exámenes de mamografía. Como resultado se obtuvo que el ultrasonido presentó una sensibilidad del 80.1% y especificidad de 88.4%. Al tener en cuenta datos como países de ingresos medianos y bajos, se obtuvo un 89.2% de sensibilidad y un 99.1% de especificidad. El estudio concluye que el ultrasonido es un método eficaz para la detección de neoplasia maligna de mama, siendo esto beneficioso en países de bajos recursos, donde no hay disponibilidad de un mamógrafo(27).

En el 2019, en China, Wang Y, et al. desarrollaron un estudio transversal, con una muestra de 72 575 personas de sexo femenino con alto grado de riesgo de neoplasia mamaria, los resultados mostraron que la tasa de positividad para hallazgos anormales en la ecografía mamaria fue de 13.5%, con categorías BI-RADS III, IV, V. Así mismo, la tasa de detección de nódulos con sospecha de malignidad fue de 0.17%. En este estudio se concluyó que la detección de cáncer de tejido mamario por ecografía en población de mujeres con alto riesgo fue satisfactoria(28).

En el 2018, en Italia, Tagliafico AS, et al. efectuaron un ensayo comparativo prospectivo multicéntrico, con la finalidad de estimar la tasa incremental de detección de la neoplasia (CB) y el recuento de falsos positivos para cada una de las tomosíntesis y ecografía, como modalidades de cribado adjunto en pacientes de sexo femenino con tejido mamario denso negativas a la mamografía. Se consideró una muestra de 5300 participantes de cribado que tenían mamografía negativa y mamas densas. Los resultados evidenciaron que, el cribado complementario detectó 29 CB adicionales (27 invasivos, 2 in situ): 12 detectados tanto en la tomosíntesis como en la ecografía, 3 detectados solo en la tomosíntesis, 14 detectados solo en la ecografía. La tasa incremental para el diagnóstico de cáncer en la tomosíntesis (+15 cánceres) fue de 2,83/1000 pantallas (intervalo de confianza [IC] del 95%: 1,58-4,67) frente a la ecografía (+26 cánceres) con un CDR incremental de 4,90/1000 pantallas (IC del 95%: 3,21-7,19), $P = 0,015$. En conclusión, la ecografía detectó más riesgo de cáncer mamario, pero causó más falsos positivos que la tomosíntesis, lo que subraya las compensaciones en los resultados del cribado cuando se utilizan imágenes complementarias para el cribado de mamas densas(29).

En el 2018, Rebolj M, et al. realizaron una revisión sistemática, para el diagnóstico de neoplasia mediante examen de mamografía complementada con ecografía en mujeres con densidad de mama aumentada. 29 estudios fueron incluidos en el proyecto. Se vio un incremento en la detección de cáncer en un 40%, comparado con el uso sólo de mamografía. Concluyendo que la inclusión de ecografía mamaria complementaria aumenta el diagnóstico de neoplasia precoz en mamas con densidad mamaria incrementada(30).

En 2018, en Ghana, Badu – Peprah, et al. Llevaron a cabo un trabajo transversal prospectivo cuyo fin fue estimar la validez del ultrasonido y mamografía para el diagnóstico de neoplasia mamaria. Se consideró como muestra a 103 personas de sexo femenino. Se obtuvo como resultado que la sensibilidad del ultrasonido fue de 100% y especificidad de 80.4%, mientras que en la mamografía la sensibilidad y especificidad fue de 73% y 80% respectivamente. En este estudio se concluyó que la ultrasonido y mamografía son eficaces para el diagnóstico de neoplasia mamaria(31).

2.2 Bases teóricas

2.2.1 Cáncer de mama

La carcinogénesis, puede producirse en todas las células, tejidos y órganos, lo que da lugar a las alteraciones patológicas que producen un gran número de cánceres. Los principales mecanismos que permiten su progresión incluyen la evasión de la apoptosis, la capacidad ilimitada de división, el aumento de la angiogénesis, la resistencia a las señales anti-crecimiento y la inducción de señales de crecimiento propias, así como la capacidad de metástasis. De esta forma, la carcinogénesis es un proceso multifactorial que se ve estimulado principalmente por causas tanto genéticas como ambientales. La cantidad de muertes relacionadas con el cáncer incrementa de manera preocupante cada año, ubicándose como una de las principales causas de muerte a nivel global. Aunque un número relevante de cánceres no necesariamente tiene por qué provocar la muerte, disminuyen significativamente la calidad de vida y suponen mayores costos en general para las personas con diagnóstico de esta enfermedad(32).

En este contexto, en la actualidad el cáncer mamario es una de las neoplasias más diagnosticadas y a su vez, la quinta causa de mortalidad vinculada con el diagnóstico de cáncer, teniendo como referencia un aproximado de 2,3 millones de nuevos casos en todo el mundo según los datos de Globocan en el año 2020. Las muertes por cáncer de mama son más frecuentes con una tasa de incidencia de un 88% aproximadamente mayor, en los países subdesarrollados. Diversos procedimientos, como la conducta preventiva en general y los programas de

cribado, son decisivos para una minimización de la tasa de prevalencia de la neoplasia maligna de mama y la aplicación de un temprano tratamiento(33).

En este sentido, el cáncer de mama es la neoplasia con mayor incidencia en las mujeres, representando más de 1 de cada 10 nuevos diagnósticos de cáncer cada año(34). A nivel anatómico, la mama tiene tejido glandular encargado de la producción de leche, ubicándose delante de la pared torácica. Están sobre el músculo pectoralis mayor, y existen ligamentos cuya función es sostener la mama uniéndola a la pared torácica. Entre 15 y 20 lóbulos dispuestos circularmente forman la mama. La grasa que recubre los lóbulos determina la forma y el tamaño mamario. Los lóbulos se encuentran conformados por lóbulillos cuyas glándulas son responsables de elaborar la leche en respuesta al estímulo hormonal(35). El cáncer mamario progresa de forma silenciosa. La mayoría de las pacientes descubren su enfermedad durante las revisiones rutinarias. Otras pueden presentar un bulto mamario descubierto accidentalmente, un cambio en la forma o el tamaño de la mama, o una secreción del pezón. Sin embargo, la mastalgia no es infrecuente(36).

2.2.2 Etiología

El cáncer de mama se genera cuando en la región mamaria comienzan a desarrollarse de manera anormal un grupo celular siendo la división de estas más acelerada que las células sanas, por lo que se acumulan y van formando un tumor o bulto, en este sentido, las células anormales pueden dispersarse a través de la mama a grupos ganglionares o inclusive a diferentes partes del organismo (metástasis). Lo habitual es que el cáncer mamario inicie a nivel de los conductos para la producción de leche, esto se denomina carcinoma ductal invasivo, o inicia también en el tejido glandular produciendo carcinoma lobulillar invasivo(37).

Los investigadores han logrado identificar factores de estilo de vida, hormonales, y también ambientales que pueden incrementar el riesgo de que una mujer presente cáncer de mama, no obstante, existen personas que no tienen factores de riesgo conocidos y desarrollan neoplasia mamaria, y otras que si presentan factores de riesgo, pero no lo padecen. El conocer los factores asociados a una mayor incidencia del desarrollo de neoplasia mamaria es necesario porque ayudará en el diagnóstico precoz de esta entidad. Los factores de riesgo del cáncer de mama

pueden dividirse ser: la edad, el sexo, tener antecedentes personales de neoplasia mamaria, así como tener factores de riesgo reproductivo, y el uso de hormonas exógenas como el estrógeno y la progesterona(32).

2.2.3 Apariencia radiológica del cáncer de mama

La clasificación más usada para el cáncer de mama es el BI-RADS (Breast Imaging-Reporting and Data System) utilizada para la evaluación de riesgos y garantía de calidad desarrollada por el Colegio Americano de Radiología, el cual brinda información ampliamente aceptada para la obtención de imágenes de la mama. Se aplica a la ecografía, mamografía y resonancia magnética(38,39). A los estudios de imagen mamaria se les delega una de las siete categorías de evaluación:

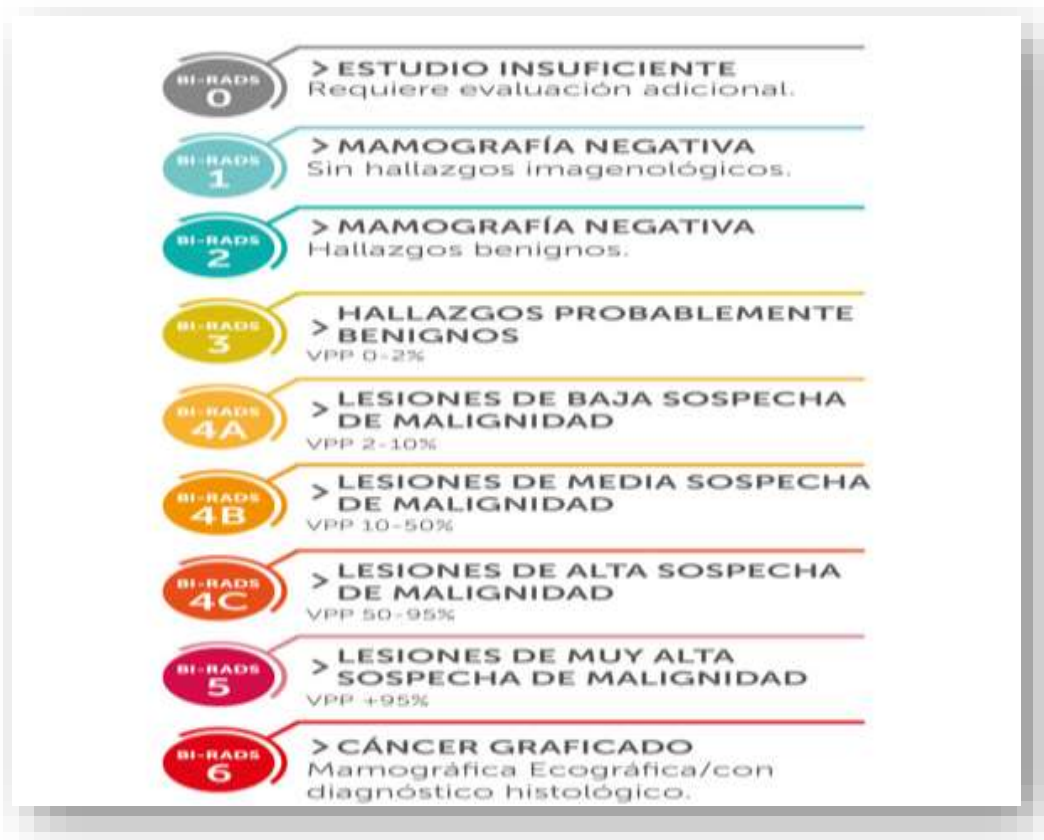

Figura 1. Breast Imaging-Reporting and Data System(40)

La mayoría de los estudios de mamografía para cribado entran en la categoría BI-RADS 1 o 2. Las mamografías de cribado con lesiones sospechosas deben

asignarse generalmente a la categoría BI-RADS 0 para realizar evaluaciones adicionales, poder confirmar y evaluar más a fondo el hallazgo. A continuación, se presentan algunas imágenes radiológicas de BI RADS 3, 4, 5.

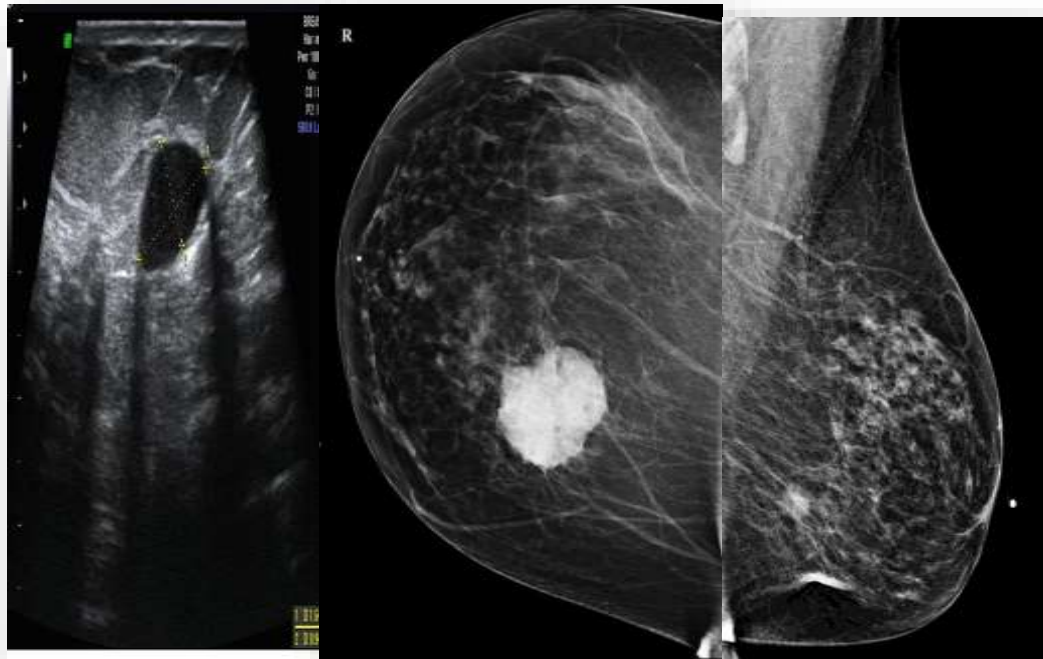


Figura 2. BI-RADS 3, 4 y 5 (38).

2.2.4 Diagnóstico temprano de cáncer de mama

Para detectar rápidamente y con precisión el cáncer de mama, se han ido implementando varios métodos diagnósticos basados en la biotecnología molecular y la imagen. La utilidad del diagnóstico precoz en pacientes con neoplasia maligna de mama, es importante para poder para poder iniciar un tratamiento a tiempo, y mejorar la sobrevivencia de los personas con este diagnóstico. Algunas formas de cribado son, la ecografía, mamografía, resonancia magnética, el sistema de hibridación de ácidos nucleicos, el sistema de PCR cuantitativa por fluorescencia en tiempo real, el sistema de hibridación de proteínas, el citómetro de flujo, entre otros(41). A continuación, se van a detallar los más usados:

La mamografía, es una técnica de diagnóstico por imágenes tomada con rayos X, se considera la estrategia preferida para el diagnóstico de este tipo de cáncer,

ayuda a los médicos a obtener información clínica sobre las pacientes. Los datos sugieren que la tasa de mortalidad de personas diagnosticadas con esta neoplasia podría reducirse en un 30%-40% mediante el cribado temprano de la mamografía. Mientras tanto, el resultado diagnóstico de la MG sólo es un criterio positivo para el 4%-10% de las personas con diagnóstico neoplasia mamaria. La mamografía con contraste y la tomosíntesis digital de la mama son en la actualidad dos estrategias principales para diagnosticar a las pacientes con CB en la clínica. En general, la mamografía y sus derivados son parte indispensable para el cribado y diagnóstico de los pacientes con cáncer de mama(41).

La resonancia magnética, es un estudio imagenológico que utiliza imanes y ondas de radio potentes para producir imágenes del cuerpo, permite el diagnóstico precoz del cáncer mamario familiar independientemente de la edad de las pacientes, la densidad mamaria o el estado de riesgo. La resonancia magnética es un método auxiliar que tiene muchas ventajas en el diagnóstico de una neoplasia mamaria. Sin embargo, hay muchos factores que influyen en la amplia aplicación de la RM, como el largo tiempo de obtención de imágenes, el alto costo, que no puede llevarse a cabo si tiene material metálico en el cuerpo del paciente, entre otros(42).

Los exámenes de biotecnología molecular pueden diagnosticar el cáncer de mama antes que las técnicas de imagen. Sin embargo, no pueden sustituir a las técnicas de imagen y se convierten en métodos auxiliares para el diagnóstico. La finalidad de los exámenes de biotecnología molecular es analizar biomarcadores específicos como el ácido nucleico, las proteínas, los tejidos, las células de las personas con diagnóstico de la neoplasia. Estos exámenes pueden ayudar a los médicos a obtener mucha información clínica a nivel molecular. En la actualidad, estas técnicas de examen incluyen principalmente el sistema de hibridación de ácidos nucleicos, el sistema de PCR cuantitativa por fluorescencia en tiempo real, el sistema de hibridación de proteínas, el citómetro de flujo, la biopsia con aguja y la inmunohistoquímica (IHC). Estas técnicas ayudan a analizar el cáncer de mama desde el nivel molecular, las proteínas y las células(42).

La utilización de técnicas de imagen muestra claramente la morfología y la ubicación de los tejidos tumorales y proporciona mucha información clínica que es

valiosa para los médicos. Sin embargo, las técnicas de imagen pueden causar daño a los pacientes cuando se usan agentes de contraste y rayos de alta energía, esto deben considerarse al seleccionar el método para el cribado. Para este trabajo se consideraron las siguientes dimensiones en la variable de diagnóstico.

Dimensiones de la variable diagnóstico temprano de cáncer de mama:

Lesiones benignas de la mama: son cambios benignos de la mama con mayor frecuencia en las personas de sexo femenino en edad fértil, con mayor incidencia entre el rango de edad de 30 a 50 años, mientras que la incidencia de una neoplasia maligna mamaria tiene una incidencia máxima durante la posmenopausia. El tratamiento de las alteraciones benignas de la mama incluye investigaciones diagnósticas clínicas, radiológicas y, si es necesario, histológicas para descartar la malignidad; la paliación de los síntomas; y el asesoramiento y seguimiento de las personas con riesgo incrementado de neoplasia de mama. Los síntomas típicos que se presentan, como el dolor, la masa palpable y la secreción por el pezón, pueden estar causados por una amplia gama de diagnósticos diferenciales benignos y requieren un diagnóstico por imagen específico, además de una exploración e historia clínica exhaustiva. La clasificación BI-RADS, ofrece al clínico recomendaciones de actuación(43). Algunas lesiones benignas de la mama son:

- Mastopatía fibroquística
- Hipertrofia de la mama
- Ectasia de conducto galactóforo.
- Quiste solitario de la mama
- Tumor Benigno de la mama
- Trastornos inflamatorios de la mama

Lesiones malignas de la mama: describe las alteraciones de un grupo celular que se multiplica sin control y además invaden los tejidos cercanos de la mama. A través de los sistemas linfático y sanguíneo, es posible que las células de las neoplasias malignas puedan diseminarse a otras partes del cuerpo. Alguna de las lesiones malignas más comunes es el tumor maligno de la mama, que se desarrolla

a nivel del tejido mamario o alrededor de este, frecuentemente en los conductos galactóforos y en el tejido glandular mamario; en este sentido, una neoplasia comienza generalmente como una lesión que se desarrolla como resultado del crecimiento anormal de las células(44).

Otra lesión maligna, es el carcinoma in situ de la mama, se cree que el carcinoma in situ palpable puede ser biológicamente diferente al detectado en el cribado. Aunque la fibrosis peri-ductal se observa con frecuencia en el carcinoma in situ, su etiología no está nada clara. Una posible explicación es que representa una reacción a la invasión "temprana" en forma de células o productos celulares que podrían desempeñar un papel crítico en este proceso. Los patólogos deben considerar esta lesión con precaución y es prudente tomar muestras generosas de los tejidos para identificar pequeños focos de invasión. Desde el punto de vista clínico, muchos cirujanos prefieren realizar a priori biopsias del ganglio centinela para estas lesiones. Desde el punto de vista biológico, estas lesiones son de gran interés para el estudio del microambiente tumoral y los cambios asociados al proceso de invasión(45).

2.2.5 Ecografía mamaria

El ultrasonido es un examen de cribado por imágenes, el cual emplea ondas de sonido de alta frecuencia que reproducen imágenes de los tejidos a evaluar, esta es usada para observar la morfología y también el estado de variación de los tejidos tumorales, inclusive puede con precisión localizar la ubicación de las lesiones. Un aspecto importante de la ecografía es que, no es perjudicial para el ser humano y es adecuada para todas las personas. Anteriormente, el primer sistema de ecografía bidimensional en escala de grises sólo mostraba si el tumor existía en el lugar de detección, pero era muy difícil diferenciar los tumores benignos, de los malignos, porque tenía una baja resolución(41).

Por ello, se desarrolló la tecnología de ecografía tridimensional para obtener imágenes tridimensionales de la morfología del tumor y la distribución de los vasos sanguíneos, que se muestran cuando se diagnostica a las pacientes. La ecografía Doppler en color es uno de los muchos estudios tridimensionales y puede reflejar

claramente la situación del tumor y la información del flujo sanguíneo y proporcionar a los médicos una información clínica más valiosa, de modo que puede distinguir los tumores benignos y malignos. En 1998, Krouskop descubrió que existen diferencias elásticas en los distintos tejidos, lo que brinda una base teórica para poder desarrollar la ecografía elástica. Además, algunas investigaciones han examinado los tejidos patológicos sospechosos mediante el uso de la ecografía elástica y han descubierto que mejora en gran medida la precisión para diagnosticar una neoplasia mamaria, cuando se combina con la ecografía tridimensional, la ecografía elástica puede diagnosticar la linfadenopatía axilar y clasificar el estado tumoral del paciente(41).

La ecografía tiene muchas ventajas, como el uso de pocos agentes de contraste, la ausencia de rayos de alta energía y la idoneidad para todas las edades. Mientras tanto, cuando no se puede utilizar la mamografía, la ecografía puede convertirse en un método de diagnóstico alternativo para la neoplasia de mama, más aún en mujeres jóvenes(41).

Dimensiones de la ecografía mamaria:

Valor diagnóstico de la ecografía: se refiere a la efectividad para el diagnóstico de la neoplasia mamaria, para observar la morfología del tumor y la distribución de los vasos sanguíneos, que se muestran cuando se diagnostica a las pacientes. Esta dimensión, se medirá con los indicadores de valor predictivo negativo, valor predictivo positivo, especificidad y sensibilidad.

- **Sensibilidad:** se refiere a la probabilidad de catalogar de manera correcta a una paciente enferma, es decir, de que para una paciente enferma se consiga en una prueba diagnóstica (ecografía) con resultado positivo, valorando la capacidad que posee el método para la detección de la enfermedad, en este caso la neoplasia maligna de mama. Cuando este valor supera el 80%, representa una alta sensibilidad, es decir, que la prueba es buena (46).

- Especificidad: es la probabilidad que una paciente sana obtenga un resultado negativo en un cribado, es decir, la especificidad muestra a las personas sanas. Un valor que sobrepasa el 80% de especificidad, se considera buena en el diagnóstico clínico (46).
- Valor de predicción positivo (VPP): es la posibilidad de tener la enfermedad (cáncer de mama) y que el resultado de la prueba sea positivo. Los valores dependen de si la incidencia de una patología específica es baja en una población, entonces el VPP tiende a presentar valores bajos, porque a mayor número de personas libres de enfermedad, se eleva la cifra de falsos positivos (46).
- Valor de predicción negativo (VPN): probabilidad de no adolecer la enfermedad si el resultado del cribado es negativo. Los valores van a depender de la incidencia de una enfermedad determinada, si es elevada el valor predictivo negativo tiende a disminuir porque si hay una gran cantidad de personas con diagnóstico de enfermedad, se acrecienta el número de falsos negativos (46).

Asimismo, también se determinará el valor diagnóstico del ultrasonido en comparación con la biopsia, en este sentido, la biopsia es una técnica utilizada para la obtención de una muestra de tejido con el fin de analizarlo en el área de anatomía patológica. La mayoría de las lesiones mamarias sospechosas requieren un trabajo de diagnóstico adicional con una biopsia y un diagnóstico patológico para determinar el manejo. Según el Breast Imaging-Reporting and Data System, una biopsia de mama está indicada en cualquier paciente con un quiste complejo, masa sólida, masa sólida indeterminada o sospechosa, microcalcificaciones indeterminadas o sospechosas y distorsión arquitectónica sospechosa(47).

2.3 Definición de términos básicos

Biopsia: es una técnica que se efectúa para la obtención de una muestra de células para su análisis en un laboratorio(47).

Breast Imaging-Reporting and Data System: método que evalúa los riesgos y garantía de calidad desarrollada por el Colegio Americano de Radiología que proporciona información ampliamente aceptada para la obtención de imágenes de la mama. Se aplica a la ecografía, mamografía y resonancia magnética(38,39).

Cáncer de mama: es el tipo de neoplasia que afecta el tejido mamario, se produce cuando la celularidad de la región mamaria comienza a desarrollarse de manera anormal. Estas células hacen la división celular más acelerada que las células sanas, por lo que se acumulan y van formando un tumor o bulto(37).

Diagnóstico temprano de cáncer de mamá: es el proceso de cribado para descartar o diagnosticar la enfermedad mediante métodos de diagnóstico basados en la biotecnología molecular y la imagen. Algunas formas de cribado son, la ecografía, mamografía y resonancia magnética, el sistema de hibridación de ácidos nucleicos, el sistema de PCR cuantitativa por fluorescencia en tiempo real, el sistema de hibridación de proteínas, el citómetro de flujo, entre otros(41).

Ecografía: es un examen de cribado por imágenes que emplea ondas de sonido de alta frecuencia para reproducir imágenes de los tejidos a evaluar, esta es utilizada para observar la morfología y también el estado de variación de los tejidos tumorales, inclusive puede con precisión localizar la ubicación de las lesiones(41).

Mamografía: estudio de imagen del tejido mamario tomada con rayos X, se considera la estrategia preferida para el diagnóstico del cáncer a este nivel, ayuda a los médicos a obtener información clínica sobre las pacientes(41).

Resonancia magnética: método de apoyo al diagnóstico imagenológico que usa imanes y ondas de radio potentes para crear imágenes del cuerpo, permite la

identificación precoz del cáncer mamario familiar independientemente de la edad de las pacientes, la densidad mamaria o el estado de riesgo(42).

Valor diagnóstico de la ecografía: se refiere a la efectividad para el diagnóstico de neoplasia mamaria, para observar la morfología del tumor y la distribución de los vasos sanguíneos, que se muestran cuando se diagnostica a las pacientes. Se considera los valores de especificidad, valor predictivo negativo (VNP), sensibilidad y valor predictivo positivo (VPP) (46).

CAPITULO III: HIPOTESIS Y VARIABLES

3.1 Formulación de la hipótesis.

Hipótesis general

El uso de la ecografía de mama es útil en un 90% para la detección temprana de cáncer mamario en mujeres de 18 a 30 años con BIRADS 4 en la Clínica Santa Martha del Sur 2022.

Hipótesis específicas

El uso de la ecografía mamaria en el diagnóstico de una neoplasia maligna mamaria en pacientes con BIRADS 4 tiene una sensibilidad aproximadamente del 95%, una especificidad del 85%, un valor predictivo positivo de 80%, un valor predictivo negativo de 70%.

El uso de la ecografía de mama junto con la biopsia en el diagnóstico temprano de una neoplasia maligna mamaria en pacientes con BIRADS 4, tiene una sensibilidad y especificidad aproximadamente del 95%, un valor predictivo positivo y valor predictivo negativo de 90%.

Los pacientes con clasificación de BIRADS 4, son mujeres en un rango de edad de 18-30 años, que residen en Lima Sur, la mayoría cuenta con seguro, y un 15% presenta historia familiar de cáncer de mama.

3.2 Variables y su definición operacional

Variable	Definición	Tipo por su naturaleza	Indicador	Escala de medición	Categorías y sus variables	Medio de verificación
Cáncer de mama	Lesión maligna mamaria confirmada por medio de la biopsia.	Cualitativa	Examen anatomopatológico.	Nominal	Examen AP positivo para neoplasia maligna mamaria. Examen AP negativo para neoplasia maligna de mama.	Historia clínica electrónica.
Modalidad de screening	Método utilizado el diagnóstico temprano de cáncer mamario.	Cualitativa	Tipo solicitado de examen.	Nominal	Ultrasonido Ultrasonido + Biopsia	Historia clínica electrónica.
Clasificación de lesión de mama	Lesión con característica de malignidad	Cualitativa	Características de lesión mamaria por ecografía	Ordinal	BIRADS 1 BIRADS 2 BIRADS 3 BIRADS 4 A, B, C	Historia clínica electrónica.
Edad	Tiempo que ha vivido una persona desde su nacimiento hasta la fecha del examen.	Cuantitativa	Años	Razón	0 – 30	Historia clínica electrónica.
Procedencia	Lugar donde reside el paciente al momento del examen.	Cualitativa	Distritos de procedencia	Nominal	Distritos de Lima.	Historia clínica electrónica.
Tipo de seguro	Modalidad de seguro que cubre los gastos del estudio.	Cualitativa	Instituciones administradoras de Fondos de Aseguramiento (IAFA)	Nominal	EsSalud SIS Privado Fuerzas Armadas	Historia clínica electrónica.
Historia familiar	Antecedente de neoplasia maligna mamaria en familiares de primer grado.	Cualitativa	Antecedente familiar presente	Nominal	Sí No	Historia clínica electrónica.

CAPITULO IV: METODOLOGIA

4.1 Diseño metodológico

El estudio tendrá un enfoque cuantitativo debido a que los resultados serán presentados utilizando la estadística.

Será observacional porque no hay intervención por parte del investigador y se limita a medir las variables de estudio.

Es de tipo descriptivo porque se realizará una caracterización de una sola población de estudio.

El estudio es transversal ya que se recopilará datos sobre las variables en un periodo determinado que es el año 2022.

Es retrospectivo, porque se hará una utilizarán las historias clínicas electrónicas de las mujeres que se realizaron una ecografía y luego, una biopsia por haber sido diagnosticadas con el tipo de lesión mamaria BIRADS 4 durante el año 2022.

4.2 Diseño muestral

Población universal:

La población diana del presente estudio de investigación estará conformada por todas las mujeres atendidas que se encuentren entre los rangos de edad de 18 a 30 años con resultados de ecografía mamaria y biopsia.

Población de estudio:

La población de estudio está delimitada por las mujeres entre 18 a 30 años con lesiones mamarias clasificadas por ecografía con BIRADS y además cuenten con resultado de biopsia, que hayan sido atendidas en la Clínica Santa Martha del Sur, durante el año 2022.

Criterios de selección:

Criterios de inclusión:

Mujeres entre 18 a 30 años que hayan sido atendidas en consultorio externo.

Pacientes que cuenten con resultado de ecografía mamaria y biopsia de la lesión mamaria.

Criterios de exclusión:

Pacientes con antecedente necrosis grasa en región mamaria.

Pacientes con antecedente de cáncer de mama.

Selección de la muestra:

No se recurrirá a una muestra, sino al total de la población de mujeres con resultado de biopsia y ecografía mamaria, que fueron atendidas en el año 2022.do

4.3 Técnicas de recolección de datos

Para la recolección de datos del presente estudio, se utilizará la base de datos de la clínica, en este caso, las historias clínicas electrónicas de la Clínica Santa Martha del Sur. Se seleccionarán a todas las pacientes mujeres de 18 a 30 años, que hayan sometido a una ecografía mamaria para el tamizaje de neoplasia de mamaria, y además se le haya realizado una biopsia a la lesión mamaria encontrada.

Posterior a la obtención de las historias clínicas electrónicas, estas se revisarán para recopilar la información requerida, con ayuda de un documento elaborado para la recolección de datos (Anexo 02), la cual es realizada por la tesista, siendo previamente validada por opinión de expertos, para luego ser utilizada en la recolección de datos del presente estudio. Este proceso se realizará en el Servicio de diagnóstico por imágenes.

4.4 Procesamiento y análisis de datos

Después de la recolección de datos, se procederá a la creación de una base de datos, para codificarla y posterior a ello, hacer una limpieza de estos para su análisis.

Posteriormente, los datos serán procesados y analizados en el programa SPSS – IBM Versión 26.0.

Para el caso de la variable cuantitativa se utilizará el promedio y desviación estándar.

Para las variables cualitativas, serán codificadas; siendo resumidos los resultados con el uso de tablas de frecuencia y grafico de barras. Este estudio no utilizará estadística inferencial, ya que es un estudio poblacional.

Para determinar el rendimiento diagnóstico del ultrasonido mamario se calculará la sensibilidad y especificidad, teniendo en cuenta un BIRADS 4 como positivo, y un BIRADS menor de 4 se considerará negativo.

El resultado de la biopsia mamaria será considerado como GS que identificará a las pacientes con cáncer de mama.

4.5 Aspectos éticos

Al culminar el proyecto de investigación, se solicitará al Comité de ética de la Universidad San Martín de Porres su revisión, aprobación; posteriormente se presentará a la oficina de investigación de la Clínica Santa Martha del Sur para su aprobación y permisos correspondientes.

Este estudio respetará los principios éticos; por lo que la investigadora se compromete a la confidencialidad de la información. Los resultados serán utilizados exclusivamente para fines de estudio; siendo la investigadora la única que tendrá acceso a la información recolectada, durante el proceso de investigación.

CRONOGRAMA

Actividades	ENERO		FEBRERO		MARZO		ABRIL		MAYO	
	Sem. 1° y 2°	Sem. 3° y 4°	Sem. 1° y 2°	Sem. 3° y 4°	Sem. 1° y 2°	Sem. 3° y 4°	Sem. 1° y 2°	Sem. 3° y 4°	Sem. 1° y 2°	Sem. 3° y 4°
Redacción final del proyecto de investigación	x									
Aprobación del proyecto de investigación		x x								
Recolección de Datos			x							
Procesamiento y análisis de datos					x x x x					
Elaboración del Informe							x x			
Correcciones del trabajo de investigación								x x x		
Aprobación del trabajo de investigación									x x	
Publicación del artículo										x

PRESUPUESTO

CONCEPTO	MONTO ESTIMADO (SOLES)
Material de escritorio	400.00
Servicio de internet	320.00
Impresiones	90.00
Logística	300.00
Traslados	500.00
TOTAL	1610.00

FUENTES DE INFORMACION

1. Winters S, Martin C, Murphy D, Shokar N. Breast Cancer Epidemiology, Prevention, and Screening. In 2017. p. 1–32.
2. Harada-Shoji N, Suzuki A, Ishida T, Zheng Y, Narikawa-Shiono Y, Sato-Tadano A, et al. Evaluation of Adjunctive Ultrasonography for Breast Cancer Detection Among Women Aged 40-49 Years With Varying Breast Density Undergoing Screening Mammography. *JAMA Netw Open*. 2021 Aug 18;4(8):e2121505.
3. Ginsburg O, Bray F, Coleman M, Vanderpuye V, Eniu A, Kotha S, et al. The global burden of women's cancers: a grand challenge in global health. *The Lancet*. 2017 Feb;389(10071):847–60.
4. Amadou A, Torres-Mejía G, Hainaut P, Romieu I. Breast cancer in Latin America: global burden, patterns, and risk factors. *Salud Publica Mex*. 2014 Sep 13;56(5):547.
5. Sung H, Ferlay J, Siegel R, Laversanne M, Soerjomataram I, Jemal A, et al. Global Cancer Statistics 2020: GLOBOCAN Estimates of Incidence and Mortality Worldwide for 36 Cancers in 185 Countries. *CA Cancer J Clin*. 2021 May 4;71(3):209–49.
6. Milosevic M, Jankovic D, Milenkovic A, Stojanov D. Early diagnosis and detection of breast cancer. *Technology and Health Care*. 2018 Sep 27;26(4):729–59.
7. Autier P, Boniol M. Mammography screening: A major issue in medicine. *Eur J Cancer*. 2018 Feb;90:34–62.
8. Kolak A, Kamińska M, Sygit K, Budny A, Surdyka D, Kukiełka-Budny B, et al. Primary and secondary prevention of breast cancer. *Annals of Agricultural and Environmental Medicine*. 2017 Dec 23;24(4):549–53.
9. Pesce K, Orruma M, Hadad C, Bermúdez Cano Y, Secco R, Cernadas A. BI-RADS Terminology for Mammography Reports: What Residents Need to Know. *RadioGraphics*. 2019 Mar;39(2):319–20.
10. Raza S, Goldkamp A, Chikarmane S, Birdwell R. US of Breast Masses Categorized as BI-RADS 3, 4, and 5: Pictorial Review of Factors Influencing Clinical Management. *RadioGraphics*. 2010 Sep;30(5):1199–213.
11. Rivera-Franco M, Leon-Rodriguez E. Delays in Breast Cancer Detection and Treatment in Developing Countries. *Breast Cancer (Auckl)*. 2018 Jan 1;12:117822341775267.
12. MINSA. Plan nacional para la prevención y control de cáncer de mama en el Perú 2017- 2021 . R.M. No 442-2017/MINSA. 2017.

13. Hadadi I, Clarke J, Rae W, McEntee M, Vincent W, Ekpo E. Reducing Unnecessary Biopsies Using Digital Breast Tomosynthesis and Ultrasound in Dense and Nondense Breasts. *Current Oncology*. 2022 Aug 4;29(8):5508–16.
14. Guo W, Li F, Jia C, Wang T, Zhang X, Yao G, et al. The clinical value of conventional ultrasound combined with contrast-enhanced ultrasound in the evaluation of BI-RADS 4 lesions detected by magnetic resonance imaging. *Br J Radiol*. 2022 Aug;95(1136).
15. Xin Y, Zhang X, Yang Y, Chen Y, Wang Y, Zhou X, et al. A multicenter, hospital-based and non-inferiority study for diagnostic efficacy of automated whole breast ultrasound for breast cancer in China. *Sci Rep*. 2021 Dec 6;11(1):13902.
16. Farras J, Tardivon A, Thibault F, Rouzier R, Klijanienko J. Correlation of ultrasound, cytological, and histological features of 110 benign BI-RADS categories 4C and 5 nonpalpable breast lesions. The Institut Curie's experience. *Cancer Cytopathol*. 2021 Jun 10;129(6):479–88.
17. Aklilu S, Bain C, Bansil P, de Sanjose S, Dunstan J, Castillo V, et al. Evaluation of diagnostic ultrasound use in a breast cancer detection strategy in Northern Peru. *PLoS One*. 2021 Jun 11;16(6):e0252902.
18. Yuan W, Hsu H, Chen Y, Wu C. Supplemental breast cancer-screening ultrasonography in women with dense breasts: a systematic review and meta-analysis. *Br J Cancer*. 2020 Aug 18;123(4):673–88.
19. An P, Zhong S, Zhang R, Hou X, Xi R, Wang Y. A Cross-Sectional Observational Study to Compare the Role of Ultrasound with Mammography in Women Identified at High Risk for Breast Cancer in a Population in China. *Medical Science Monitor*. 2020 May 4;26.
20. Yang L, Wang S, Zhang L, Sheng C, Song F, Wang P, et al. Performance of ultrasonography screening for breast cancer: a systematic review and meta-analysis. *BMC Cancer*. 2020 Dec 1;20(1):499.
21. Chen H, Zhou J, Chen Q, Deng Y. Comparison of the sensitivity of mammography, ultrasound, magnetic resonance imaging and combinations of these imaging modalities for the detection of small (≤ 2 cm) breast cancer. *Medicine*. 2021 Jul 2;100(26):e26531.
22. Ghaemian N, Haji Ghazi Tehrani N, Nabahati M. Accuracy of mammography and ultrasonography and their BI-RADS in detection of breast malignancy. *Caspian J Intern Med*. 2021;12(4):573–9.
23. Liu H, Zhan H, Sun D. Comparison of ^{99m}Tc -MIBI scintigraphy, ultrasound, and mammography for the diagnosis of BI-RADS 4 category lesions. *BMC Cancer*. 2020 Dec 24;20(1):463.

24. Janu E, Krikavova L, Little J, Dvorak K, Brancikova D, Jandakova E, et al. Prospective evaluation of contrast-enhanced ultrasound of breast BI-RADS 3–5 lesions. *BMC Med Imaging*. 2020 Dec 17;20(1):66.
25. Liu G, Zhang M, He Y, Liu Y, Li XR, Wang Z. BI-RADS 4 breast lesions: could multi-mode ultrasound be helpful for their diagnosis? *Gland Surg*. 2019 Jun;8(3):258–70.
26. Zhu Y, Zu D, Zhang Y, Shan J, Shi X, Deng S, et al. A comparative study on superb microvascular imaging and conventional ultrasonography in differentiating BI-RADS 4 breast lesions. *Oncol Lett*. 2019 Jul 11;
27. Sood R, Rositch A, Shakoor D, Ambinder E, Pool K, Pollack E, et al. Ultrasound for Breast Cancer Detection Globally: A Systematic Review and Meta-Analysis. *J Glob Oncol*. 2019 Dec;(5):1–17.
28. Wang Y, Chen H, Li N, Ren J, Zhang K, Dai M, et al. Ultrasound for Breast Cancer Screening in High-Risk Women: Results From a Population-Based Cancer Screening Program in China. *Front Oncol*. 2019 Apr 24;9.
29. Tagliafico A, Mariscotti G, Valdora F, Durando M, Nori J, La Forgia D, et al. A prospective comparative trial of adjunct screening with tomosynthesis or ultrasound in women with mammography-negative dense breasts (ASTOUND-2). *Eur J Cancer*. 2018 Nov;104:39–46.
30. Rebolj M, Assi V, Brentnall A, Parmar D, Duffy S. Addition of ultrasound to mammography in the case of dense breast tissue: systematic review and meta-analysis. *Br J Cancer*. 2018 Jun 8;118(12):1559–70.
31. Badu-Peprah A, Adu-Sarkodie Y. Accuracy of clinical diagnosis, mammography and ultrasonography in preoperative assessment of breast cancer. *Ghana Med J*. 2018 Sep;52(3):133–9.
32. Łukasiewicz S, Czezelewski M, Forma A, Baj J, Sitarz R, Stanisławek A. Breast Cancer—Epidemiology, Risk Factors, Classification, Prognostic Markers, and Current Treatment Strategies—An Updated Review. *Cancers*. 2021 Aug 25;13(17):4287.
33. Sung H, Ferlay J, Siegel R, Laversanne M, Soerjomataram I, Jemal A, et al. Global Cancer Statistics 2020: GLOBOCAN Estimates of Incidence and Mortality Worldwide for 36 Cancers in 185 Countries. *CA: A Cancer Journal for Clinicians*. 2021 May 4;71(3):209–49.
34. Organización Mundial de la Salud. Estimaciones de Salud Global 2016: Carga de Enfermedad por Causa, Edad, Sexo, por País y por Región, 2000–2016 [Internet]. 2018. Available from: https://www.who.int/healthinfo/global_burden_disease/estimates/en/index1.html

35. Zucca-Matthes G, Urban C, Vallejo A. Anatomy of the nipple and breast ducts. *Gland surgery*. 2016 Feb;5(1):32–6.
36. Shah R, Rosso K, Nathanson SD. Pathogenesis, prevention, diagnosis and treatment of breast cancer. *World journal of clinical oncology*. 2014 Aug 10;5(3):283–98.
37. Mayo Clinic. Cáncer de mama [Internet]. 2019. Available from: <https://www.mayoclinic.org/es-es/diseases-conditions/breast-cancer/symptoms-causes/syc-20352470>
38. Niknejad M, Weerakkody Y. Breast imaging-reporting and data system (BI-RADS). In: *Radiopaedia.org*. Radiopaedia.org; 2010.
39. Ghaemian N, Haji N, Nabahati M. Accuracy of mammography and ultrasonography and their BI-RADS in detection of breast malignancy. *Caspian journal of internal medicine*. 2021;12(4):573–9.
40. Rojas D. Bi-Rads [Internet]. 2019. Available from: <https://www.diagnosticorojas.com.ar/blog/salud/que-es-bi-rads/>
41. He Z, Chen Z, Tan M, Elingarami S, Liu Y, Li T, et al. A review on methods for diagnosis of breast cancer cells and tissues. *Cell Proliferation*. 2020 Jul 12;53(7).
42. Riedl C, Luft N, Bernhart C, Weber M, Bernathova M, Tea MKM, et al. Triple-Modality Screening Trial for Familial Breast Cancer Underlines the Importance of Magnetic Resonance Imaging and Questions the Role of Mammography and Ultrasound Regardless of Patient Mutation Status, Age, and Breast Density. *Journal of Clinical Oncology*. 2015 Apr 1;33(10):1128–35.
43. Stachs A, Stubert J, Reimer T, Hartmann S. Benign Breast Disease in Women. *Deutsches Ärzteblatt international*. 2019 Aug 19;
44. Watkins E. Overview of breast cancer. *JAAPA*. 2019 Oct;32(10):13–7.
45. Badve S, Gökmen-Polar Y. Ductal carcinoma in situ of breast: update 2019. *Pathology*. 2019 Oct;51(6):563–9.
46. Struthers K. *Microbiología clínica*. México: Medical; 2018.
47. Kong Y, Bhoo-Pathy N, O'Rourke M, Subramaniam S, Bhoo-Pathy NT, See MH, et al. The association between methods of biopsy and survival following breast cancer. *Medicine*. 2020 feb;99(6): e19093.

ANEXOS

1. Matriz de consistencia

Pregunta de investigación	Objetivos	Hipótesis	Tipo y diseño de estudio	Población de estudio y procesamiento de datos	Instrumento de recolección
<p>¿Cuál es la utilidad de la ecografía de mama junto con biopsia en BIRADS 4 en el diagnóstico temprano de cáncer mamario en mujeres de 18 a 30 años Clínica Santa Martha del Sur 2022?</p>	<p>Objetivo general Determinar la utilidad de la ecografía de mama junto con biopsia en BIRADS 4 en el diagnóstico temprano de cáncer mamario en pacientes mujeres de 18 a 30 años, Clínica Santa Martha del Sur 2022.</p> <p>Objetivos específicos Identificar el valor diagnóstico de la ecografía mamaria en BIRADS 4 en el diagnóstico temprano de cáncer mamario en pacientes mujeres de 18 a 30 años Clínica Santa Martha del Sur 2022.</p>	<p>Hipótesis general El uso de la ecografía de mama es útil en un 90% para la detección temprana de cáncer mamario en mujeres de 18 a 30 años con BIRADS 4 en la Clínica Santa Martha del Sur 2022.</p> <p>Hipótesis específicas El uso de la ecografía mamaria en el diagnóstico de una neoplasia maligna mamaria en pacientes con BIRADS 4 tiene una sensibilidad aproximadamente del 95%, una especificidad del 85%, un valor</p>	<p>Cuantitativo, descriptivo, observacional, retrospectivo.</p>	<p>Población universal La población diana del presente estudio de investigación estará conformada por todas las mujeres atendidas que se encuentren entre los rangos de edad de 18 a 30 años con resultados de ecografía mamaria y biopsia.</p> <p>Población de estudio La población de estudio está delimitada por las mujeres entre 18 a 30 años con lesiones mamarias</p>	<p>Historias clínicas electrónicas</p> <p>Informes de ecografía mamaria</p> <p>Resultado de biopsia mamaria.</p>

	<p>Identificar el valor diagnóstico de la ecografía mamaria junto con biopsia en BIRADS 4 en el diagnóstico temprano de cáncer mamario en pacientes mujeres de 18 a 30 años Clínica Santa Martha del Sur 2022</p> <p>Identificar las características sociodemográficas en mujeres de 18 – 30 años sometidas a ecografía mamaria Clínica Santa Martha del Sur 2022.</p>	<p>predictivo positivo de 80%, un valor predictivo negativo de 70%.</p> <p>El uso de la ecografía de mama junto con la biopsia en el diagnóstico temprano de una neoplasia maligna mamaria en pacientes con BIRADS 4, tiene una sensibilidad y especificidad aproximadamente del 95%, un valor predictivo positivo y valor predictivo negativo de 90%.</p> <p>Los pacientes con clasificación de BIRADS 4, son mujeres en un rango de edad de 18-30 años, que residen en Lima Sur, la mayoría cuenta con seguro, y un 15% presenta historia familiar de cáncer de mama.</p>		<p>clasificadas por ecografía con BIRADS y además cuentan con resultado de biopsia, que hayan sido atendidas en la Clínica Santa Martha del Sur, durante el año 2022.</p>	
--	--	---	--	---	--

2. INSTRUMENTO DE RECOLECCION DE DATOS

CARACTERISTICAS EPIDEMIOLOGICAS	
Edad:	
Lugar de procedencia:	
Estado civil:	
Antecedente de cáncer de familiar de primer grado:	
Seguro de Salud:	a) EsSalud b) Fuerzas Armadas y Policiales c) Privado d) Seguro integral de salud (SIS)
CARACTERISTICAS ECOGRAFICAS	
Fecha de tamizaje (US):	
Lesión mamaria por ecografía:	a) BIRADS 1 b) BIRADS 2 c) BIRADS 3 d) BIRADS 4 A, B, C
BIOPSIA DE LESION MAMARIA	
Fecha de biopsia mamaria:	
Resultado de biopsia:	a) Positivo b) Negativo